

# Дифференциальный диагноз суставного синдрома

# Что необходимо знать

- Элементарные знания о типах, строении, функции сочленений
- Признаки воспаления
- Уметь дифференцировать типы боли и отличать суставную боль от внесуставной

# Синовиальные соединения (суставы, диартрозы)

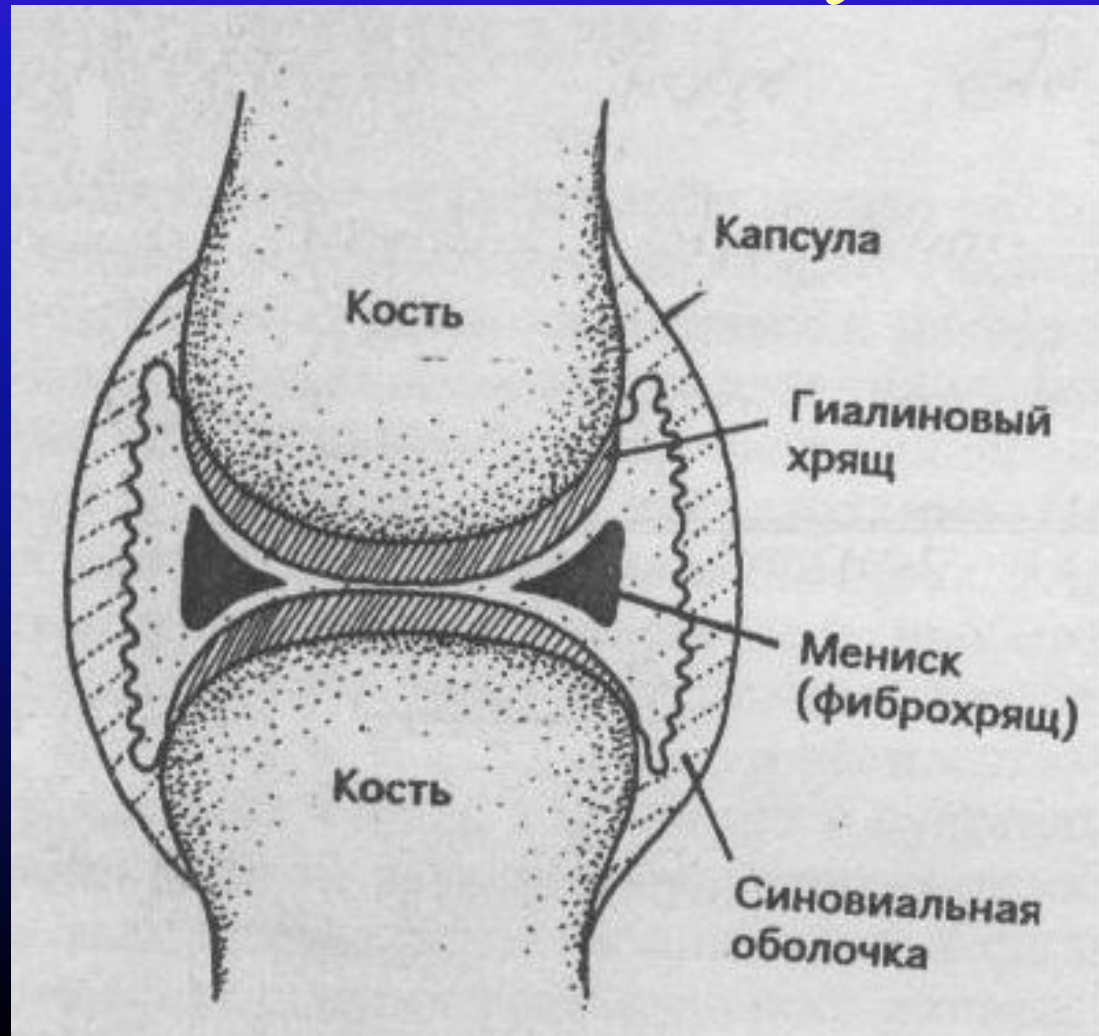
- Суставные хрящи, суставная капсула и суставная полость - это обязательные элементы.
- Вспомогательные образования суставов разнообразны: связки, диски (грудинно-ключичный, височно-нижнечелюстной суставы), мениски (коленные суставы), губы (плечевой и тазобедренный суставы).

# Этиологическая классификация артритов

- Гнойный (септический, инфекционный)
- Опухолевый
- Реактивный (постинфекционный, хондропатический, паранеопластический)
- Метаболический
- Аутоиммунный

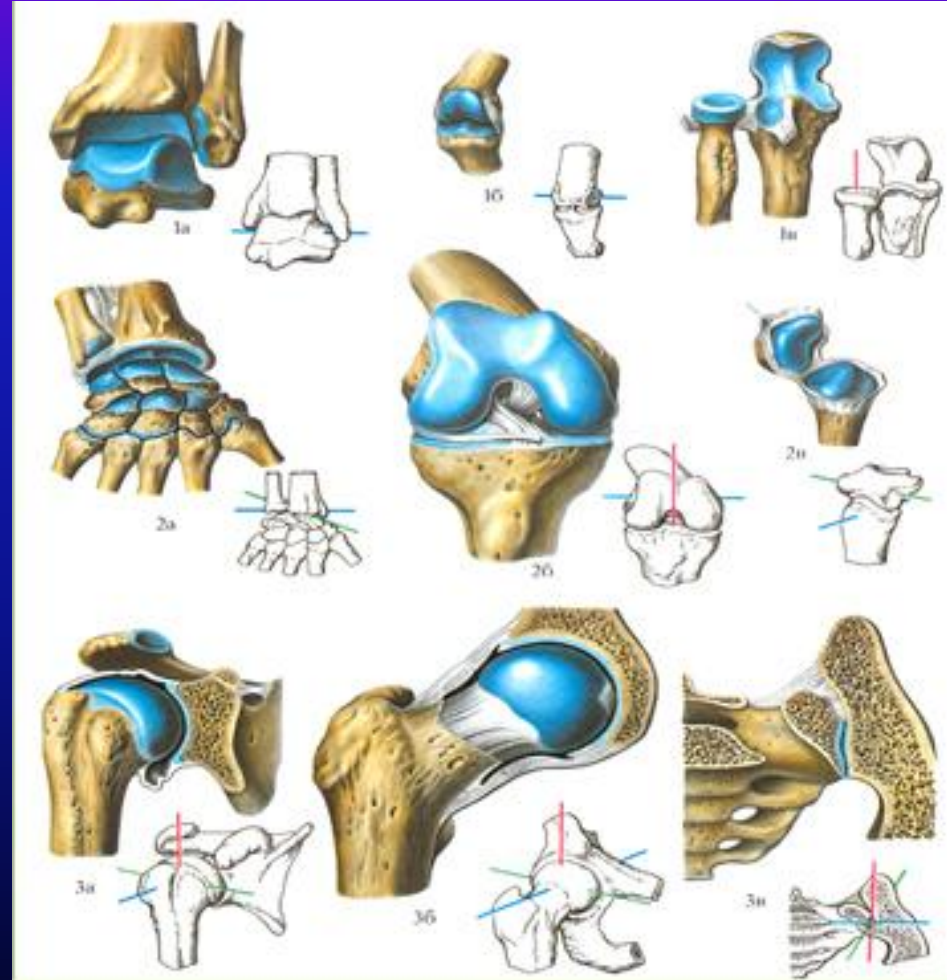


# Схематическое изображение СИНОВИАЛЬНОГО СУСТАВА



# Суставы

- Конечности
- Атлантоосевые, атлантозатылочный, дугоотростчатые, реберно-позвоночные
- Височно-нижнечелюстной
- Грудино-ключичный, акромиально-ключичный, II-V грудино-реберные
- Нижняя 1/3 крестцово-подвздошных сочленений
- Сумки, футляры сухожилий



# Признаки воспаления сустава (синовита)

- Отек (экссудация + инфильтрация = деформация)
- Гипотрофия (атрофия) мышц вокруг сустава
- Гипертермия/гиперемия
- Боль (и боль при пальпации)
- Скованность
- Ограничение объема движений
- Функциональная недостаточность

# Хрящевые суставы (амфиартрозы)

## Амфиартроз или Тугой сустав

(лат. *amphyarthrosis*, от др.-греч. ἀμφί- — «двоякий» и ἄρθρον — сустав) —

полуподвижное сочленение с короткой туго натянутой капсулой и очень крепким нерастягивающимся связочным аппаратом

- Крестцово-подвздошные сочленения
- Межпозвонковые сочленения
- I, VI, VII грудино-реберные сочленения
- Лобковый симфиз

# Признаки воспаления амфиартрозов

- Инфильтрация (реактивное воспаление в мягких тканях и деформация)
- Гипертермия/гиперемия
- Локализованная (поверхностные сочленения) или диффузная боль
- Ритм болей (главный признак при воспалении глубоких сочленений), скованность
- Ограничение объема движений
- Боль при пальпации

# Механическая и воспалительная боль

Симптомы	Механическая	Воспалительная
Скованность	< 30 минут	> 1 часа
Утомляемость при движениях	+++	+
Движение	Вызывает боль	Уменьшает боль
Боль в покое	Уменьшается или проходит	Сохраняется или усиливается
Начало боли	Острое	Постепенное
Изменение боли в зависимости от плоскости движения (для амфиартрозов)	Боль в некоторых плоскостях	Боль во всех плоскостях

# Причины суставных болей

- Синовиальная оболочка/капсула (синовит, растяжение)
- Кость (отсутствие хряща, микропереломы, венозное полнокровие)
- Околосуставные структуры (воспаление, остеофиты)
- Нервные окончания (отек, фиброз капсулы сустава, туннельные синдромы)

# Боли при поражении около- и внесуставных структур

- Поражения скелетных мышц, в т.ч. миофасциальный болевой синдром
- Заболевания костей
- Поражения капсулы суставов при артритах и ретрактивный капсулит
- Синдром илиотибиального тракта (фасциит широкой фасции бедра)
- Бурситы (подакромиальный, «гусиной лапки», трохантерит и др.)
- Энтезопатии
- Синдром фибромиалгии



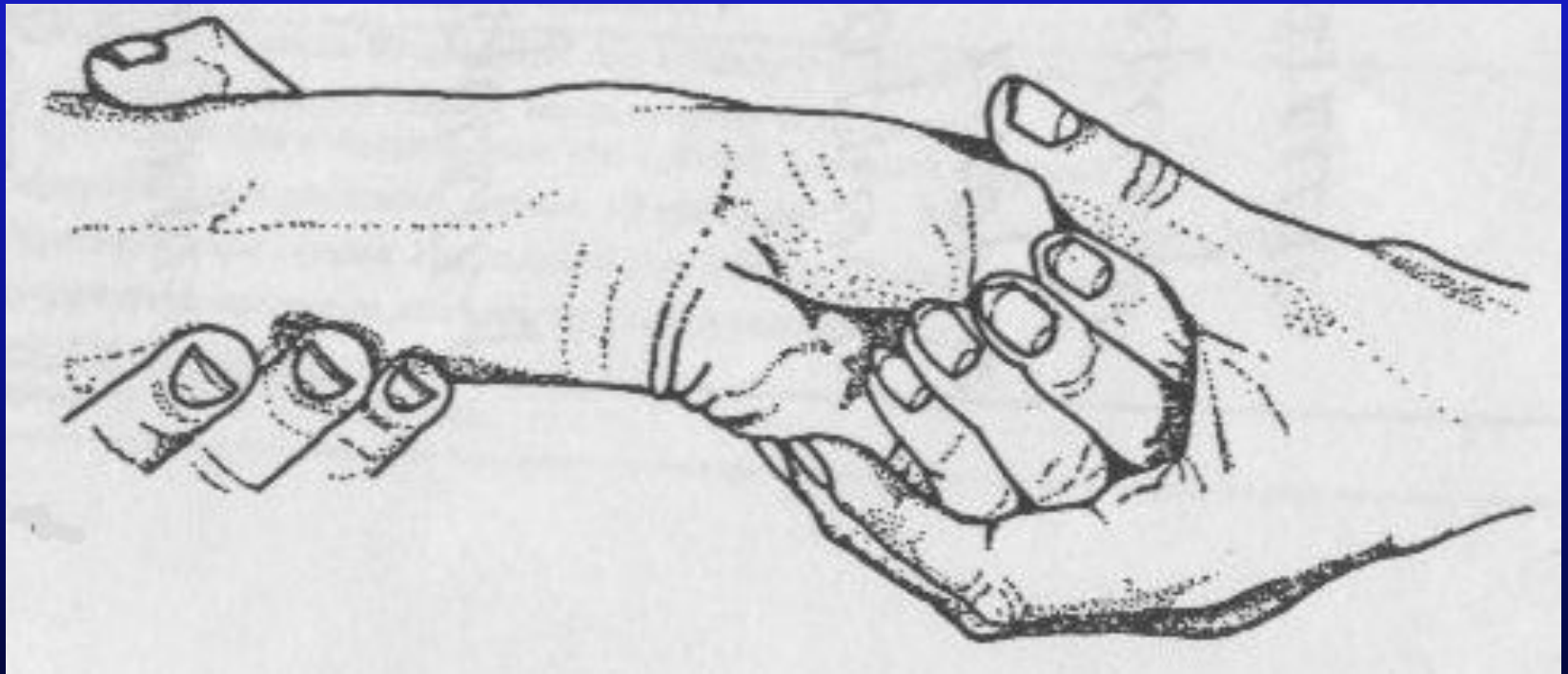## Другие виды болей

- Ночная боль – внутрикостная гипертензия, аваскулярный некроз, выраженная хондропатия, значительно выраженный артрит
- Постоянная боль в костях – метастазы
- Сильная постоянная или острая боль – ущемление корешка СМ, переломы костей, микрокристаллические артриты, блокада сустава («мышь» костная или хрящевая)

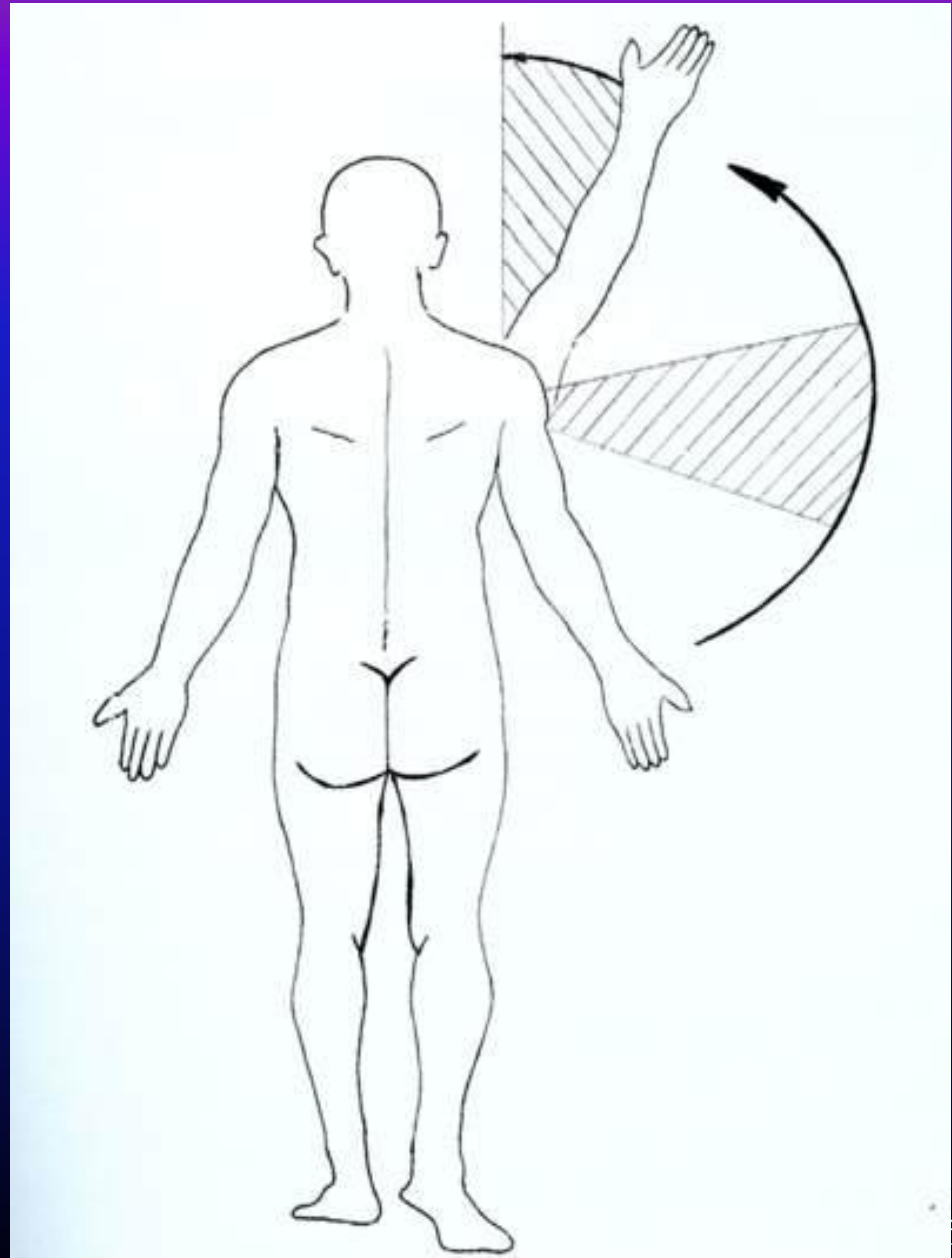
# Основные дифференциальные признаки теносиновита

- Воспалительная боль
- Несимметричная дефигурация
- Болезненность по ходу сухожилия (а также при пальпации сустава)
- Возникновение боли при растяжении сухожилия или движения с фиксацией суставов против усилия
- Избирательная стрессовая боль
- Линейная припухлость (может не быть)
- Уменьшен объем преимущественно активных движений в одной плоскости
- Нет деформации сустава

# Тест Финкельштейна (теносиновит де Курвена)



Болезненные дуги  
плеча (средняя –  
субакромиальный  
бурсит/бурсит  
надостной мышц,  
верхняя –  
акромиально-  
ключичный  
сустав)



## Иррадиация болей:

а) вращающая  
манжета плеча

б) т/б с-в

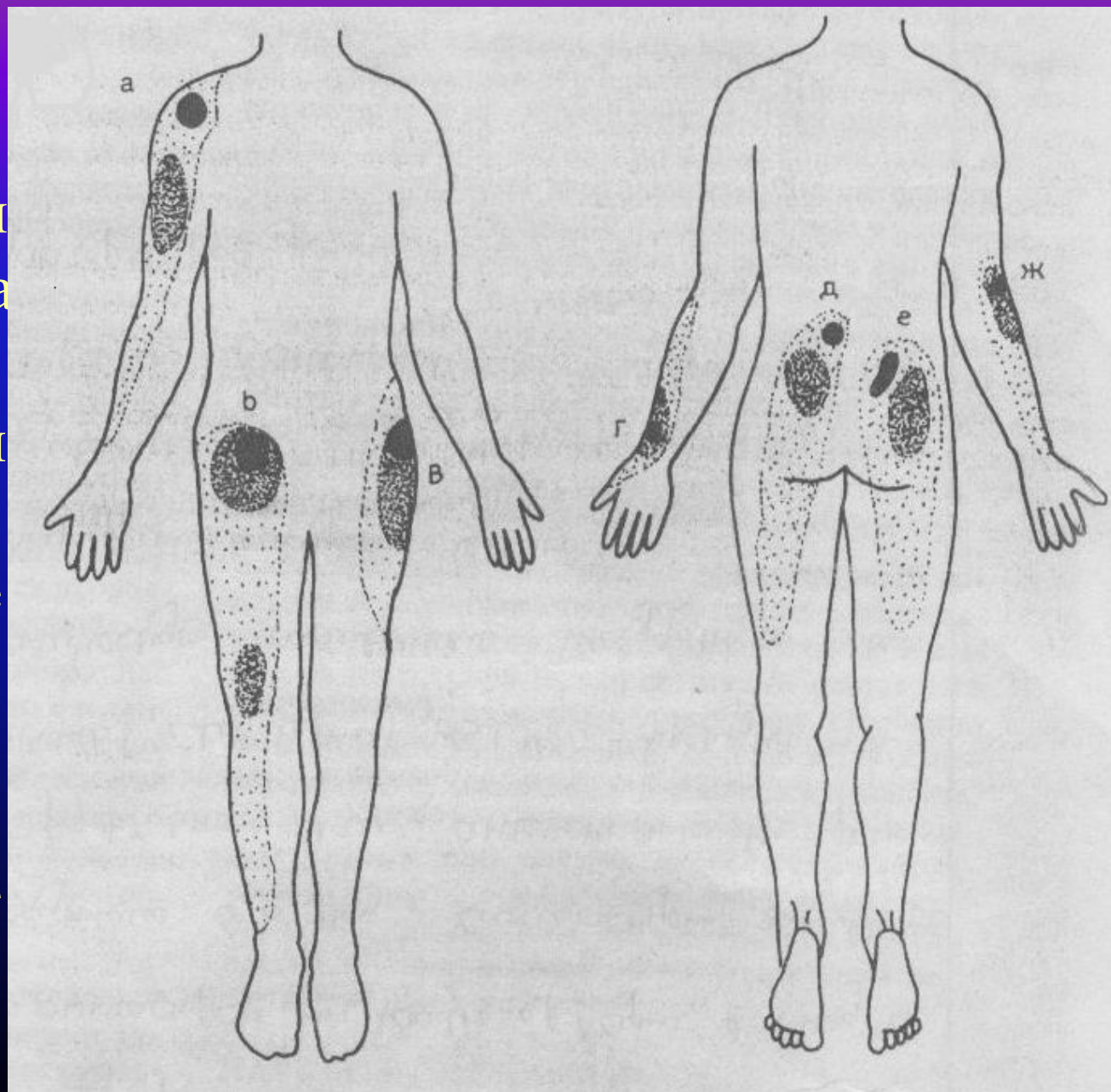
в) вертельный  
бурсит

г) теносин. де  
Курвена

д) позвоноч-  
ник

е) сакроилеит

ж) локоть  
теннисиста



# ОСНОВЫ ДИАГНОЗА

- Тип болевого синдрома
- Тип пораженных сочленений (суставы, амфиартрозы)
- Число пораженных суставов
- Клиническое течение
- Симметричность процесса
- Локализация
- Вовлечение энтезисов
- Сопутствующие изменения (эритема, лихорадка, изменения кожи, узелки, системные проявления и др.)
- Характерные деформации
- Данные визуальных методов (рентген, КТ, МРТ, УЗИ и др.)

# Число пораженных суставов

- Моноартрит
- Олигоартрит (пауциартрит) (от 2 до 5-ти суставов или малых суставных групп)
- Полиартрит

# Продолжительность артрита

- Острый – до 4 недель
- Затяжной – 4 – 6 недель
- Хронический – более 6 недель



# Клиническое течение (типы) артритов

**Для поли- и олигоартритов:**

- Мигрирующий артрит – ревматизм, гонококковый артрит
- Интермиттирующий (рецидивирующий, перемежающийся) (обострение – ремиссия): микрокристаллические артропатии, серонегативные спондилоартропатии
- Прогрессирующий (суммационный тип) артрит – наиболее неспецифичен

**Моноартрит:** Острый, рецидивирующий и хронический

# Причины острых моноартритов

- Гнойные артриты
- Микрористаллические артропатии
- Гемартроз
- Асептические некрозы костей  
(васкулиты, внутрисуставное введение ГКС)
- Синовиты (ревматоидный артрит, лайм-бореллиоз, синдром Рейтера)

# Диагностика гнойного артрита

- Острое начало болезни
- 90% - моноартрит (коленные, реже т/б, запястье, голеностопные, локтевые)
- Чаще у лиц старше 60 лет и у детей
- Лица с иммуносупрессией, наркоманы, гонорея
- Лица с РА с необычно «ярким» воспалением одного сустава

# Диагностика гнойного артрита (2)

- После эндопротезирования
- Лихорадка
- Синовиальная жидкость – гнойная
- Культуральное исследование синовиальной оболочки или жидкости
- Часто – нейтрофильный лейкоцитоз, повышение СОЭ, положительная гемокультура

# Характерные черты ревматического полиартрита

- Олиго- или моноартрит
- Поражение крупных и средних суставов (коленные и голеностопные чаще всего)
- Симметричность
- Доброкачественность
- Длительность 2-3 недели

# ОСНОВЫ ДИАГНОЗА

- Тип болевого синдрома
- Тип пораженных сочленений (суставы, амфиартрозы)
- Число пораженных суставов
- Клиническое течение
- Симметричность процесса
- Локализация
- Вовлечение энтезисов
- Сопутствующие изменения (эритема, лихорадка, изменения кожи, узелки, системные проявления и др.)
- Характерные деформации
- Данные визуальных методов (рентген, КТ, МРТ, УЗИ и др.)

# Основные дифференцируемые артриты

- Остеоартроз (ОА) – дегенеративное поражение только суставов, может сопровождаться синовитом. Может быть вторичным при любом артрите.
- Ревматоидный артрит (РА) – аутоиммунный воспалительный процесс системного характера, с разрушением структур сустава грануляционной тканью – паннусом.

# Основные дифференцируемые артриты (2)

- Серонегативные спондилоартропатии – группа хронических воспалительных заболеваний, поражающих амфиартрозы (крестцово-подвздошные сочленения, позвоночник и др.), энтезисы, суставы (чаще нижних конечностей).
- Микрористаллические артропатии – воспаление суставов, связанное с действием кристаллов.



# Лабораторные тесты

- Клинический анализ крови.
- С-реактивный протеин, СОЭ.
- Ревматоидный фактор.
- Антитела к циклическому цитруллин-содержащему пептиду.
- Антинуклеарный фактор.
- Антитела к двуспиральной ДНК, РНП, маркеры ССД.

# Локализация при ОА

- **Нагрузочные суставы**
- Нет системности
- Позвоночник, коленные, тазобедренные, I плюснефаланговый – наиболее часто.
- **Характерные поражения кисти:**  
симметричное, возможно, эрозивное, поражение, узелки Гебердена и Бушара, ЗПС

# ОСНОВЫ ДИАГНОСТИКИ ОСТЕОАРТРИТА

- Отрицательные РФ, АЦЦП.
- ДМФС (ПсА?), ЗПС. Могут быть и ПМФС.
- Визуализация – воспалительное поражение суставов кисти, но, в основном – механическая боль.
- Основные группы – пожилые, полные, спортсмены.
- Поражены ТОЛЬКО СУСТАВЫ.

# Локализация при РА (ревматоидном артрите)

- Симметричный процесс, поражение мелких суставов кисти: (2-3) ПФС, (3) 2-5 ПМФС, МФС, суставы запястья
- Крупные суставы коленные, плечевые, локтевые, г/ст, т/б
- Реже поражаются: ВНЧ, акромиально-ключичный, грудинно-ключичный и др.
- Суставы-исключения: ЗПС, ДМФС, I ПФС (стопа)

# ОСНОВЫ ДИАГНОСТИКИ РЕВМАТОИДНОГО АРТРИТА

- Эрозивное поражение мелких суставов кисти, кроме ДМФС, ЗПС (I ПлФС на стопе).
- РФ может быть любым, АЦЦП чаще «+».
- Лаб. признаки воспаления – СРБ, тромбоцитоз и т. п.
- «Похожее» поражение кисти м.б. при ДБСТ, ПфА.
- Визуализация – воспалительное поражение суставов.
- Возможны системные проявления, наиболее часто – анемия.

# Поражение кисти при артритах

- Наиболее часто поражают кисть ОА, РА, ПсА.
- Артралгии и артриты (в т.ч., кисти) могут быть симптомом ДБСТ.
- Остальные причины артритов встречаются реже.

# Локализация при подагрическом артрите

- Суставы стопы и коленные суставы
- Суставы кистей рук
- Менее типичны - локтевые, лучезапястные





# Пирофосфатная артропатия - типичная локализация

Встречается псевдоподагрическая, псевдоартрозная, псевдоревматоидная, бессимптомная (хондрокальциноз), а также напоминающая нейропатическую артропатию.

**Коленные, лучезапястные, тазобедренные, позвоночник, реже голеностопные, локтевые и пястно-фаланговые (особенно 2 и 3 пальцев)**

# Локализация при серонегативных спондилоартропатиях

- Поражение амфиартрозов, суставов нижних конечностей, энтезисов.
- На кистях I и V пальцы, или ДМФС, или осевое поражение
- Внесуставные проявления (увеит, кардит, поражение кожи и слизистых, амилоидоз, легочный фиброз, поражение почек и др.)

# Псориазический артрит

- У большинства – артрит после кожи
- Условно три формы: асимметричный олиго-моноартрит, симметричный полиартрит, поражение осевого скелета (5%), мутилирующий, только ДМФС.
- Симметричный: ДМФС и другие мелкие суставы кистей и стоп, л/з, коленные, плечевые.
- Псориазические изменения ногтей.

# Поражение суставов кисти при псориазе

- Артрит нескольких суставов одного пальца («палец-сосиска»)
- Поперечное поражение суставов кистей одного уровня
- Мутилирующий артрит
- Изолированное поражение ДМФС, поражение ногтей
- Кожа над суставами синюшно-багровая
- Поражение любого отдела позвоночника, суставов н/к

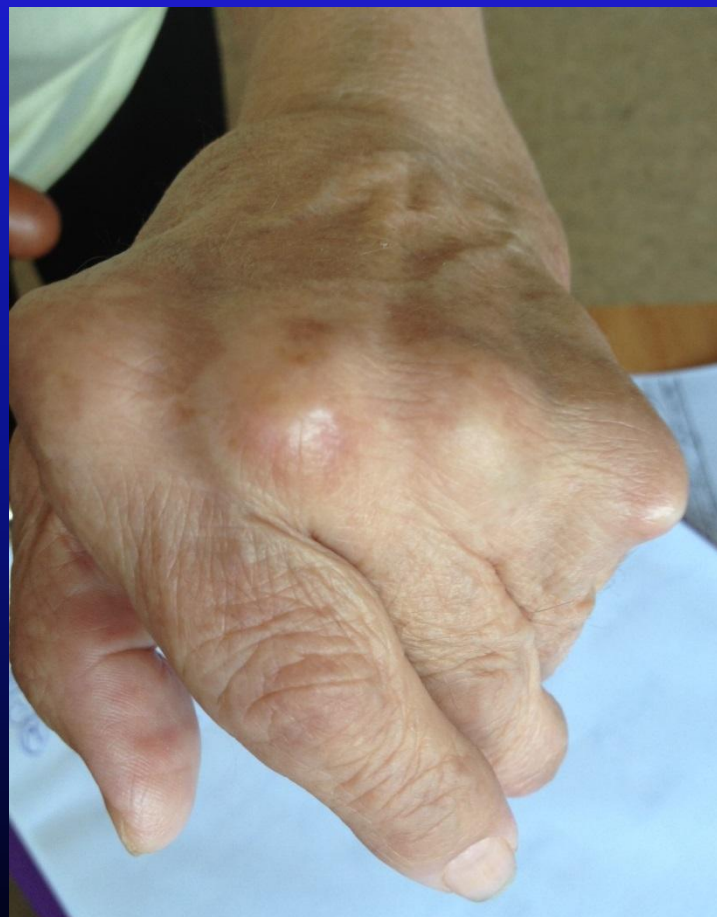# ОСНОВЫ ДИАГНОСТИКИ псориатического артрита

- Псориаз/семейная история псориаза.
- Отрицательный РФ (не РА? ОА?).
- ДМФС (не РА. ОА?).
- Онихолизис.
- Визуализация – воспалительное поражение суставов.
- Ахиллобурсит, плантарный фасциит (серогенативная группа).
- Дактилит, синюшно-багровая кожа (подагра? гной?).

# Характерные деформации – диагноз в поздней стадии

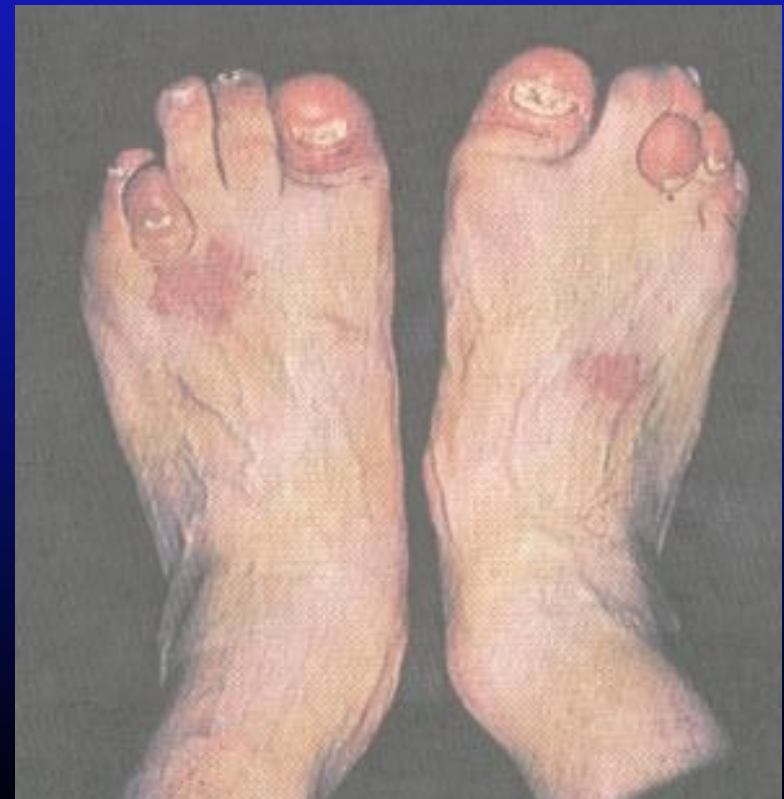
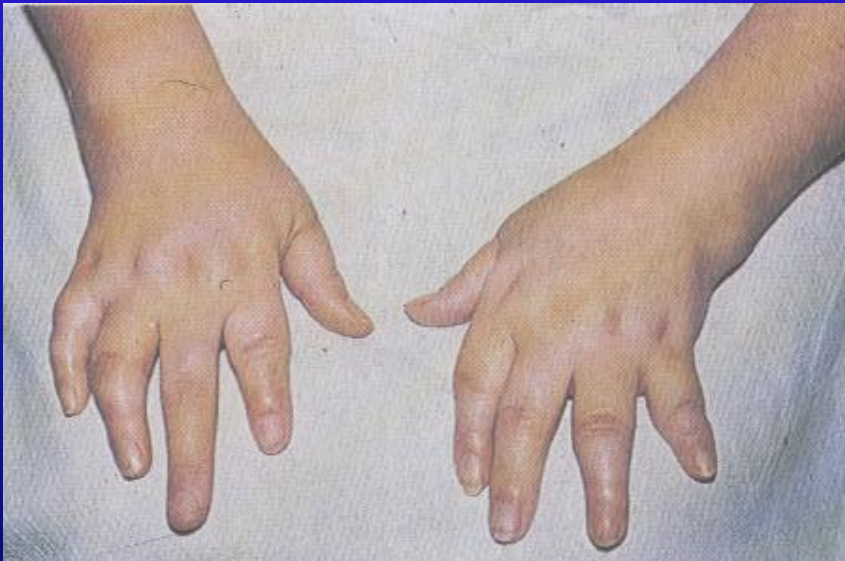- Узелковый остеоартроз кистей
- Деформации кисти при ревматоидном артрите
- Деформации кисти при артрите Жакку
- Множественные тофусы
- Поза «просителя» (болезнь Бехтерева, гиперостоз Форестье)
- Кифоз (остеопороз, переломы)
- Варусная, вальгусная деформации (остеоартроз)

# Деформация при ревматоидном артрите



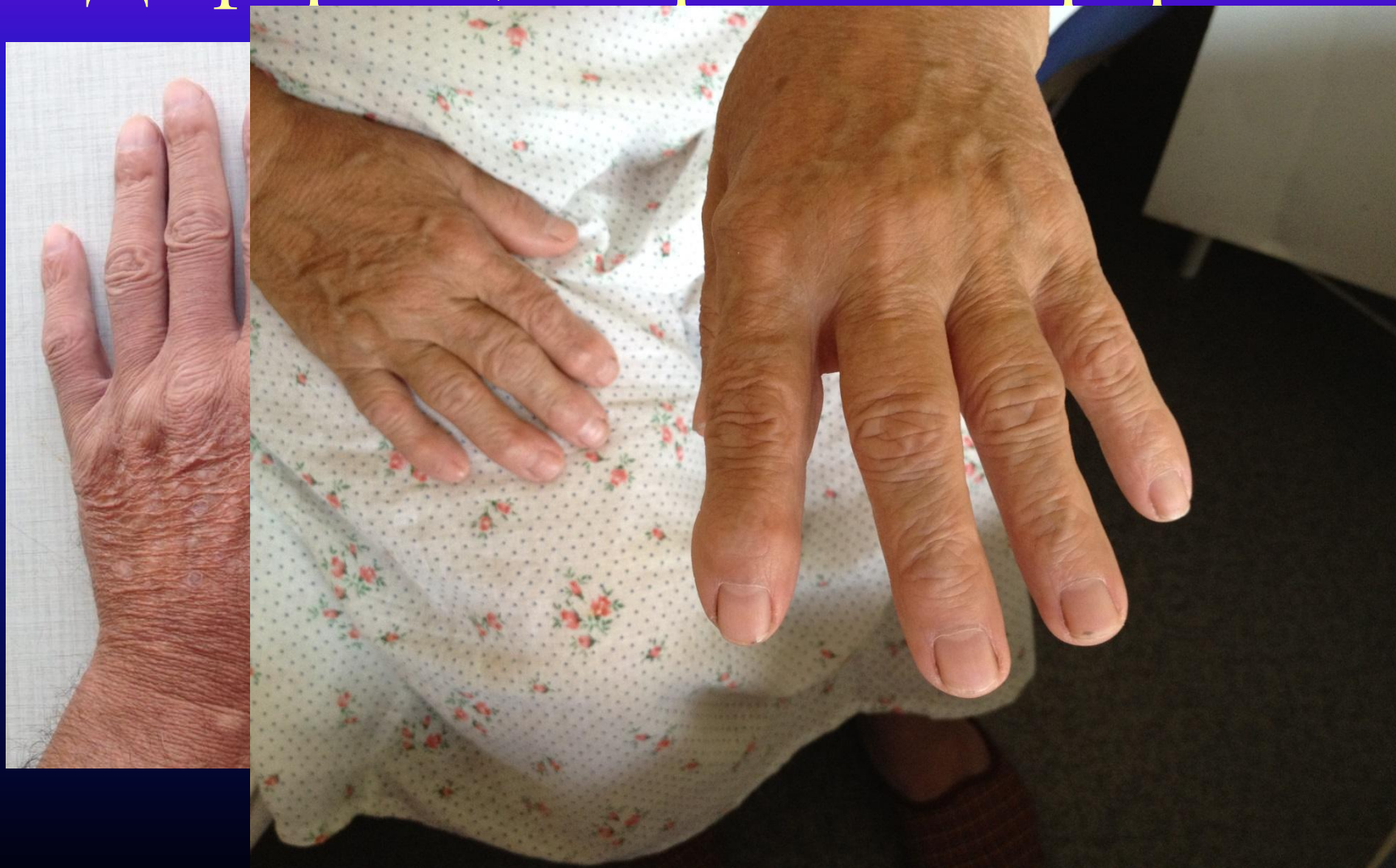

# Мутилирующий артрит при псориазе

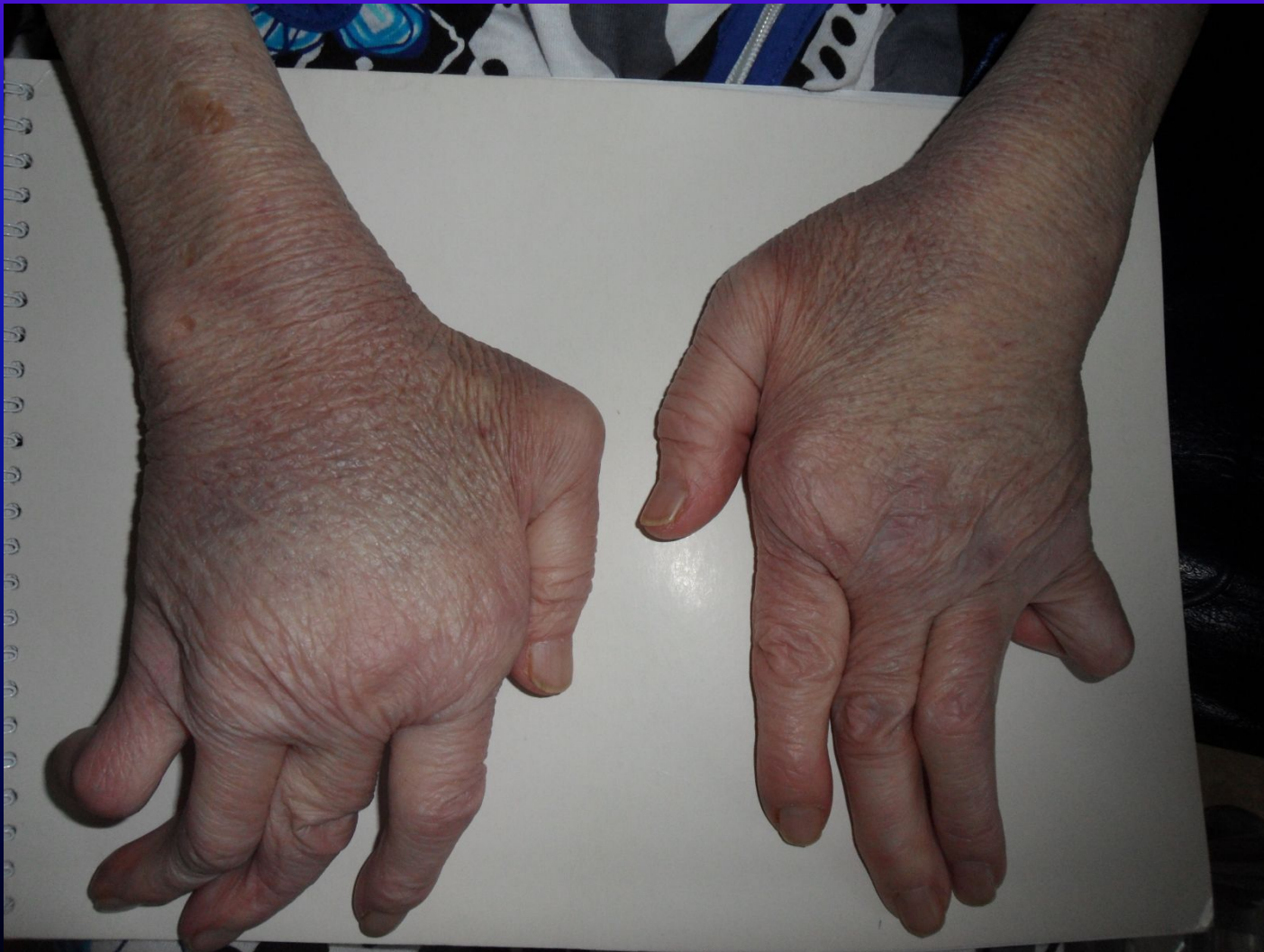



# Деформация при остеоартрозе



# Артрит Жакку



# Причины эритемы суставов (наличие периартикулярного воспаления)

- Основные причины

Инфекция (гнойный артрит)

Микрокристаллические артропатии

- Дополнительные причины

Палиндромный ревматизм

Острый синдром Рейтера или реактивный артрит

Эрозивный остеоартроз кистей

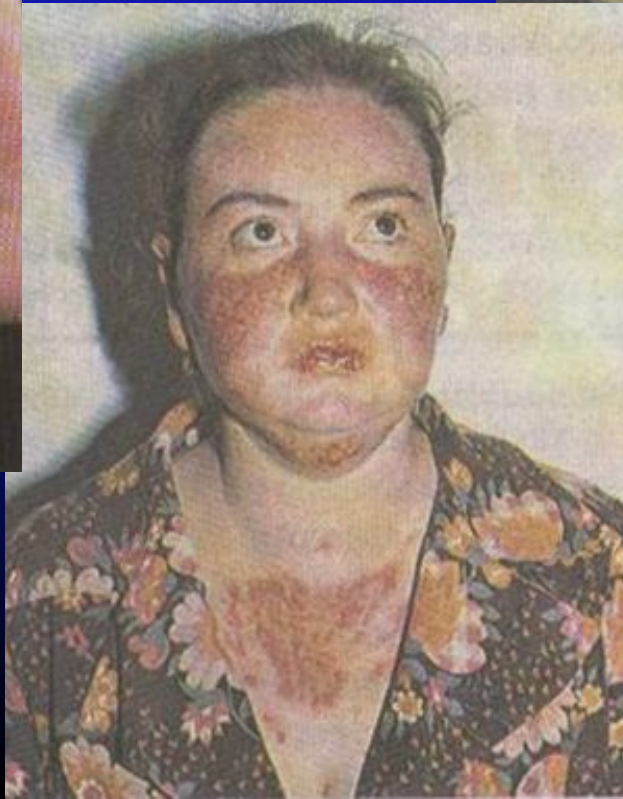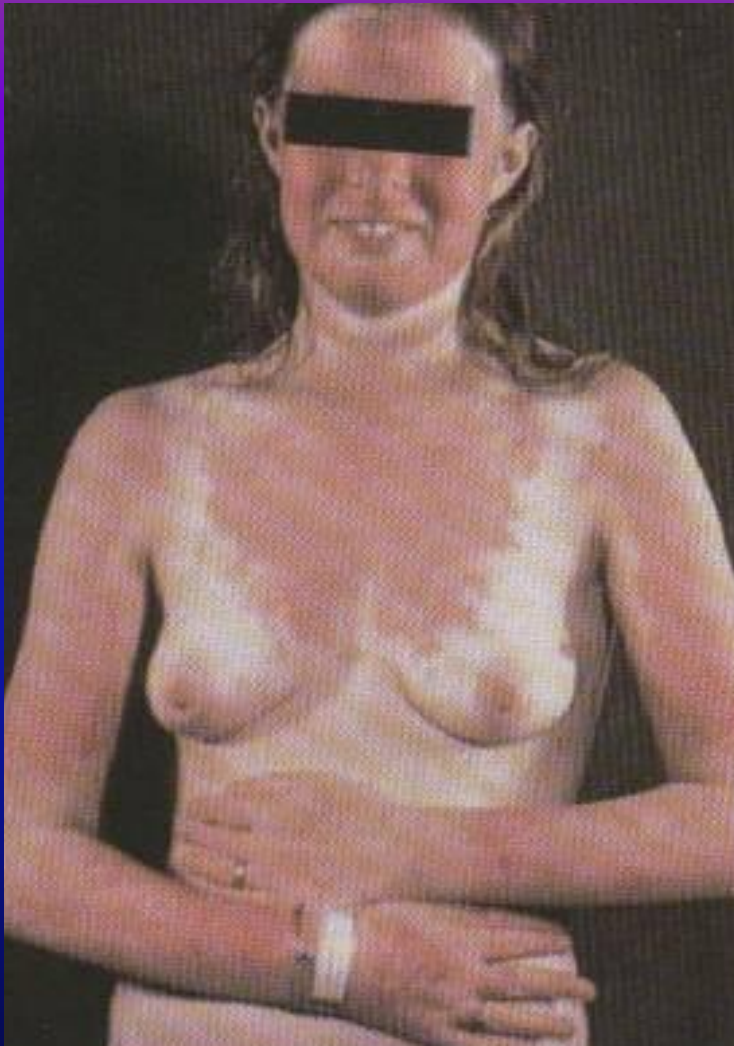
Артропатия при узловатой эритеме

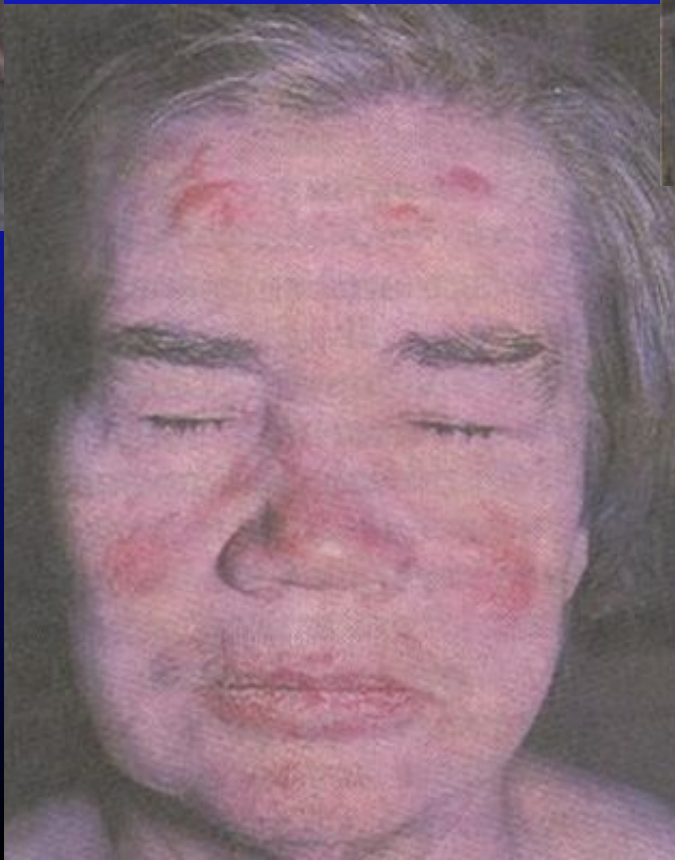
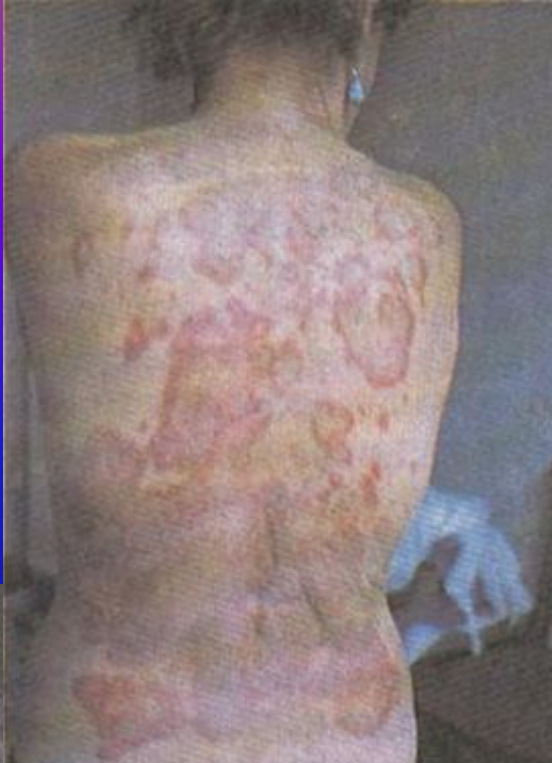
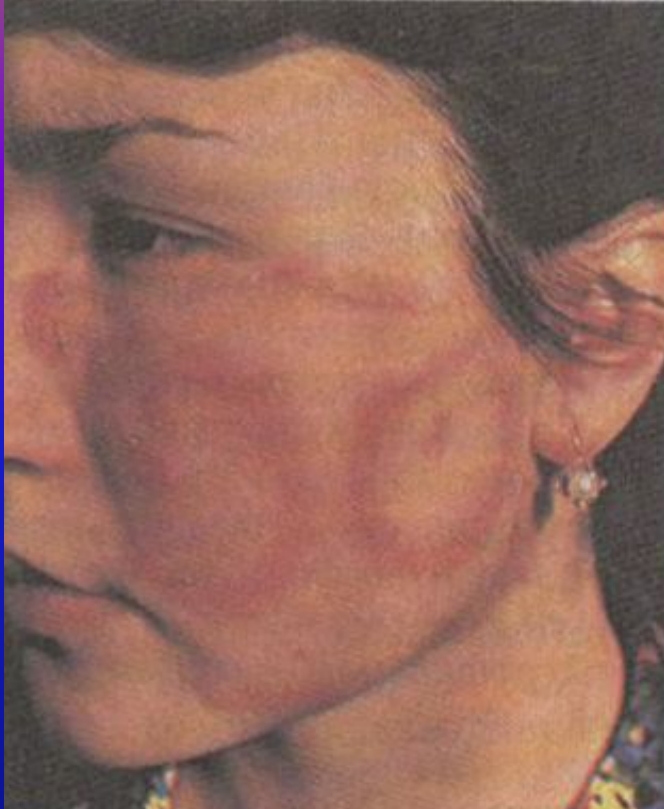Ревматизм

## Изменения кожи и ногтей

- Псориаз кожи и ногтей – ПсА
- Кератодермия ладоней, подошв – РеА
- Ладонный и/или подошвенный пустулез – синдром SAPHO
- «Рука механика» – антисинтетазный синдром
- Точечные безболезненные некрозы в области мякоти пальцев кистей и вокруг ногтевого ложа, капилляриты – РА
- Тофусы
- Феномен Рейно - ДБСТ

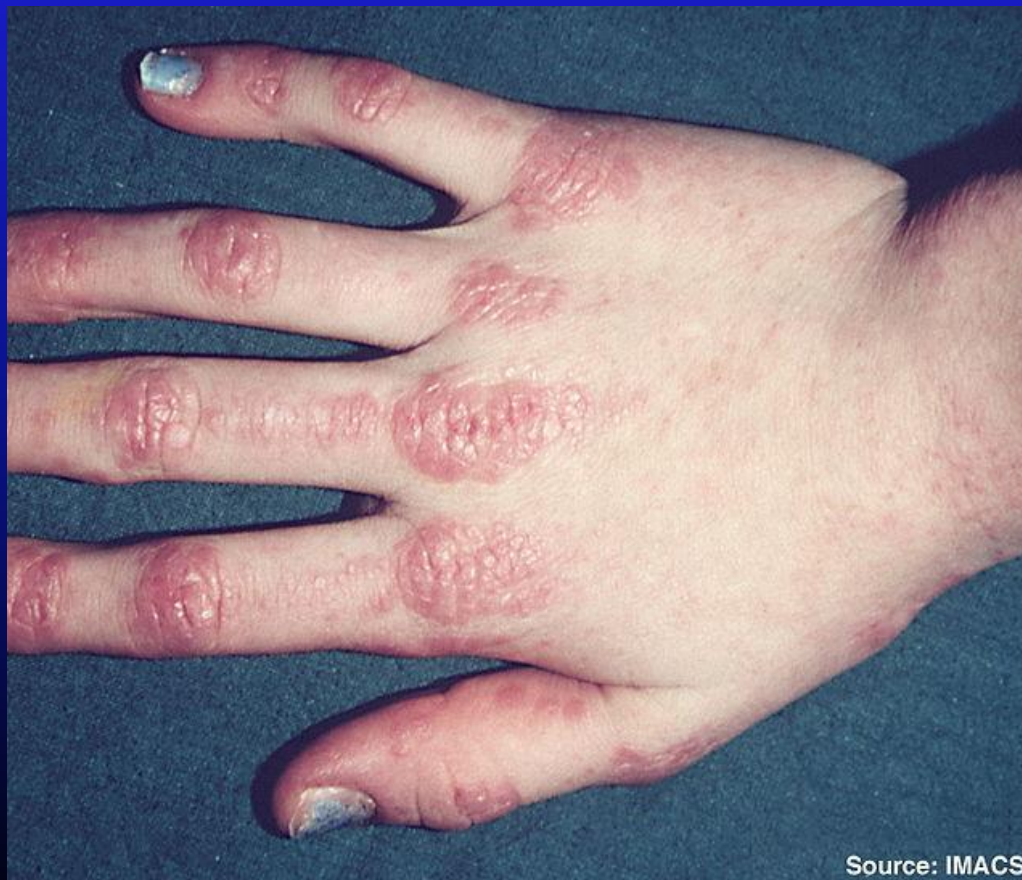


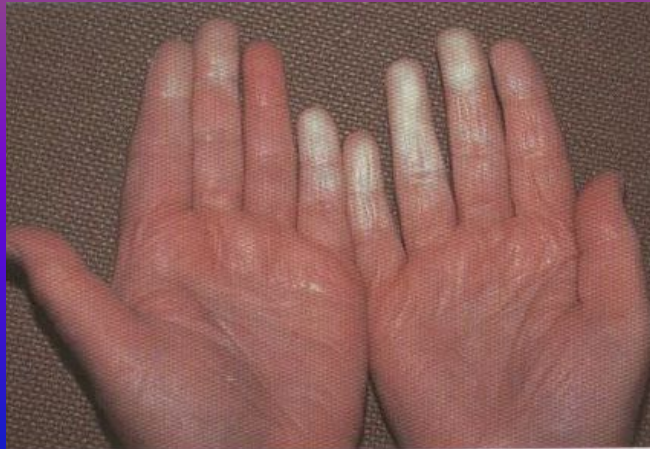


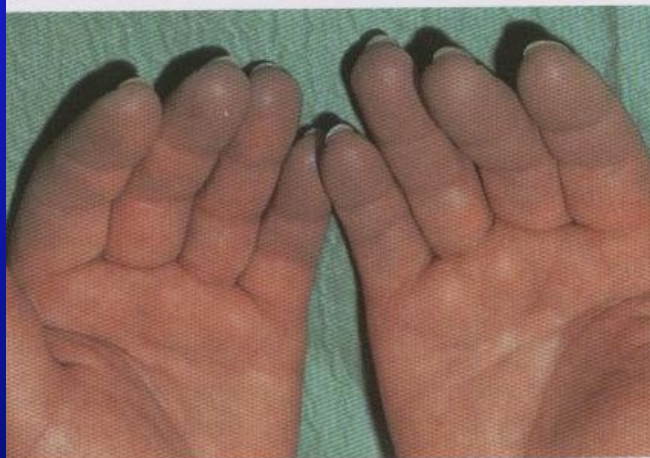


# Папулы Готтрона – имитация псориаза

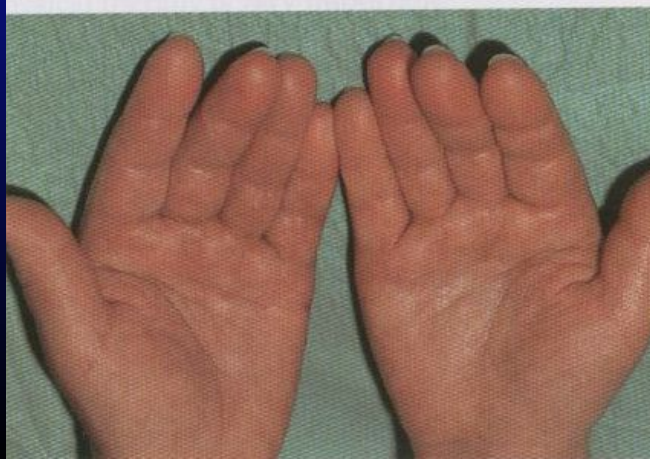




9



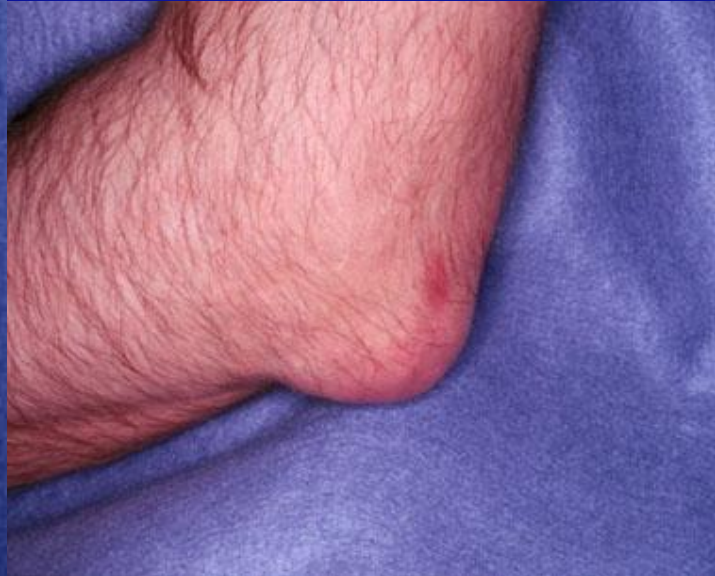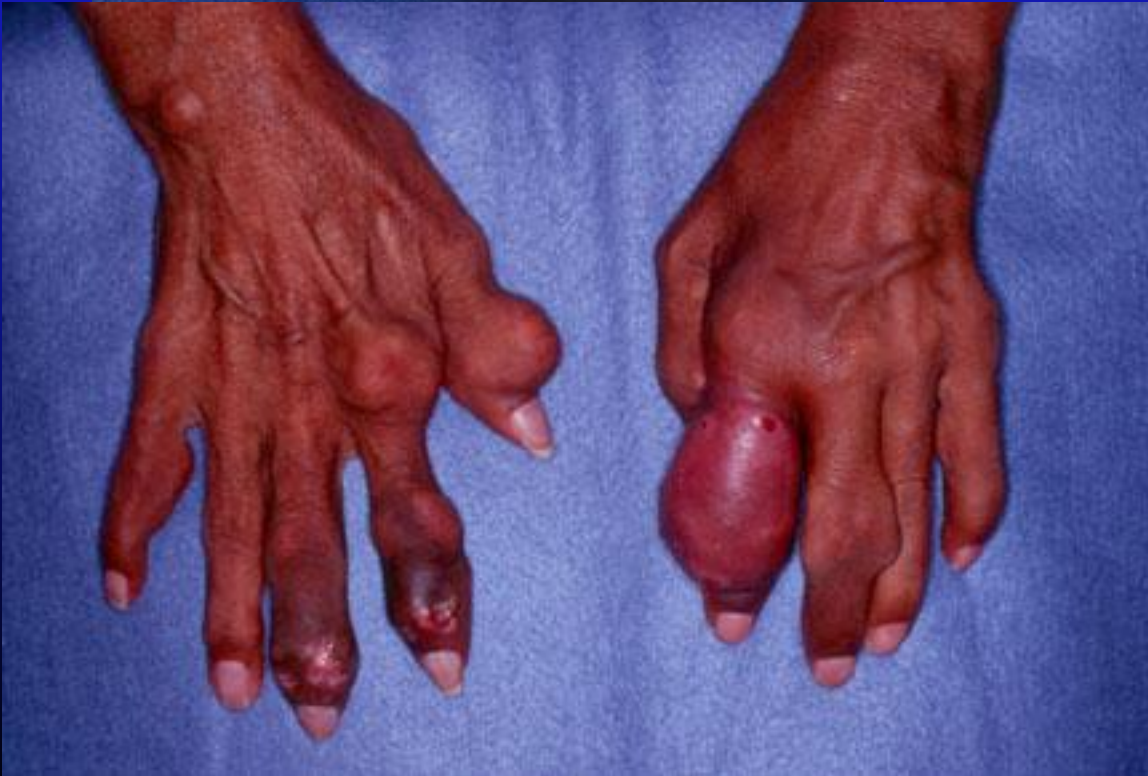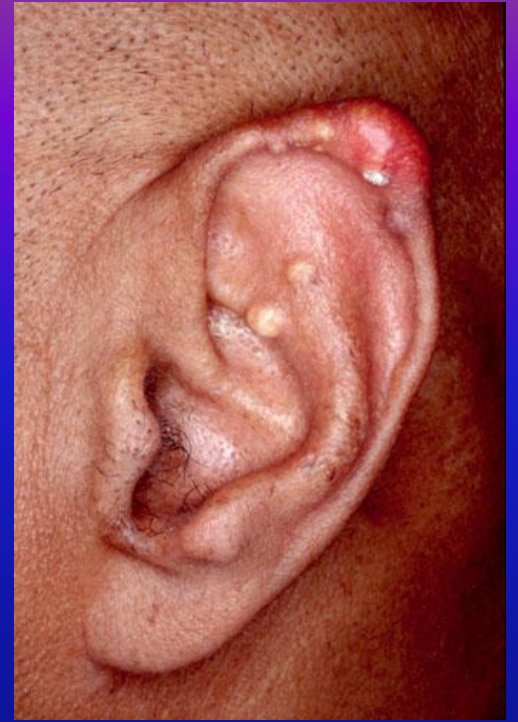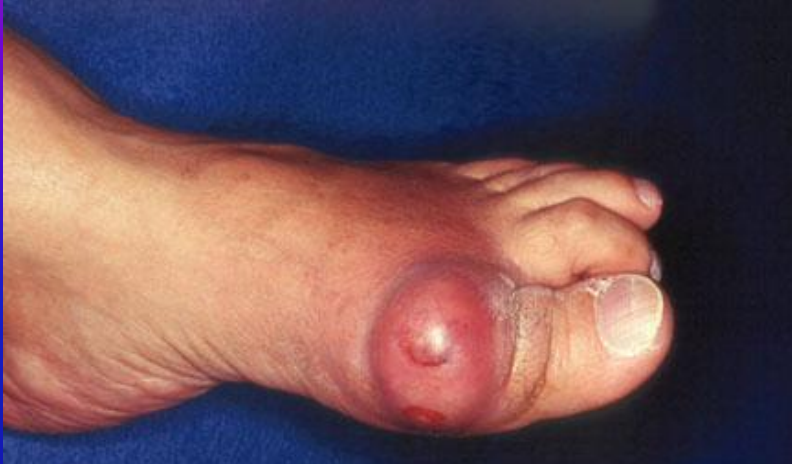-10

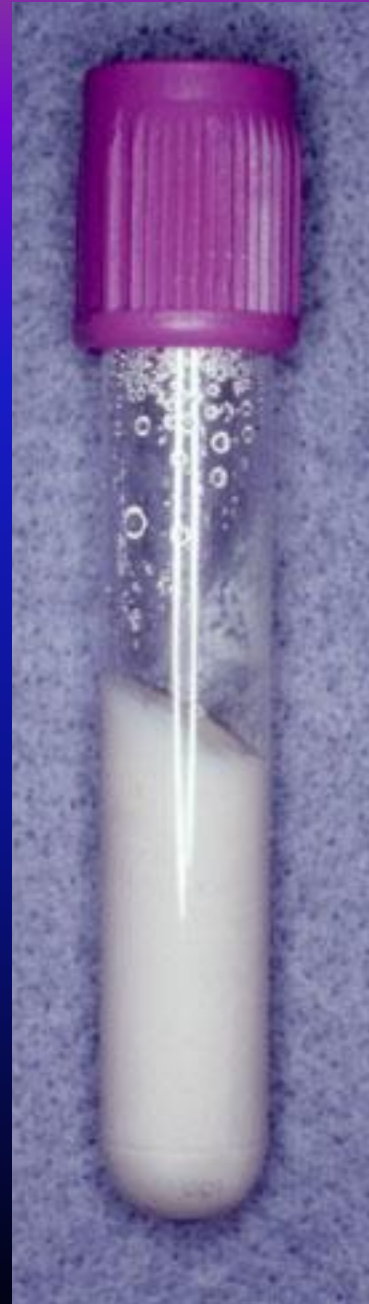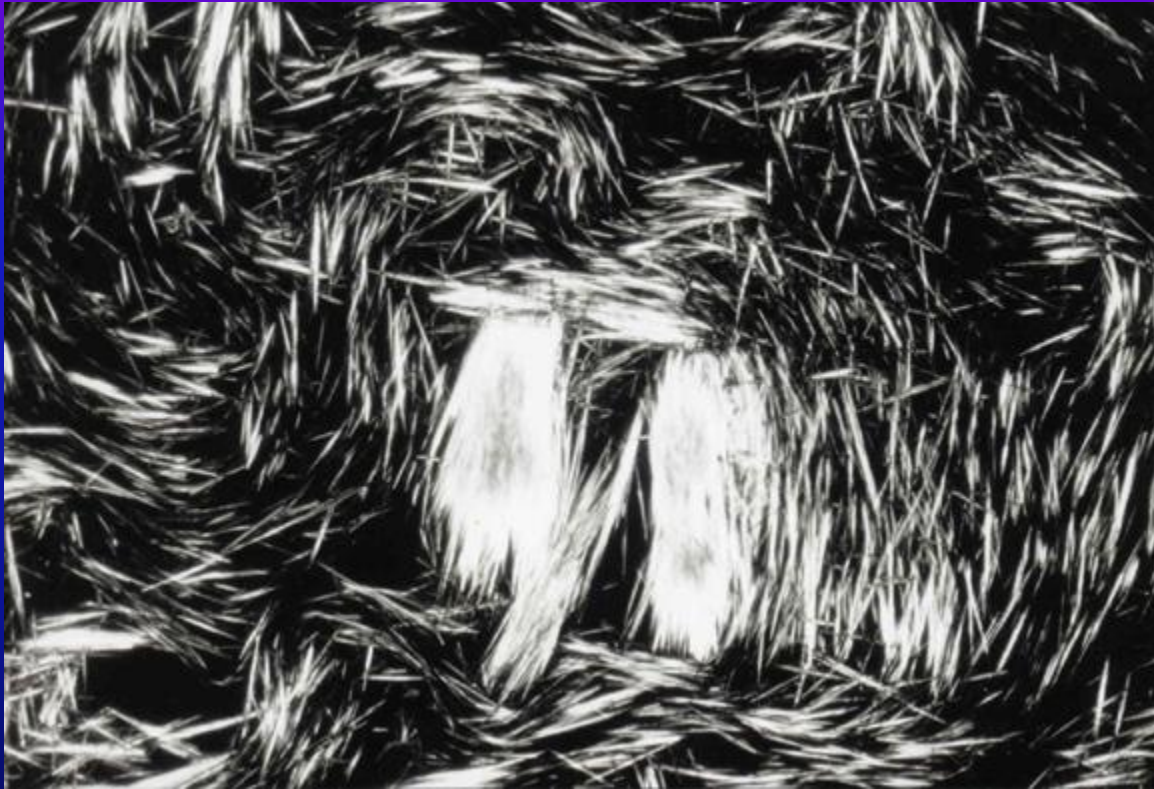




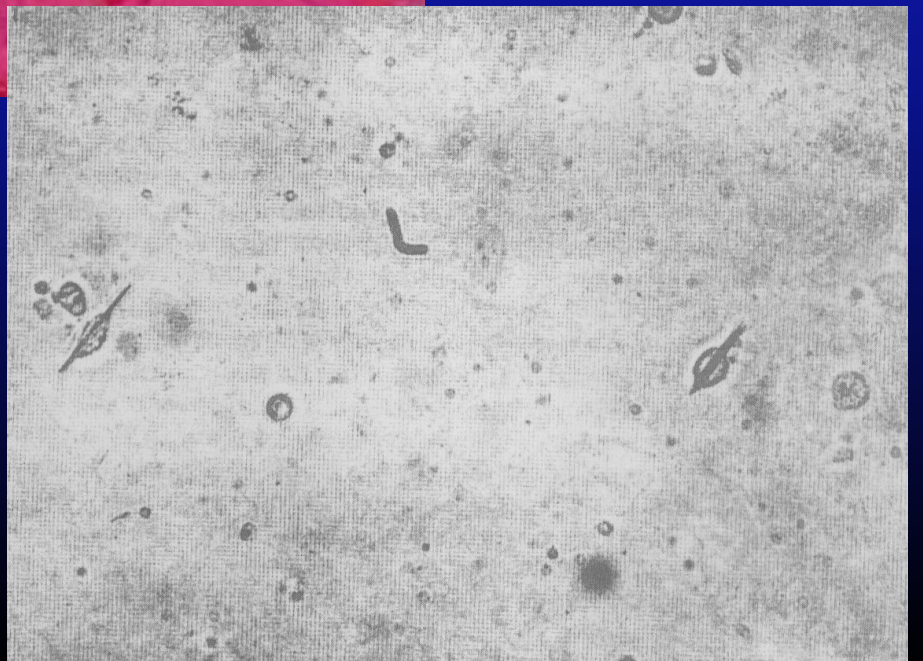
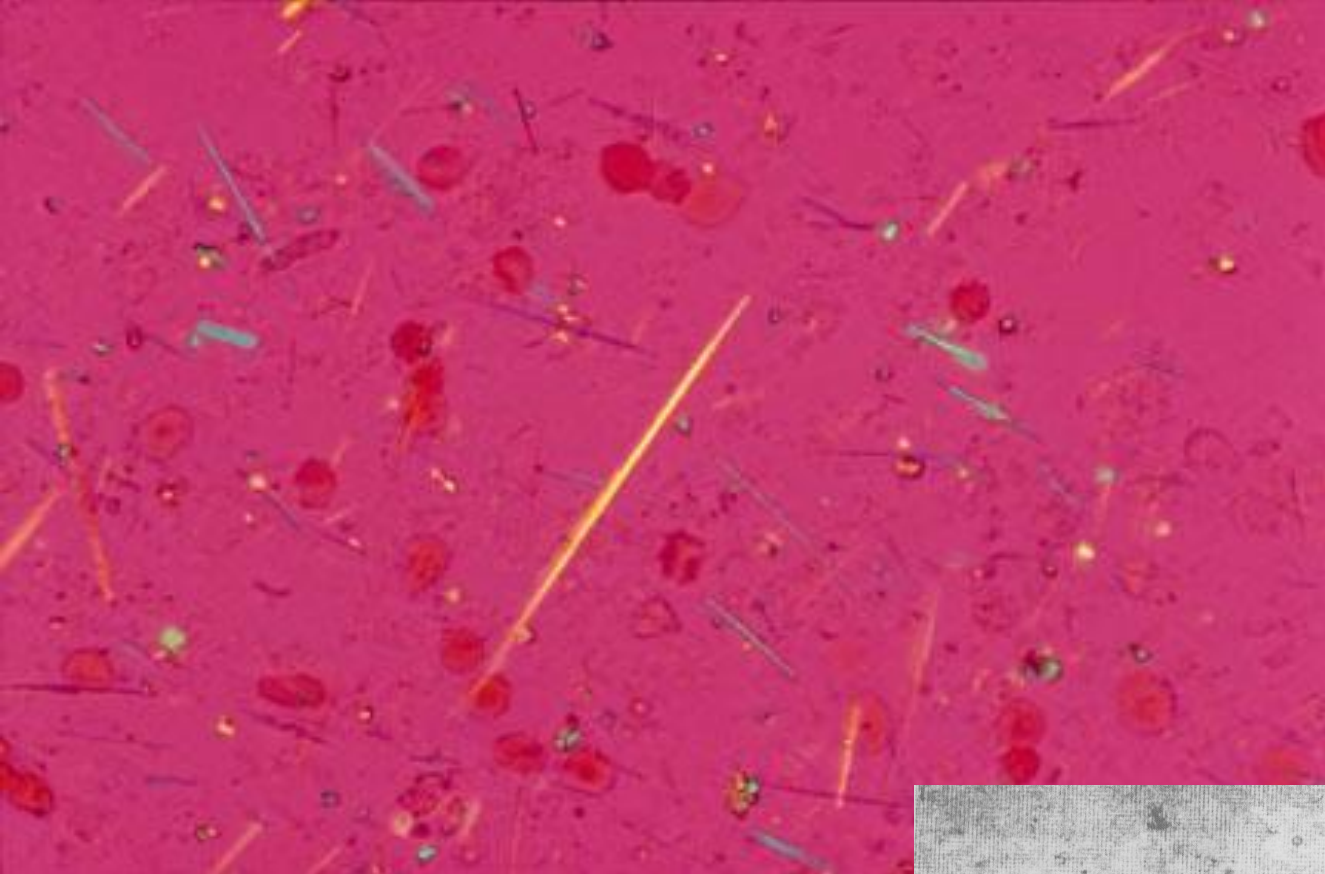
# Подкожные узелки

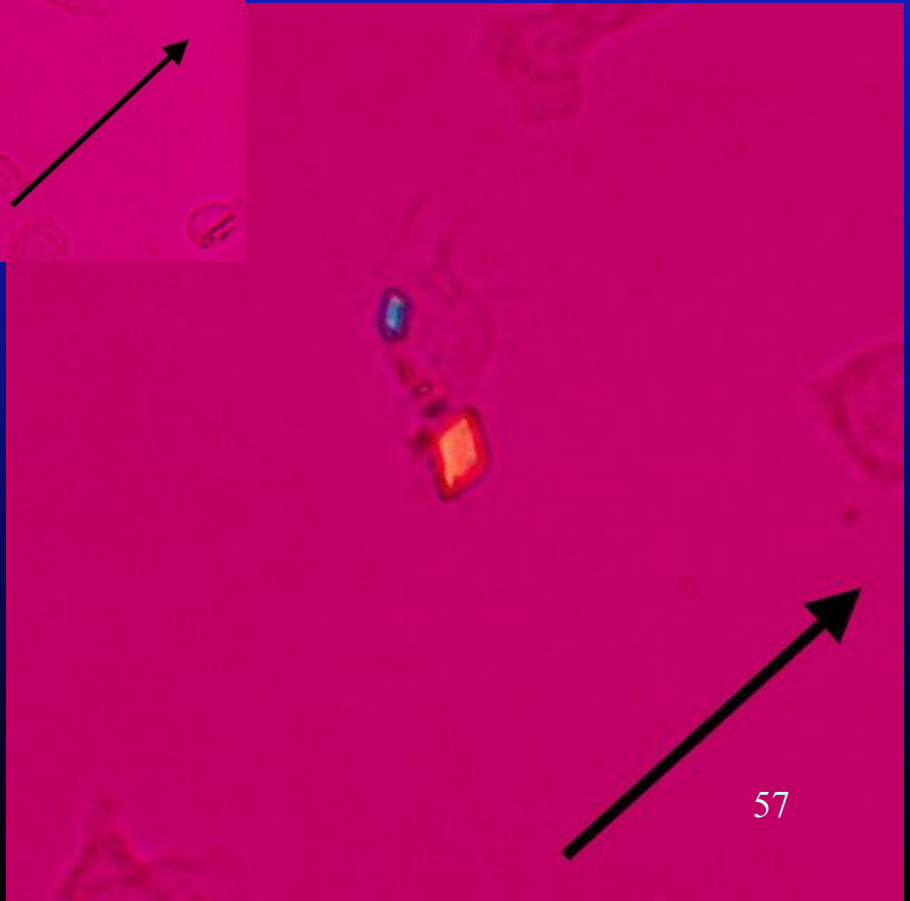
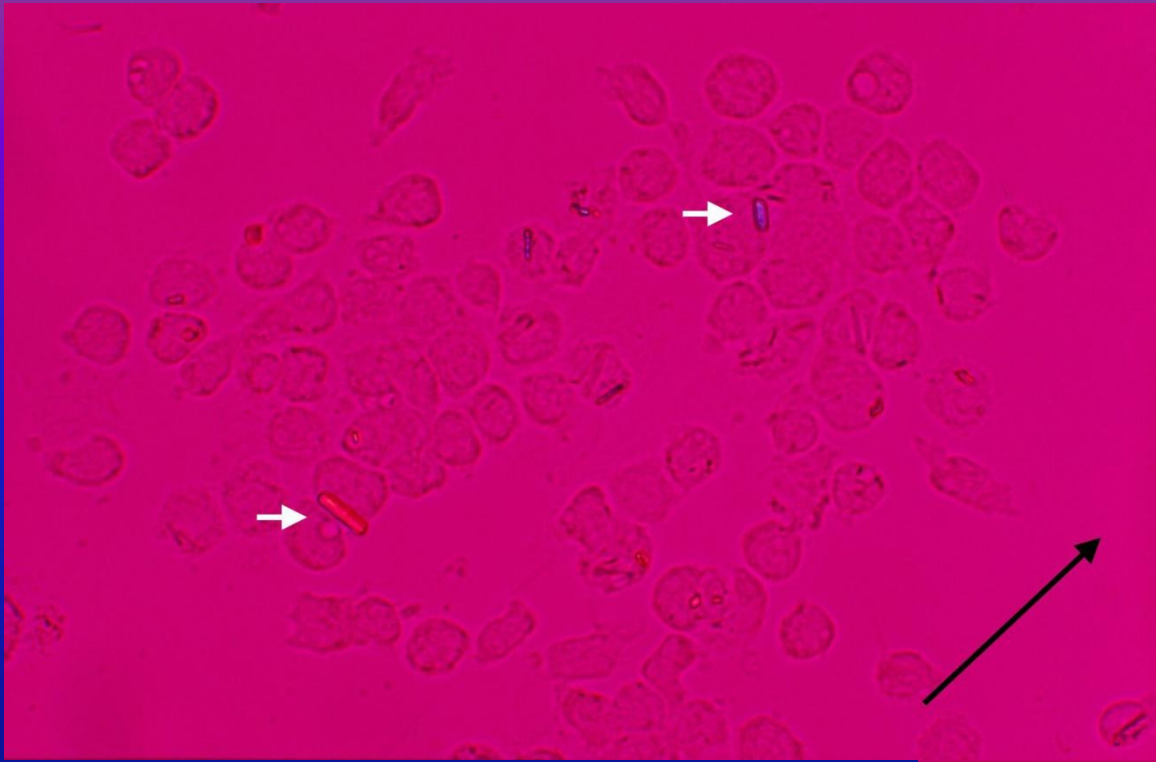
- Ревматоидный артрит
- Подагра (тофусы)
- Гиперлипидемия (ксантомы)
- СКВ (маленькие)
- Ревматизм (маленькие)
- Узелковый полиартериит
- Саркоидоз











# Негнойный артрит с лихорадкой ( $> 38\text{ C}$ )

- Болезнь Стилла взрослых (серонегативный несимметричный олигоартрит с поражением средних и крупных суставов, лейкоцитоз, нейтрофилез, сыпь; боли в горле, лимфаденопатия и/или спленомегалия, дисфункция печени)
- РеА (энтезиты, сакроилеит, крупные и средние суставы ног, кератодермия, увеит, аортит)

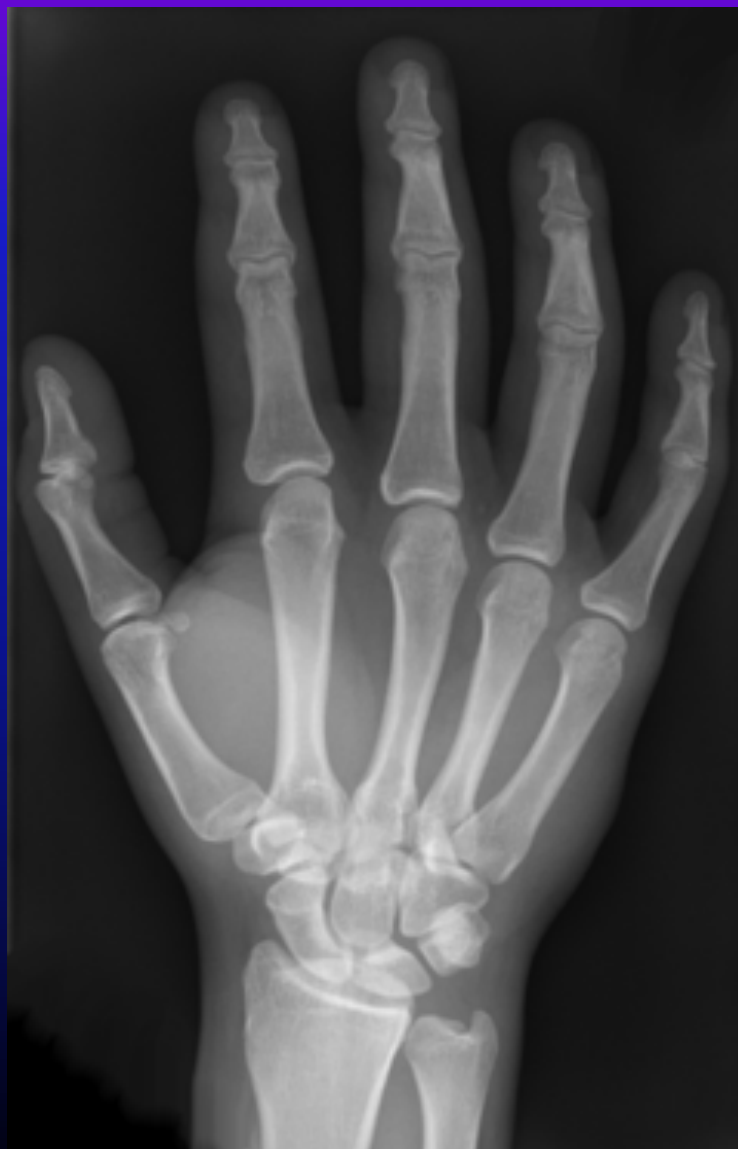# Негнойный артрит с лихорадкой ( $> 38\text{ C}$ )

- Подагра
- Пирофосфатная артропатия
- РА
- Гематологические опухоли:  
генерализованное увеличение л/у, печени,  
селезенки, изменения клинического анализа  
крови, особенно цитопении
- Острые инфекции: краснуха, парвовирус В  
19, гепатит В, альфа-вирусы, лайм-бореллиоз
- Постстрептококковый артрит

Общие визуализационные  
признаки и отдельные  
характерные черты артритов



# Нормальная рентгенограмма кисти



# Общие признаки

- Утолщение/уплотнение мягких тканей
- Периартрит/кальцификаты
- Расширение суставной щели (синовит)
- Уплотнение дисков/менисков
- Тендиниты/теносиновиты
- Околосуставной остеопороз
- Кисты
- Эрозии
- Сужение суставной щели до анкилоза

# Общие признаки

- Эрозии – краевые костные, компрессионные, воспалительные изменения в энтезисах.
- Остеолиз (ПсА, склеродермия)
- Асептические некрозы
- Остеофиты
- Субхондральный остеосклероз
- Подвывихи, вывихи, деформации.

**Ревматоидный артрит:**  
околосуставной остеопороз,  
эрозии (до них – околосуставные  
кисты), остеолиз,  
сужение щели,  
анкилозы,  
деформации – подвывихи и  
ульнарная девиация.

## Классификационные критерии ACR/EULAR (2010)

- А. Клинические признаки поражения суставов:  
1 крупный – 0, 2-10 крупных – 1, 1-3 мелких – 2, 4-10 мелких – 3, >10 – 5.
- В. Тесты на РФ, АЦЦП: отр. – 0, не > 3 N – 2, >3N – 3.
- С. СРБ и СОЭ повышены – 1.
- D. Длительность синовита 6 и > недель – 1.  
Всего: 6 и > баллов из 10.
- Отдельные категории: «типичные» эрозии, значительная давность РА, ранняя стадия РА.

# РА - стадии

- I — околоуставной остеопороз;
- IIА — изменения, характерные для стадии I + сужение суставных щелей;
- IIВ — изменения, характерные для стадии IIА + немногочисленные костные эрозии (до 5);
- III — изменения, характерные для стадии IIВ + множественные (более 5) костные эрозии, подвывихи в суставах;
- IV — изменения, характерные для стадии III + костный анкилоз.

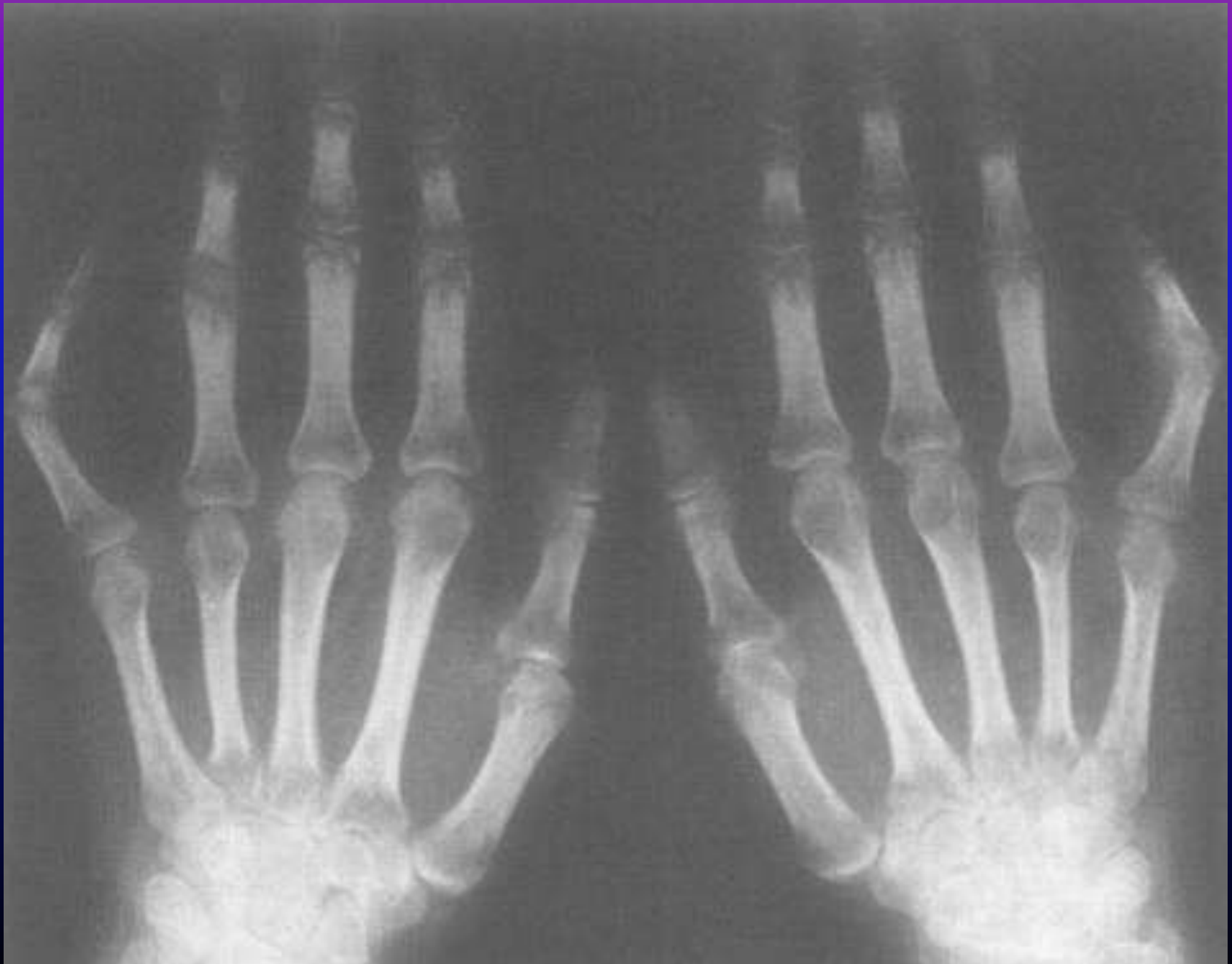# Особенности процесса при РА

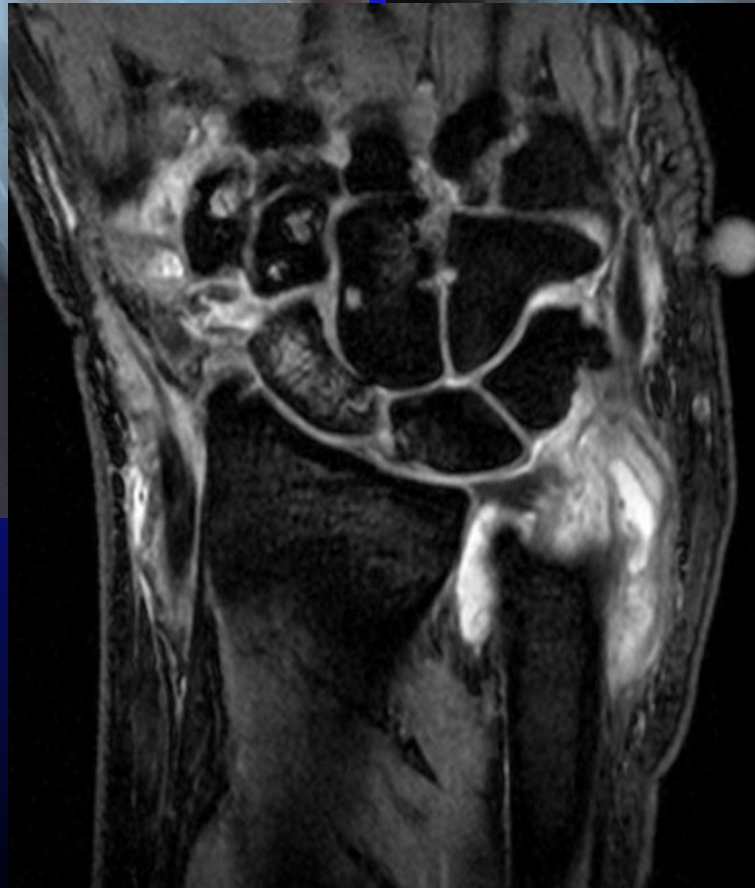
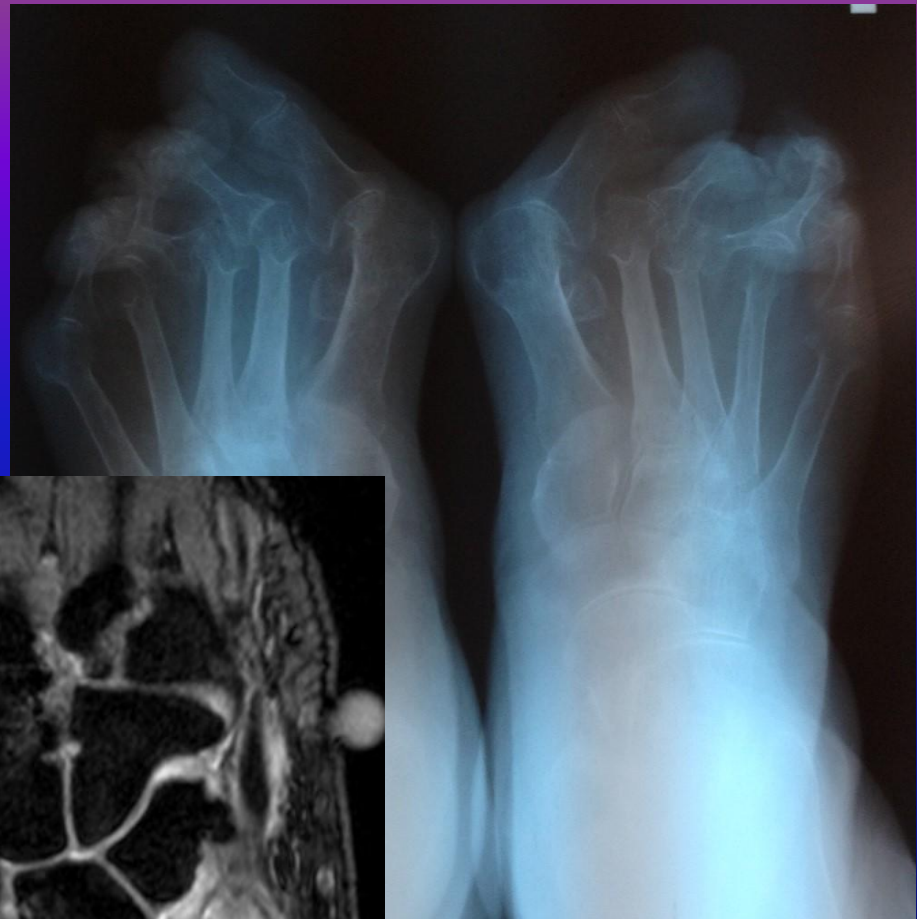
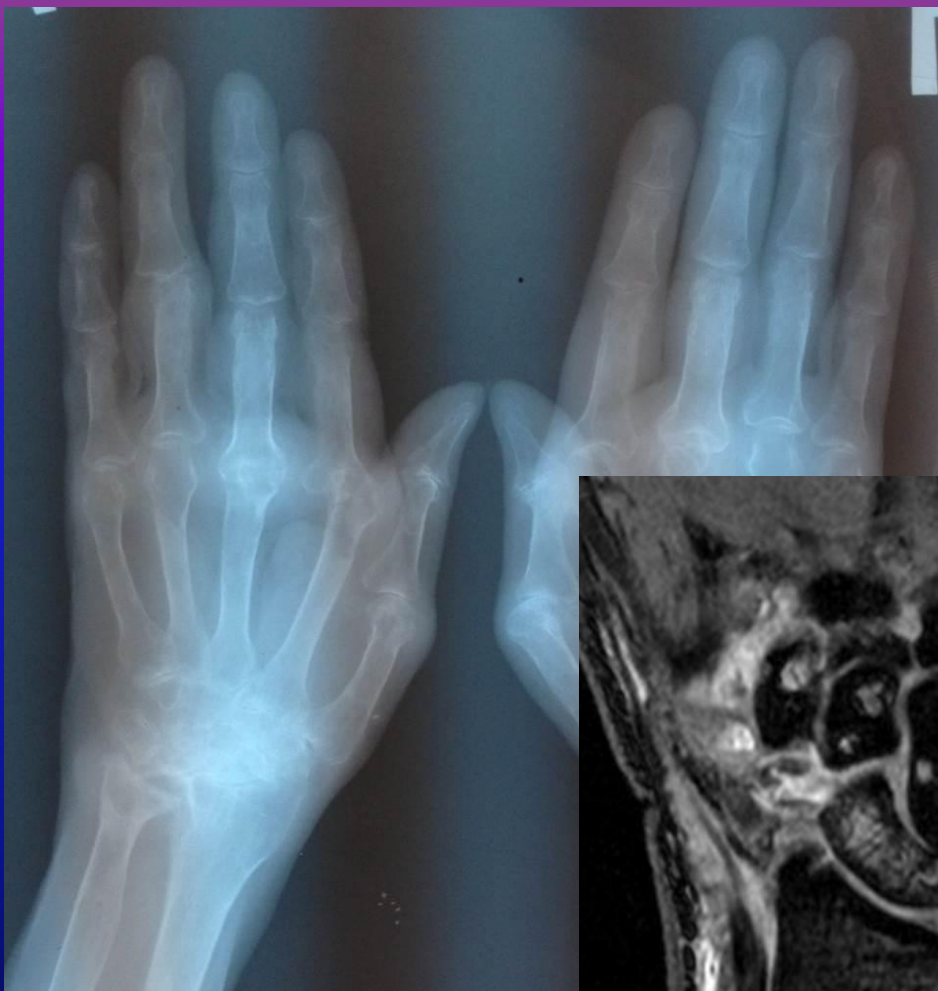- Как правило, первые эрозии появляются во II-III ПФ, в области шиловидного отростка локт. кости, несколько позже в ПМФС, запястье.
- Дистальный отдел стоп – II-V ПФС, I МФС.
- В запястье ранние эрозии м.б. также: шиловидный отросток луч. кости, краевые участки ладьевидной, трёхгранной и гороховидной костей.

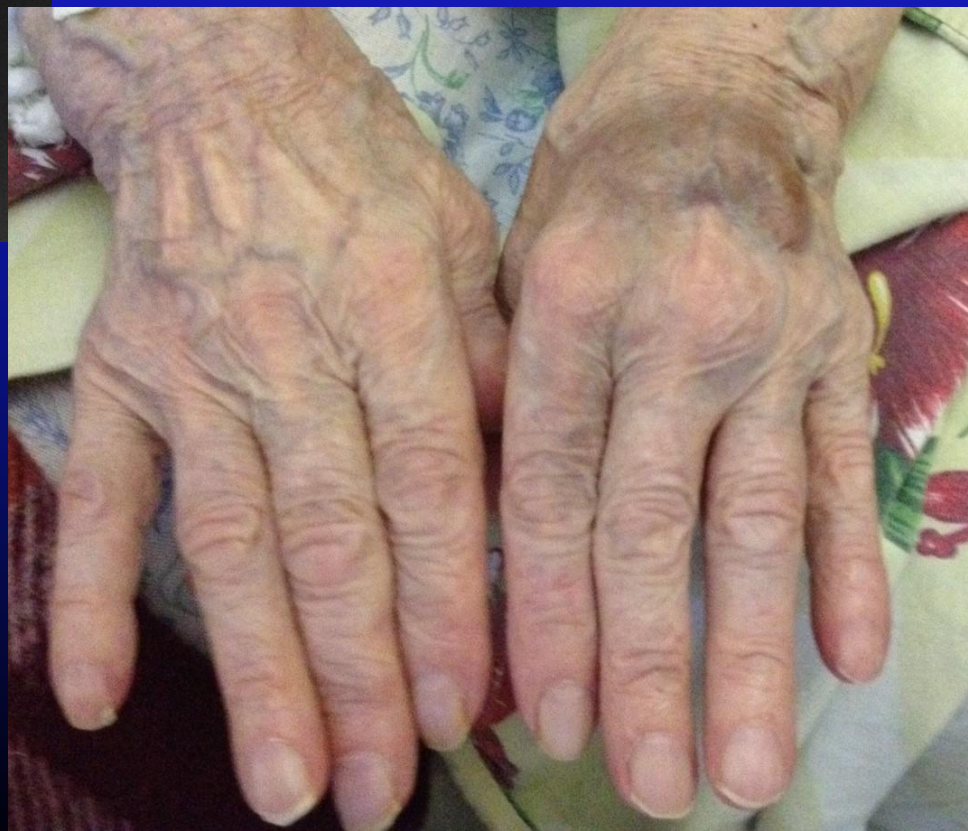
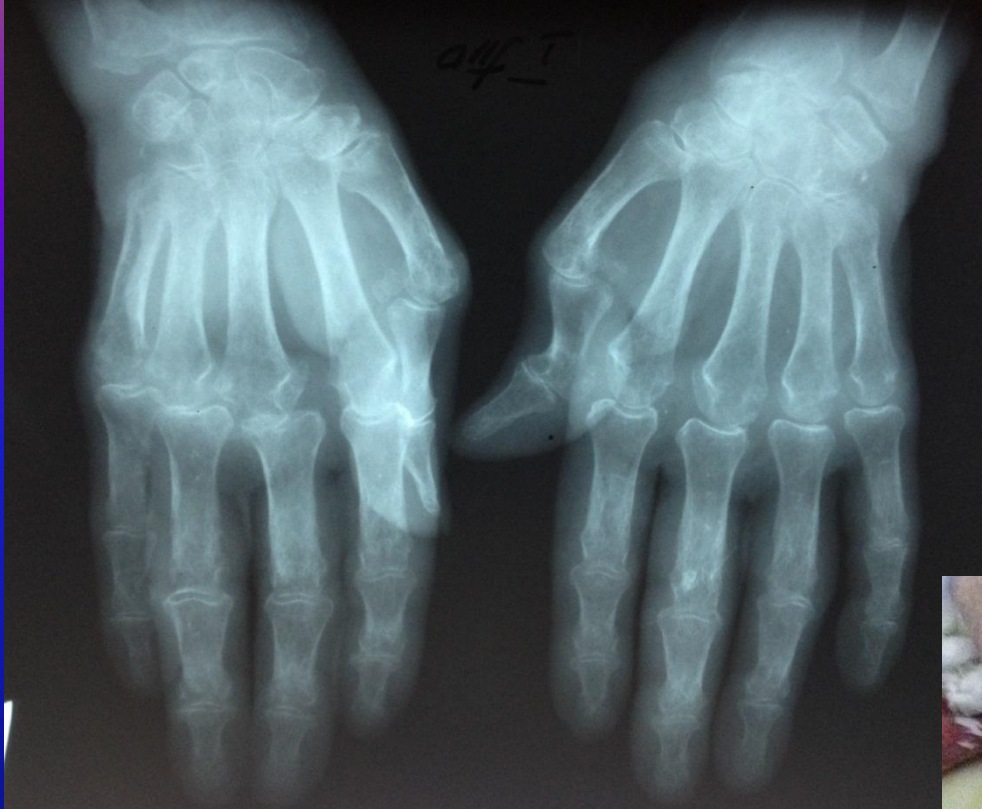# Особенности процесса при РА

- Костный анкилозы характерны для РА, особенно множественные и симметричные межзапястного и II-IV запястно-пястных суставов.
- Кости запястья анкилозируются раньше всего и могут слиться в моноблок.
- В других суставах кисти анкилозы не возникают.

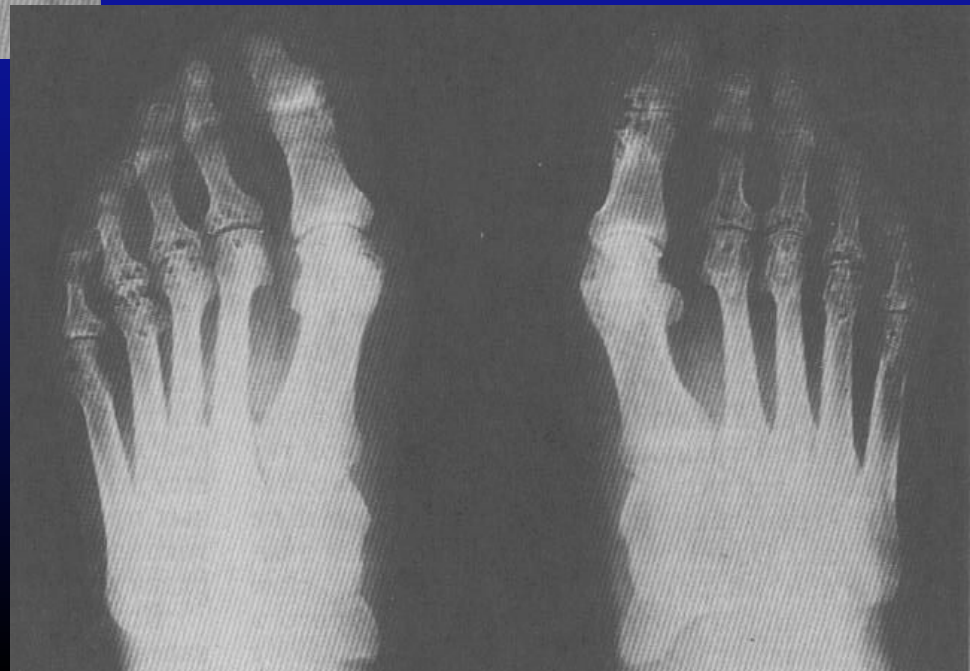
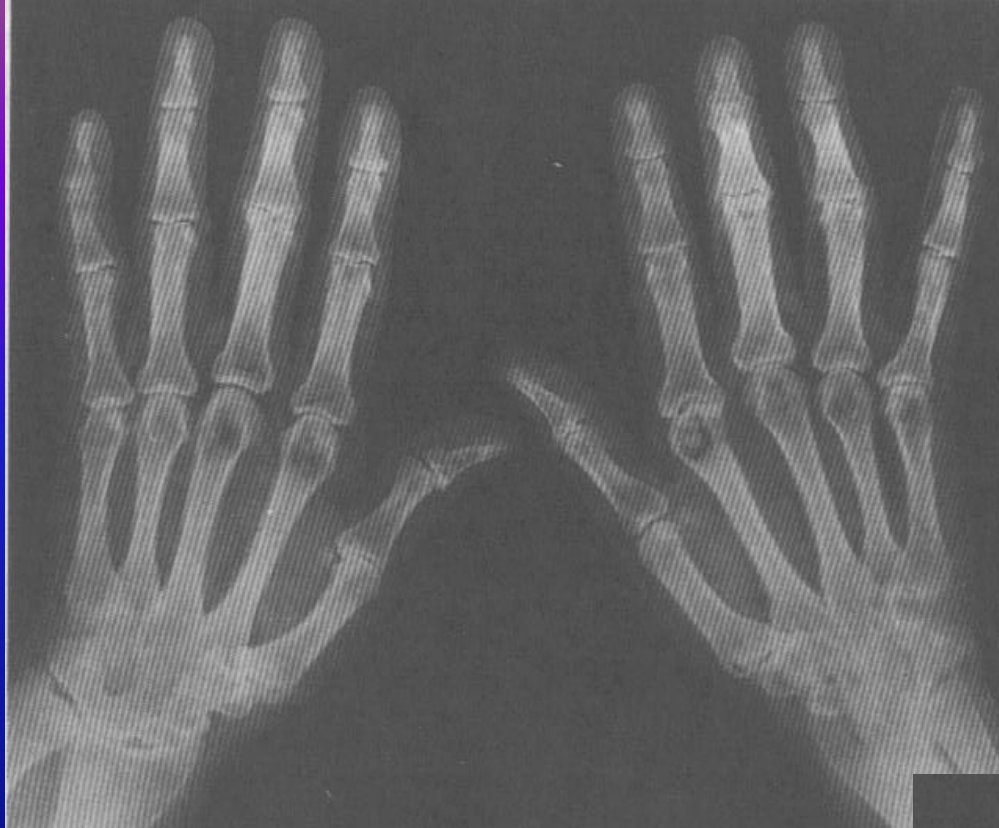


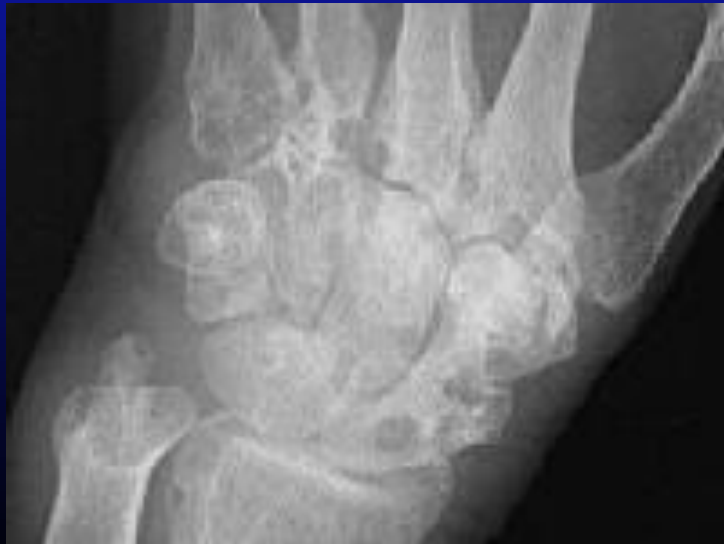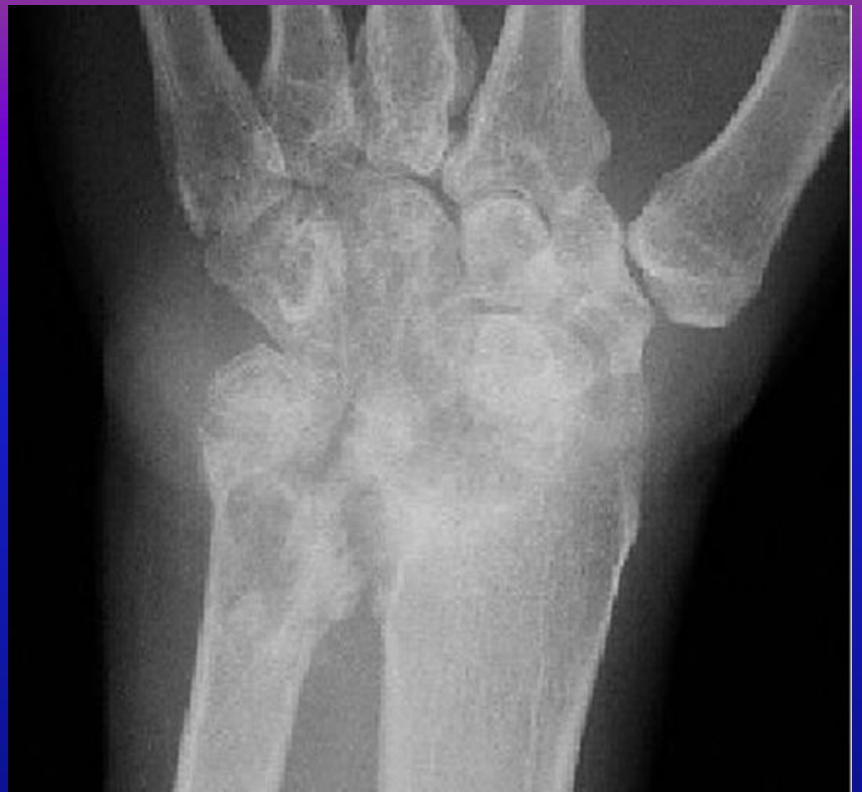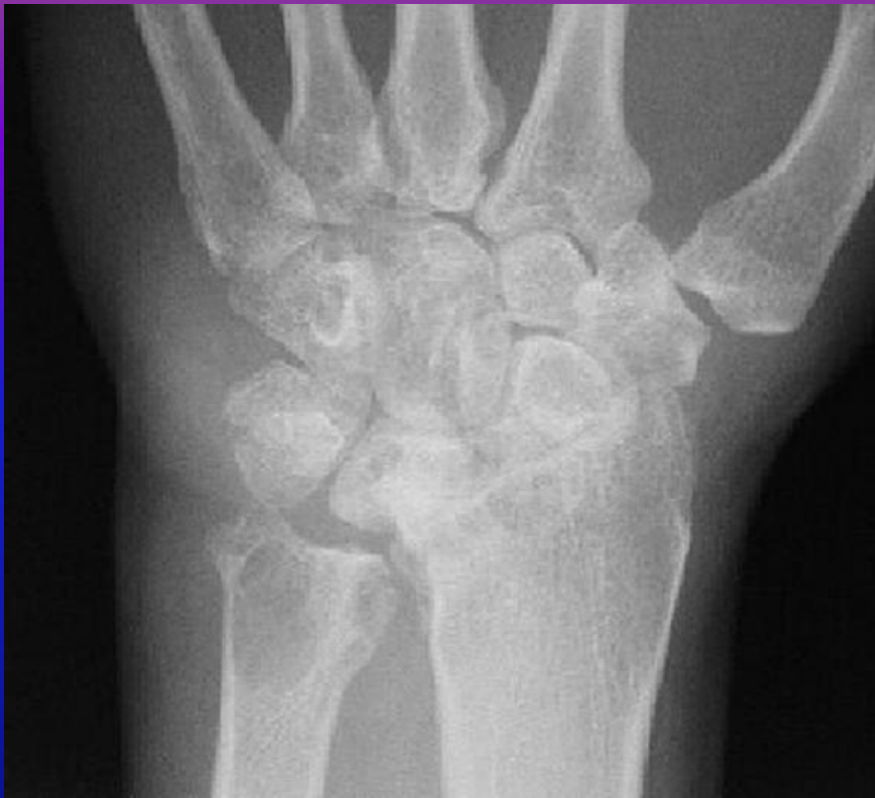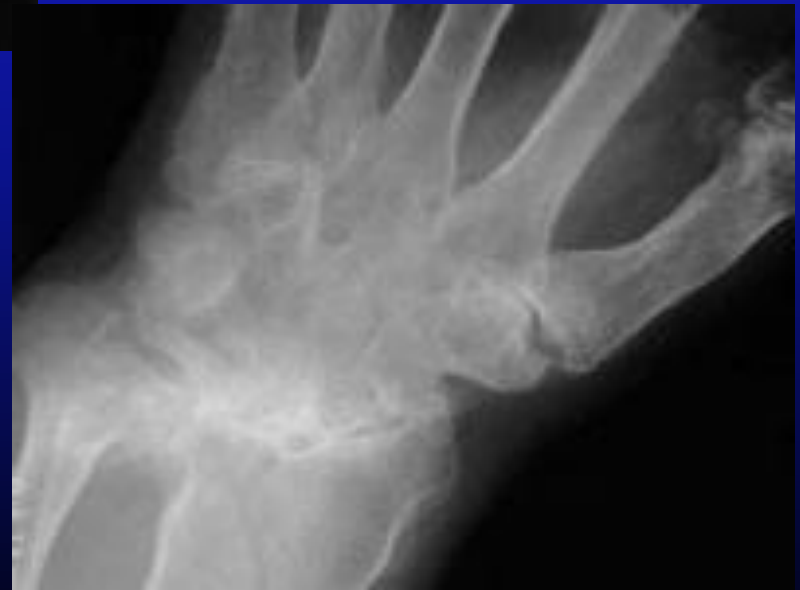





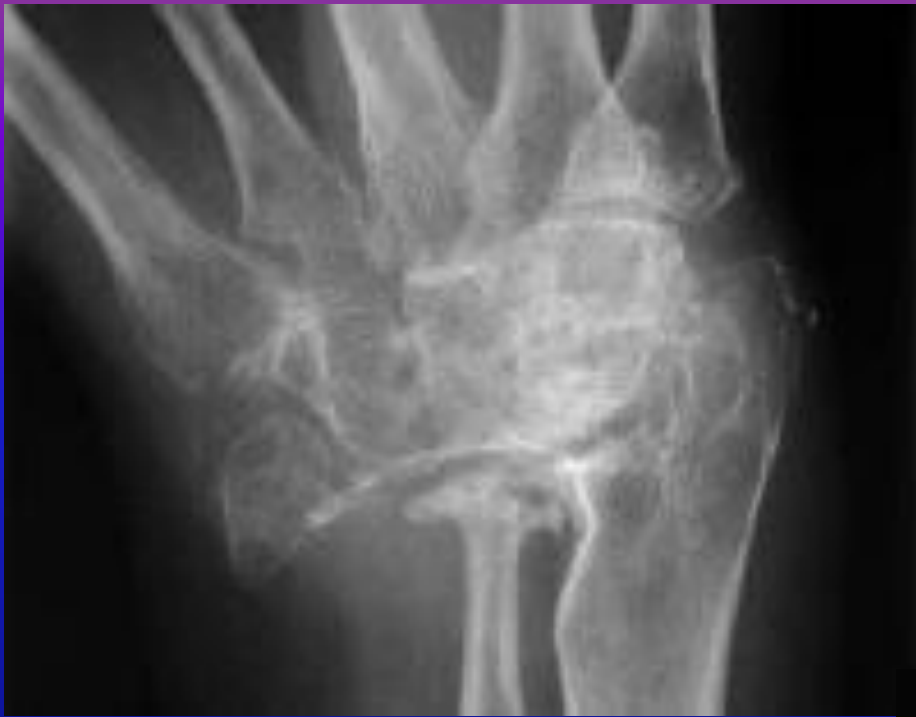






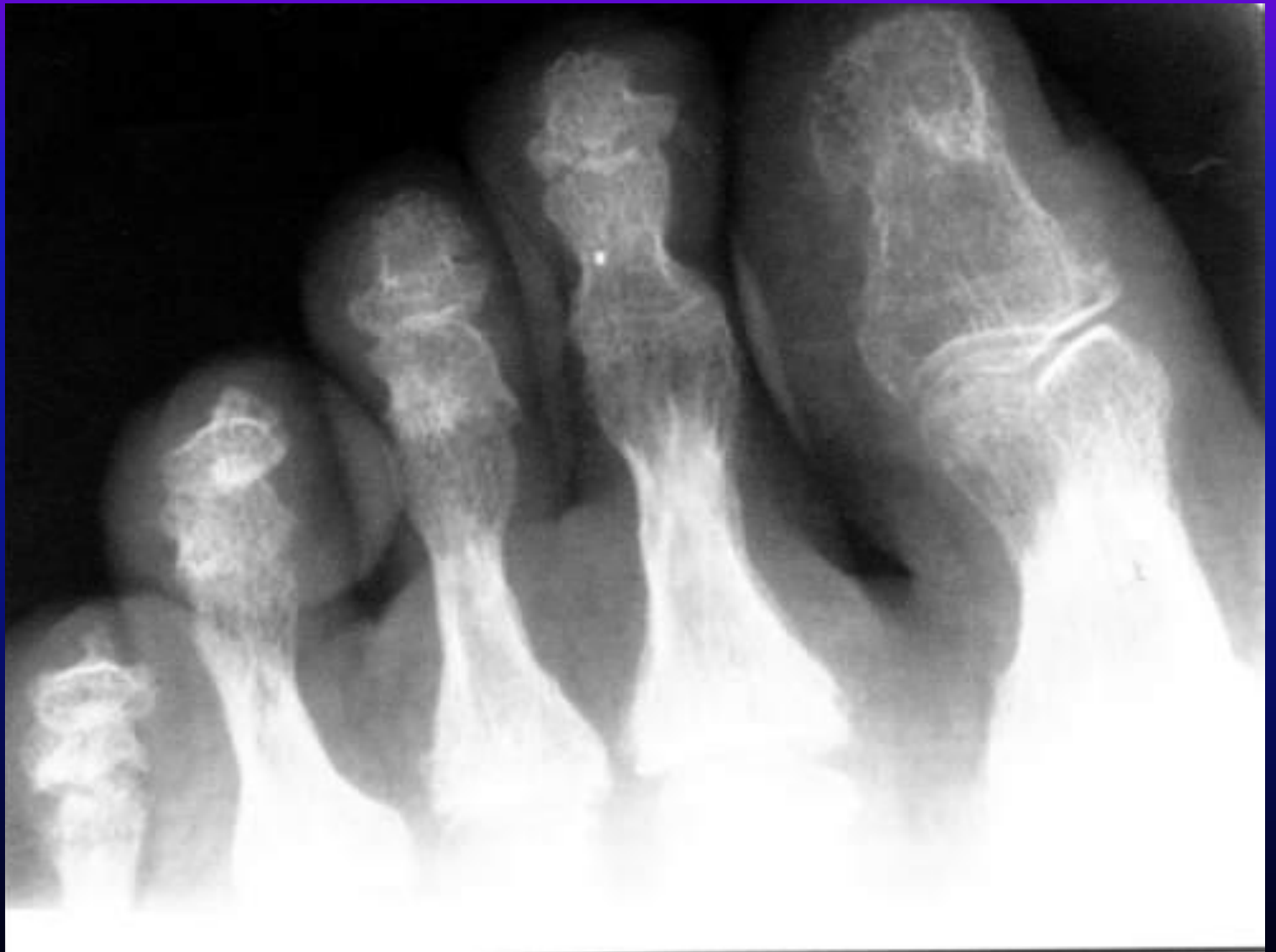# Характерные признаки ПсА

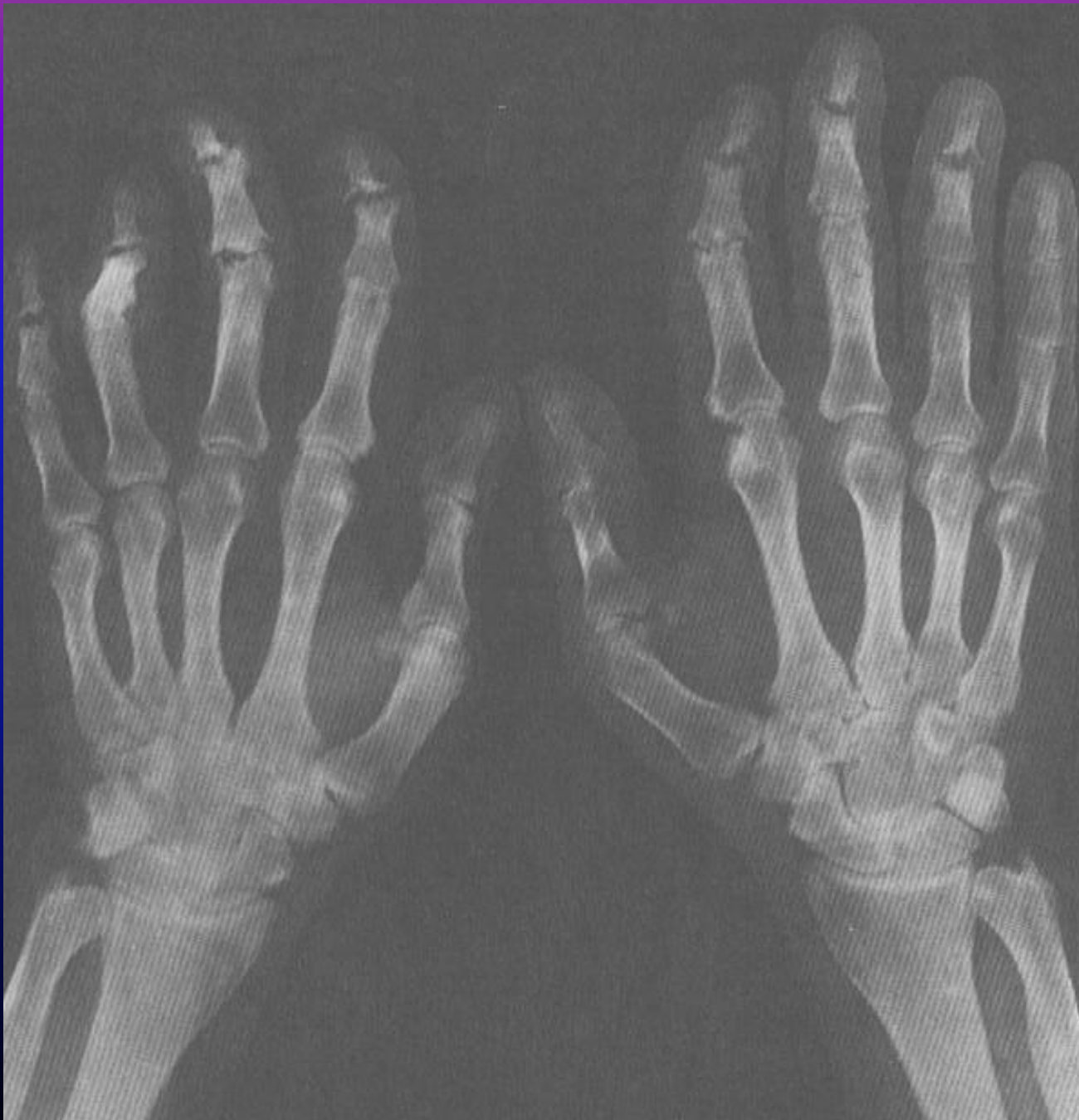- Асимметрия, артрит без остеопороза, утолщение мягких тканей.
- Костные пролиферации вокруг эрозий, периоститы.
- Только ДМФС/осевое поражение/поперечное поражение суставов кистей одного уровня.
- Акроостеолиз.
- Концевое сужение дистальных эпифизов фаланг пальцев рук и пястных костей.



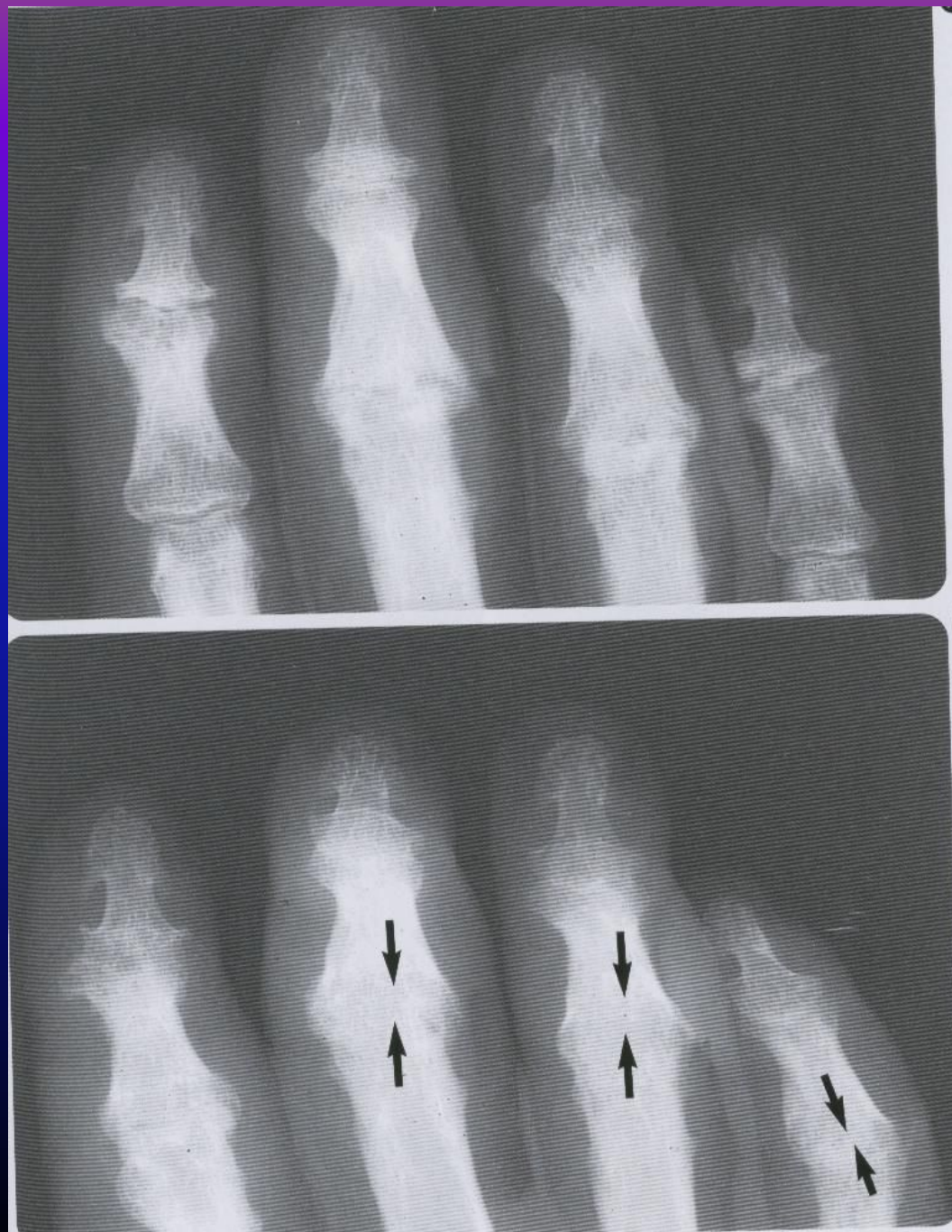
# Характерные признаки ПсА

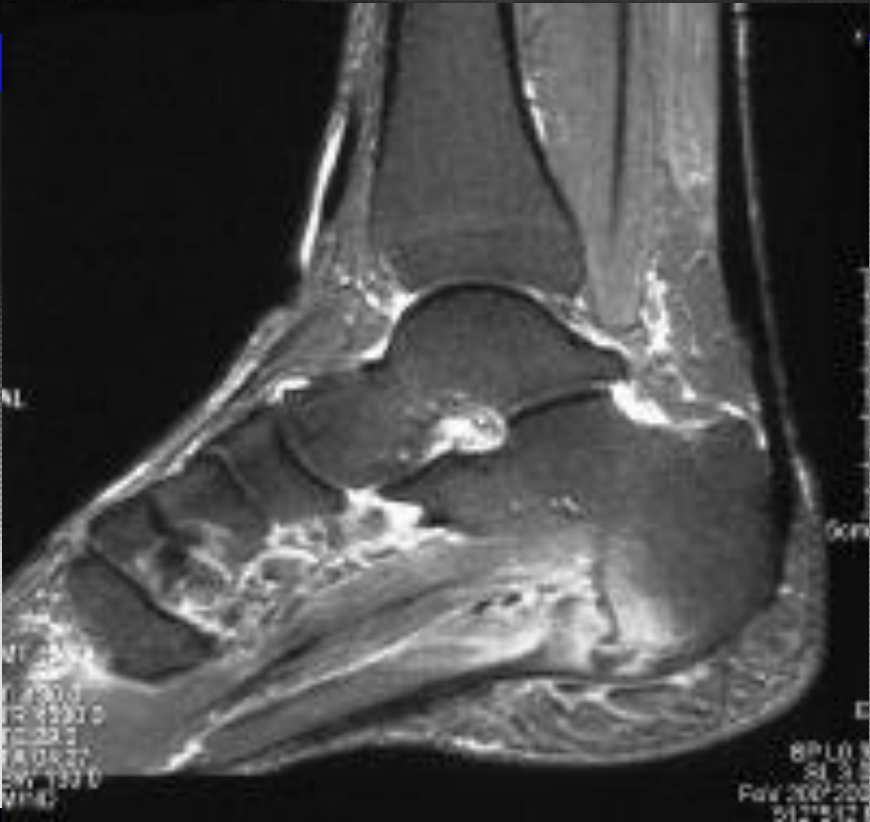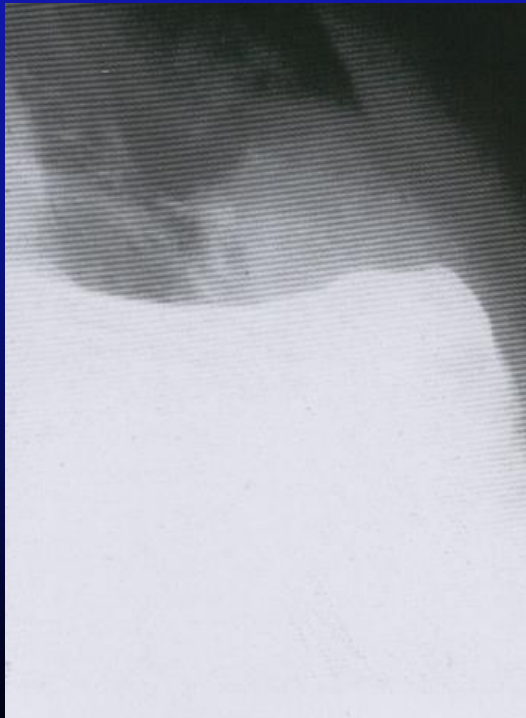
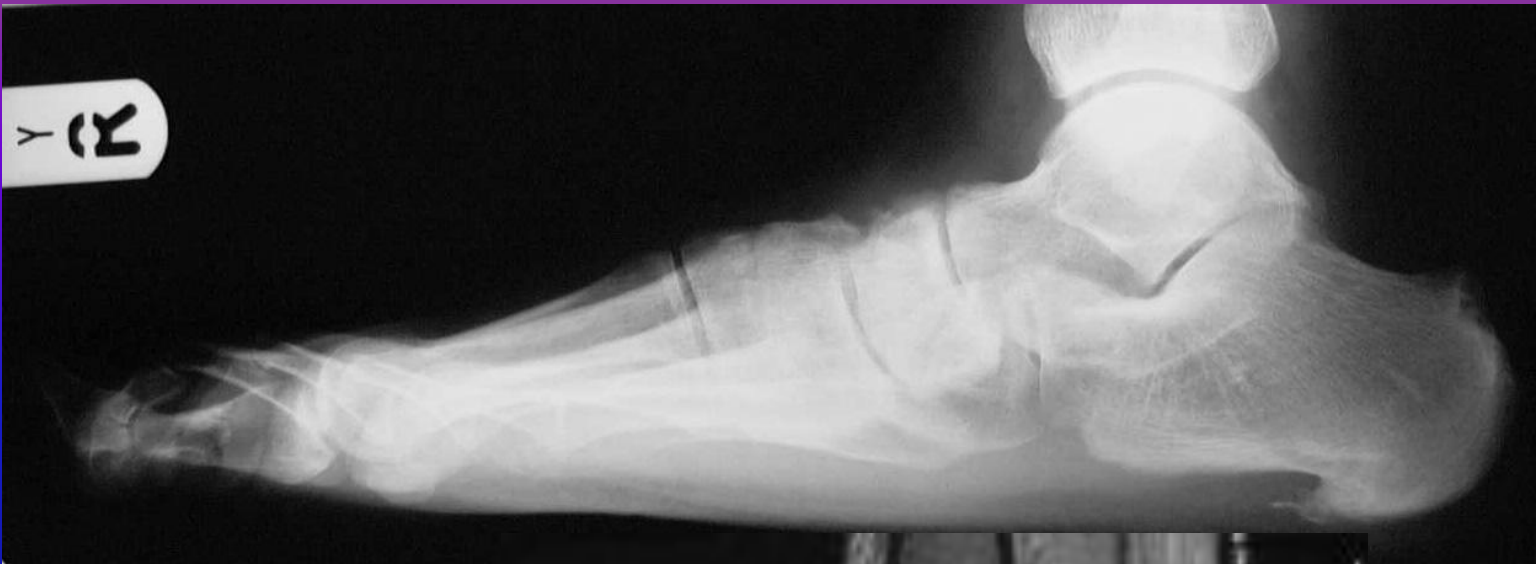- «Карандаш в колпачке».
- Костные анкилозы.
- Мутилирующий артрит.
- Сакроилеит (асимметричный или односторонний, асимметричные синдесмофиты, паравертебральный оссификат).





Эволюция  
псориати-  
ческого  
артрита (3  
года  
наблюдения)

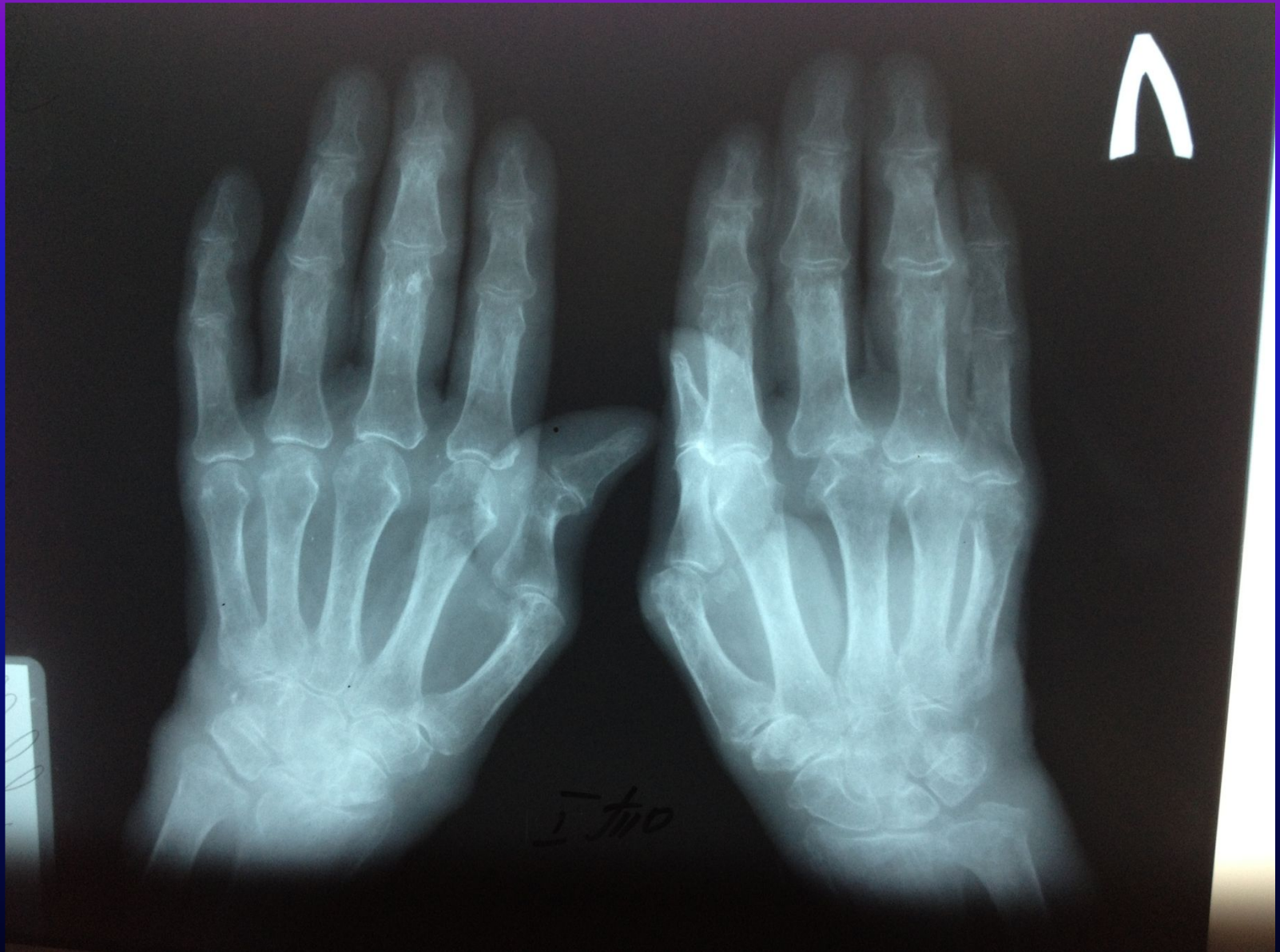



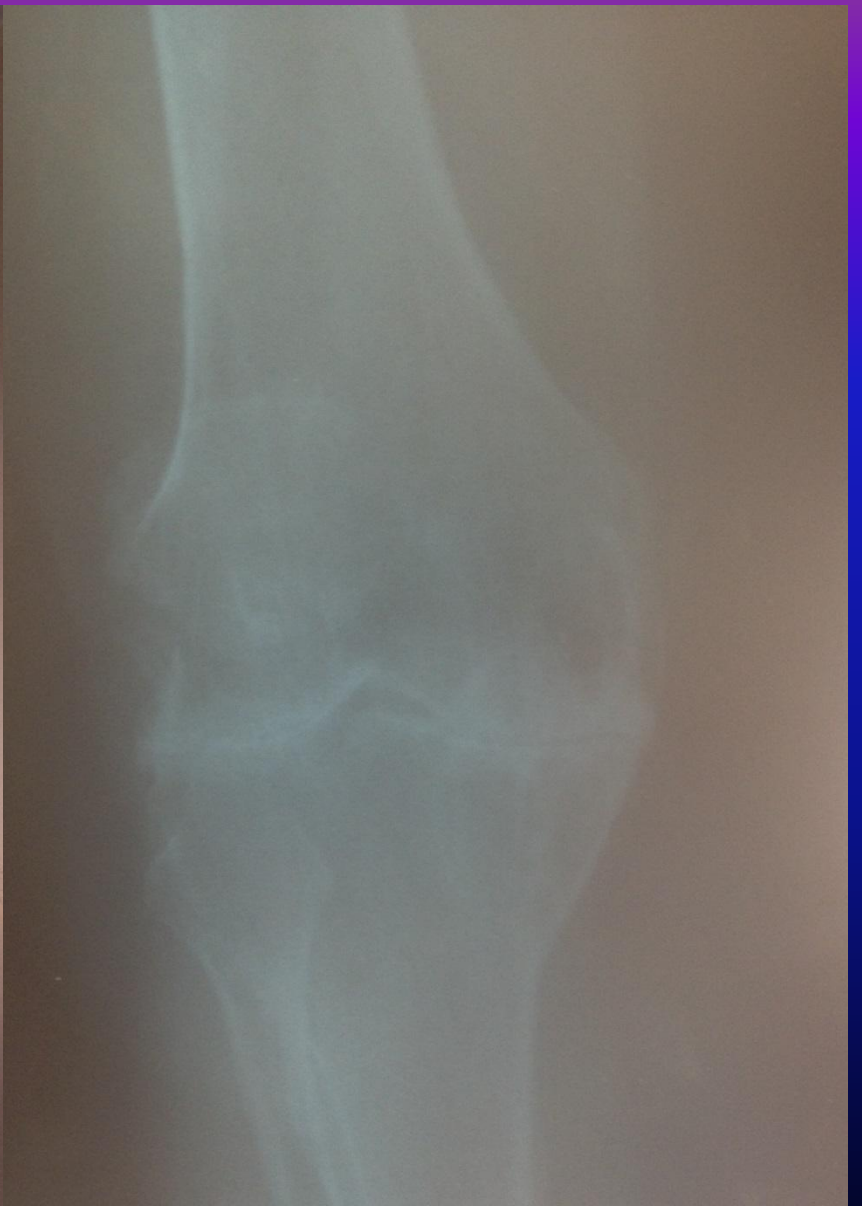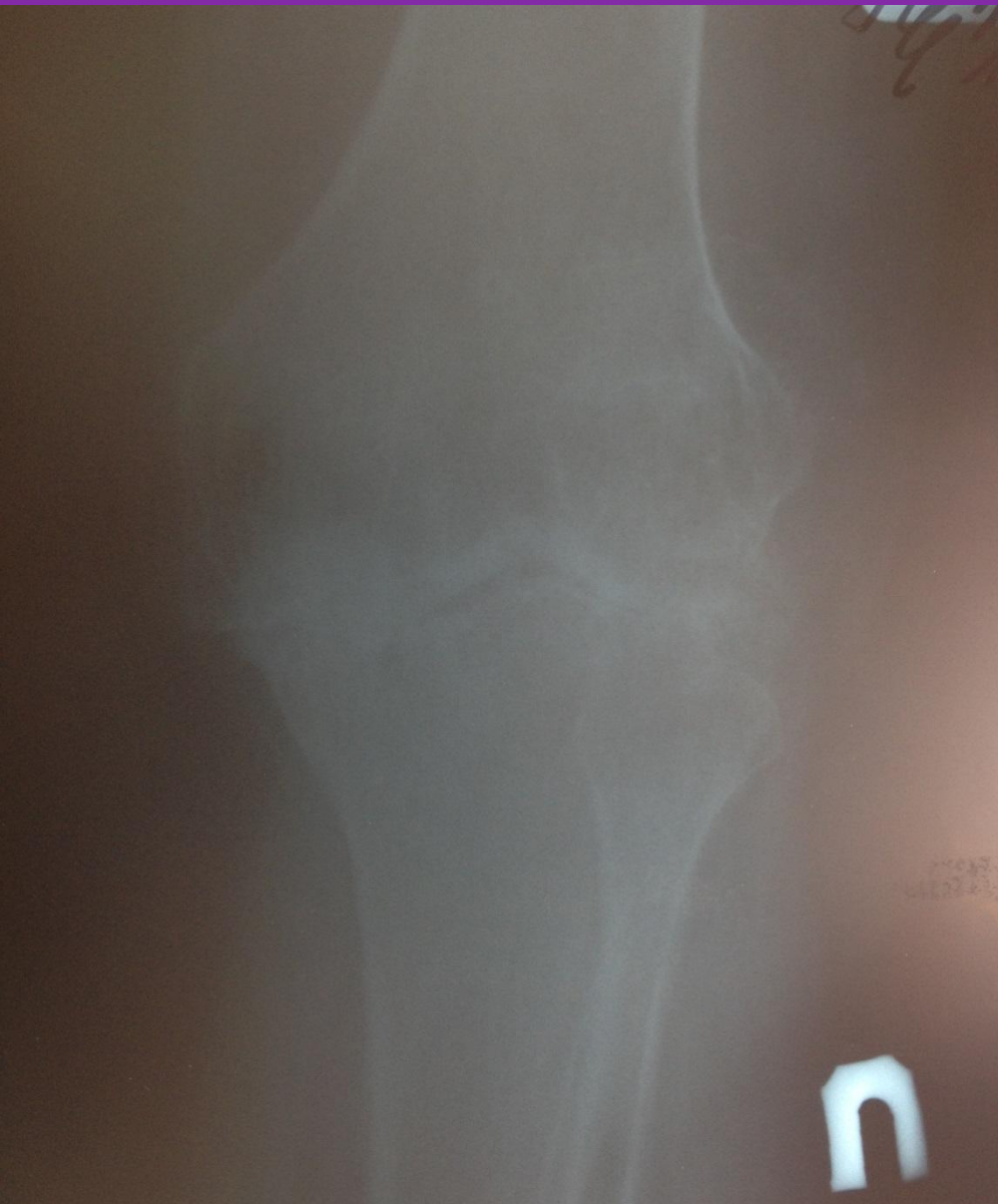


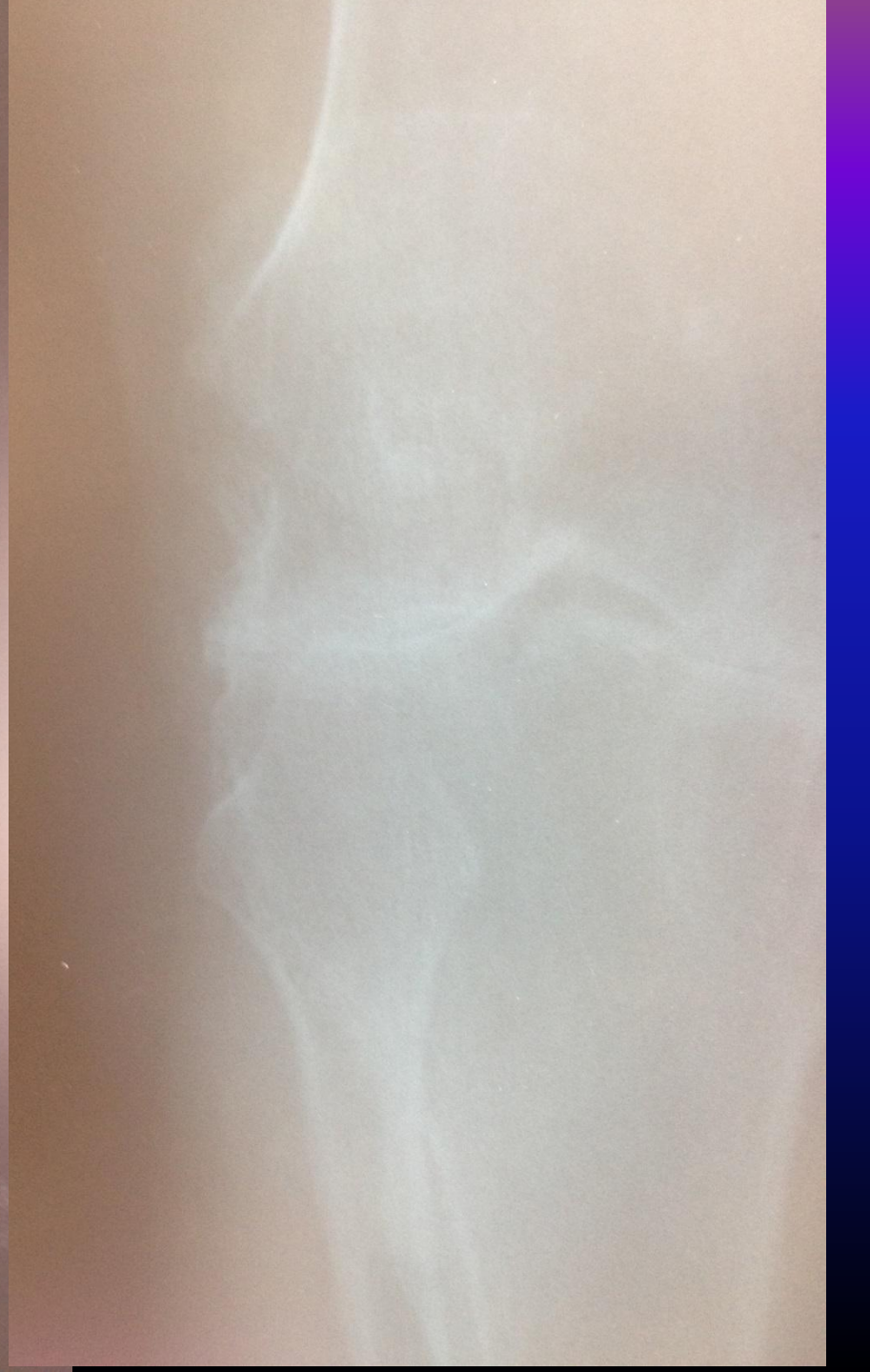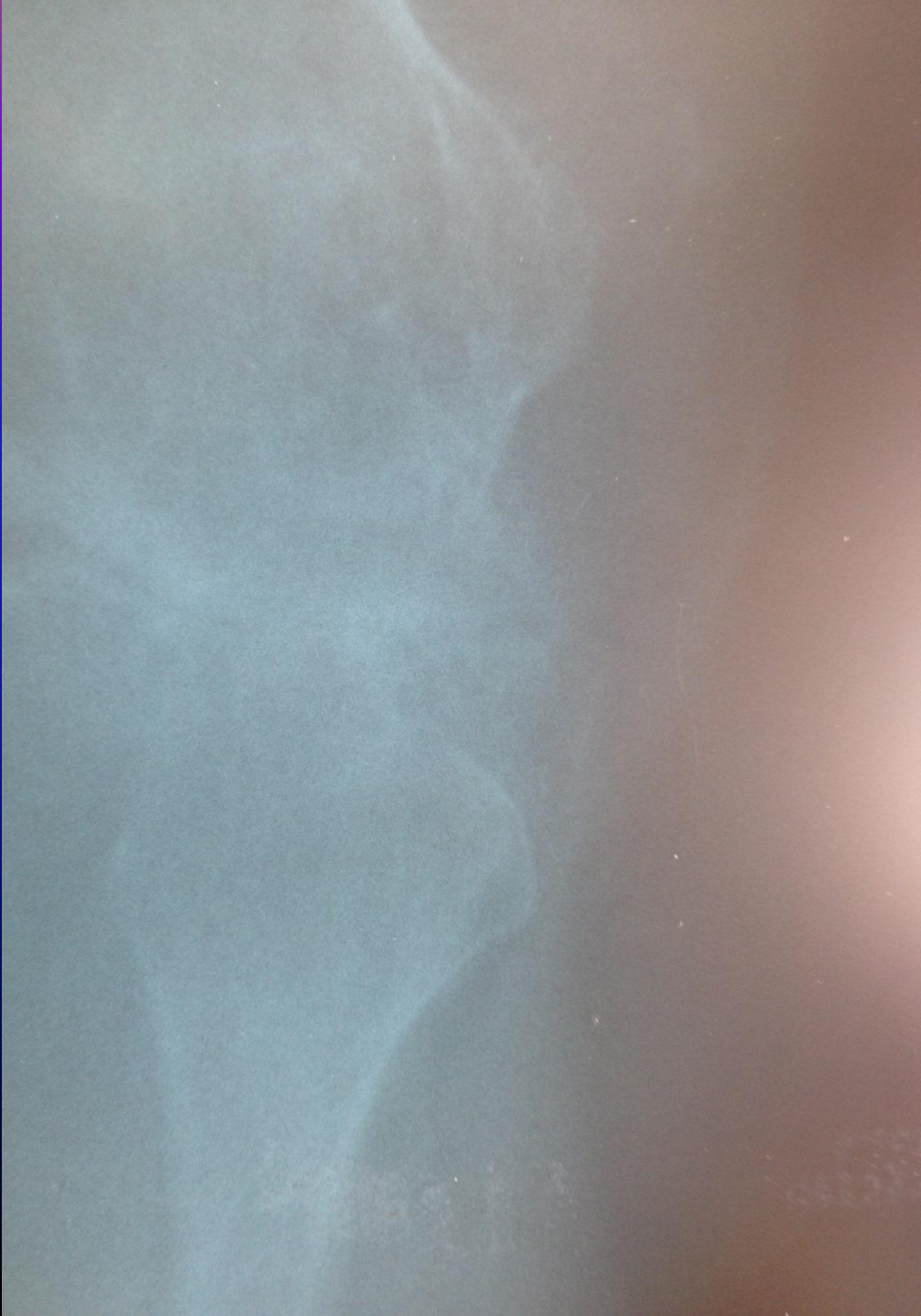
# Рентгенологические стадии ОА (по Келлгрену, Лоуренсу)

- I — норма.
- II — сомнительные признаки.
- III — минимальные изменения (небольшое сужение суставной щели, единичные остеофиты).
- IV — умеренные проявления (умеренное сужение суставной щели, множественные остеофиты).
- V — выраженные изменения (суставная щель почти не прослеживается, грубые остеофиты).



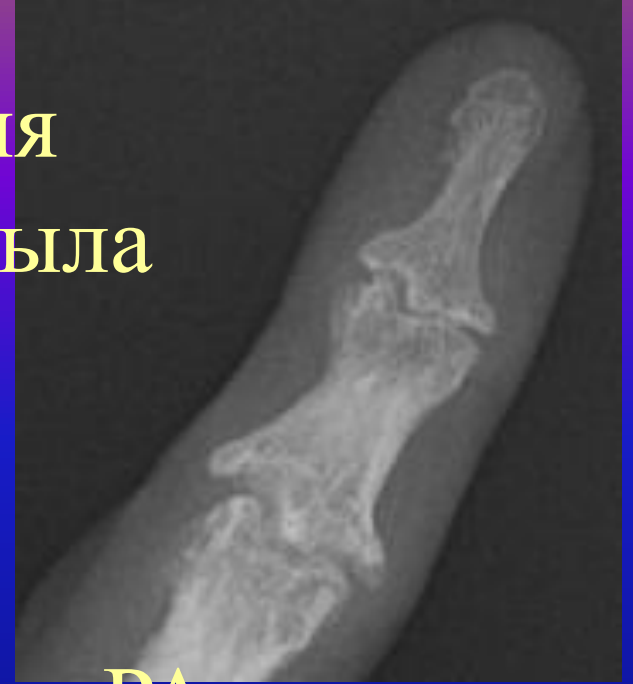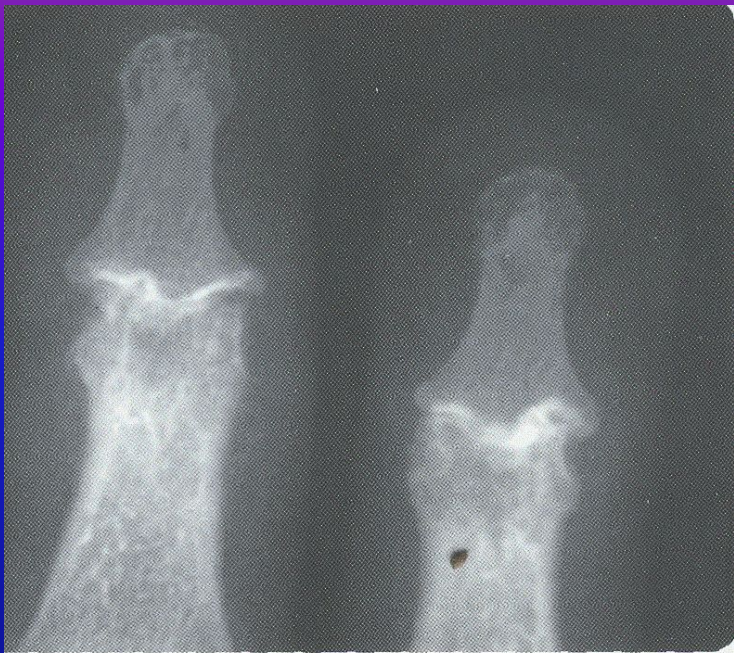




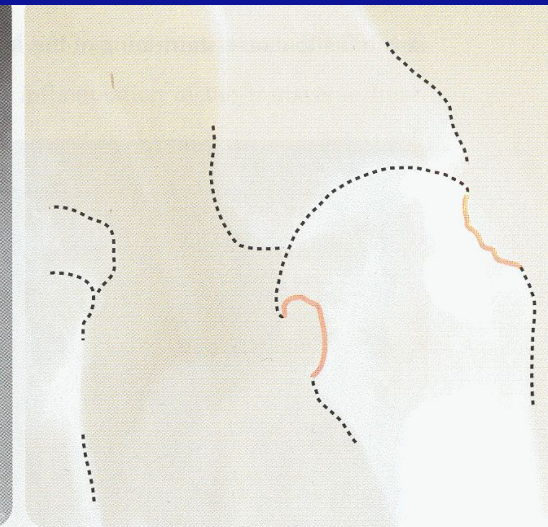

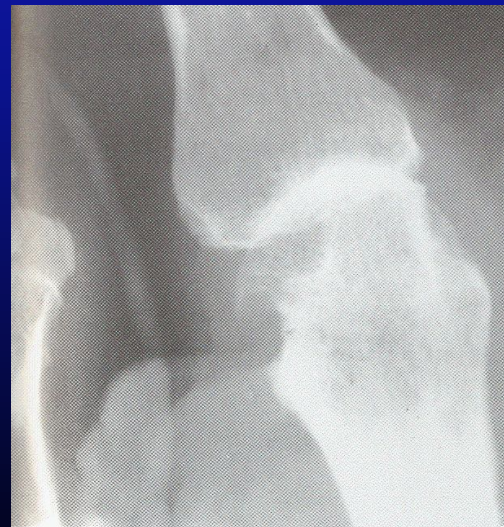
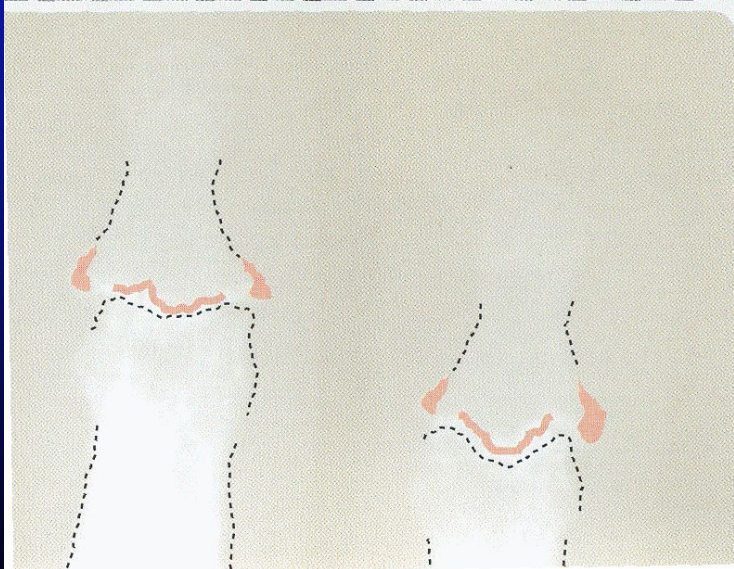

# Изменения по типу «крыла чайки»

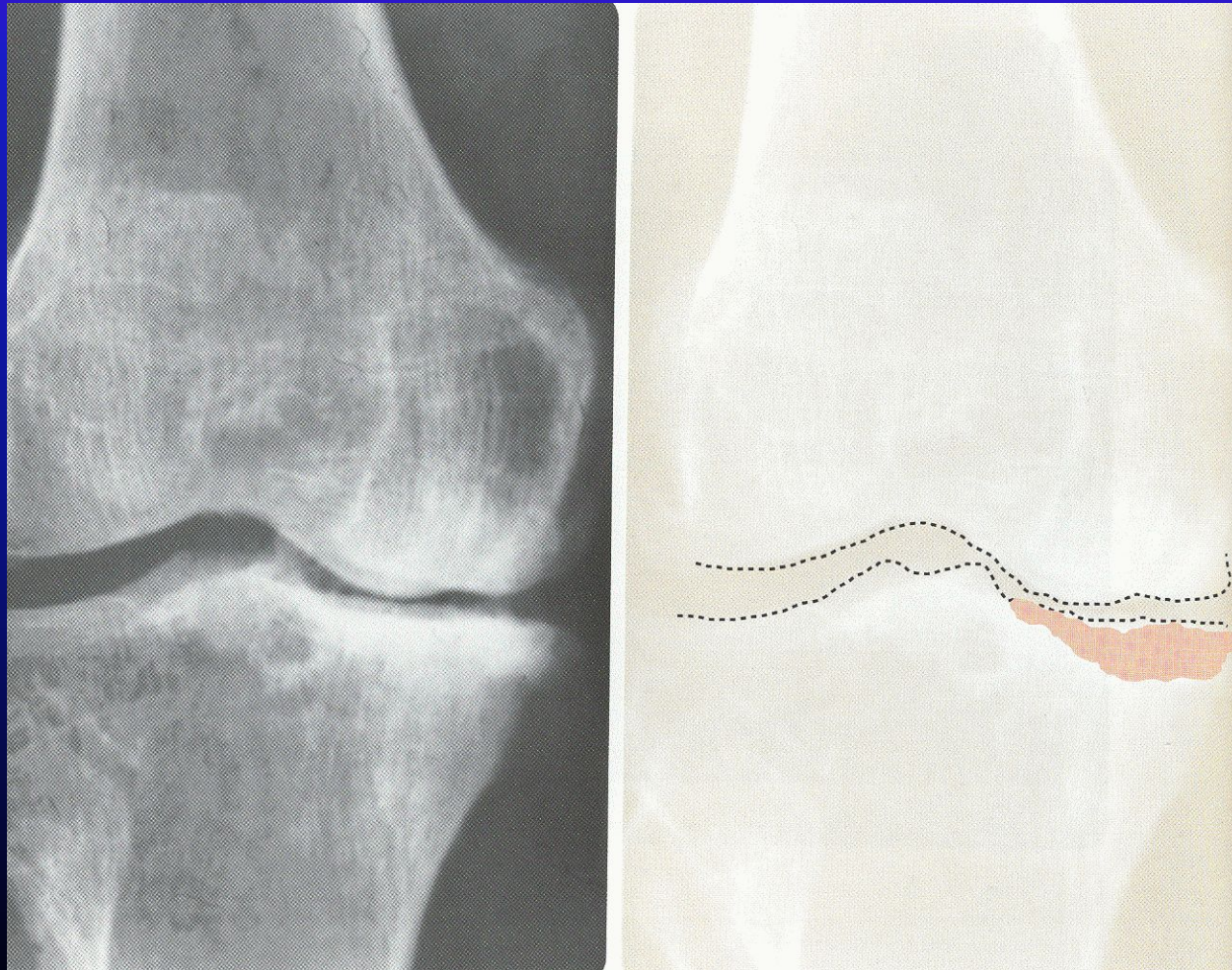


## и эрозии при РА

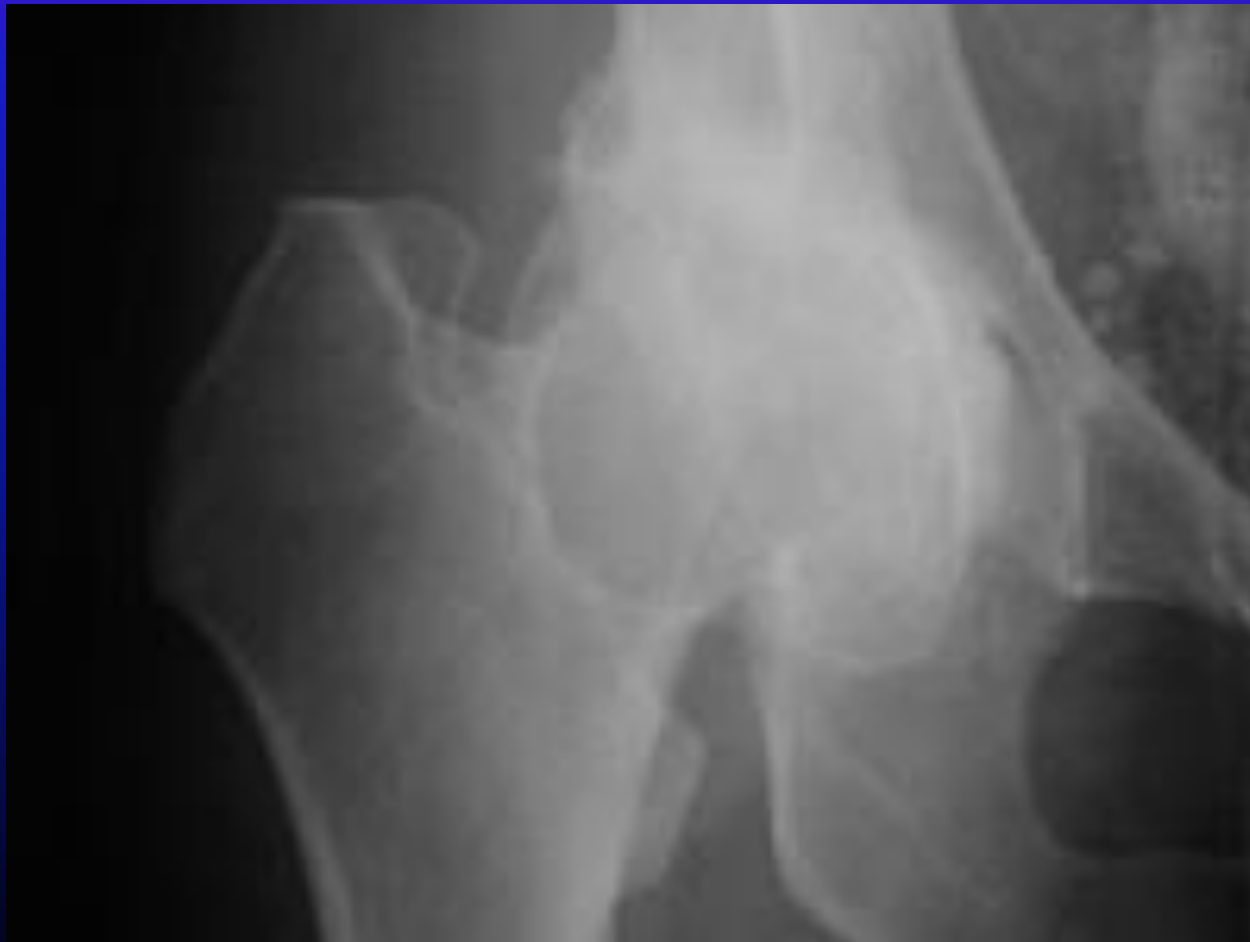



# Сужение суставной щели, субхондральный склероз (genu varum)

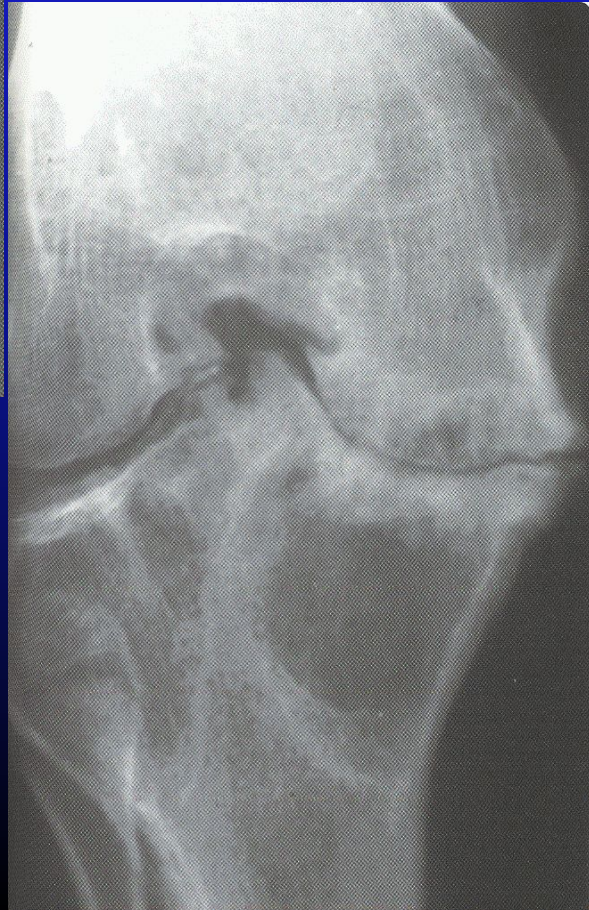
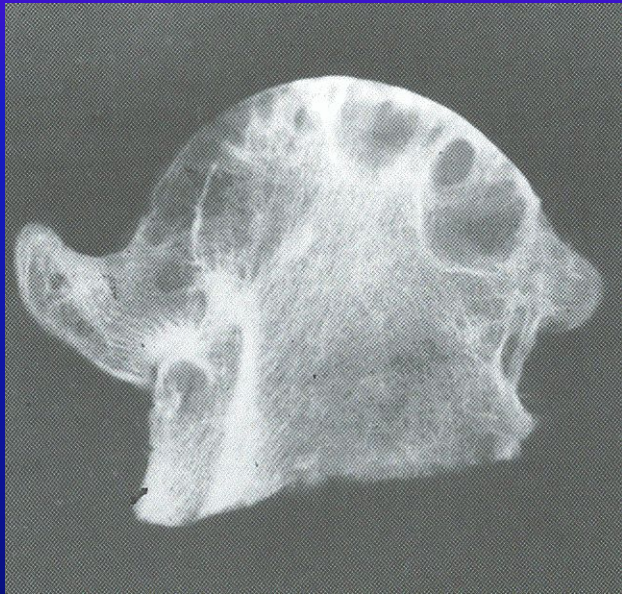


# Коксартроз



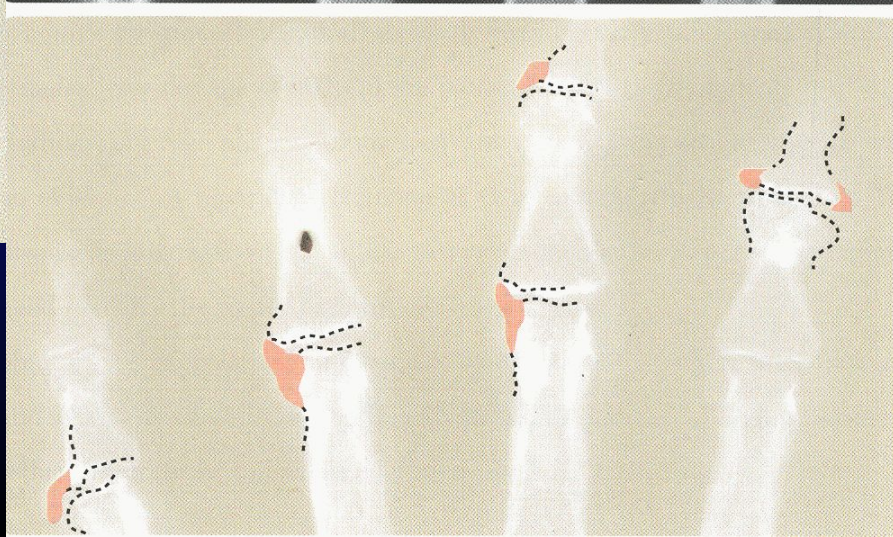
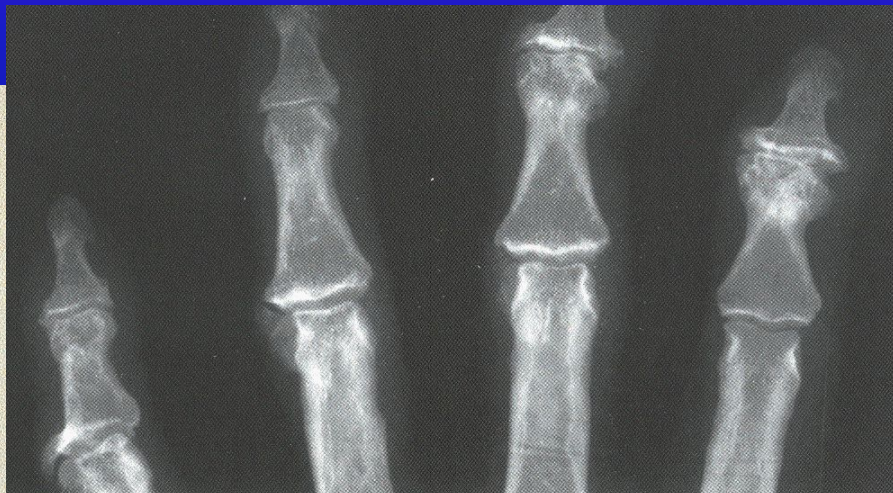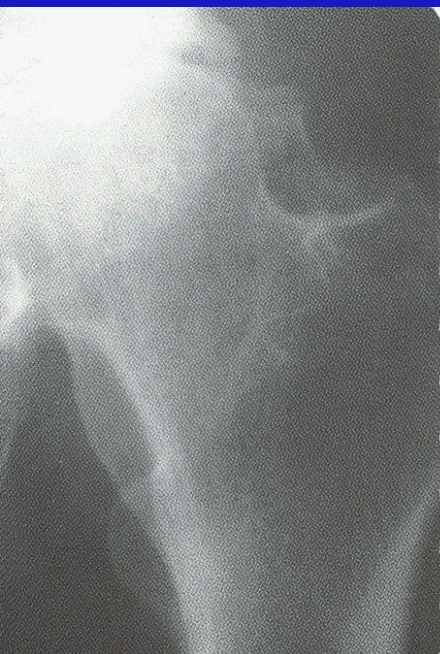


# Околосуставные кисты (геоды)





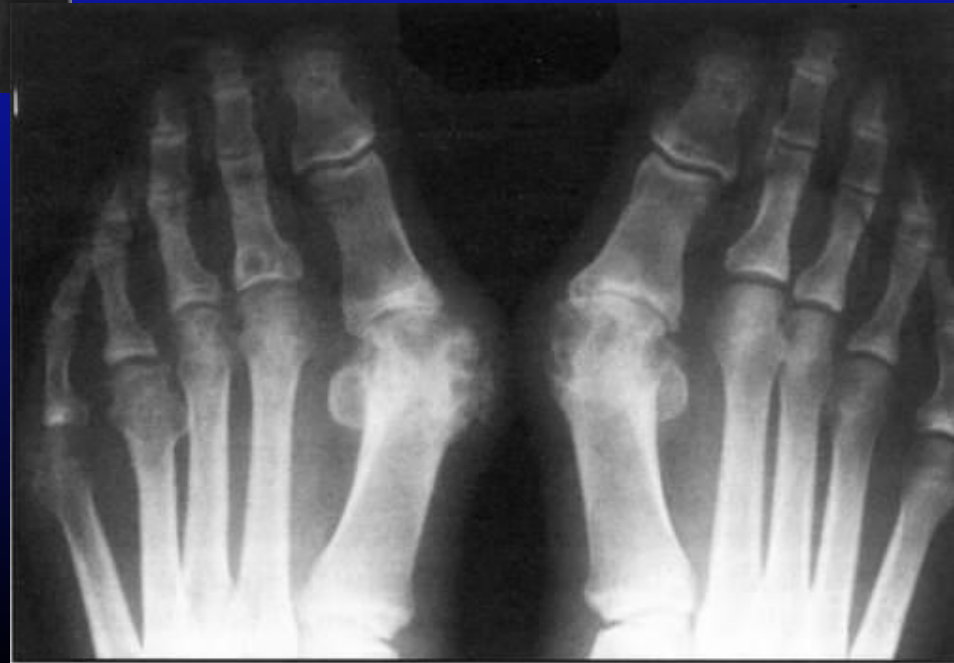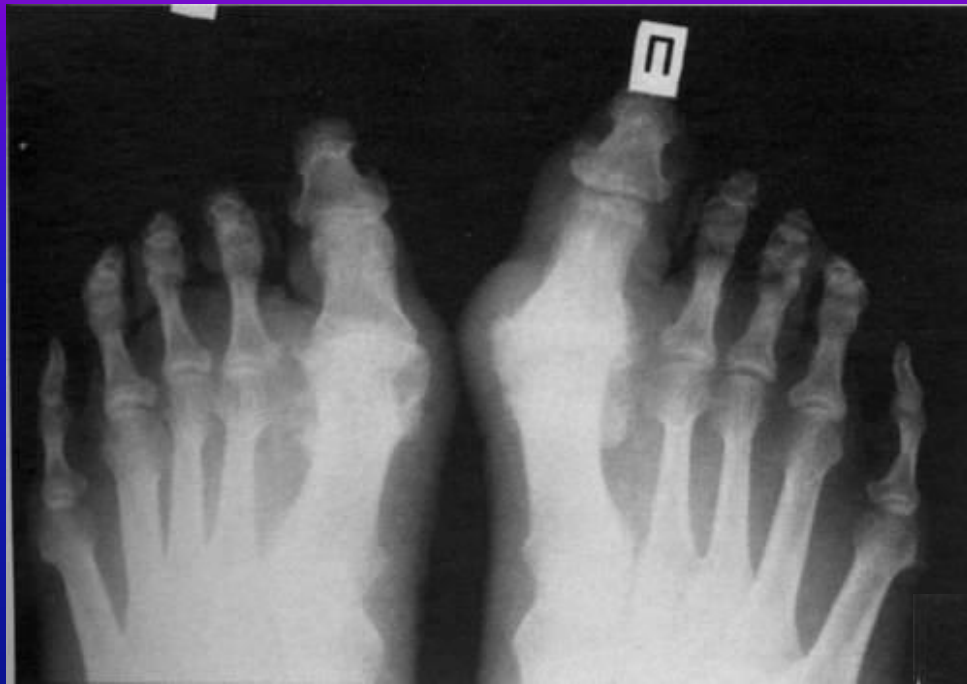# Остеофиты

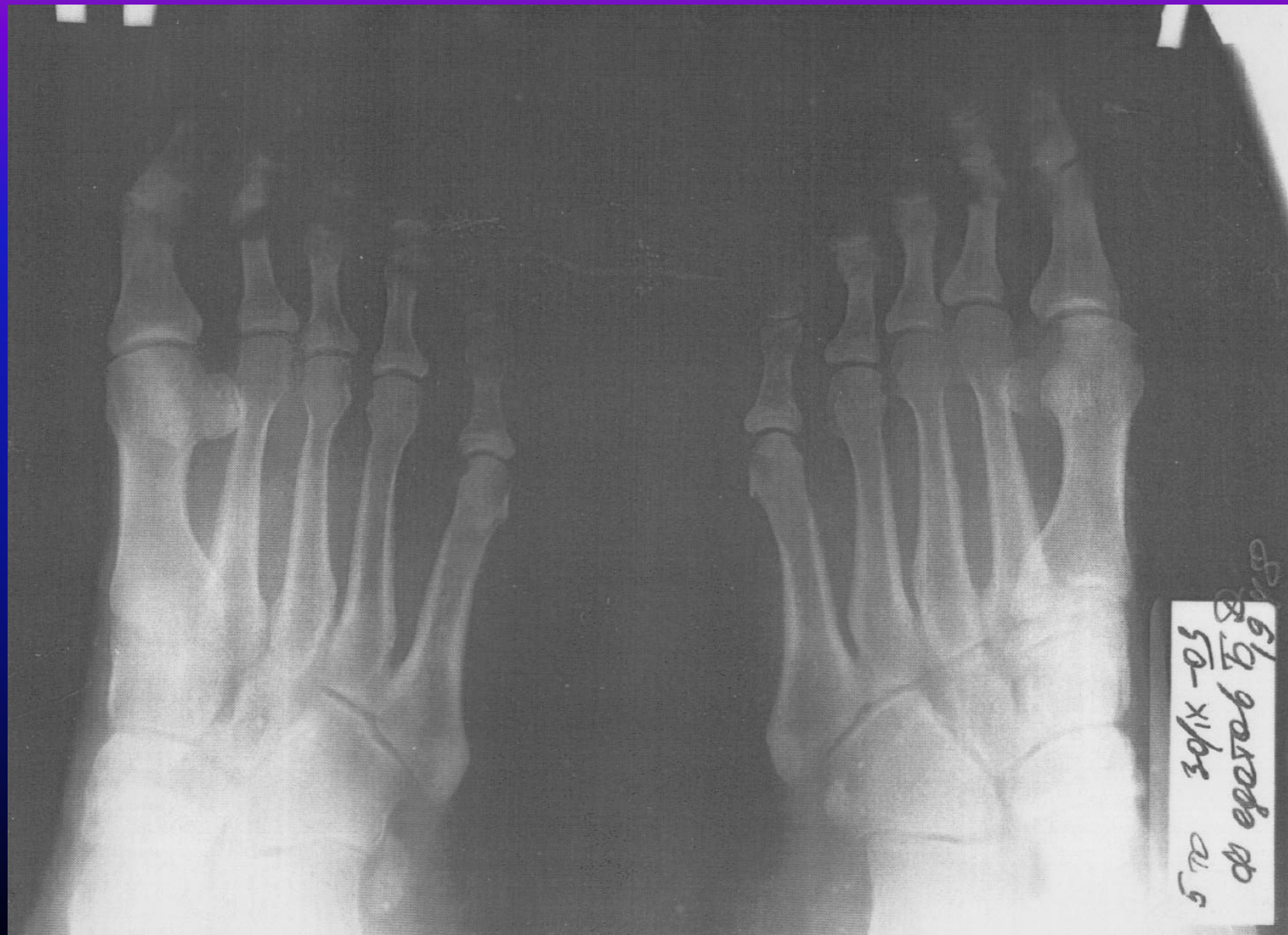



- **Подагра:**
- субкортикальные кисты (тофусы) без эрозий, уплотнение околоуставных мягких тканей,
- сужение суставной щели, остеофиты за счет вторичного остеоартроза,
- реже – симптом «пробойника»

# Подагрический артрит





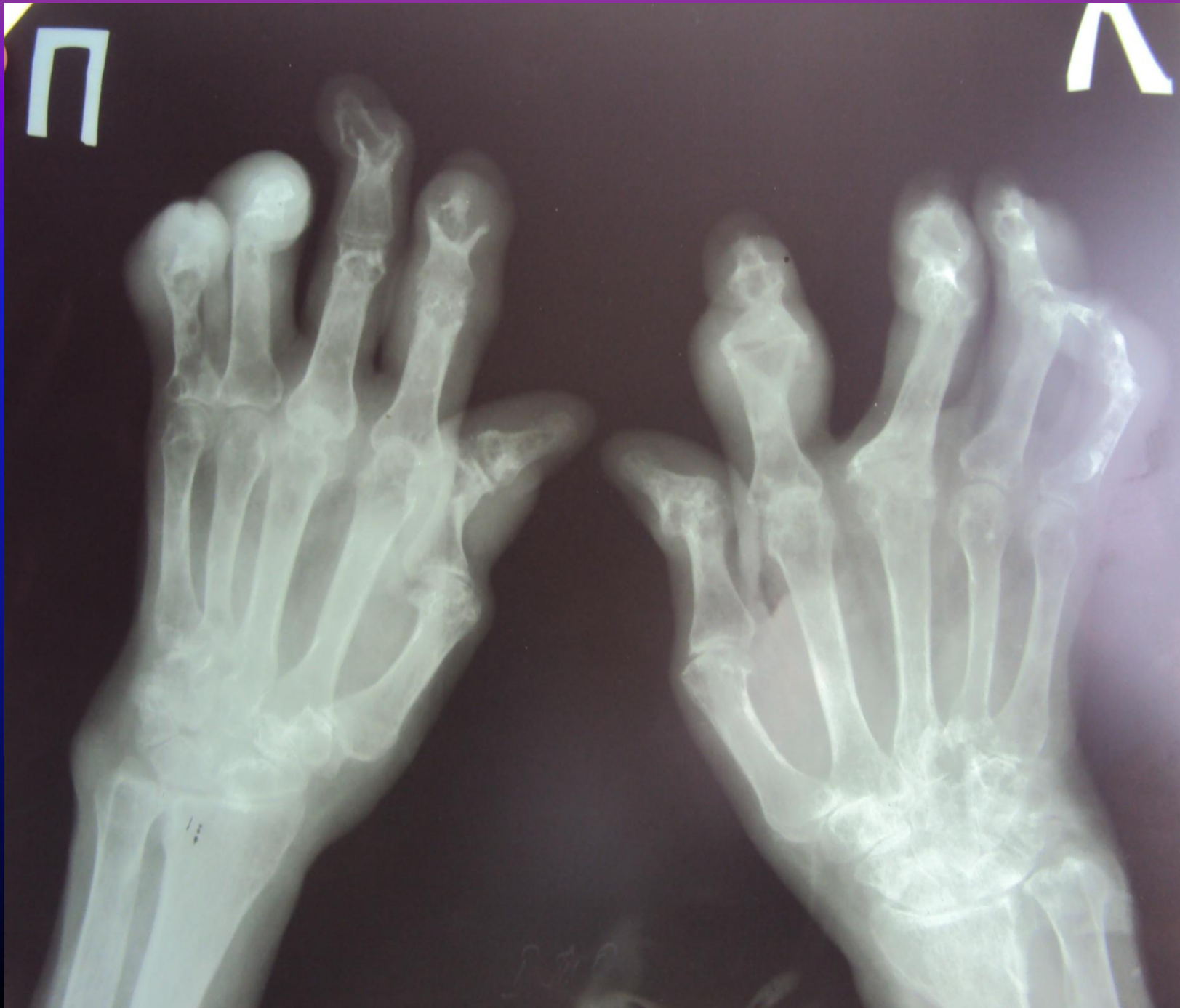520 30/11-05  
50-X103  
6/9 900006 5/9  
8/10

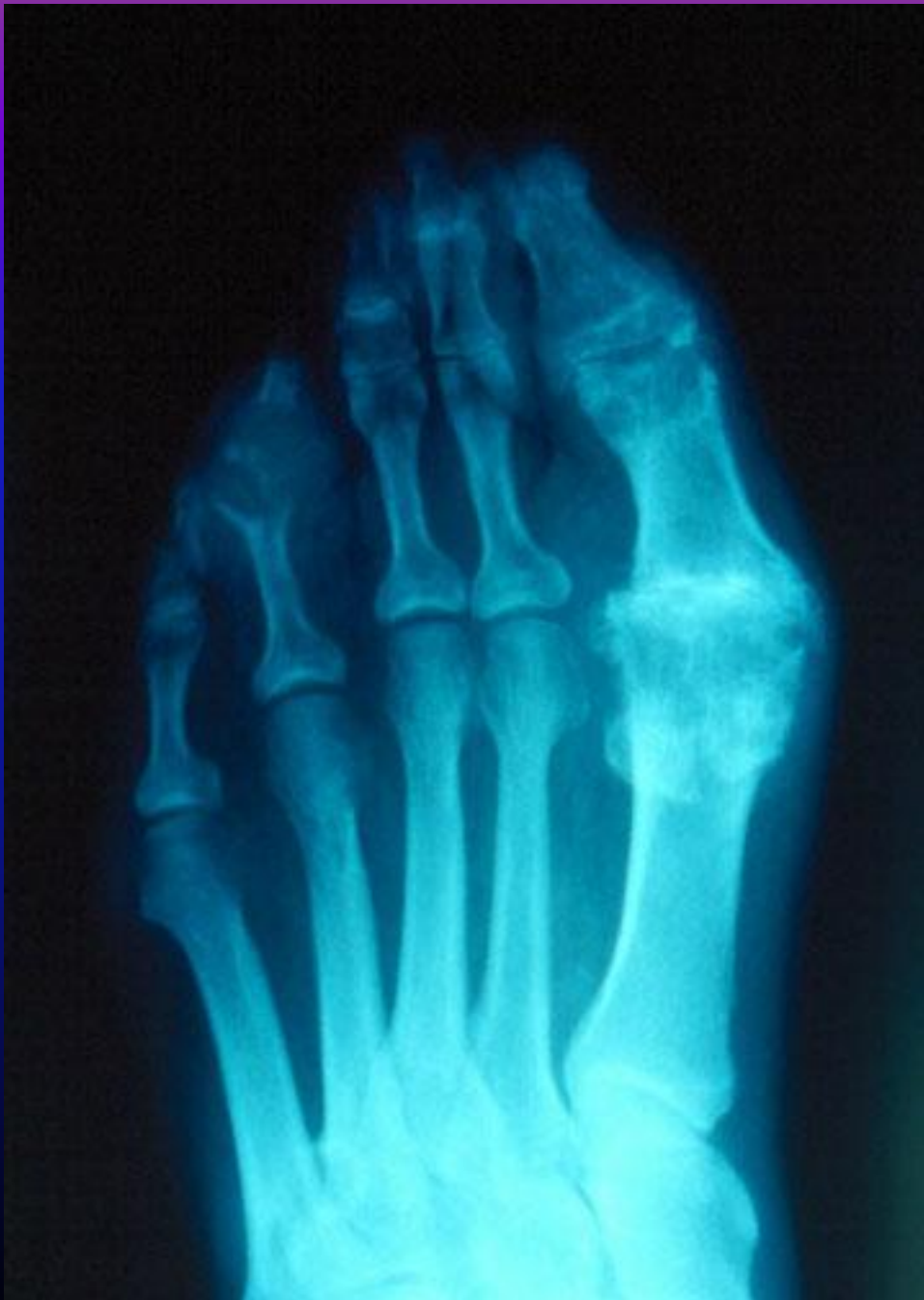51eb

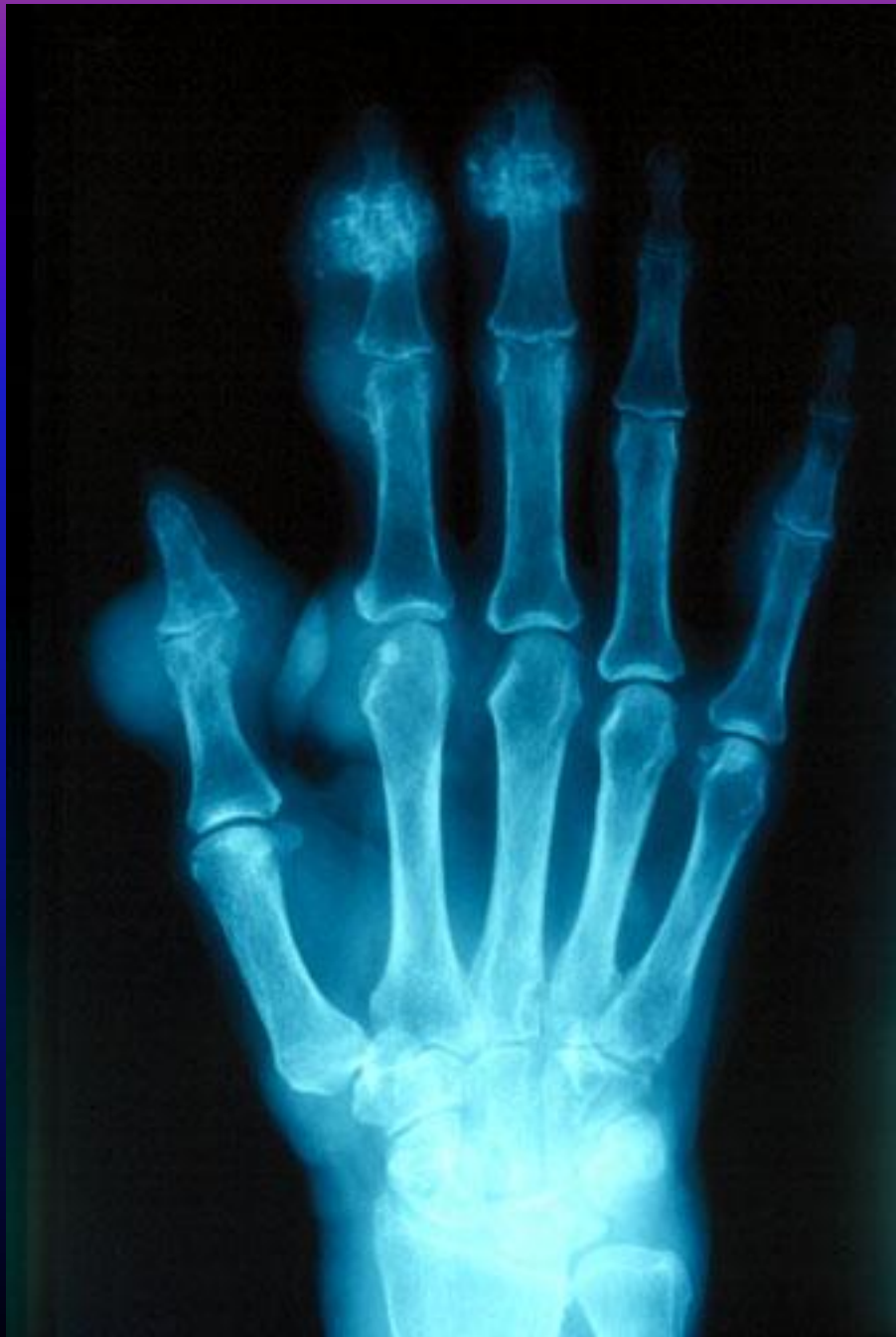5.11.0

Григорьева Л.П. 1945

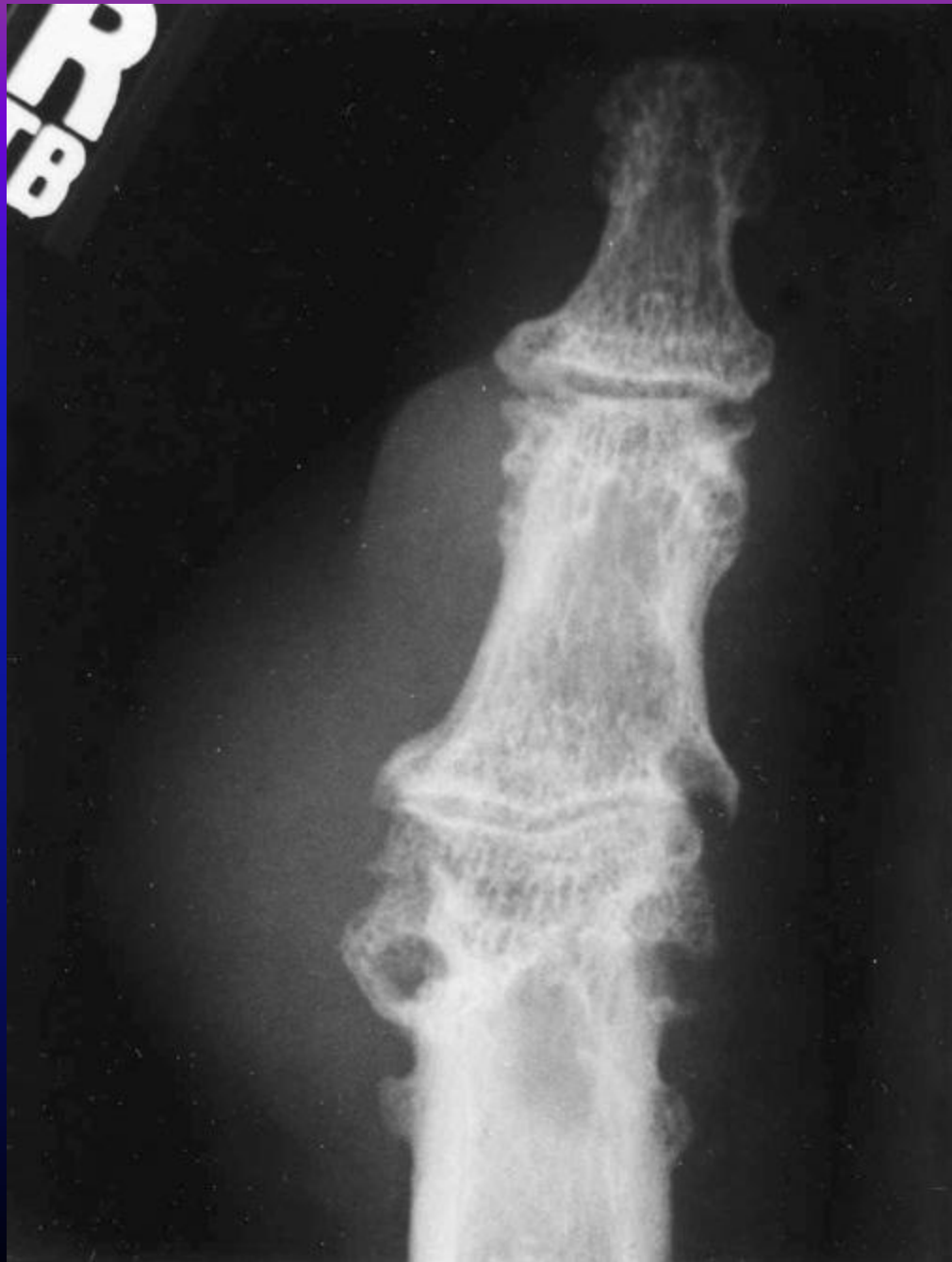





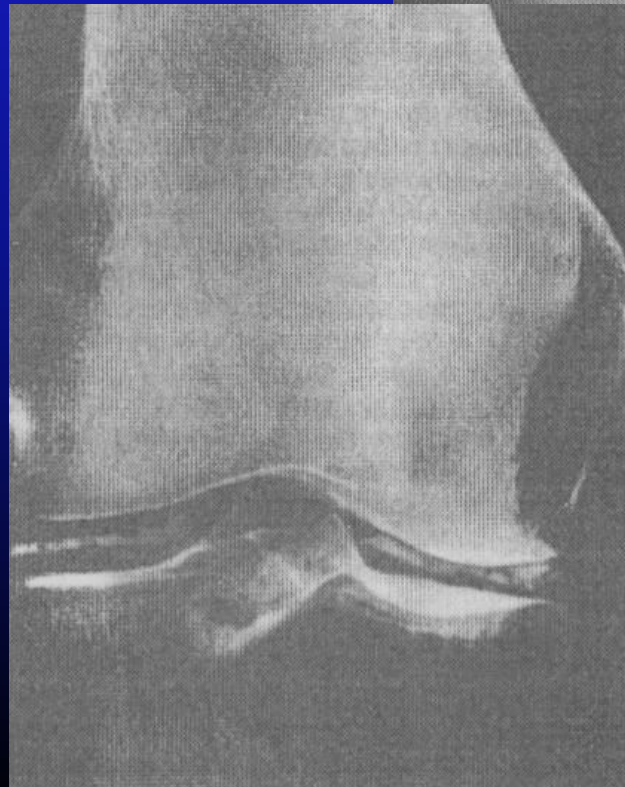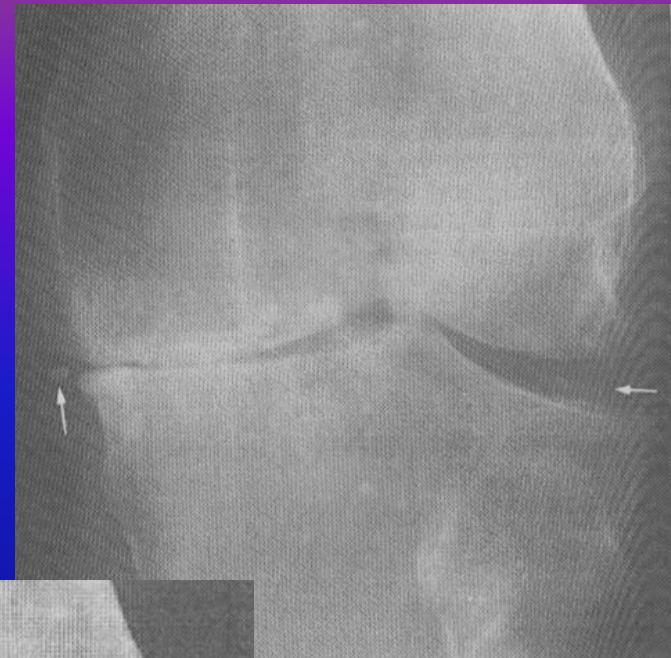


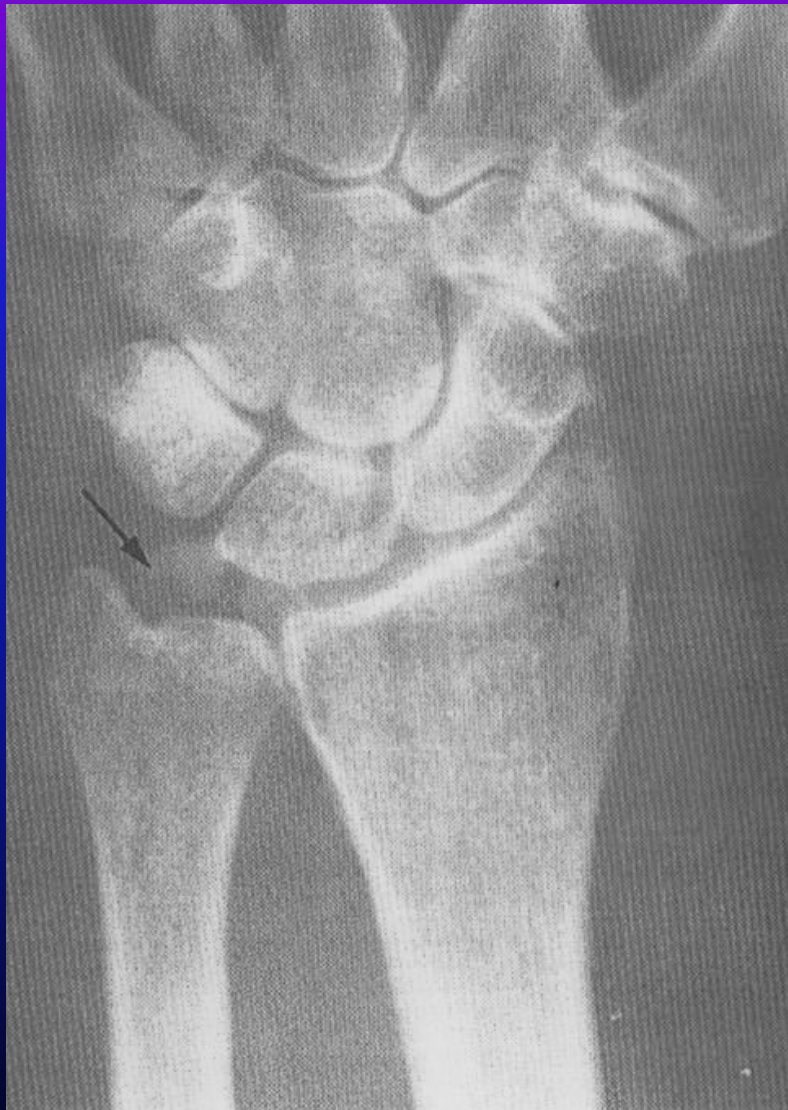


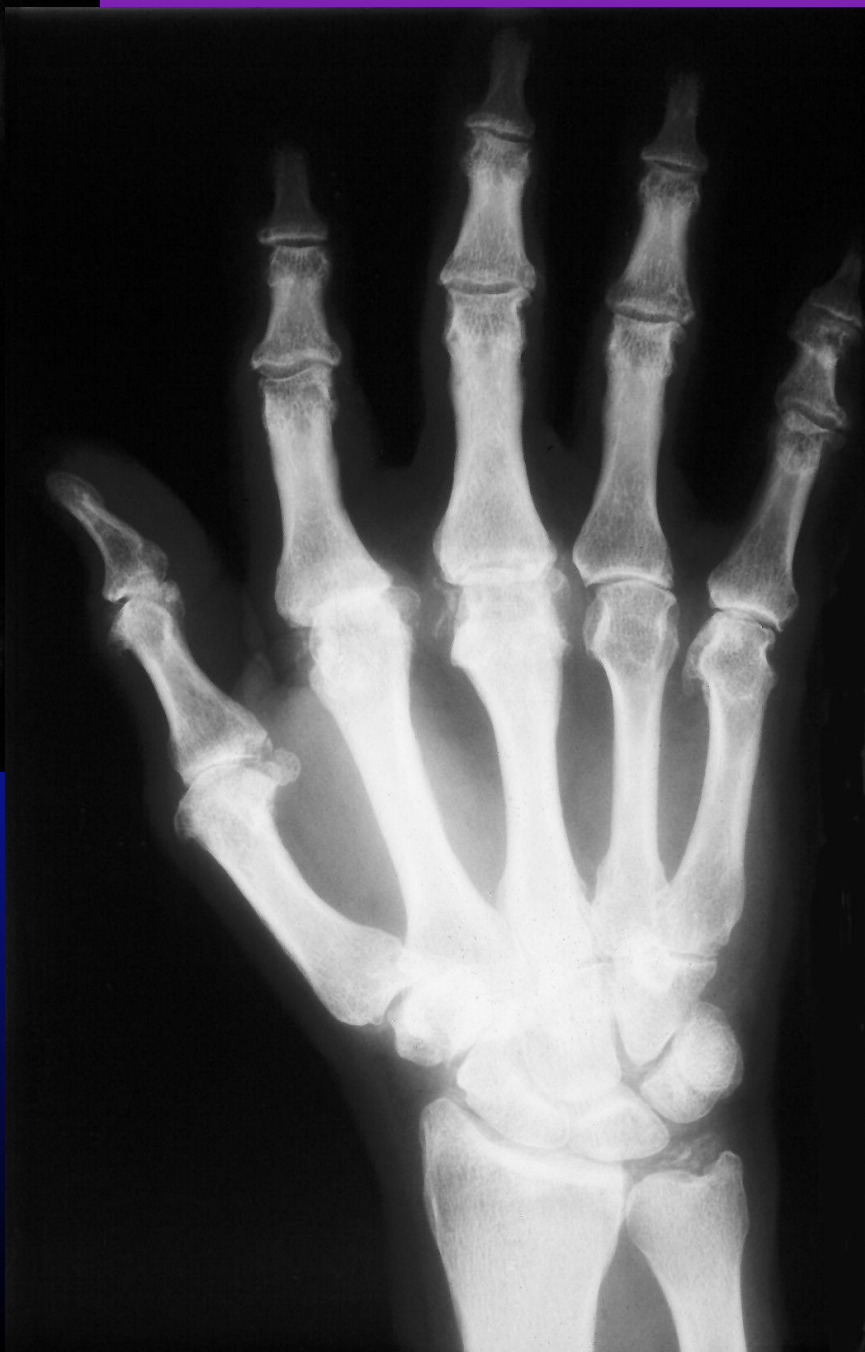
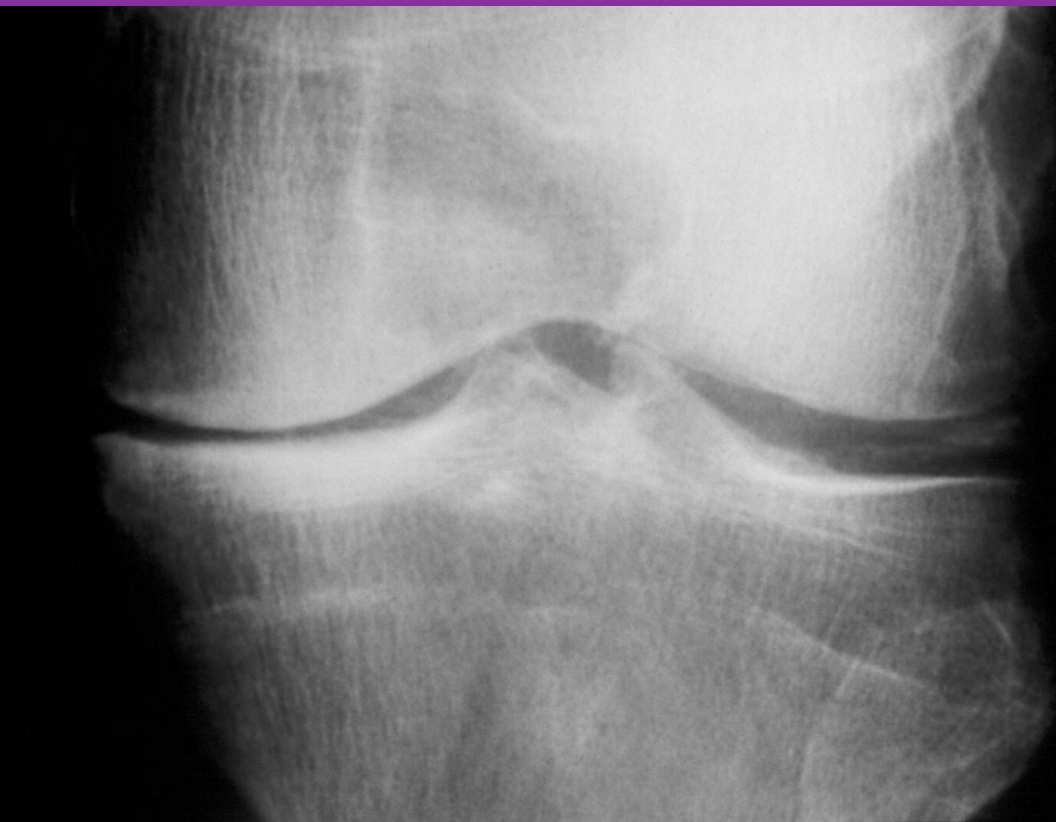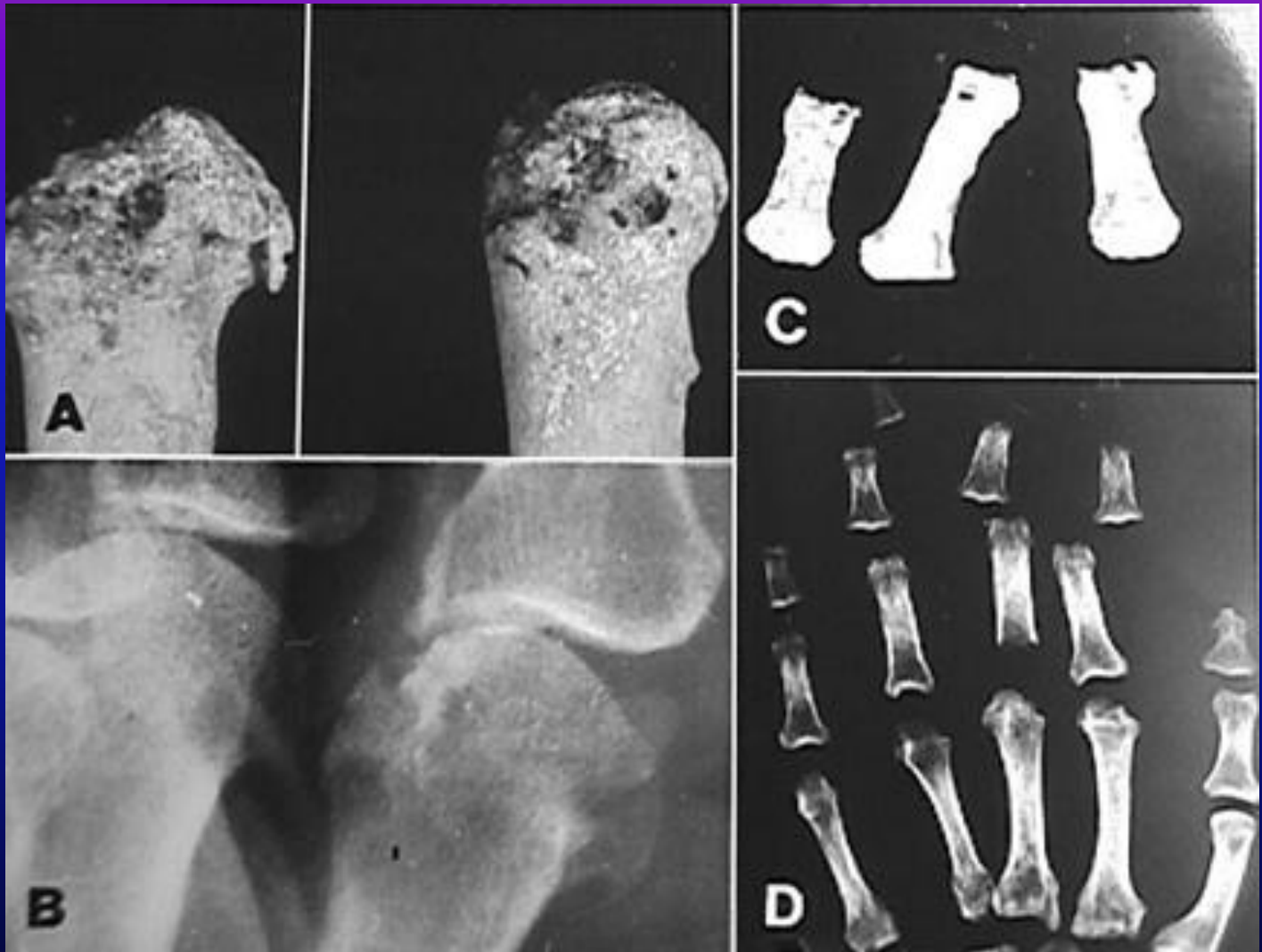# Пирофосфатная артропатия - рентгенологические изменения

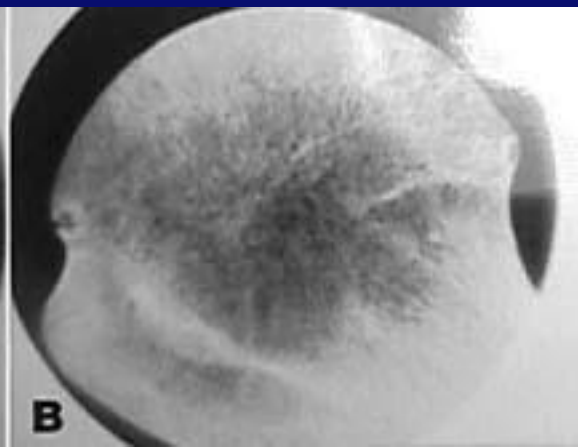
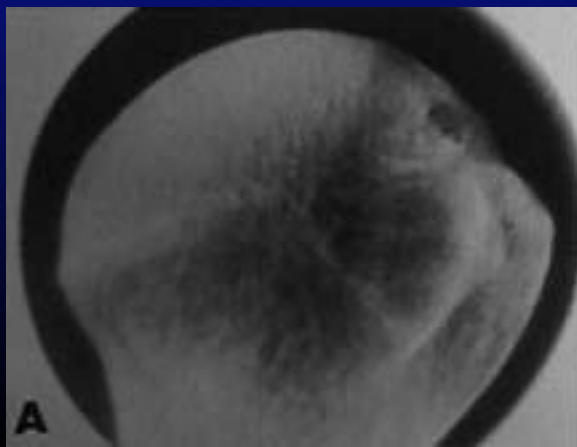
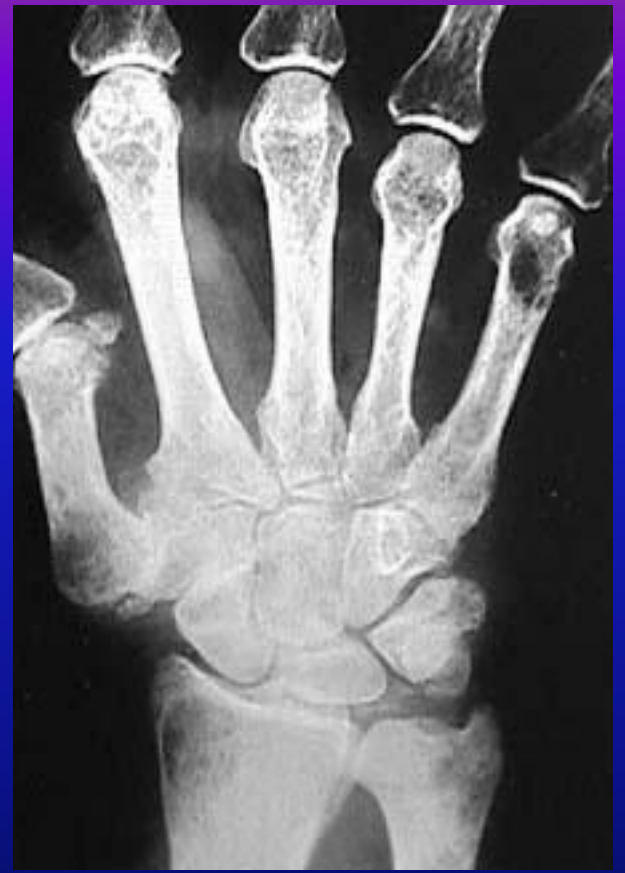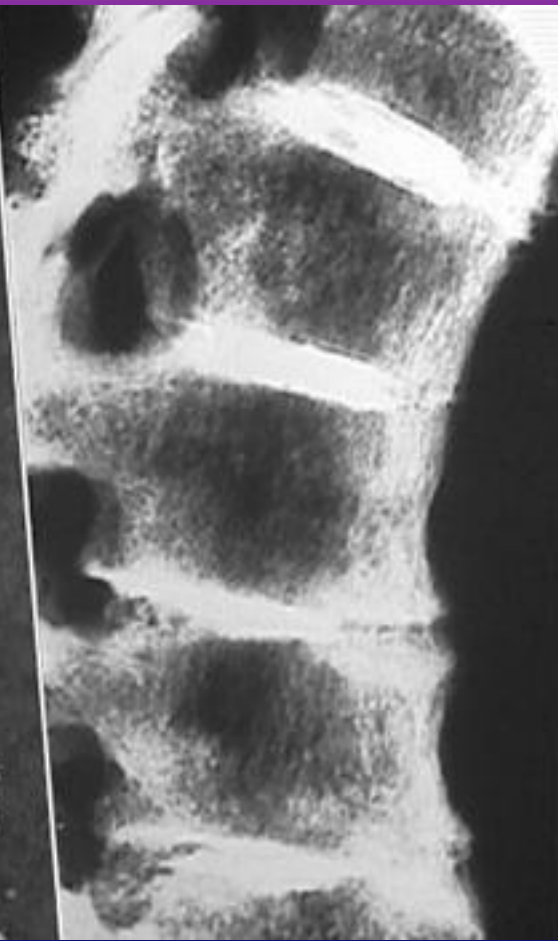- Кальцификация хрящей, менисков, лобкового симфиза
- Очаговые кальцификаты в области синовиальной оболочки и капсулы, кальцификация фиброзных колец межпозвонковых дисков
- Признаки остеоартроза (особенно кисть)
- Эрозивный процесс чаще затрагивает кистевые суставы, локтевые, плечевой и плюснефаланговые суставы









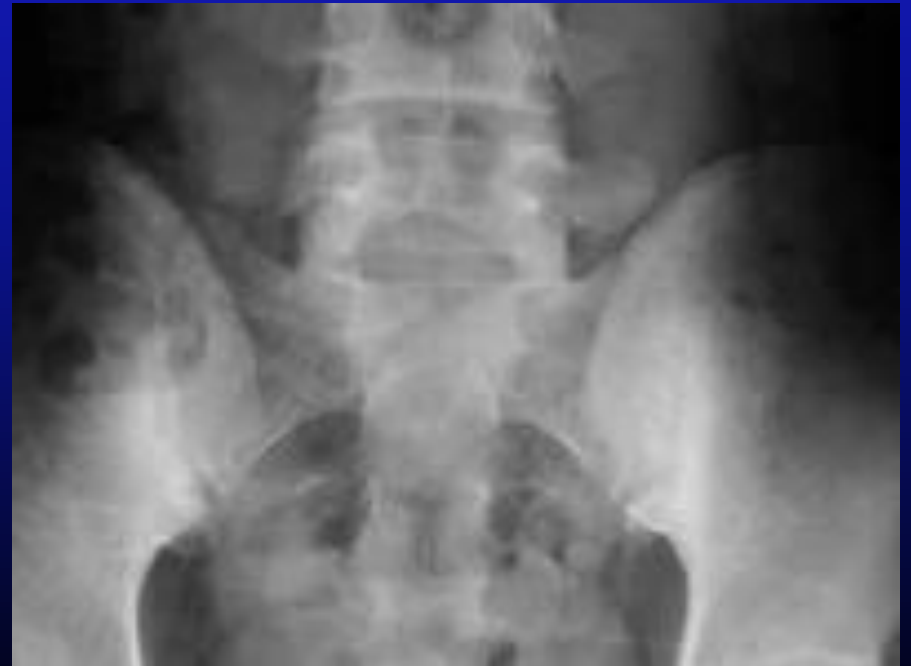
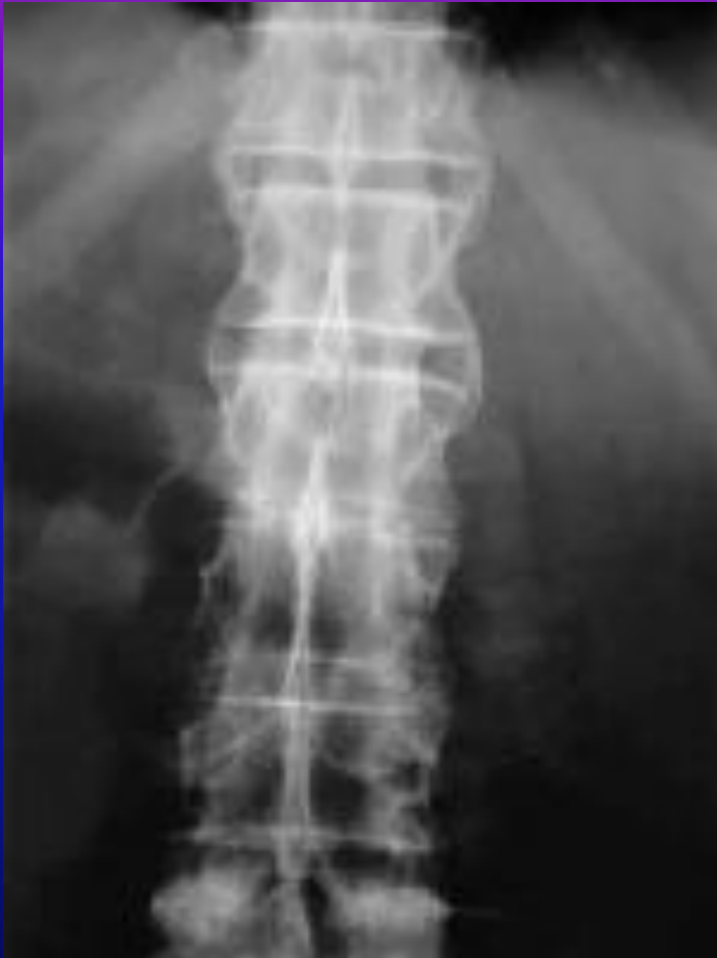


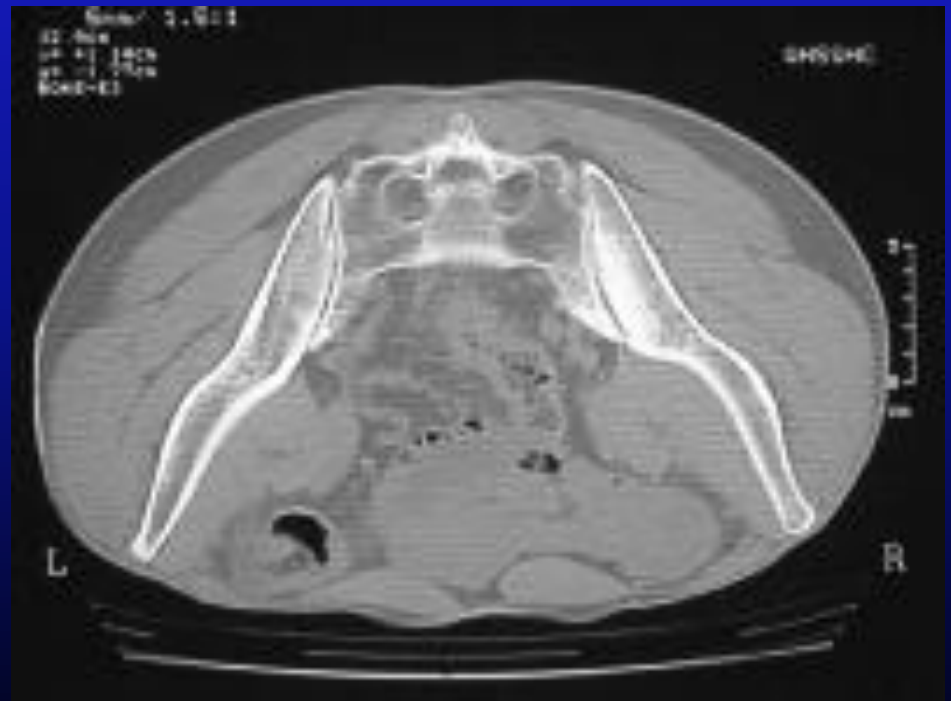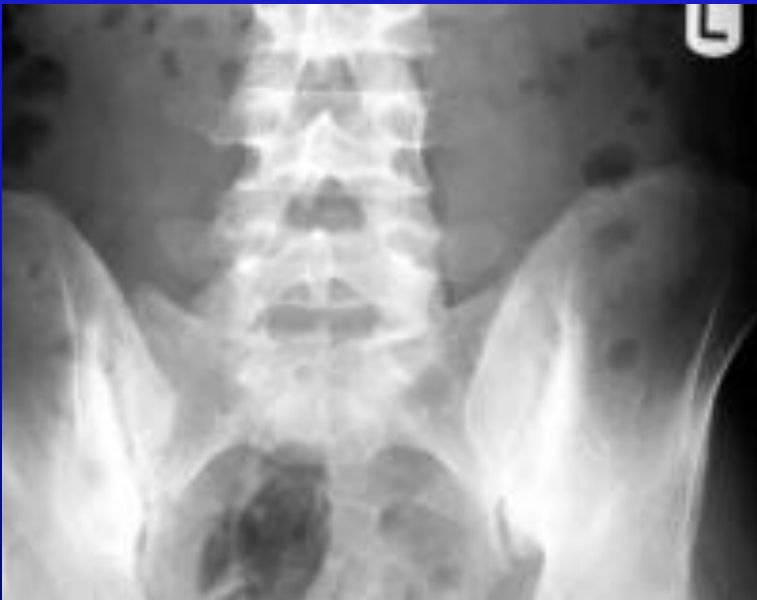# Поражение позвоночника

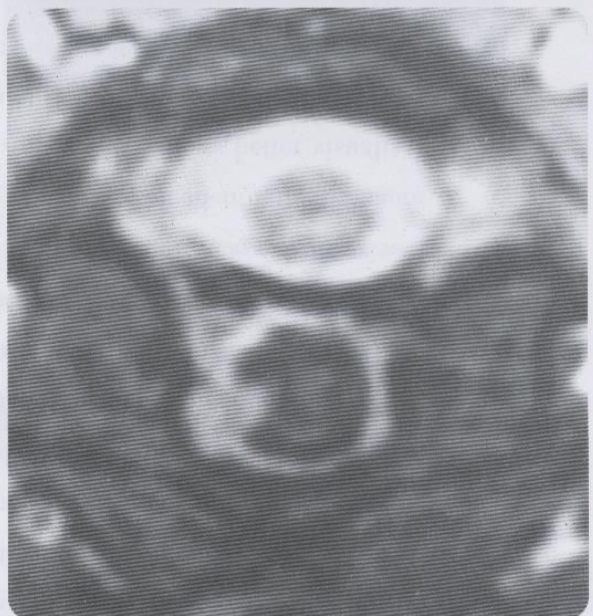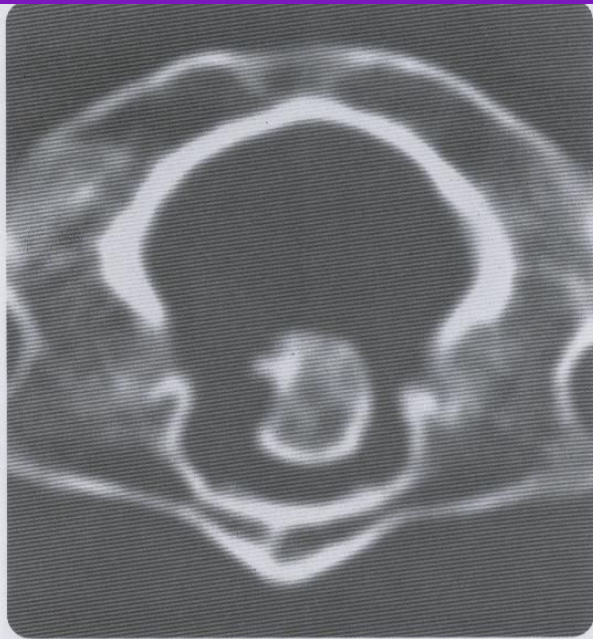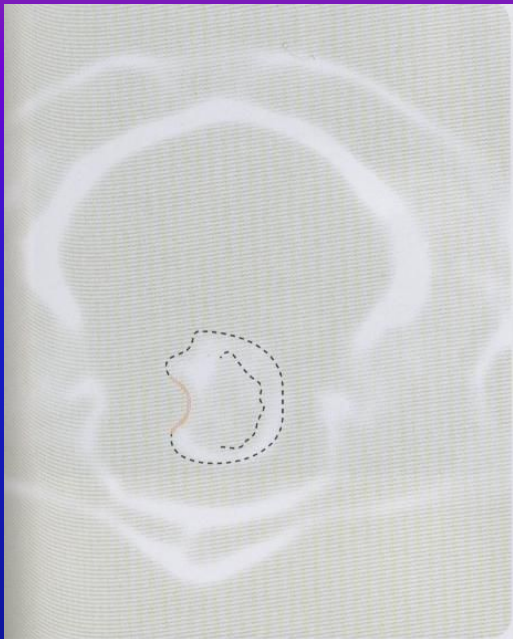
- **Ревматоидный артрит** – поражение шейного отдела
- **Спондилоартропатии** – вначале сакроилеит, распространение вверх (болезнь Бехтерева - симметричное поражение чаще, квадратизация позвонков, псориатический артрит – чаще одностороннее поражение)
- **Остеоартроз** – типичные рентгенологические изменения

# Анкилозирующий СПОНДИЛИТ

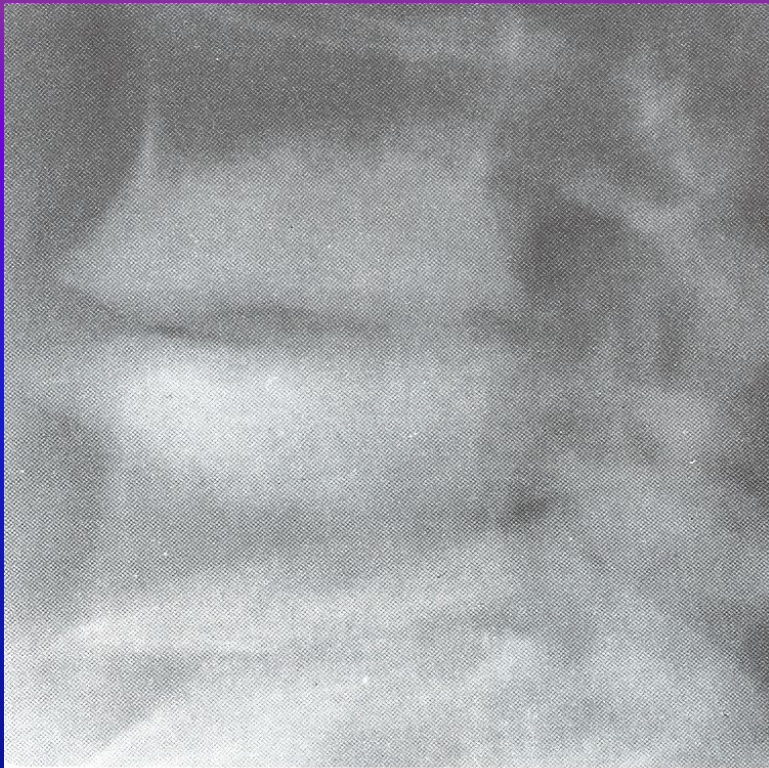


# Реактивный артрит – несимметричный сакроилеит

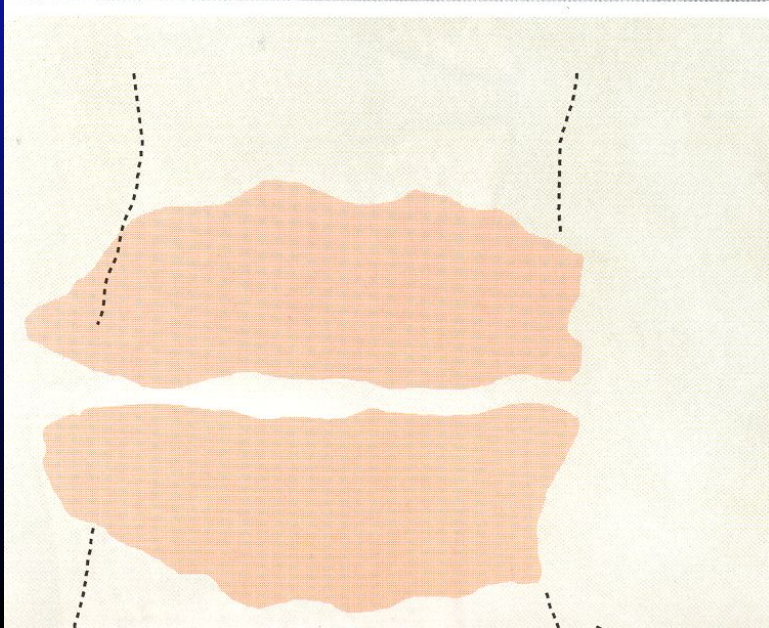








## Остеохондроз с субхондральным склерозом

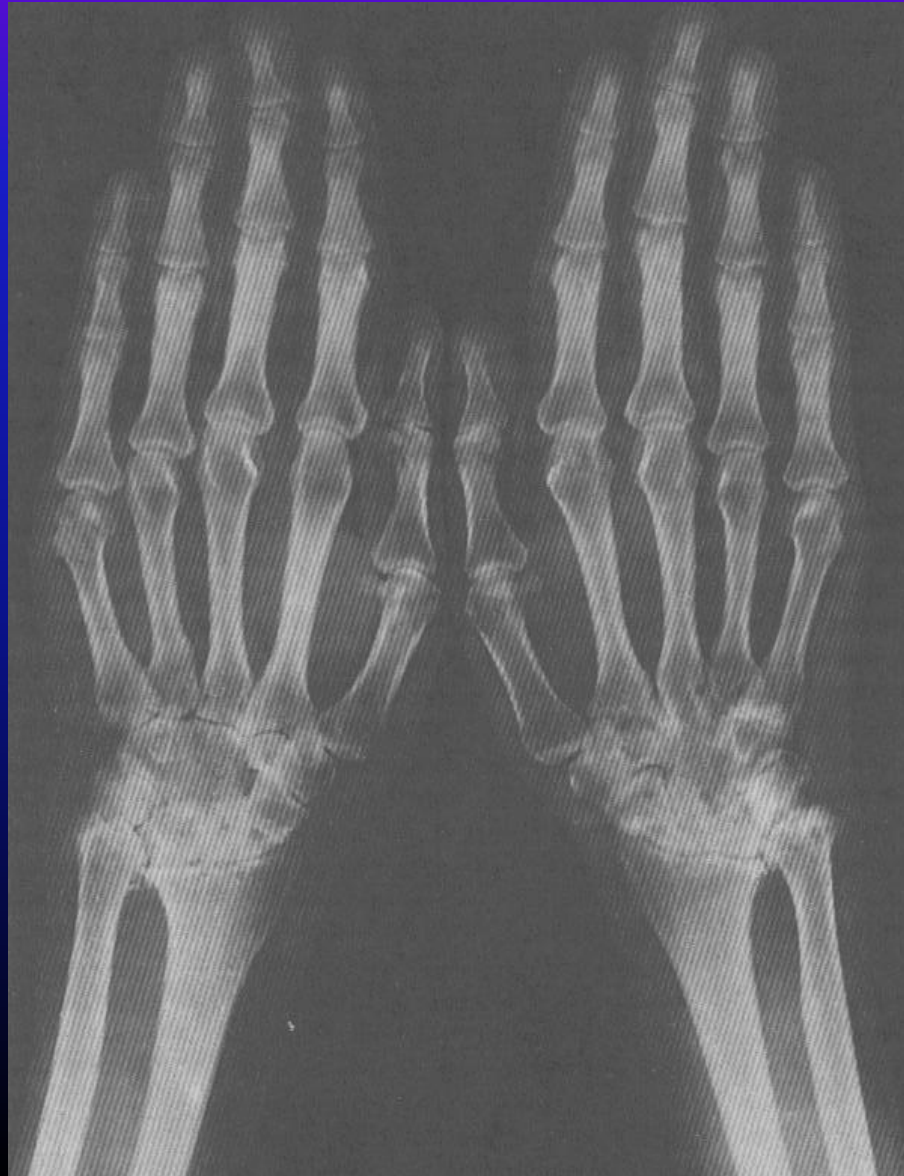



# Серонегативный вариант РА

- Может быть острое начало
- Асимметричное моноартикулярное поражение лучезапястных и коленных суставов с последующей генерализацией
- Утренняя скованность
- Слабо выраженное поражение мелких суставов кисти

# Серонегативный РА



# Основные группы ревматических заболеваний

- Острая ревматическая лихорадка
- Острый гнойный артрит
- Ревматоидный артрит:  
серопозитивный, серонегативный;  
болезнь Стилла взрослых, синдром  
Фелти
- Ювенильный ревматоидный артрит

# Основные группы ревматических заболеваний (2)

- **Микрокристаллические артриты** (подагра, пирофосфатная артропатия, болезнь отложения кристаллов основных фосфатов кальция)
- **Остеоартроз** (остеоартрит)
- **Серонегативные спондилоартропатии** (болезнь Бехтерева – анкилозирующий спондилит, реактивные артриты, псориатическая артропатия, артриты при воспалительных заболеваниях кишечника, неклассифицируемая артропатия)

# Основные группы ревматических заболеваний (3)

- Артриты при инфекциях (вирусы, лайм-боррелиоз, туберкулез, бруцеллез)
- Артриты и артропатии при заболеваниях других органов (эндокринные болезни, гематологические опухоли, нейрогенные, саркоидоз)



# Основные группы ревматических заболеваний (4)

- Системные заболевания соединительной ткани
- Системные васкулиты
- Болезнь Шегрена
- Рецидивирующий полихондрит и синдром Титце
- Остеопороз

# Ревматическая полимиалгия

- Лица старше 50 лет
- Сильные боли в шее, мышцах плечевого и тазового пояса без изменений в ЭТИХ областях
- Эффект ГКС
- 25% больных – несимметричный олигоартрит, слабо выраженный (коленные, лучезапястные, ключично-акромиальные)

# Поражение суставов при системных болезнях

- **СКВ** – артралгии 100%, кисти и коленные суставы, утренняя скованность, симметричность. Эрозии крайне редки. Тендовагинит, фиброз сухожилий: деформации могут напоминать РА (синдром Жакку).
- **ССД** – фиброзные изменения без выраженной деструкции, остеолиз, кальцификаты в тканях
- **Миопатии** – преходящие артралгии без деформаций.
- **СЗСТ** – полиартрит с частым поражением суставов кистей с диффузным отеком. Возможно хр. течение с развитием деструкций и деформаций, характерных для РА.

# Системная склеродермия

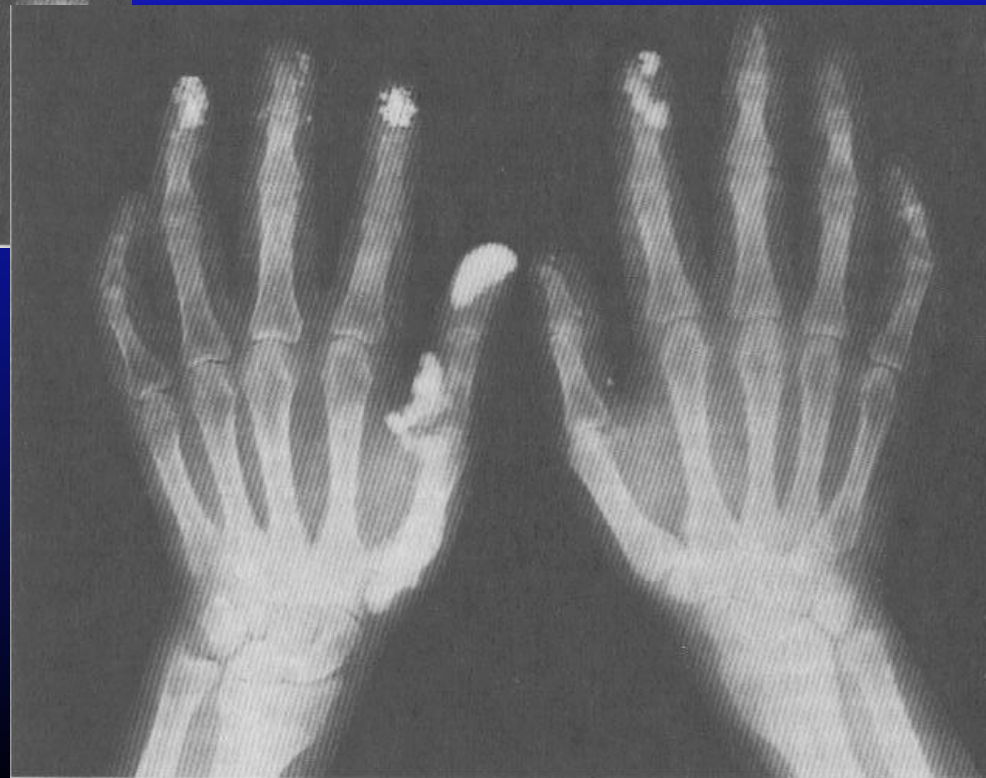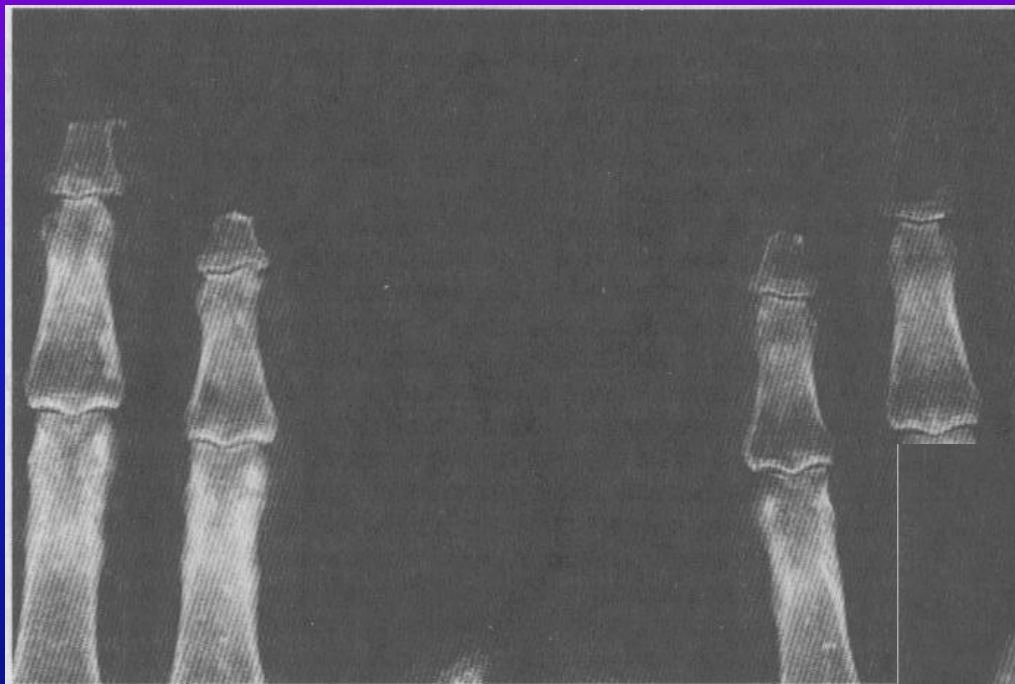- Склеродактилия, феномен Рейно, кальцификаты в суставах, п/к клетчатке, сухожилиях, связках, внутрикостные.
- Истончение концевых фаланг с большими ногтями.
- Уменьшение расстояния между кончиком фаланги и поверхностью кожи (в норме  $> 20\%$  от поперечного диаметра основания дист. фаланги).

# Остеолиз при ССД

- Начинается с ногтевых бугристостей дист. фаланг + Рейно + кальцификаты.
- Распространяется строго вверх.
- Дифференциальный диагноз с псориатическим остеолизом, лишенным четкой последовательности, протекающим без захвата ногтевых бургристостей.



# Системная склеродермия

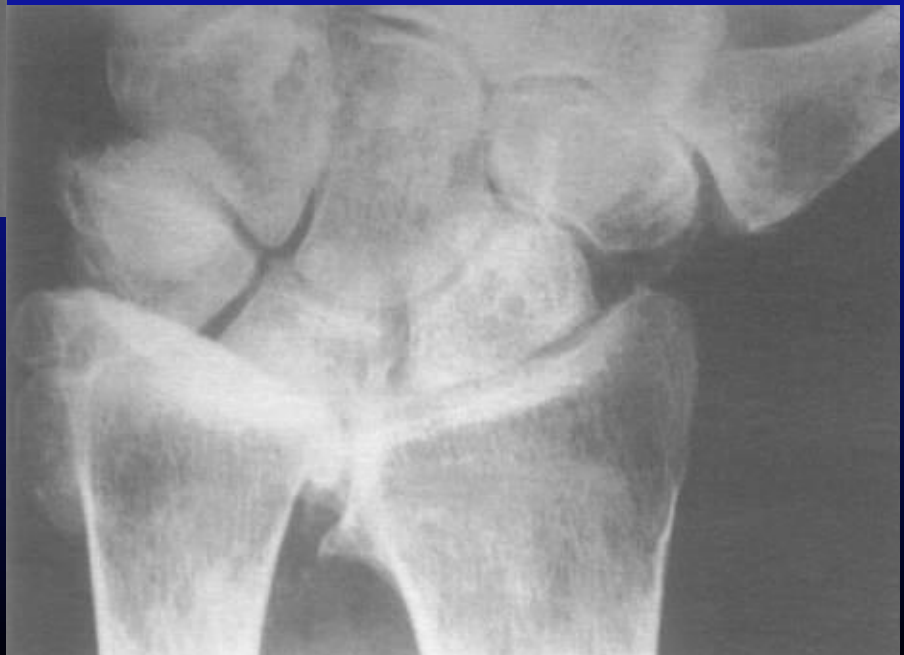
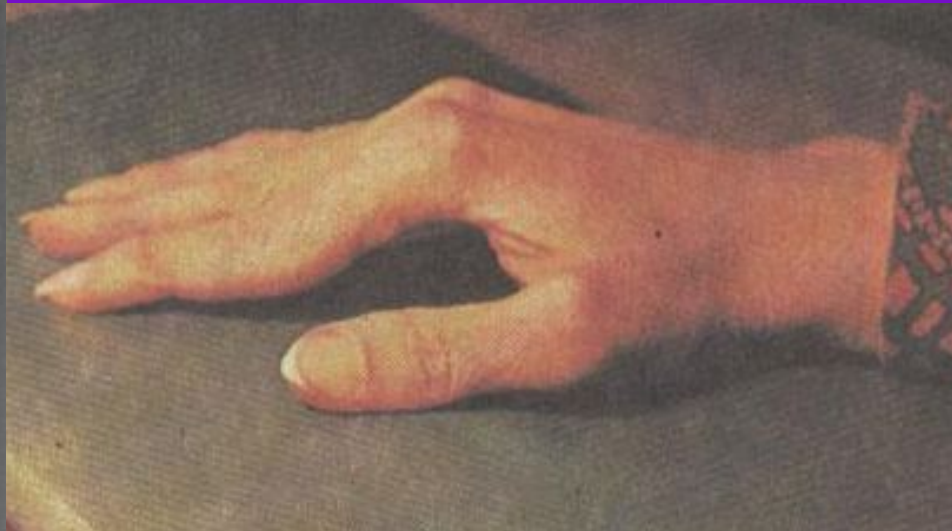
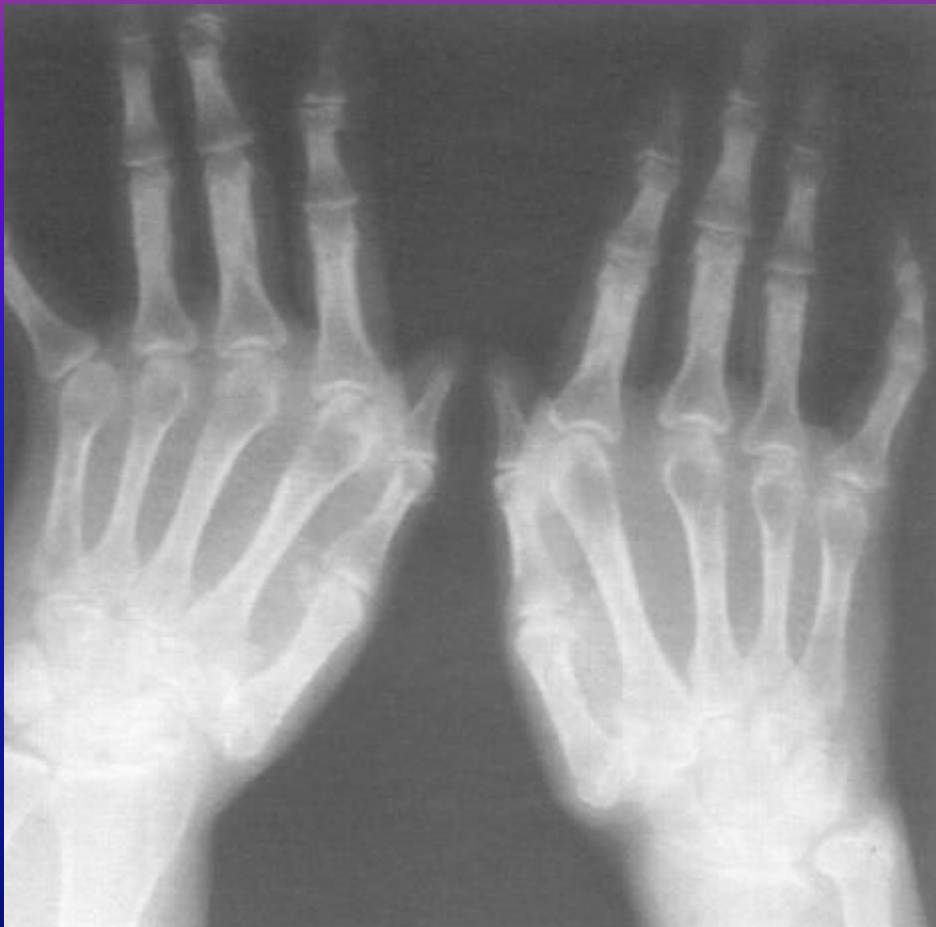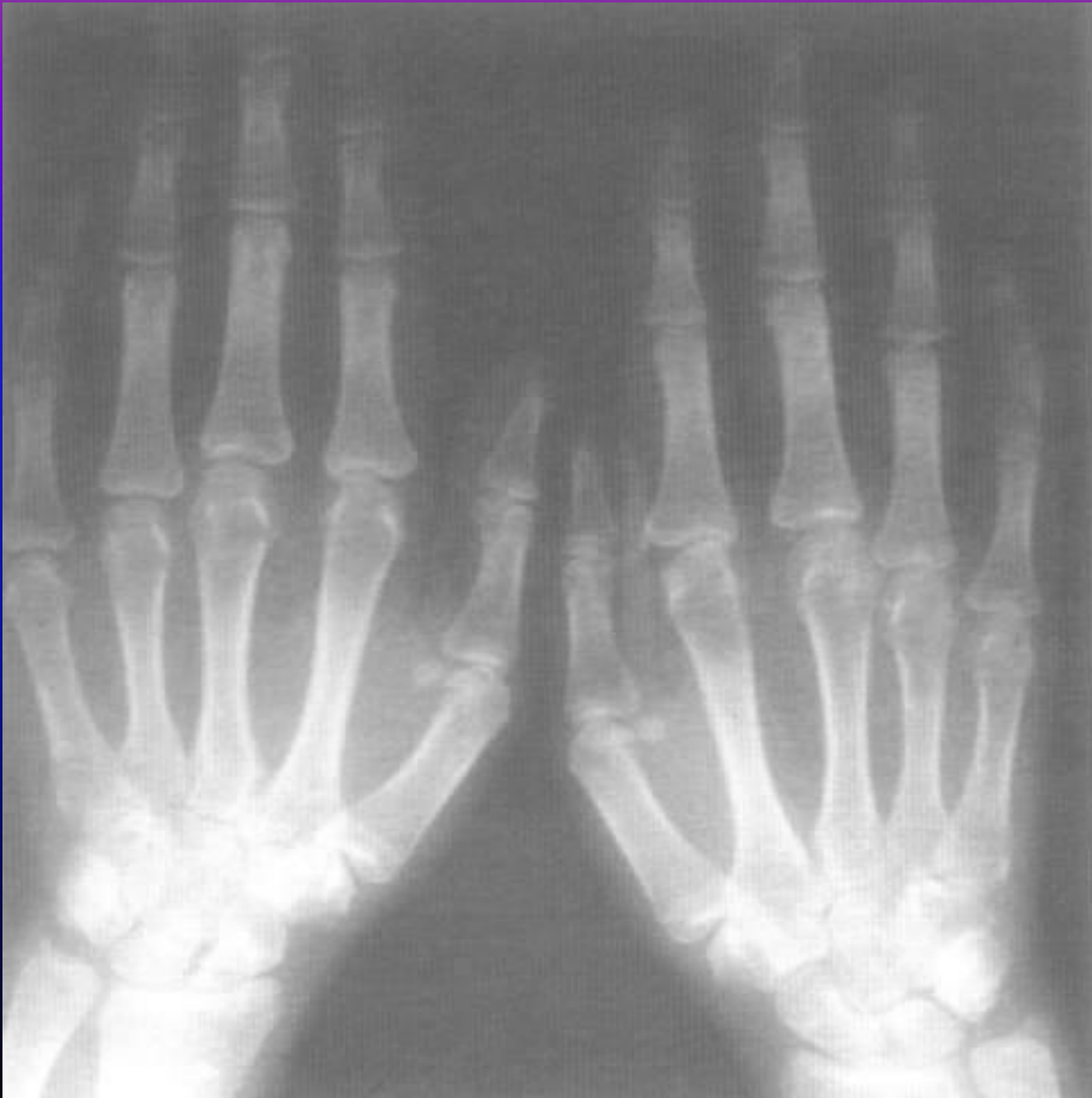# Поражение суставов при СКВ

- Артралгии – у 100% больных
- Симметричный неэрозивный полиартрит суставов кистей, лучезапястных и коленных суставов (эрозии единичные)
- Тендиниты, тендовагиниты
- Неэрозивная деформирующая артропатия (до 40%).
- Асептические некрозы костей – 25% больных
- Остеосклероз в центральных отделах дистальных фаланг (акросклероз)

# Рентгенологические признаки

- Утолщение мягких тканей и околосуставной остеопороз
- Незначительное сужение щели, субхондральные кисты и единичные эрозии, преимущественно в эпифизах лучевых костей и головках пястных костей
- Кальцификаты в подкожно-жировой клетчатке и периартикулярных мягких тканях в области запястий и ПФС
- Вторичный ОА







# Антисинтетазный синдром

- Анти-Jo-1-АТ.
- Плохо лечится ГКС.
- Интерстициальная болезнь легких или поражение суставов в дебюте полимиозита/дерматомиозита с последующим поражением мышц, феноменом Рейно.

# СИМПТОМЫ

- Острое начало, лихорадка, снижение веса;
- Интерстициальная болезнь легких;
- Мышцы поражаются позже и не так явно;
- Поражение кожи ладоней и пальцев по типу «руки механика»; неэрозивный артрит или артралгии;
- Феномен Рейно;
- Стероид-резистентность (зависимость);
- Возможен дебют преимущественно в весенний период.

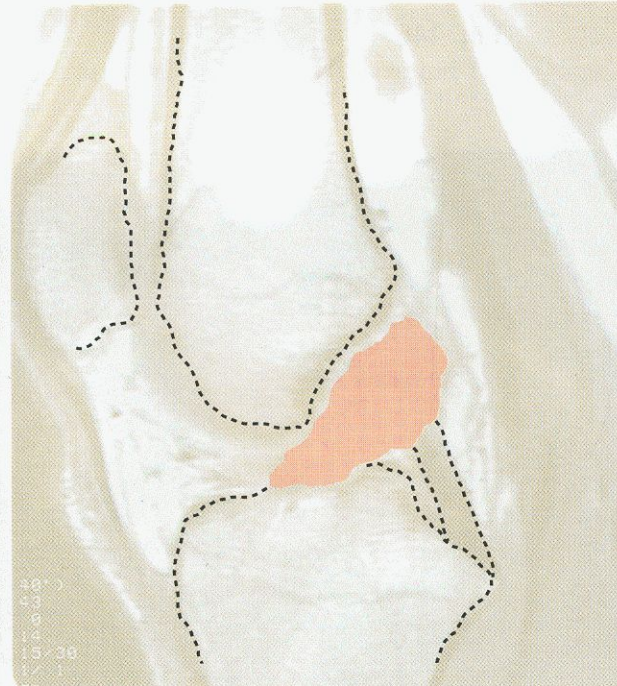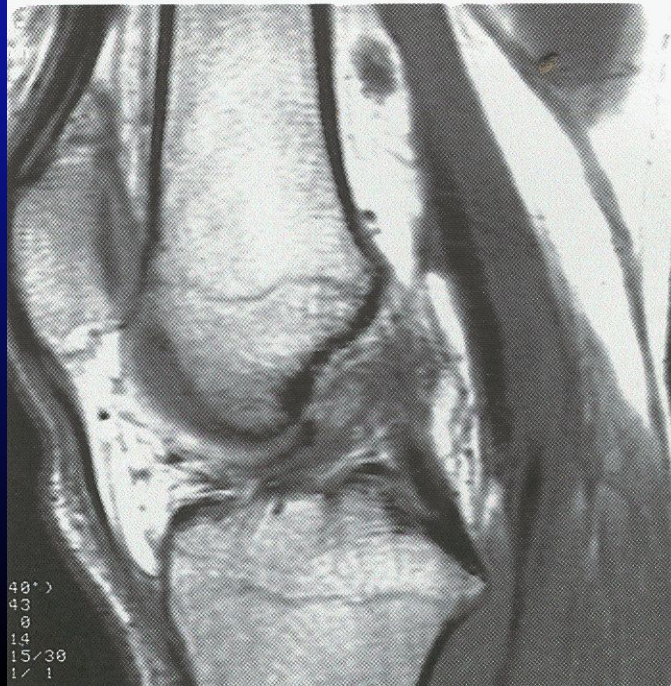
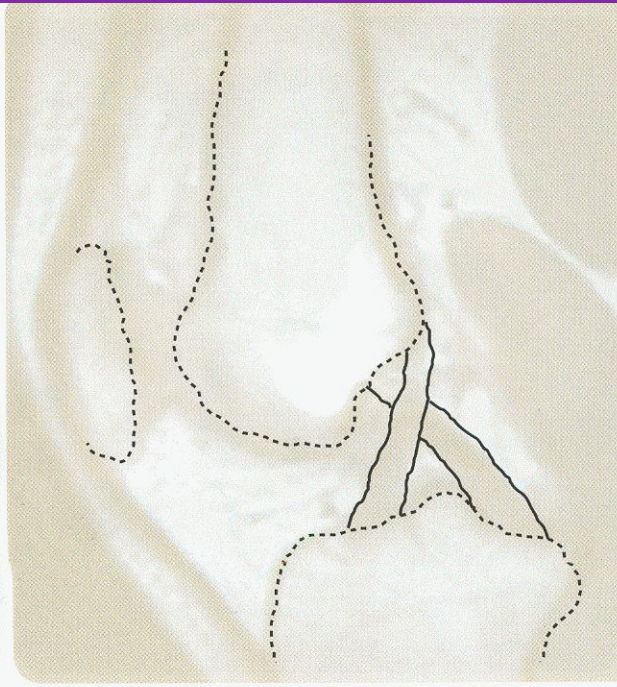
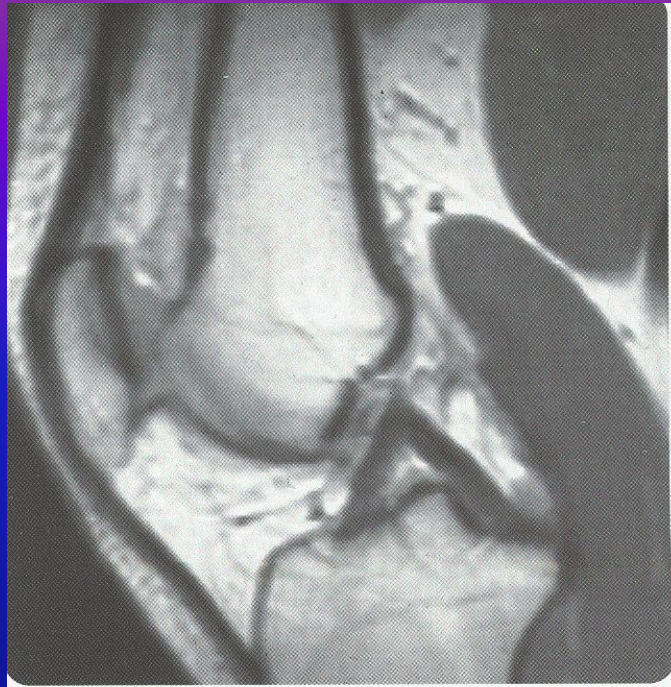# Поражение суставов при системных болезнях

- **Системные васкулиты:** преходящий мигрирующий олиго-моноартрит , артралгии средних и мелких суставов конечностей.
- **Болезнь Шегрена** – нестойкий олигоартрит, возможно поражение мелких суставов кистей. Характерны РФ, АНФ, сухой синдром (при стойком артрите м.б. синдром Шегрена)

# Роль других методов исследования

- Артроскопия – при неясном диагнозе (чаще при моноартритах): паннус, опухоли, кристаллы, форма ворсин, поражения менисков, хряща, внутрисуставных связок
- Биопсия: опухоли, гранулематозы
- МРТ: ранние поражения, поражение периартикулярных и внутрисуставных структур, поражения структур позвоночника, сакроилеит





МРТ -  
разрыв  
передней  
кресто-  
образной  
связки  
(нижний  
снимок)



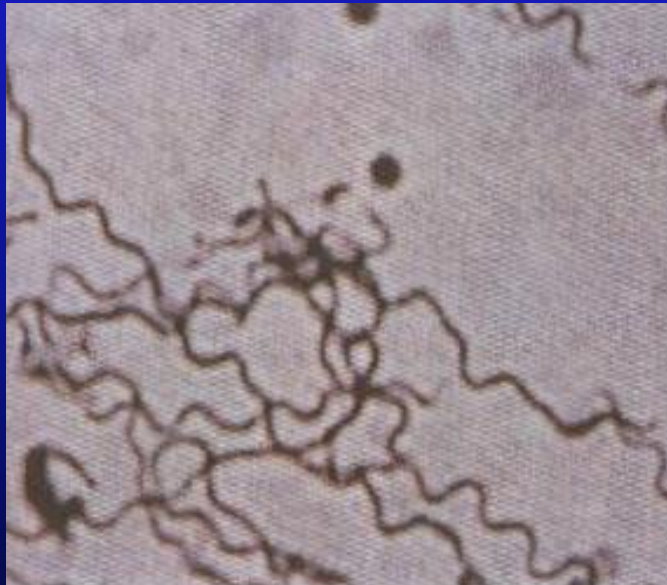# Паранеопластический синдром

- Острый серонегативный ассимметричный без эрозий артрит
- Отсутствие ревматоидных узлов
- Может сочетаться с узловой эритемой, гиперэозинофилией, полисерозитами, поражением околосуставных тканей
- Устойчив к лечению

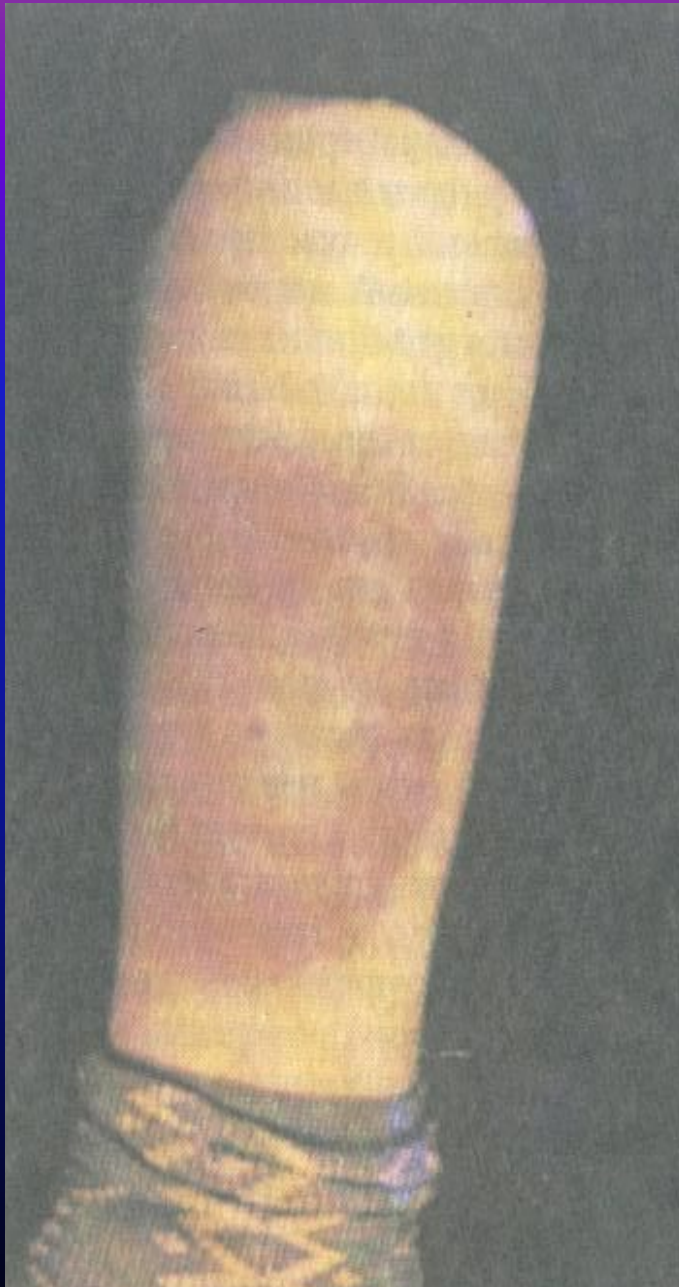## Суставной синдром при инфекционных заболеваниях

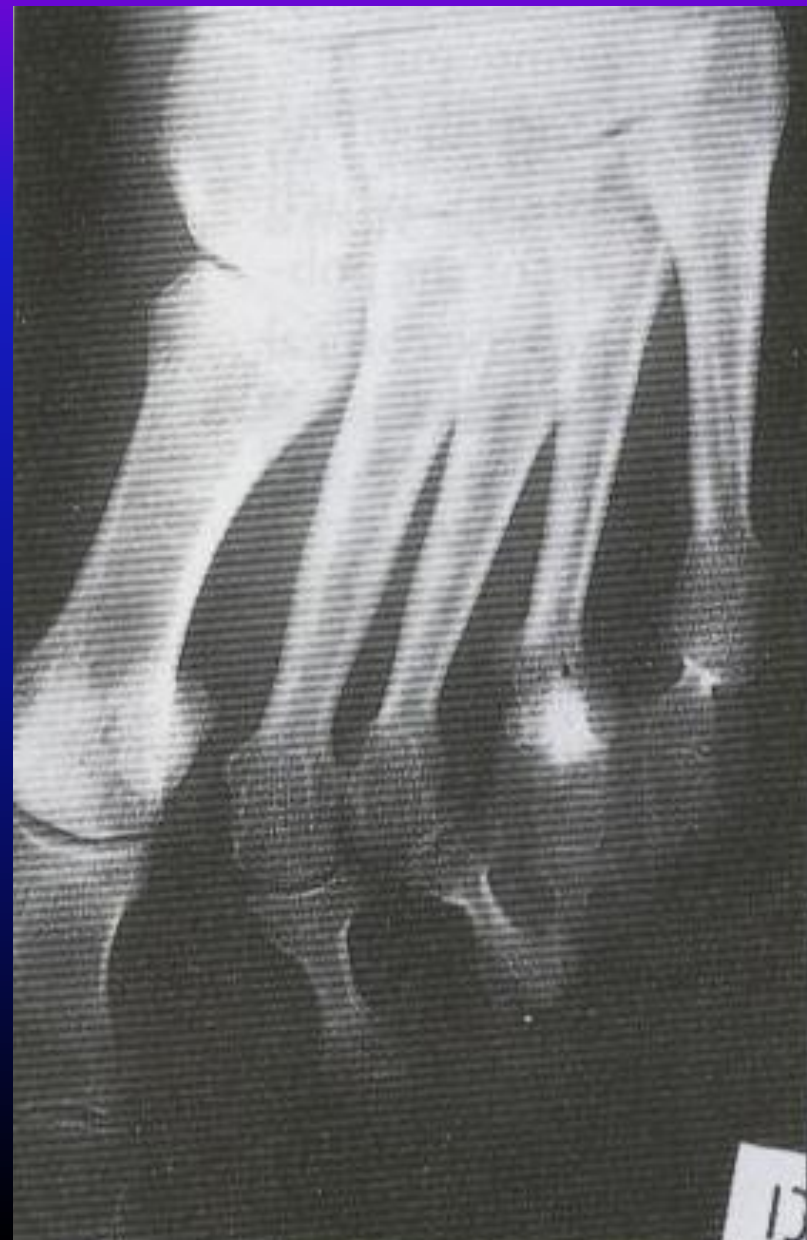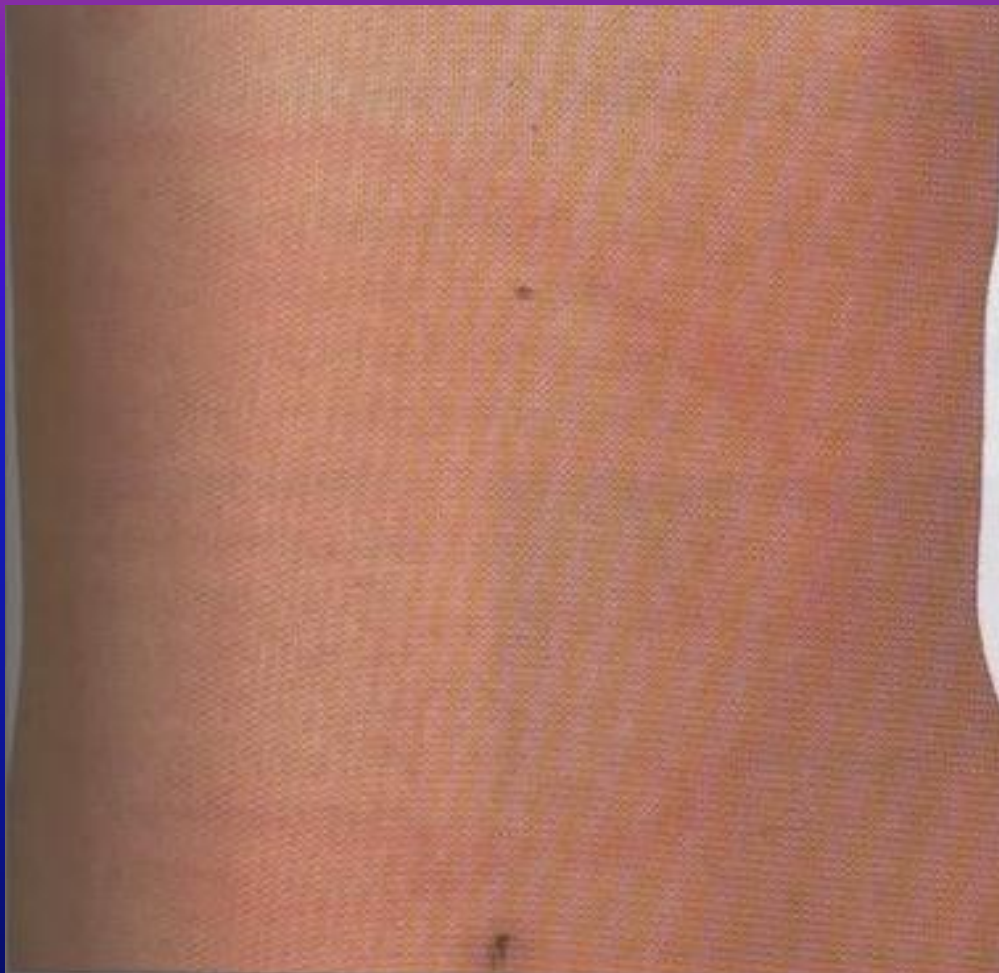- Туберкулез: хронический моноартрит (суставы ног), дефекты костей, поражение краев двух смежных позвонков с абсцедированием, клиновидной деформацией
- Лайм-боррелиоз: этапное течение, эритема, поражение органов – сердце, нервная система, акродерматит, артралгии или моноолигоартрит через месяцы (коленные, плечевые, тазобедренные суставы)
- Бруцеллез: артралгии, артрит крупных и средних суставов ног, реже – сакроилеит, СПОНДИЛИТ

# Лайм-боррелиоз (болезнь Лайма, лаймская болезнь)

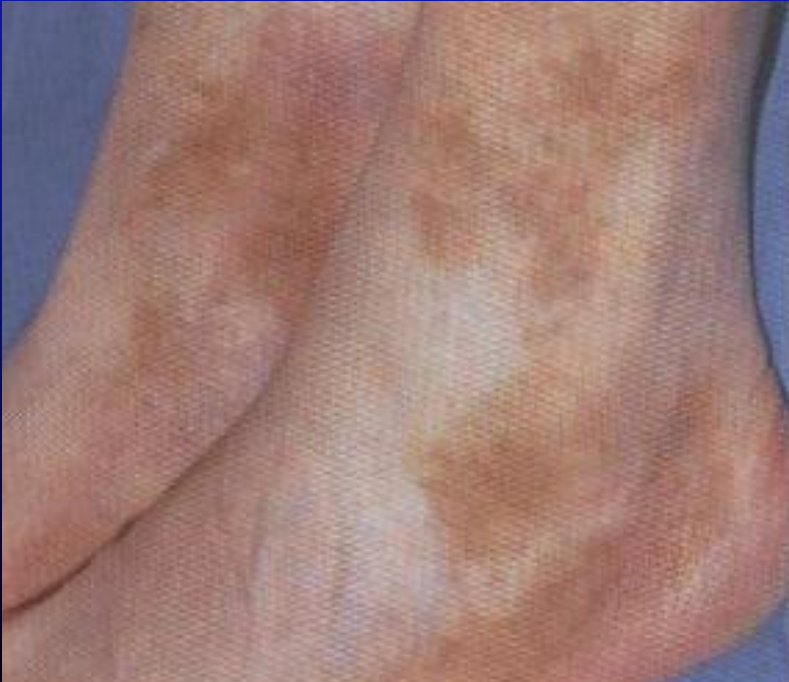
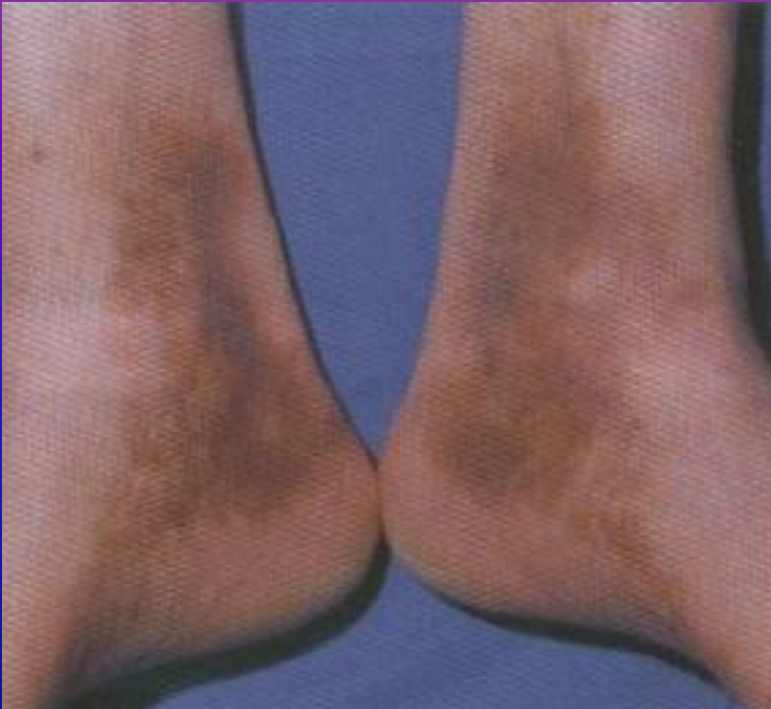
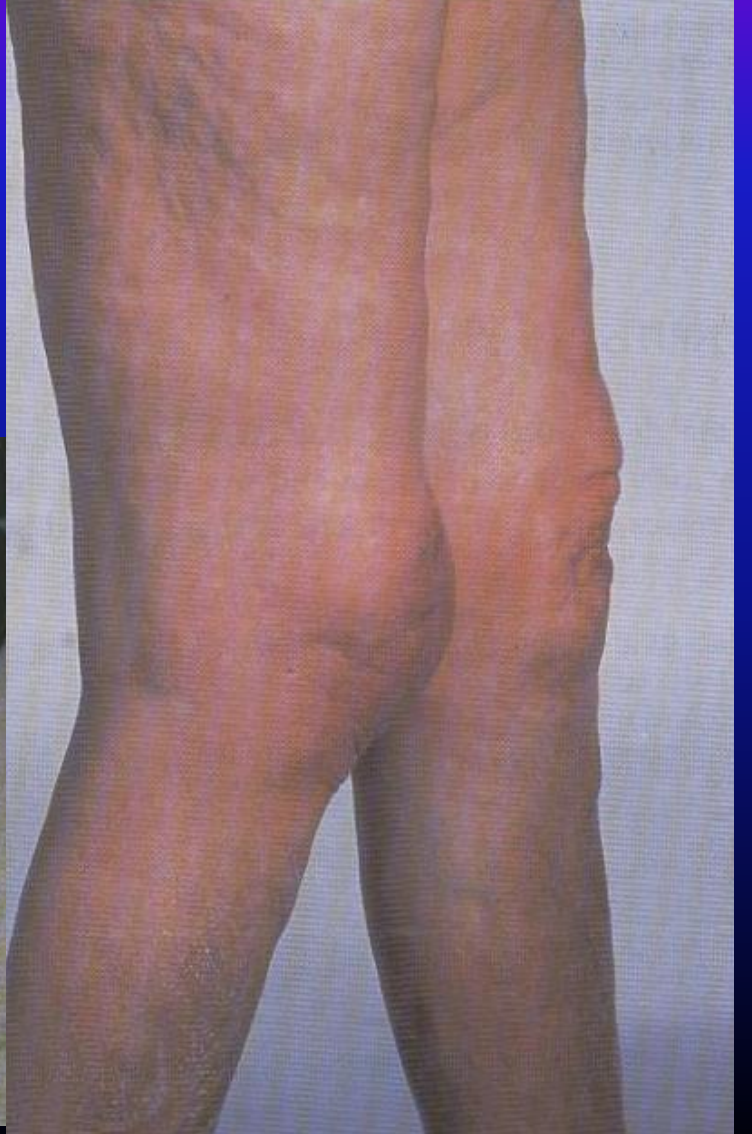
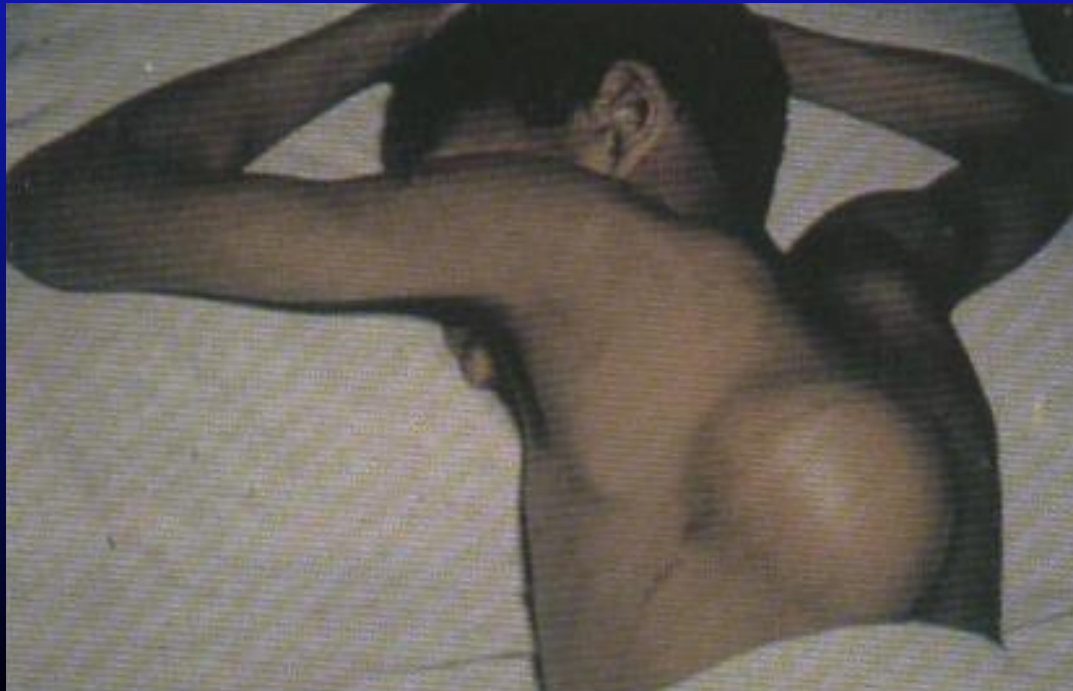В начале 70-х гг. у детей в городе Лайм (Коннектикут, США).  
В Европе клинические проявления описаны в конце XIX века.











# Туберкулезный коксит

