



Земноводные

Презентация выполнена –
учителем биологии
Кибановой Ю.В.

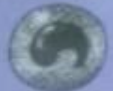Общая характеристика

- ЗЕМНОВОДНЫЕ — ЭТО В БОЛЬШИНСТВЕ СВОЕМ ЧЕТВЕРОНОГИЕ ХОЛОДНОКРОВНЫЕ ПОЗВОНОЧНЫЕ ЖИВОТНЫЕ, ИМЕЮЩИЕ СТАДИЮ ВОДНОЙ ЛИЧИНКИ, А ВО ВЗРОСЛОМ СОСТОЯНИИ СВЯЗАННЫЕ КАК С ВОДОЙ, ТАК И С НАЗЕМНОЙ СРЕДОЙ. ЛИЧИНКА ДЫШИТ С ПОМОЩЬЮ ЖАБР И КОЖИ, А ВЗРОСЛОЕ ЖИВОТНОЕ — С ПОМОЩЬЮ ЛЕГКИХ И ГОЛОЙ, ПОСТОЯННО УВЛАЖНЯЕМОЙ КОЖИ.

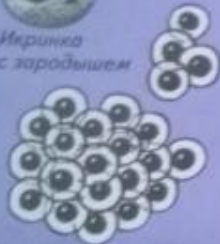РАЗВИТИЕ

● Развитие лягушки происходит с превращением.

1▶



Икринка с зародышем.



◁ 1. Из икры в воде вылупляется личинка — головастик с жабрами.



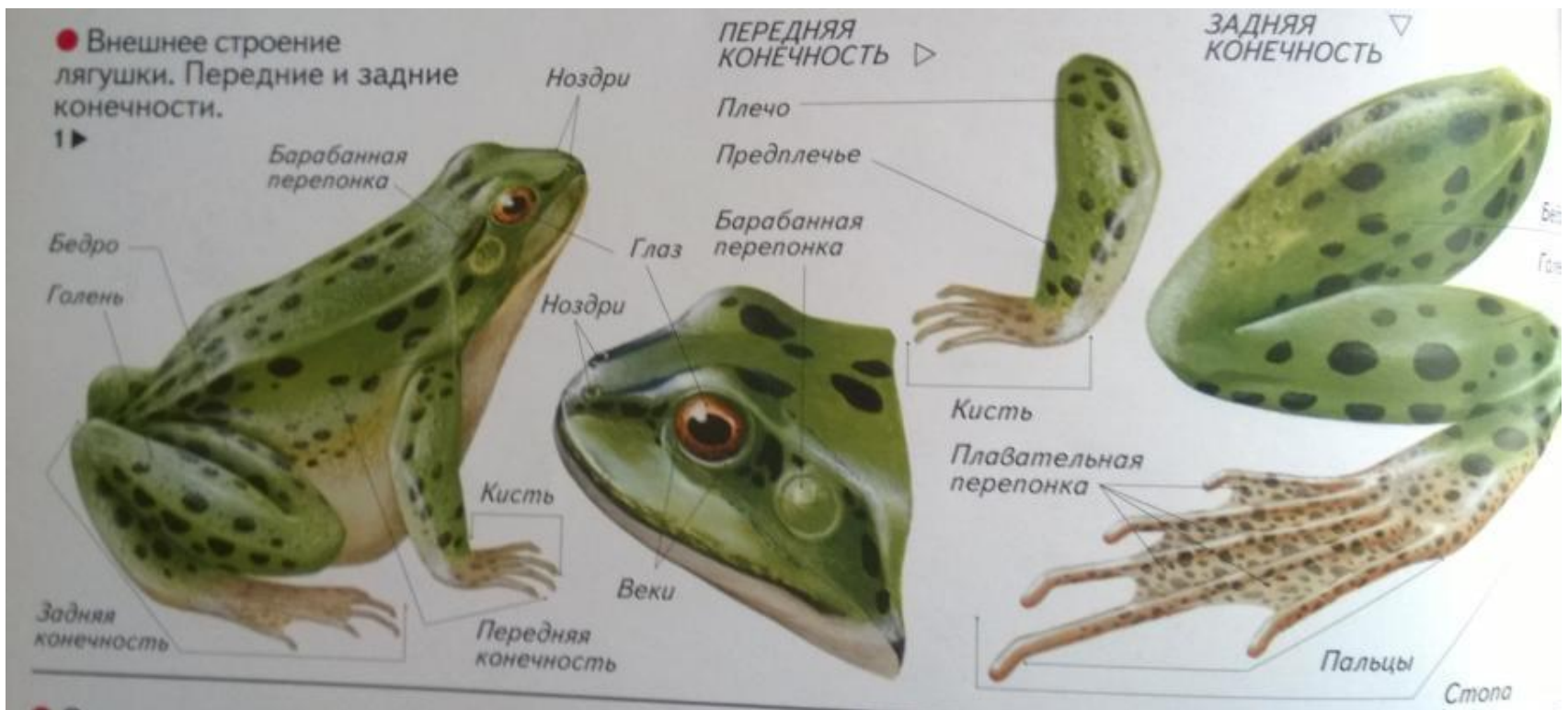
2. Постепенно у головастика вырастают задние ноги, а потом и передние.



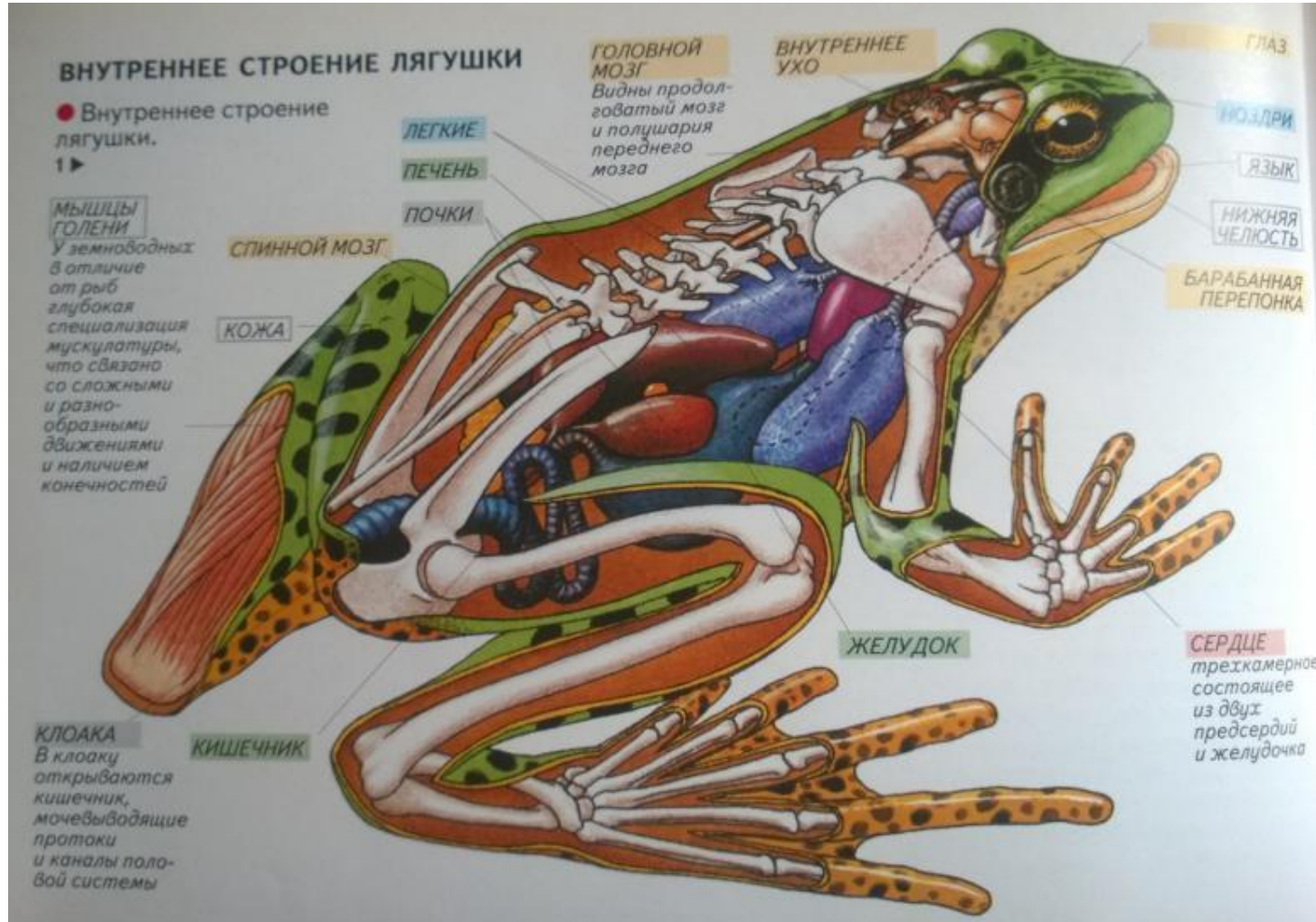3. Образуются легкие, хвост рассасывается, и лягушонок выходит на сушу.



Внешнее строение



Внутреннее строение



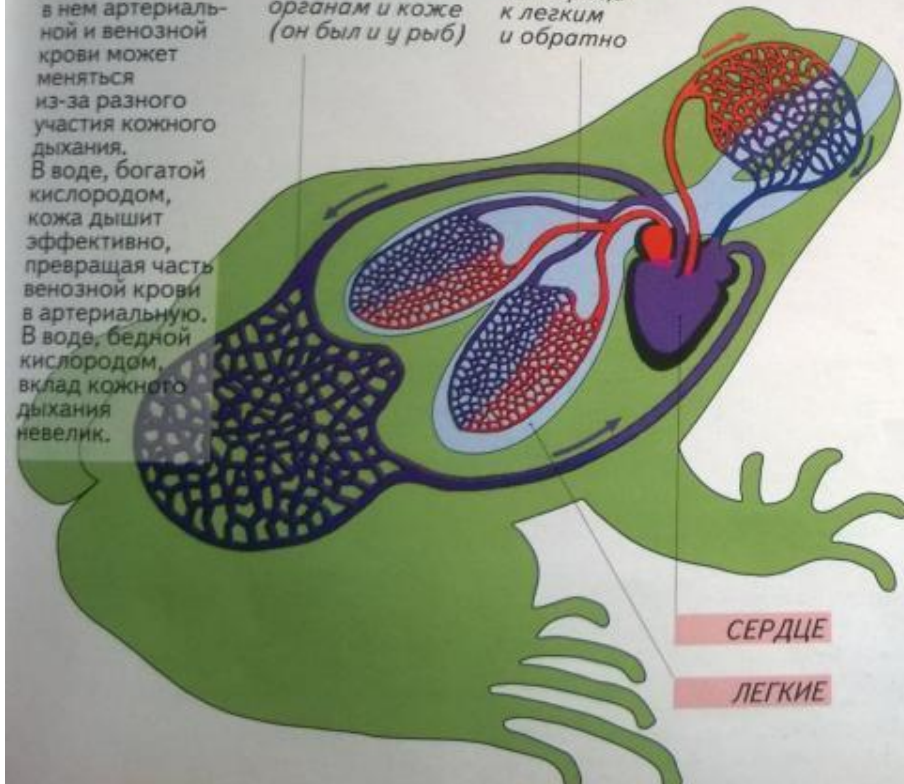
Кровеносная система

● Кровеносная система 7 ▼ лягушки.

Два круга кровообращения и трехкамерное сердце. Соотношение в нем артериальной и венозной крови может меняться из-за разного участия кожного дыхания. В воде, богатой кислородом, кожа дышит эффективно, превращая часть венозной крови в артериальную. В воде, бедной кислородом, вклад кожного дыхания невелик.

БОЛЬШОЙ КРУГ КРОВООБРАЩЕНИЯ:
к внутренним органам и коже (он был и у рыб)

МАЛЫЙ КРУГ КРОВООБРАЩЕНИЯ:
от сердца к легким и обратно



● Схема строения сердца 8 ▼ земноводных.

От внутренних органов и кожи смешанная кровь собирается в правое предсердие

К головному мозгу (кровь артериальная)

К легким и к внутренним органам и коже поступает смешанная кровь

От легких артериальная кровь собирается в левое предсердие

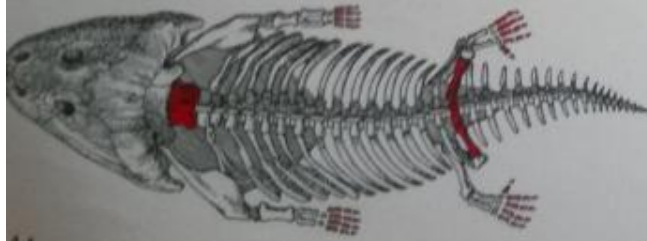
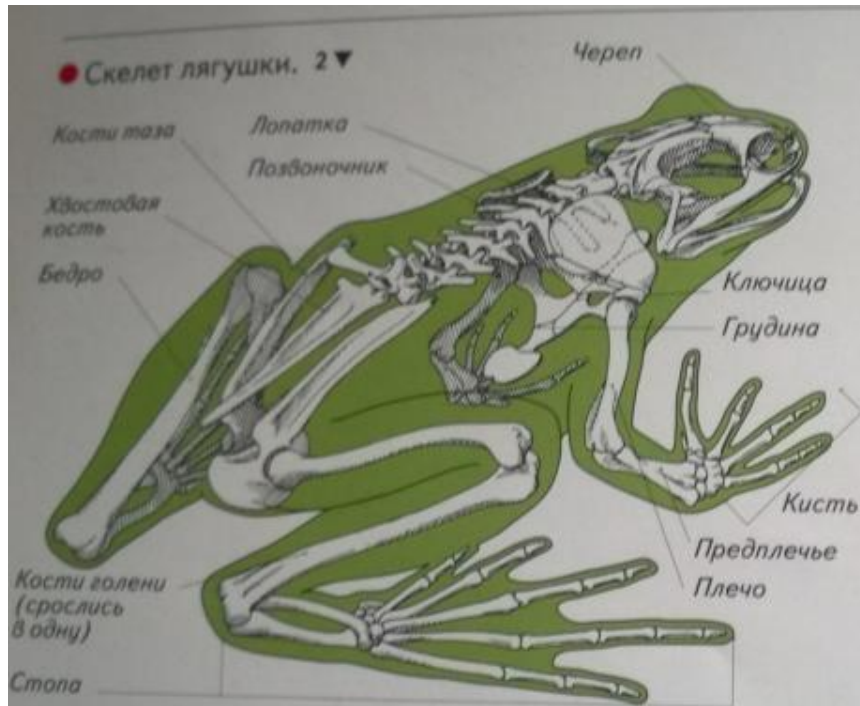
ПРАВОЕ ПРЕДСЕРДИЕ

ЛЕВОЕ ПРЕДСЕРДИЕ

ЖЕЛУДОЧЕК
(кровь смешанная)



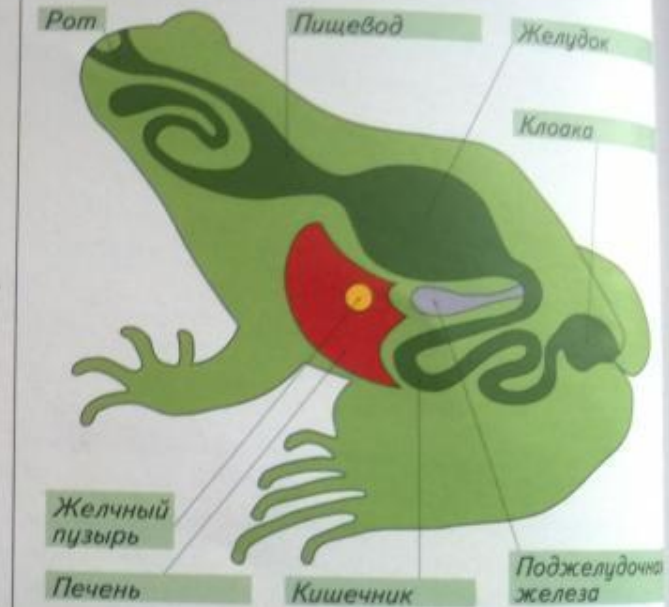Внутреннее строение



◀ 4

У современных бесхвостых скелет простой и легкий. У древних земноводных лабиринтодонтов костей было больше. Череп сверху и с боков был одет в сплошной панцирь из костных чешуй, а позвонки в туловищном отделе имели ребра.

● Пищеварительная система 3 ▼ лягушки (схема).



На рисунке красным отмечены принципиально новые части скелета, которыми земноводные отличаются от рыб (шейный позвонок, кости таза и кости конечностей). В передней части туловища под ребрами виден брюшной щит.

Спасибо за внимание!

