

# ЛЕКЦИЯ

**Тема: *Методы и принципы лечения аномалий развития и деформаций челюстных костей, зубов, уздечек губ, языка и слизистой полости рта***

**Дисциплина «Стоматология детского возраста»  
Специальность «Стоматология»**

**Курс: V**

**Время: 1 час**

**Лектор: Тулеутаева Светлана Толеуовна  
зав. кафедрой стоматологии детского возраста с  
курсом хирургической стоматологии КГМУ**

## Цель лекции

- после завершения лекции Вы должны будете способны составить план лечения и выбрать метод лечения аномалий развития и деформаций челюстных костей, зубов, уздечек губ, языка, слизистой полости рта

# План лекции

- Введение
- Проблемная ситуация
- Показания к хирургическому лечению
- Методы хирургического лечения

## Проблемный случай

- Больной С, 10 лет. Направлен врачом ортодонтом на консультацию - плохая фиксация ортодонтического аппарата (при открывании рта ортодонтическая пластинка на нижней челюсти сбрасывается) .

В начале учебного года пациент обратился к врачу-ортодонту с жалобами на неправильное положение зубов на нижней челюсти.

## Из анамнеза:

- в возрасте 7 лет пациенту были удалены 7.1, 7.2, 8.1, 8.2 зубы в связи с неправильным положением прорезывающихся зубов. К врачу ортодонту обратились впервые, было назначено активное ортодонтическое лечение – ортодонтическая пластинка;
- Отмечается дефект речи – неправильное произношение отдельных звуков;

- Состоит на учете у врача логопеда;
- В возрасте 5 лет были удалены первые временные моляры нижней челюсти по поводу осложненного кариеса;
- Рос и развивался соответственно возрасту;
- Имеет вредную привычку: кусать нижнюю губу

# Объективные данные

- Рост и вес соответствует возрасту;
- Лицо симметричное, кожные покровы физиологической окраски, регионарные лимфоузлы не пальпируются
- Слизистая преддверия полости рта бледно-розовая, глубина 4 мм;
- Уздечка нижней губы вплетается в верхушку межзубного сосочка между 3.1 и 4.1 зубами, диастема

- Уздечка языка массивная, утолщена, вплетается в области основания сосочка между 3.1 и 4.1 зубами;
- Межзубной сосочек отечен, гипертрофирован, кровоточит при зондировании.



# Дополнительные методы исследования

- На рентгенограмме сверхкомплектный зуб между 3.1 и 4.1.

Вопрос к аудитории

ВАШ

ДИАГНОЗ?

Диагноз:

Мелкое преддверие полости  
рта,  
короткая уздечка нижней губы  
и языка, диастема,  
сверхкомплектный зуб

???


Какая дополнительная  
информация Вам нужна

???

# Пациент С.

- **Ан.крови:** Нв 120 г/л; эр. –  $3,6 \times 10^{12}$ /л; л –  $5,2 \times 10^9$ /л. Э. 2%, п. 5%, н.71%, лимф. 13%, мон. 9%. СОЭ 9 мм/ч
- **Коагулограмма:** без патологии
- **Ан мочи:** без патологии

# Вопрос к аудитории Как лечить?



# Лечение аномалий развития и деформаций челюстных костей, зубов, уздечек губ, языка и слизистой полости рта

- КАК ЛЕЧИТЬ?
- У КАКОГО СПЕЦИАЛИСТА?

# План лечения:

- Удаление сверхкомплектного зуба
- Хирургическое лечение короткой уздечки нижней губы, языка, мелкого преддверия полости рта
- Лечение диастемы и аномалии ЗЧС
- Логопедическое лечение



# Показания к хирургическому лечению аномалий уздечек губ и языка и слизистой полости рта

- Нарушение питания (в грудном возрасте) – затруднение сосания
- Ортодонтические:
  1. Диастема
  2. Затруднение фиксации съемной ортодонтической аппаратуры

# Показания к лечению

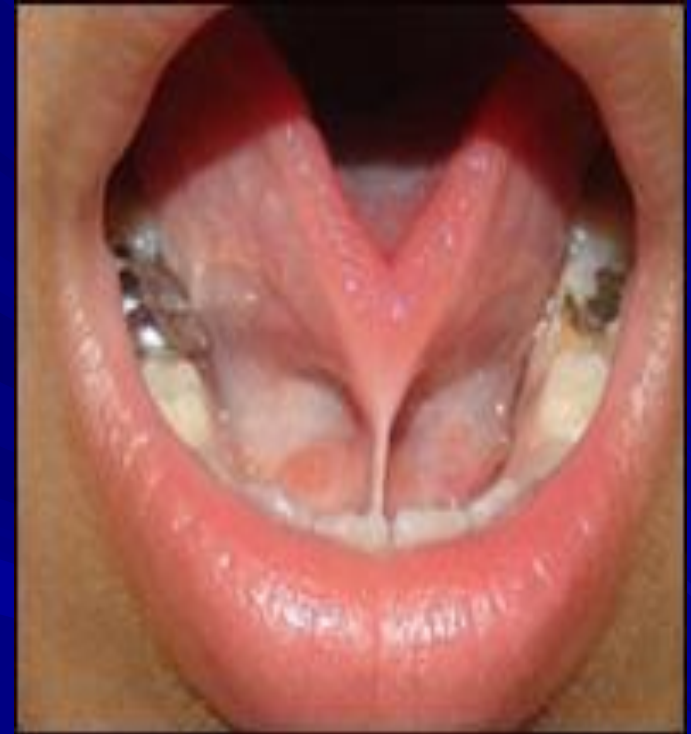- Логопедические – нарушение артикуляции языка, неправильное произношение звуков
- Пародонтологические – перегрузка тканей пародонта

# Виды оперативного вмешательства

- Френулотомия
- Френулопластика
- Френулоэктомия
- Вестибулопластика

# Френулотомия при укорочении уздечки языка

При значительном укорочении уздечки и невозможности нормального грудного вскармливания показан простой надрез короткой уздечки. Манипуляция проводится в течение нескольких секунд, и она практически безболезненна для малыша. После произведения надреза ребенка обязательно прикладывают к груди.



- после такой манипуляции могут развиваться рецидивы и грубые рубцовые изменения уздечки языка.
- рубцовые изменения могут приводить к речевым нарушениям, а так же значительно осложнять последующую пластику короткой уздечки языка.
- на данный момент врачи отказались от рутинной практики подрезания короткой уздечки языка сразу после рождения ребенка.

- **Спасибо за внимание**