

Методы осмотра глазного дна

Для полноценного исследования глазного дна необходимо владение приемами исследования его различных отделов.

Расширение зрачка

Качество осмотра глазного дна в значительной степени определяется шириной зрачка пациента, которая должна составлять не менее 4-6 мм для прямой офтальмоскопии, а для осмотра периферических отделов с помощью бинокулярного офтальмоскопа или биомикроскопии со специальными линзами весьма желателен полный, максимально достижимый мидриаз.

Противопоказания к применению мидриатиков

-Закрытоугольная глаукома

- Кератоконус – необратимый спонтанный мидриаз

- необходимо применять с осторожностью : в детском и пожилом возрасте

Методы исследования (осмотра) глазного дна

1. Зеркальная обратная офтальмоскопия
2. Офтальмоскопия в прямом виде
3. Бинокулярная обратная офтальмоскопия
4. Биомикроскопия сетчатки

Зеркальная обратная офтальмоскопия

Зеркальный офтальмоскоп
Гельмгольца



Она имеет низкие диагностические возможности, считается устаревшей и не может быть рекомендована к клиническому применению.

Офтальмоскопия в прямом виде



Преимущества:

- недорогой и высокоэффективный метод исследования в руках квалифицированного врача-диагноста.
- большое увеличение рассматриваемых участков глазного дна (примерно 15 крат).
- позволяет выполнить детальный осмотр отдельных участков глазного дна при неполном мидриазе, либо (в условиях дефицита времени) даже при узком зрачке, хотя и с некоторыми затруднениями.
- она является прекрасным методом для скринингового выявления патологии глазного дна и заднего отрезка глаза.
- очень удобны при осмотре пациента в палате стационара, либо офтальмологом поликлиники на дому

Офтальмоскопия в прямом виде

Недостатки :

- площадь наблюдаемого участка глазного дна ограничена, и даже в лучших моделях она не превышает 10 градусов.
- прямые офтальмоскопы обычно не обеспечивают бинокулярного (стереоскопического) наблюдения рассматриваемых участков глазного дна

Офтальмохромокопия

она позволяет диагностировать патологию, невидимую при обычной офтальмоскопии.

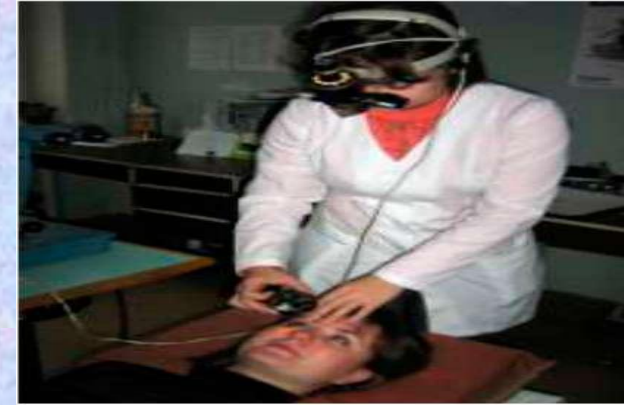Зеленый светофильтр , усиливая контраст (поглощающий красные лучи) позволяет с большей очевидностью:

- обнаруживать нарушения в сосудистой (в том числе капиллярной) системе глаза
- мелкие кровоизлияния и экссудаты
- атрофия и застойный ДЗН
- начальные, едва уловимые, изменения в желтом пятне.

Красный светофильтр , при подозрении на увеличение соска ДЗН позволяет определить степень этого увеличения при застойном соске зрительного нерва.

**Атлас проф. А.М. Водовозова
"Офтальмохромокопия"**

Бинокулярная обратная офтальмоскопия



Преимущества:

- позволяет выполнить как обзорное, так и детализированное стереоскопическое наблюдение глазного дна
- невысокая требовательность методики к прозрачности оптических сред глаза
- можно выполнять при любом положении больного
- можно выполнять со склерокомпрессией

- широкое применение в витреоретинальной хирургии

Увеличение зависит от оптической силы асферической линзы: Линза +20 дптр увеличивает изображение в 2,3 раза при поле зрения около 35° , а +30 дптр дает 1,5-кратное увеличение при соответственном увеличении поля обзора до 60° .

Биноккулярная обратная офтальмоскопия

Недостатки :

- метод не может быть рекомендован для детального исследования макулярной области (из-за большой мощности источника света, оказывающего повреждающее действие на фоторецепторы при длительном исследовании и мелких объектов).

- при недостаточном мидриазе, серьезно затрудняющем исследование из-за появления световых бликов от радужки и сужения поля обзора.

Биомикроскопия сетчатки

Для выполнения биомикроскопии глазного дна применяется щелевая лампа, представляющая собой мобильный бинокулярный микроскоп

Биомикроскопия может быть разделена на:

- **неконтактную биомикроскопию**
- **контактную биомикроскопию**

Неконтактные методы биомикроскопии глазного дна

I- Неконтактная Линза Груби (K. Gruby, 1940)

Данная линза имеет оптическую силу около -55 дптр, входит в комплект некоторых моделей щелевых ламп. Для наблюдения периферических отделов сетчатки она вообще неприменима



II- Неконтактные асферические линзы

1. Впервые были предложены EL Bayadi (1953) +58,6 дптр
2. Асферические линзы оптической силой в +60, +75, +78 +90, +120 и +132 дптр, производства фирм «ОЛИС» (Санкт-Петербург, Россия), «Volk» (США), «Rodenstock» (Германия) и др.



Применение биомикроскопии сетчатки с асферическими линзами позволяет получить высококачественное изображение сетчатки в обратном виде, но, так же, как и исследование с линзой Груби, непригодно для осмотра крайней периферии глазного дна.

Асферические линзы фирмы Volk (США)

Обозначение	60 дптр	78 дптр	90 дптр	132 дптр
Увеличение, крат	1,15	0,93	0,75	0,45
Поле зрения, град	76,0	84	94	99
Рабочее расстояние (от линзы до роговицы глаза), мм	11	8	5	4

Важно !!!

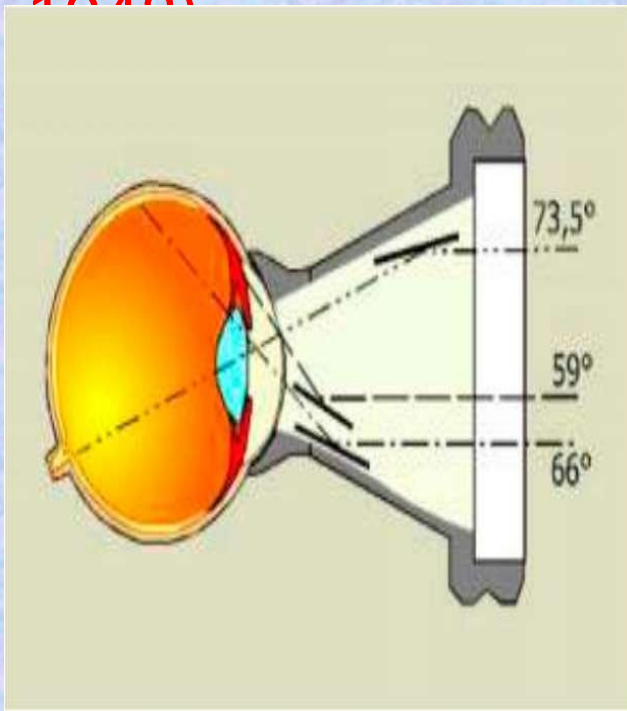
- При выборе линз следует помнить, что 60 дптр линза обеспечивает наибольшее увеличение и является идеальной для детального наблюдения диска и макулы.
- Линза 75 - 78 дптр работает с оптимальным расстоянием от исследуемого глаза (7мм от роговицы).
- Линза 90 дптр, дающая наибольшее расчетное поле обзора, весьма удобна при обследовании глазного дна с небольшим зрачком.

Контактные методы биомикроскопии сетчатки

ЦИКЛОСКОПИЯ



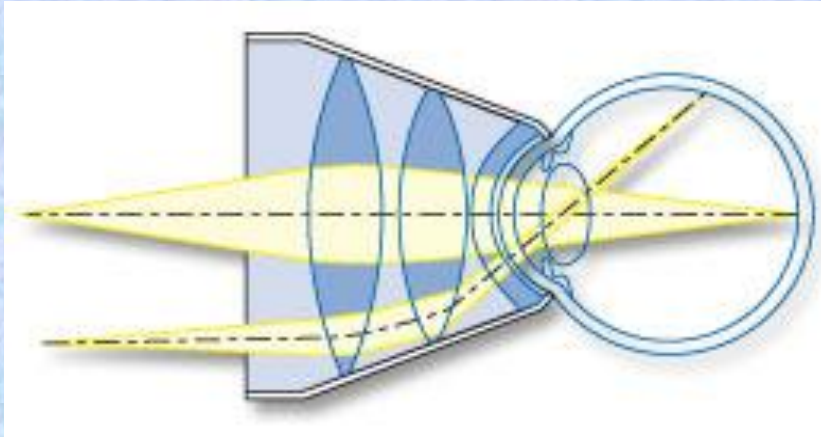
Трехзеркальная линза Гольдмана (H. Goldmann 1949)



Недостатки :

- Ограниченная визуализация зоны сетчатки между сосудистыми аркадами и средней периферией глазного дна, особенно при фотофобии и ограничении подвижности глаза
- Необходимость дезинфекции и обработки линзы после каждого исследования, что ограничивает число выполняемых в день осмотров.
- Предварительная анестезия роговицы
- Применение прозрачных глазных гелей (солкосерил, актовегин, Корнерегель, вискоэластики и др)

Широкоугольные панфундус – линзы (65° - 165°).

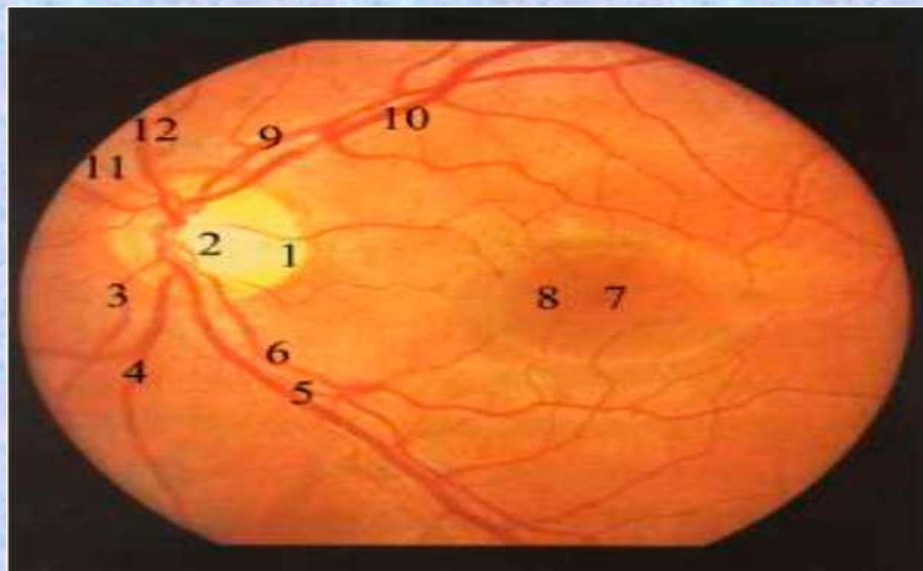


Они обеспечивают четкое, детальное изображение даже незначительных изменений на глазном дне и очень удобны при выполнении панретинальной лазерной коагуляции

Недостатки :

- такие как у линзы Гольдмана
- непригодны для осмотра крайней периферии глазного дна

Топографическая анатомия глазного дна



Центральная артерия сетчатки ($d=0,4-0,9$ мм у взрослых и $0,2-0,4$ мм - у новорожденных) в 98,1% случаев отходит от глазничной артерии, являясь ветвью второго, третьего и даже четвертого порядка, и только в единичных случаях непосредственно от внутренней сонной.

Венозная система сетчатки : разветвленная сеть венул, сливаясь друг с другом, образуют темпоральные и носовые ветви, формирующие верхнюю и нижнюю ретинальные вены и далее - центральную вену сетчатки (обычно на уровне решетчатой пластинки). ЦВА впадает в верхнюю глазничную вену, открывающуюся в кавернозный синус (М. Л. Краснов, 1952).

Аваскулярная фовеальная область (диаметром около 0,4 мм)

Диск зрительного нерва

Он представляет собой интраокулярную часть зрительного нерва протяженностью до 1 мм и диаметром 1,5-2 мм.

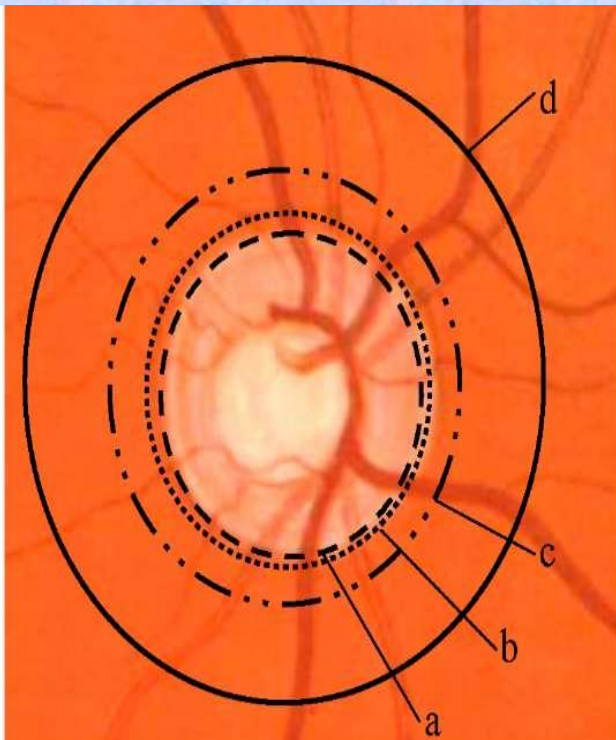
Зоны ДЗН:

а) непосредственно диск (диаметр - 1,5 мм);

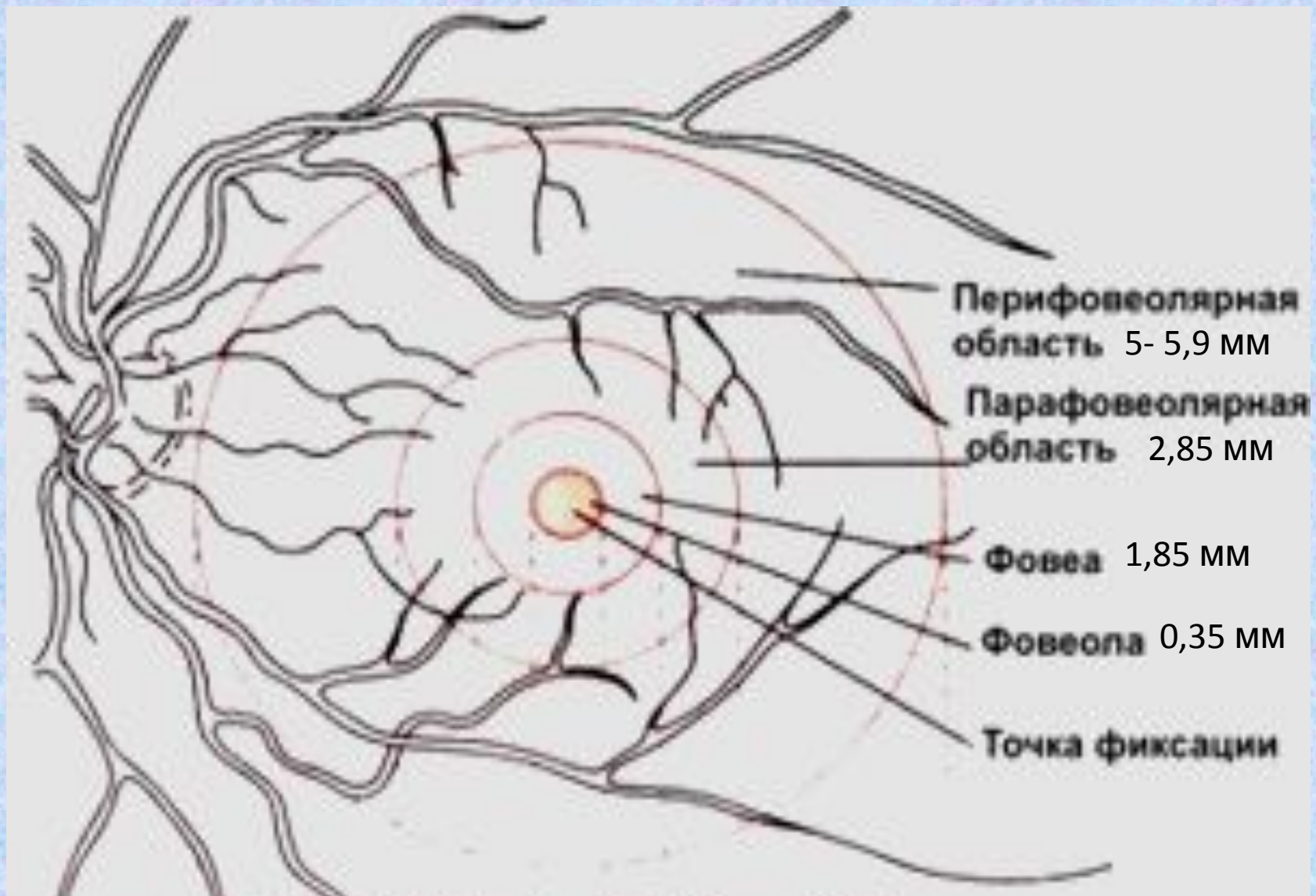
б) юкстапапиллярная зона (диаметр около 1,7 мм);

с) парапапиллярная зона (диаметр 2,1 мм);

д) перипапиллярная зона (диаметр 3,1 мм)



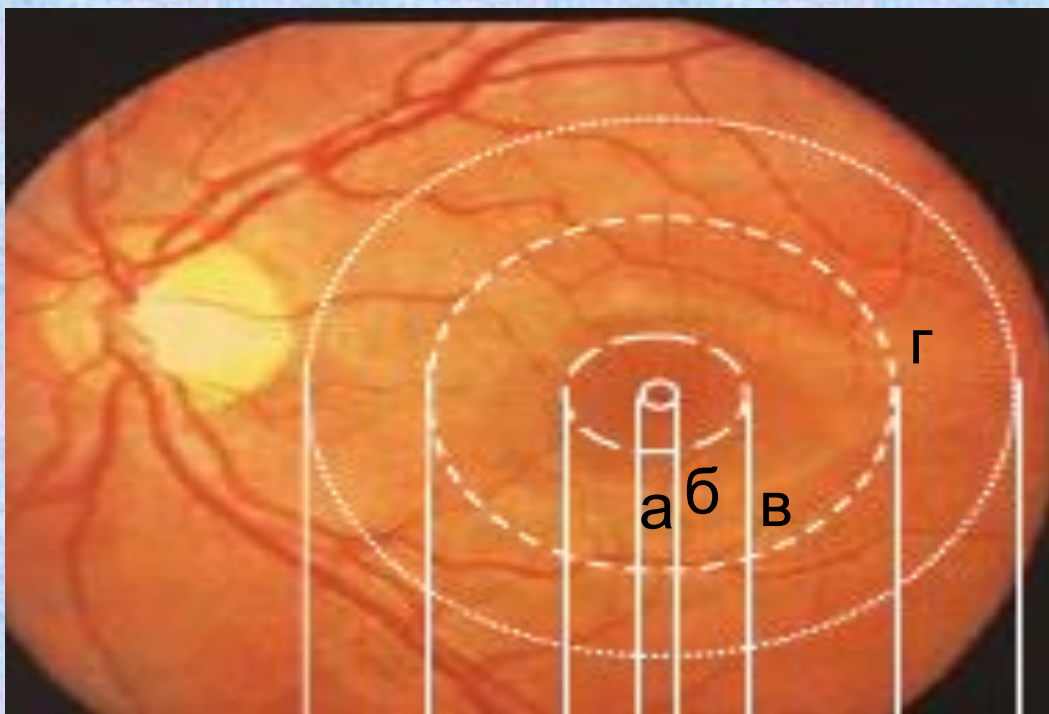
Анатомические деления макулярной области



Клинические деления макулярной области

(F.A. L'Esperance, 1983)

Необходимо помнить, что клинические и анатомические обозначения зон и областей могут не совпадать. Для описания месторасположения хориоретинальных изменений можно пользоваться и клиническими, и анатомическими понятиями, но для более четкой локализации процесса предпочтение следует отдать последним.



а) Фовеа

б) Макула

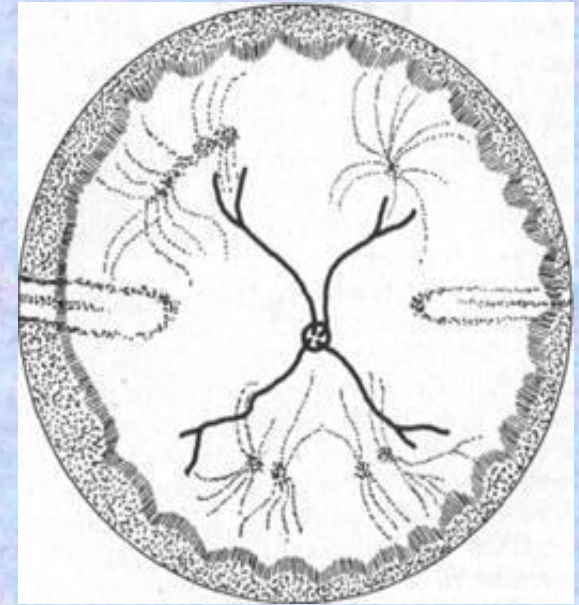
в) Парамакулярная зона

г) Перимакулярная зона

Анатомические ориентиры глазного дна

G. Scuderi et al. (1986)

- **Задний полюс** : имеет протяженность около 8 мм x 7 мм. В заднем полюсе расположены диск зрительного нерва и макулярная область.
- **Средняя часть сетчатки:** имеет протяженность около 12,5 мм, с медиальной стороны она примыкает к заднему полюсу, а с латеральной - ограничена линией, соединяющей места выхода вортикозных вен.
- **Периферическая часть сетчатки:** Периферия сетчатки имеет протяженность около 10,5 мм, проксимальная часть ограничена местом выхода вортикозных вен, а дистальная - основанием стекловидного тела. Причем периферия сетчатки состоит из двух отделов: экваториального (4,7 мм) и орального (5,8 мм).



Некоторые клинические признаки патологии глазного дна, выявляемые при биомикроскопии сетчатки

- Сосудистые изменения сетчатки
- *Неоваскуляризация на глазном дне*
- *Твердый экссудат сетчатки*
- *Мягкий экссудат (хлопкообразные очаги)*
- *Геморрагии*
- Изменения макулярной зоны
- Изменения зрительного нерва

Сосудистые изменения сетчатки

Симптомы поражения ретинальных сосудов:

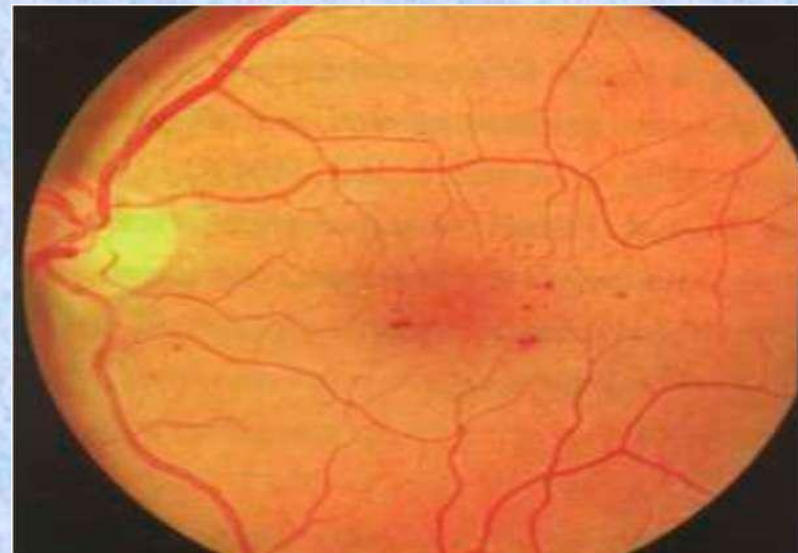
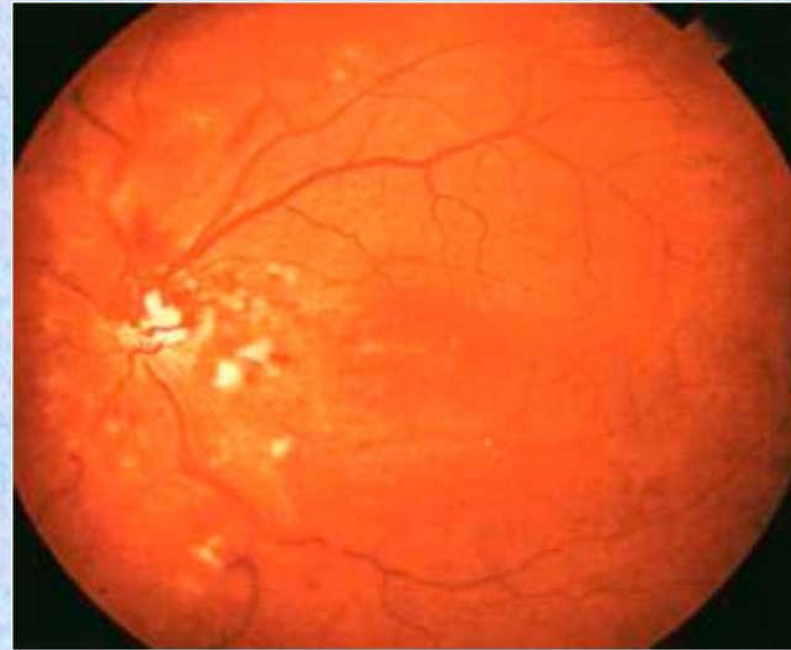
неравномерный калибр

участки сосудистого стаза

полосы сопровождения по ходу
сосудов

очаги периваскулярного экссудата

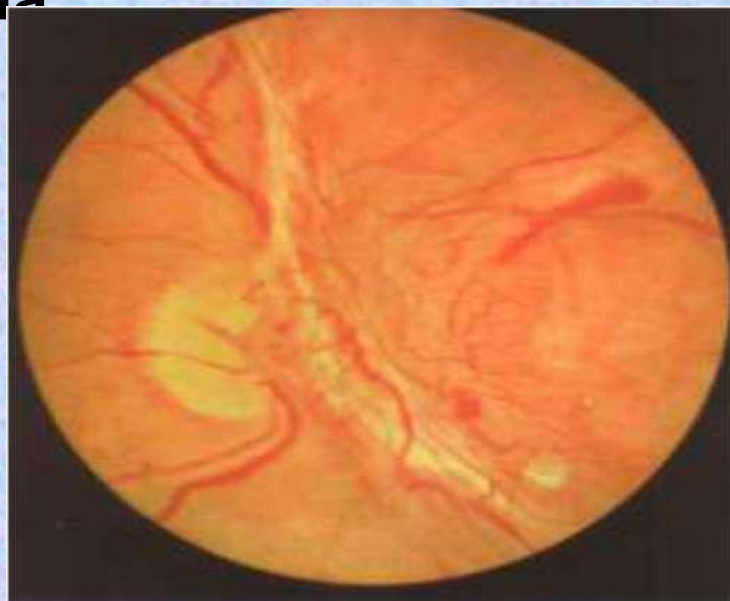Микроаневризмы



- ***Неоваскуляризация на глазном дне.***

Можно разделить по отношению к различным анатомическим структурам на:

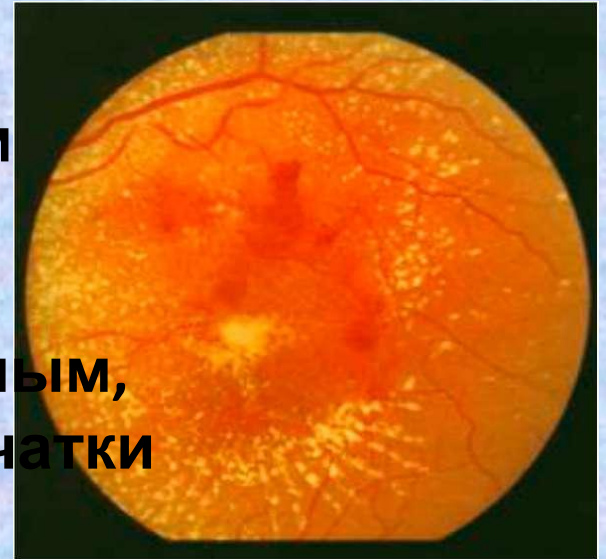- 1) ретиновитреальная;
- 2) преретинальная;
- 3) интраретинальная;
- 4) субретинальная;
- 5) субпигментная ;
- 6) папиллярная (эпипапиллярная, перипапиллярная и папилловитреальная (F. A. L'Esperance, 1983)).



Твердый экссудат сетчатки

-Имеет четкие границы и со временем принимает желтую окраску

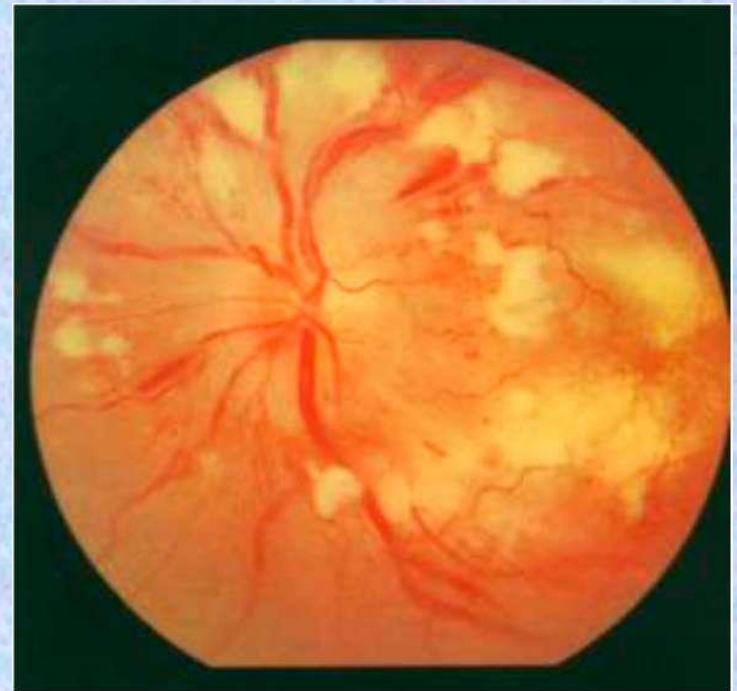
**-Он бывает фокальным или диффузным,
- располагается в глубоких слоях сетчатки**



-Твердый экссудат преимущественно состоит из липидов и мукополисахаридов, которые являются производными крови, а не продуктом дегенерации различных структур сетчатки.

Мягкий экссудат (хлопкообразные очаги)

- Он представляет собой белые, как бы «пушистые», несколько проминирующие, с довольно четкими краями ретинальные фокусы
- Очаги «мягкого экссудата» могут быть единичными или множественными.
- Появление «мягкого экссудата» свидетельствует о поражении сосудистой системы сетчатки с развитием ишемии.

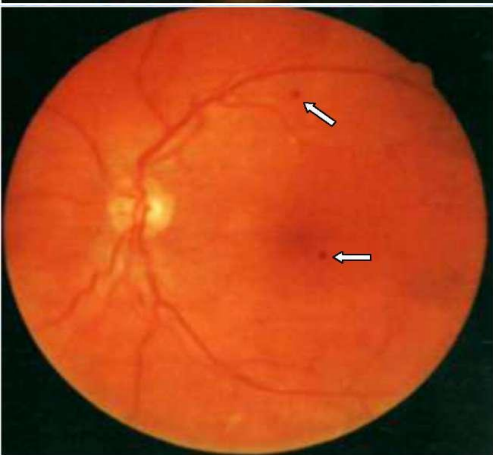
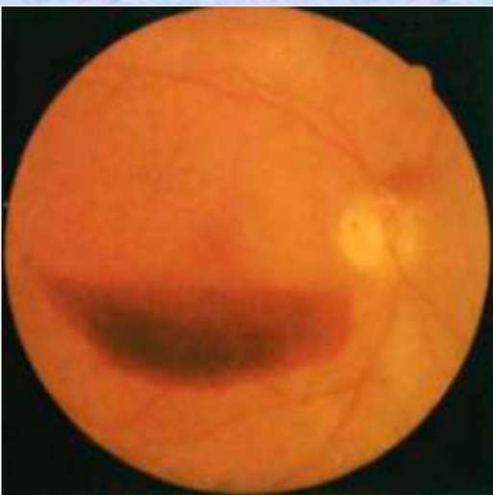

Геморрагии

Преретинальные гемморрагии: Располагаются между внутренней пограничной мембраной и задней поверхностью стекловидного тела. Они формируются при поражении крупных сосудов сетчатки или при наличии ретинальной неоваскуляризации. При офтальмоскопии эти гемморрагии прикрывают сетчатку и ее сосуды.

Инtrarетинальные гемморрагии (поверхностные (в слое нервных волокон) и глубокие гемморрагии (до наружного плексиформного слоя). Имеют форму штрихов, треугольников, «языков пламени», округлые или точечные формы.

Субретинальные (субнейроэпителиальные) гемморрагии расположены между пигментным эпителием и слоем палочек и колбочек. Они имеют резких границ, могут быть различной толщины, величины и цвета (от неинтенсивно красного до темно-красного). Сосуды сетчатки всегда расположены над кровоизлияниями и, соответственно, их ход не прерывается.



Изменения макулярной зоны

Это может сопровождаться:

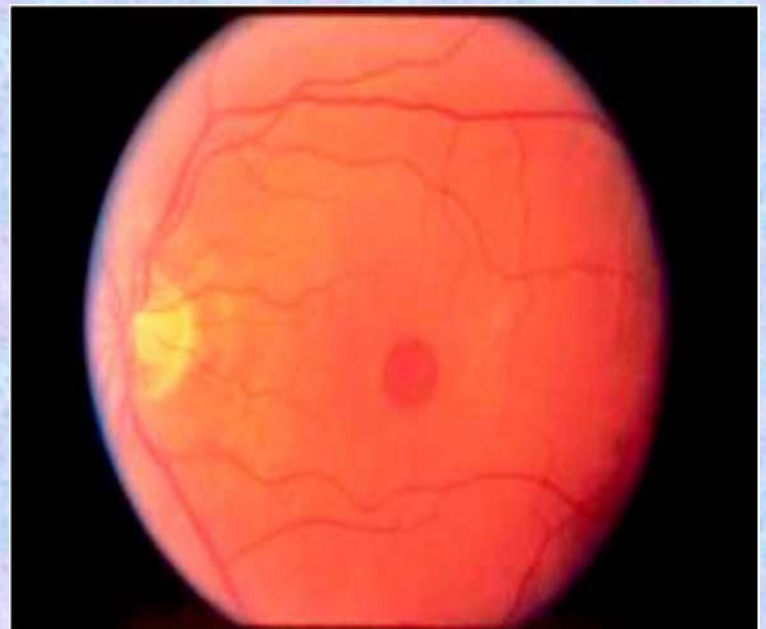
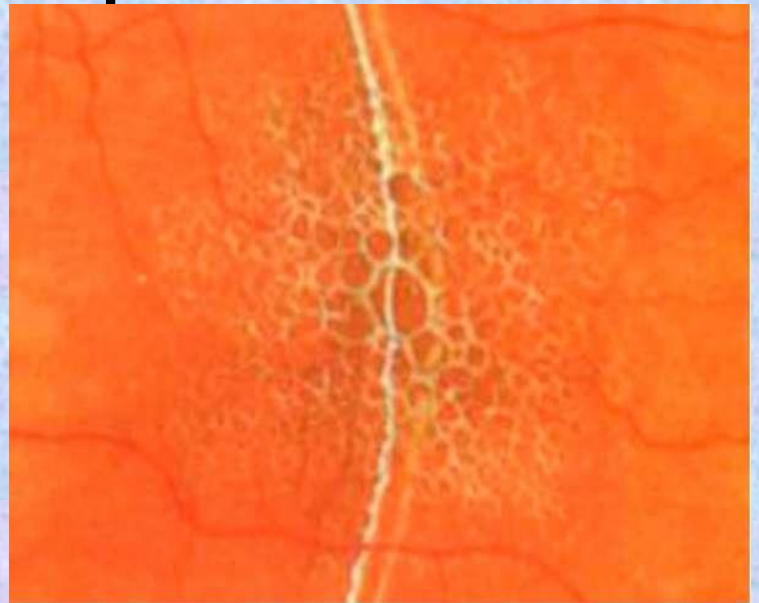
геморрагиями,

формированием ишемии
или отека,

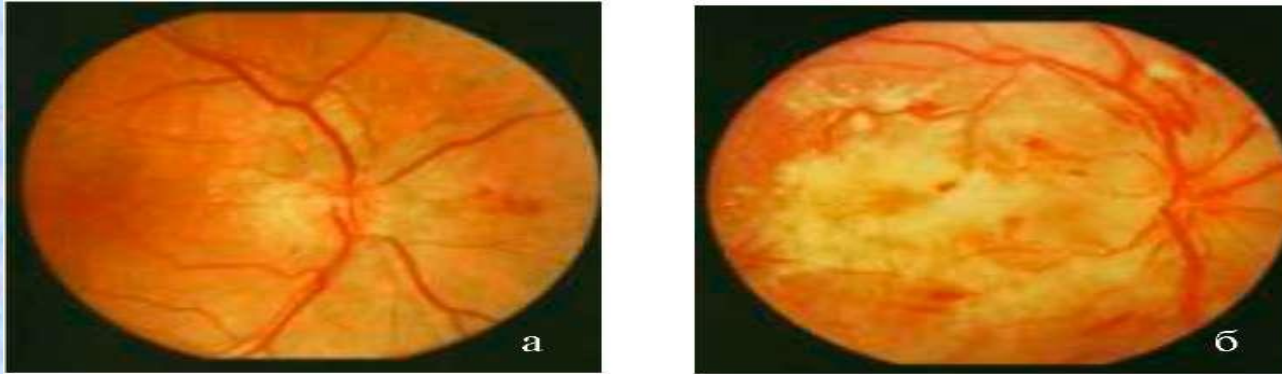
кистозной дистрофией,

отложением пигмента,

истончением и разрывами
сетчатки


















Изменения зрительного нерва

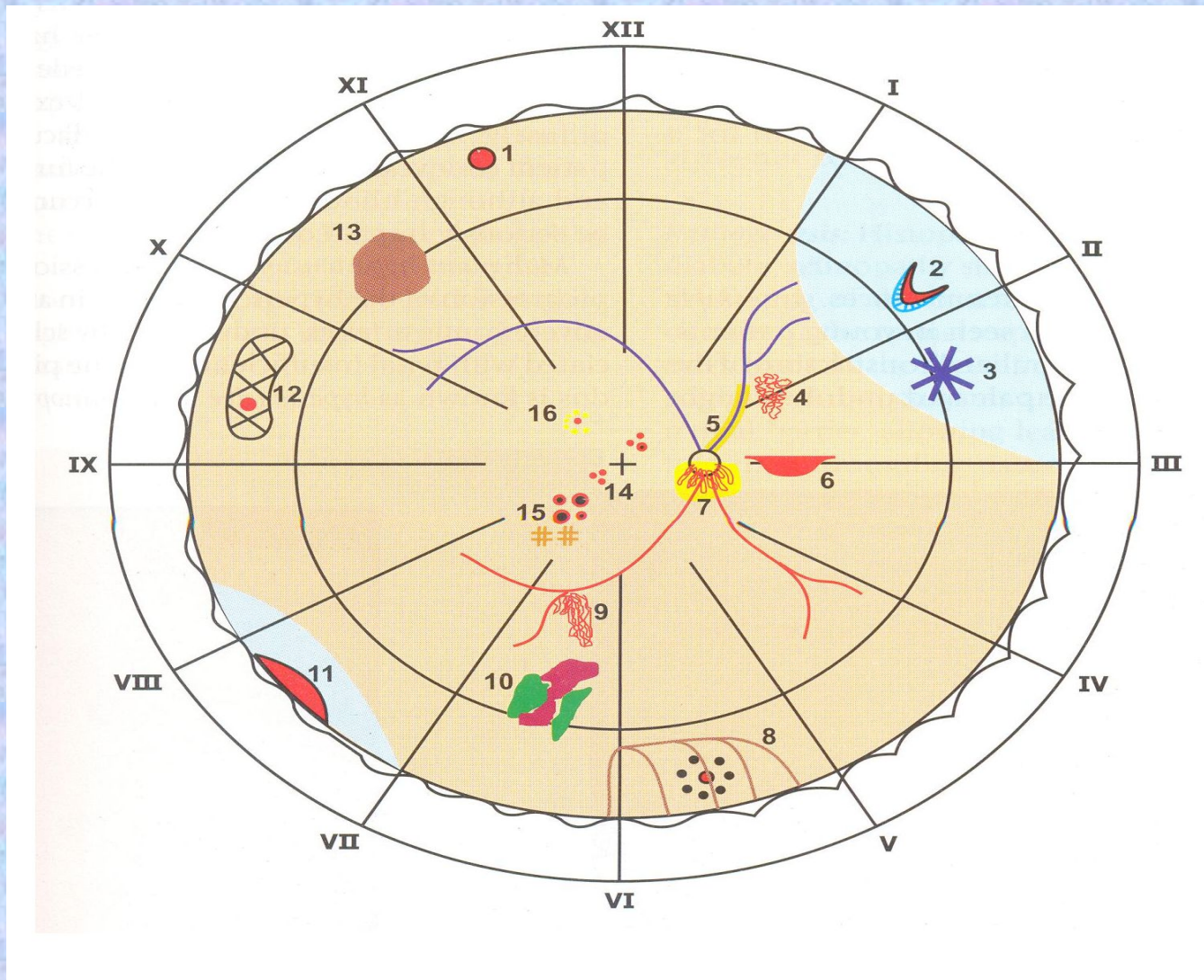


Офтальмоскопическая картина **нейропатии диска зрительного нерва** на начальных этапах развития характеризуется расширением собственных капилляров, некоторой ступеванностью границ диска и небольшой его проминенцией, также возможны единичные мелкие геморрагии (рис. а). При выраженной нейропатии границы диска ступеваны или отсутствуют из-за значительного расширения папиллярных капилляров и отека не только диска, но и перипапиллярной сетчатки

Colour codes :

-  - retinal arterioles
-  - retinal haemorrhage
-  - microaneurysm
-  - attached retina
-  - hole /break
-  - exudate
-  - edema
-  - vitreous opacity
-  - vitreous bleed
-  - Retinal venules
-  - detached retina
-  - choroid pigmentation
-  - detached choroid
-  - ora serrata /drusen
-  - hyperpigmentation of retina

Fundus diagram



Благодарим за внимание !!!