
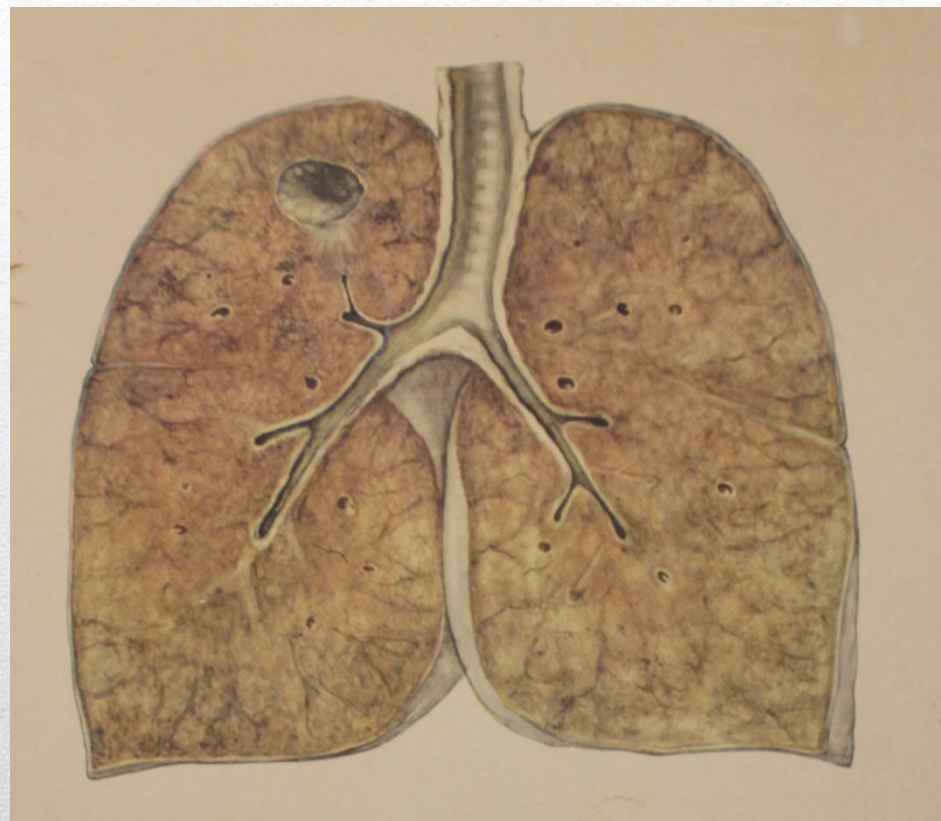


Кавернозный туберкулез
Фиброзно – кавернозный туберкулез
Цирротический туберкулез

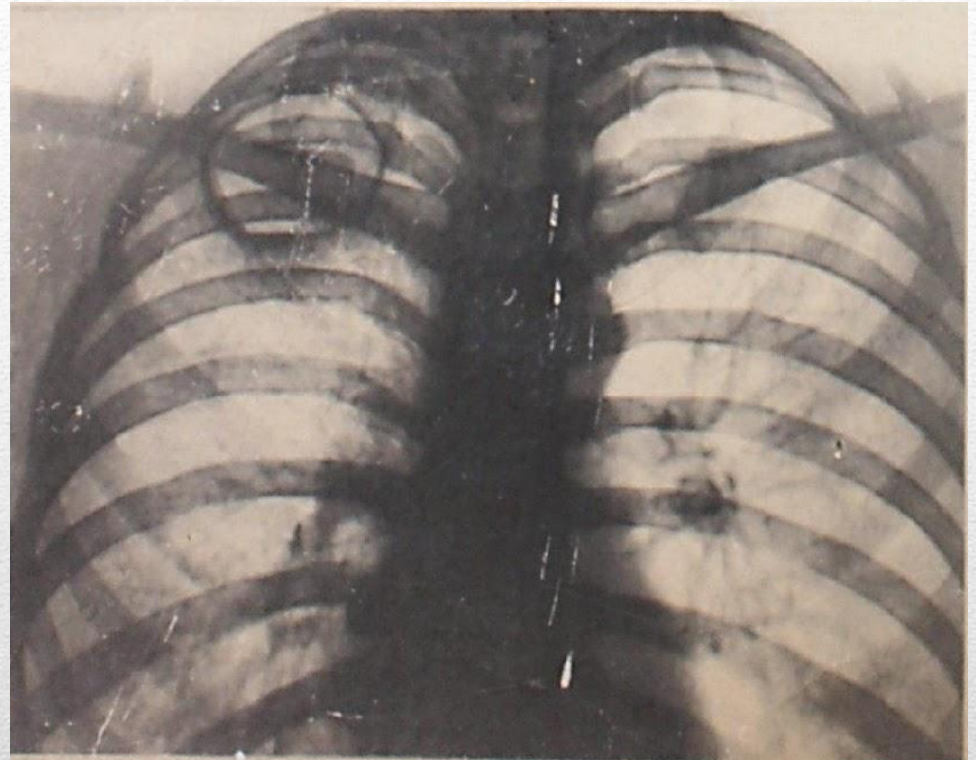
Практическое занятие

**Вторичная форма
туберкулеза,
характеризующаяся
наличием одной,
тонкостенной,
стабильной в размерах
каверны с
минимальными
изменениями в
окружающей ткани**



Кавернозный туберкулез

1. Минимум перифокального воспаления в стенке каверны
2. Минимум фиброза вокруг
3. Единичные очаги в окружающей ткани



**Изменения в окружающей ткани при
кавернозной форме туберкулеза**

Кавернозный туберкулез формируется из других форм туберкулеза:

в 50% - из инфильтративного туберкулеза


в 25% - из очагового туберкулеза

в 25% - из туберкулем , диссеминированного туберкулеза

в фазе
распада

- **Чаще** образование кавернозной формы туберкулеза наблюдается у больных в процессе не совсем успешного лечения и является неблагоприятным исходом других предшествующих форм туберкулеза.
 - **Иногда** кавернозная форма определяется у впервые выявленных больных туберкулезом. Это означает, что все предыдущие этапы заболевания (формы туберкулеза: инфильтративный, очаговый, туберкулема и т.д.) больной прошел самостоятельно. Это означает несвоевременное или позднее выявление туберкулеза.
-


Пути образования каверн



- Пневмониогенный
(основной)

- Бронхогенный
(редкий)

Пневмониогенный путь образования каверн




Стенка сформированной каверны трёхслойная:

- внутренний – **казеозно – некротический**
 - средний – **грануляционный (клеточный)**
 - наружный – **соединительнотканый (фиброзный)**
-

В зависимости от места расплавления казеозных масс в инфильтративно – пневмоническом фокусе различают:

- 1. Протеолитические каверны → расплавление в центре
 - 2. Секвестрирующие каверны → в краевых участках
 - 3. Атероматозные каверны → в осумкованном казеозном очаге
 - 4. Альтеративные каверны → в нескольких участках в результате нарушения микроциркуляции в зоне воспаления
-

Бронхогенный путь образования каверн



1. Проникновение МБТ в уже имеющийся бронхоэктаз
2. Поражение стенки бронха (туберкулезная язва бронха) с последующим переходом на легочную ткань

Классификации каверн

**По состоянию
стенки:**



1. Эластические
2. Ригидные
3. Фиброзные

**По состоянию
дренирующего
bronха:**



1. Открытые
2. Закрытые
3. Напряженные

По размерам:



1. Мелкие (до 2 см)
2. Средние (2 – 4 см)
3. Крупные (4 – 6 см)
4. Гигантские (> 6 см)

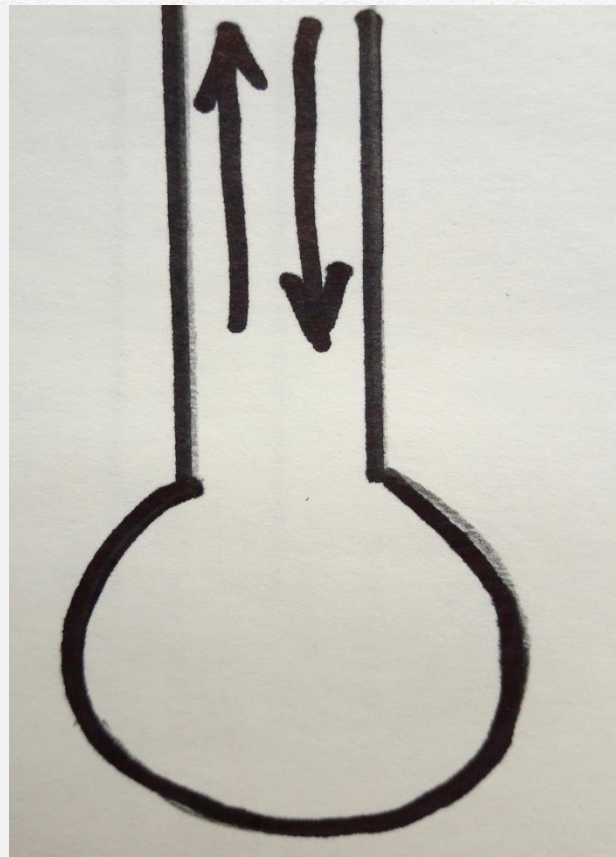
Классификация каверн по состоянию дренирующего бронха

- 1. Открытые
 - 2. Закрытые
 - 3. Напряженные (раздутые)
-

Классификация каверн по состоянию дренирующего бронха

Открытая каверна.

Дренирующий бронх
свободно проходит



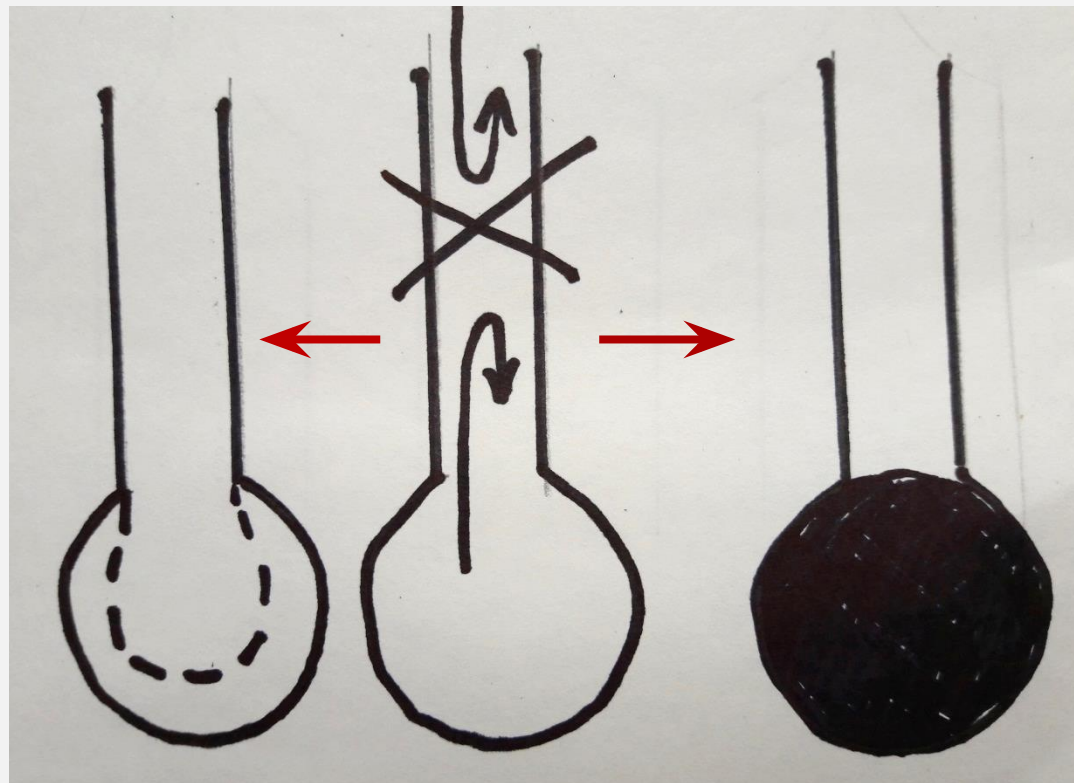
Классификация каверн по состоянию дренирующего бронха

Закрытая каверна.

Дренирующий бронх полностью закрыт. Два варианта развития:

1. Воздух в каверне рассасывается, давление в ней становится меньше, чем в окружающей ткани, и она спадается.

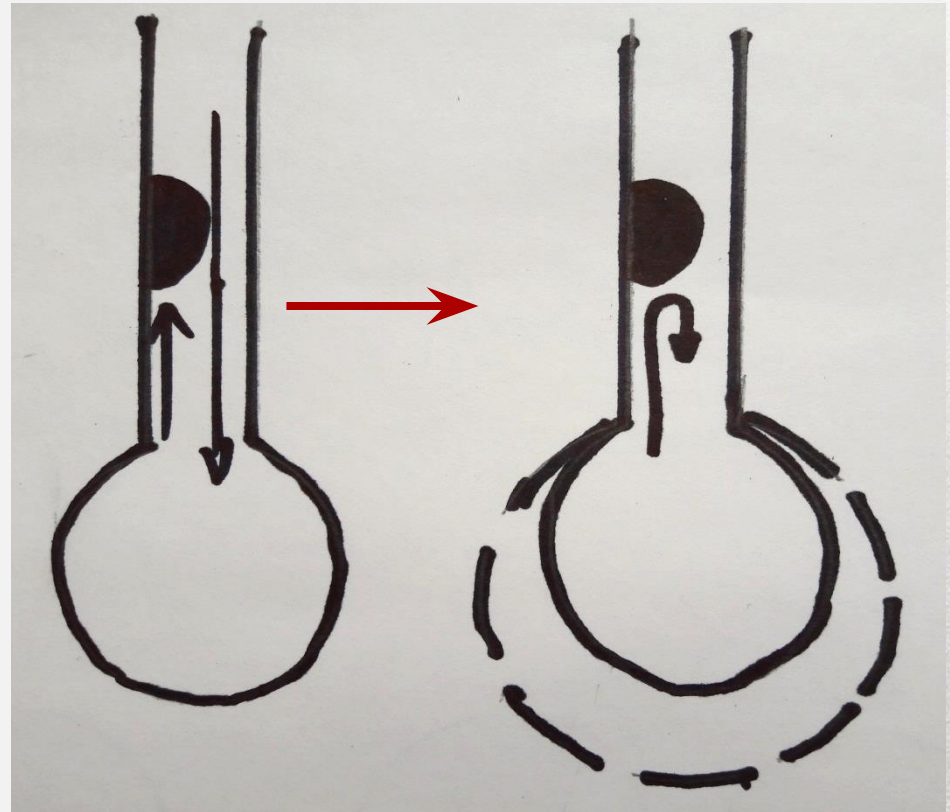
2. Если стенка каверны плотная, фиброзная, то она препятствует сморщиванию каверны. Происходит заполнение каверны казеозными массами и формирование туберкулемы



Классификация каверн по состоянию дренирующего бронха

Напряженная каверна.

Дренирующий бронх частично закрыт. Возникает клапанный механизм: при вдохе, как активном процессе, воздух в каверну входит, а при выдохе воздух из каверны не выходит. Каверна раздувается.



Классификация каверн

По состоянию стенки

- 1. Эластические
- 2. Ригидные
- 3. Фиброзные

По размерам

- 1. Мелкие (до 2 см)
 - 2. Средние (2 – 4 см)
 - 3. Крупные (4 – 6 см)
 - 4. Гигантские (> 6 см)
-

Клиническая картина

(умеренная, малосимптомная)



Общие жалобы

- Субфебрильная температура
- Слабость
- Потливость
- Снижение аппетита

Локальные жалобы

- Кашель
 - Мокрота
 - Кровохарканье (иногда)
-

Клиническая картина

(умеренная, малосимптомная)

Физикальные данные

- Скучные;
- иногда укорочение перкуторного звука из-за уплотнения плевры;
- иногда после покашливания единичные влажные и сухие хрипы;
- могут быть «немые каверны»;

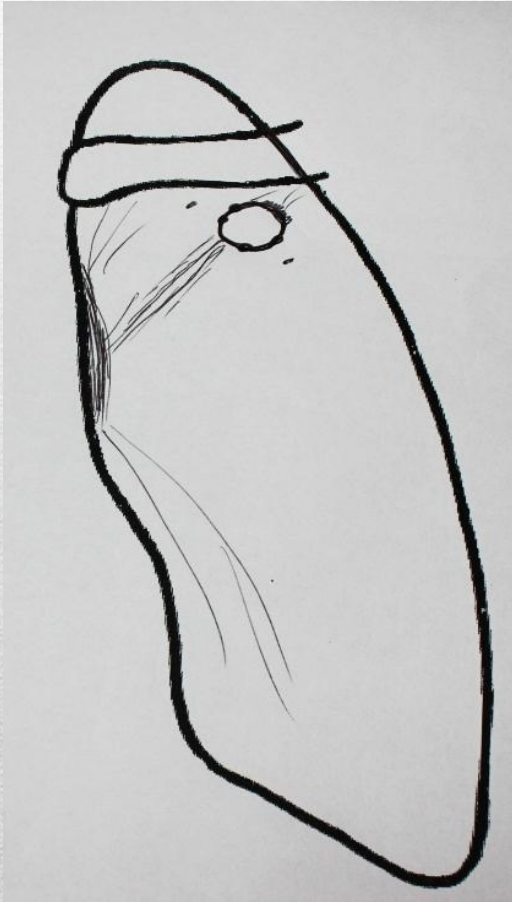
Лабораторные данные

- У больных, получавших лечение – клин.ан.крови – нормальный;
 - У впервые выявленных больных – умеренные признаки воспаления;
-

Динамика бактериовыделения при кавернозном туберкулезе

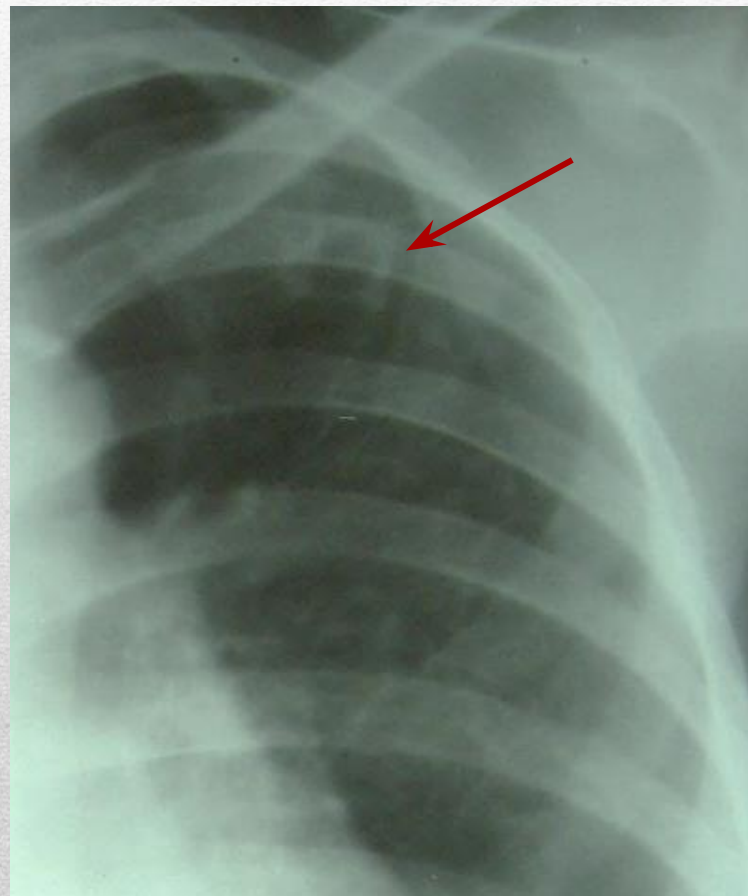
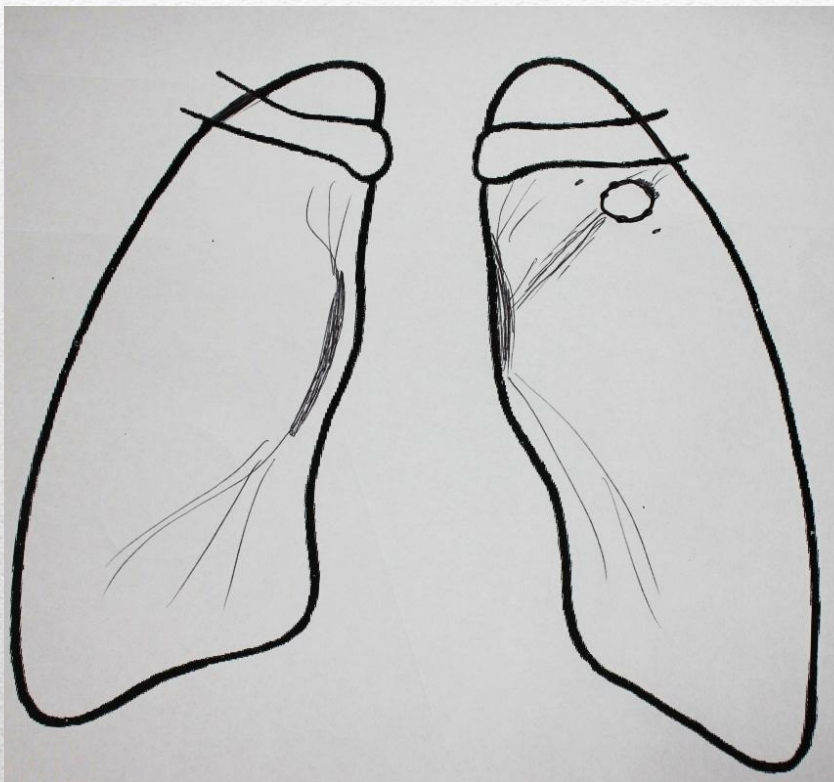
- Впервые выявленные больные: МБТ (+)
- Больные, получавшие лечение:
 - 1) МБТ (+)  МБТ (-)
 - 2) МБТ (+)  МБТ (+)
 - 3) МБТ (+)  МБТ (-)  МБТ (+)

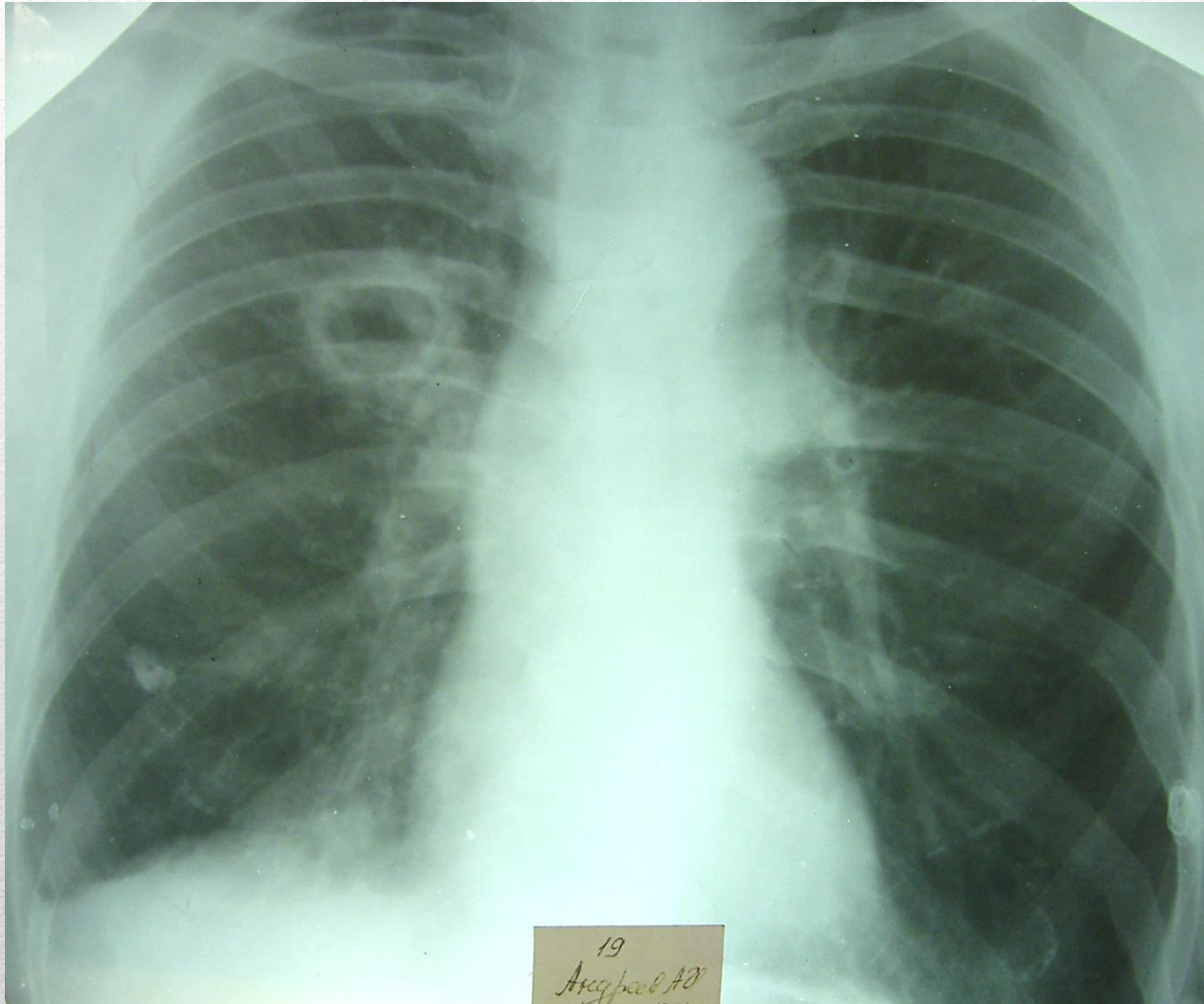
Рентгенологическая картина кавернозного туберкулеза

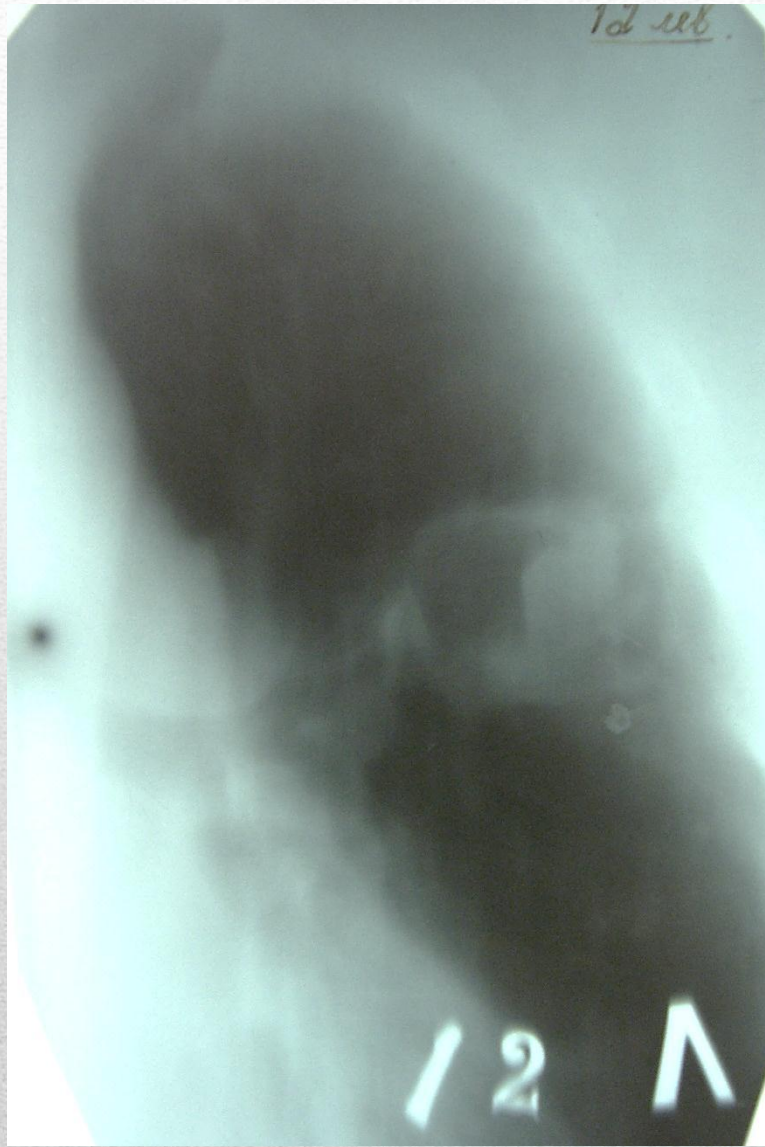


- 1. Одна замкнутая кольцевидная тень с локализацией в S1, S2, S6
- 2. Толщина стенки полости 2-3мм, внутренний контур стенки четкий, наружный контур размытый (min перифокального воспаления)
- 3. Незначительные изменения в окружающей ткани (min фиброза, очагов)
- 4. Иногда – «дорожка к корню»
- 5. Иногда – очаги в стенке каверны (симптом «ожерелья»)

Рентгенологическая картина кавернозного туберкулеза







Исходы кавернозного туберкулеза

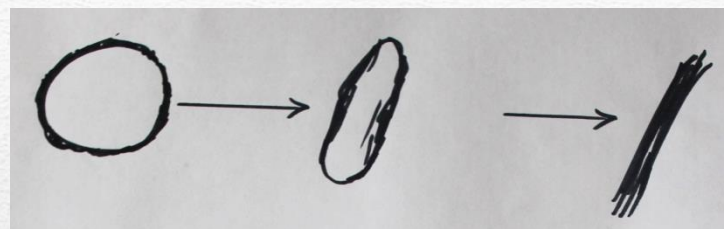


• Благоприятные


• Неблагоприятные

Благоприятные исходы каверн

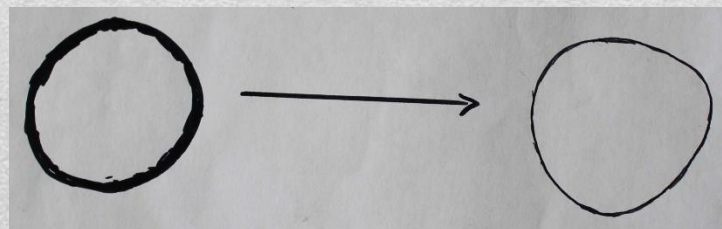
- **Закрытие в рубец**



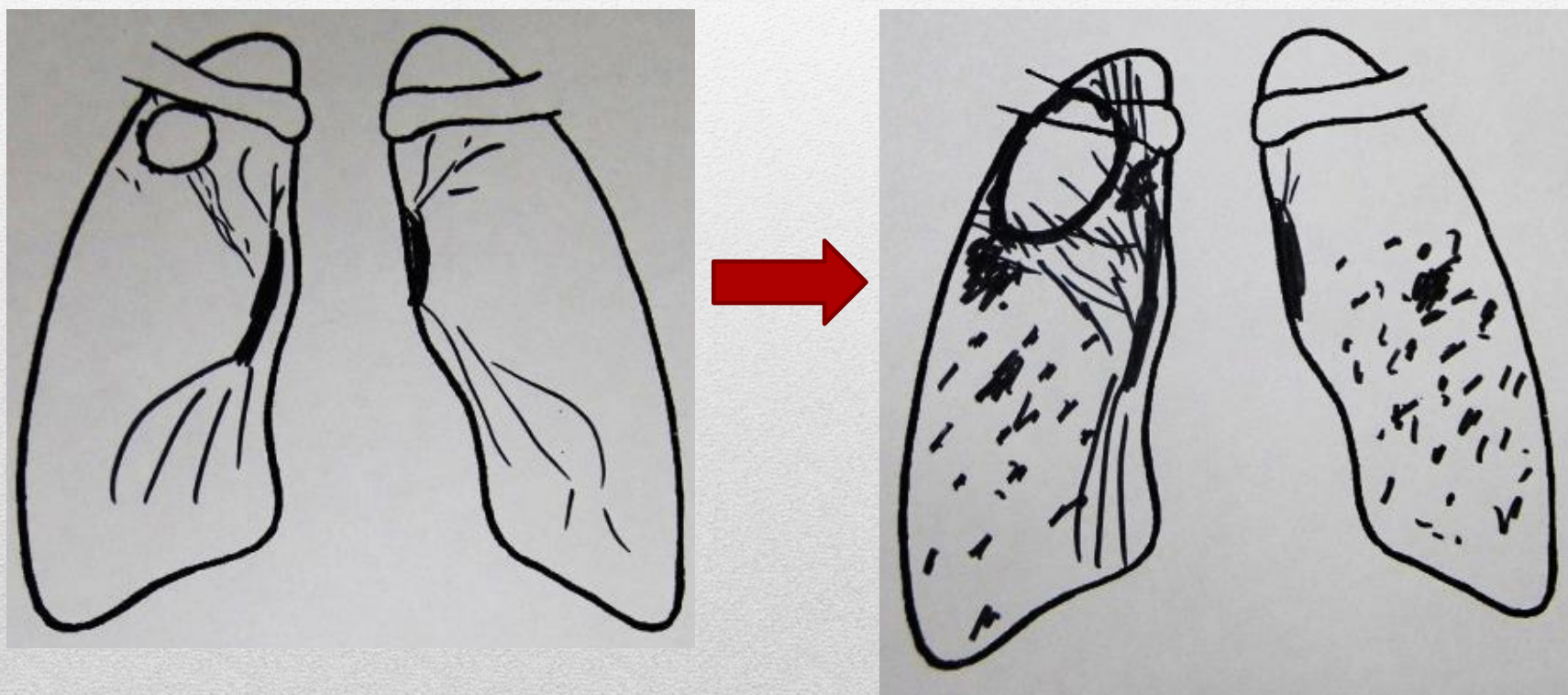
- **Туберкулема**



- **Санитарованная киста**



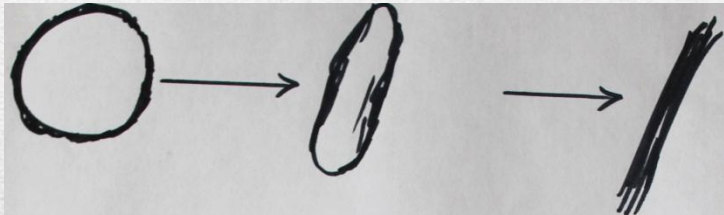
Неблагоприятный исход кавернозного туберкулеза - ФКТ




Исходы каверн

Благоприятные

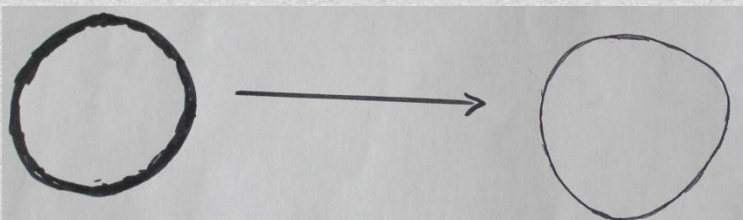
Закрытие в рубец:



Туоеркулома:

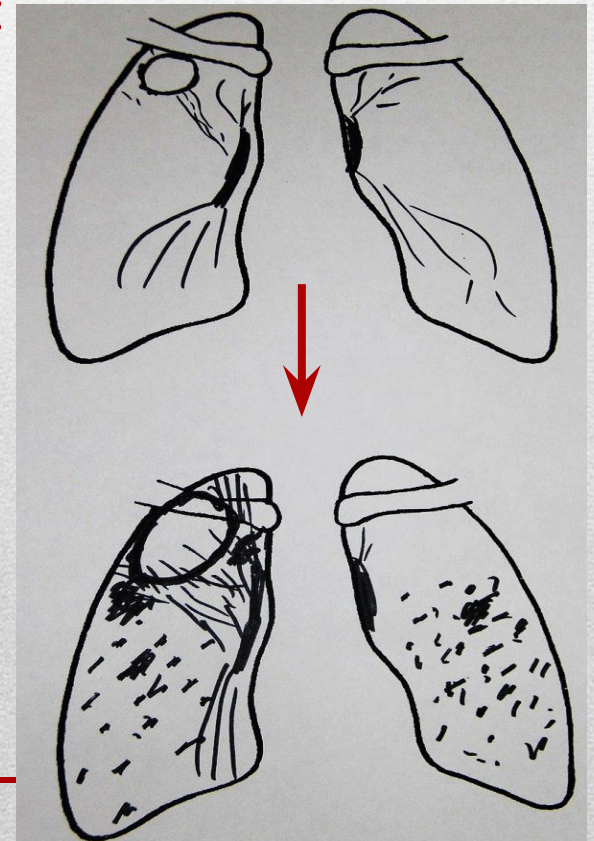


Санированная киста:



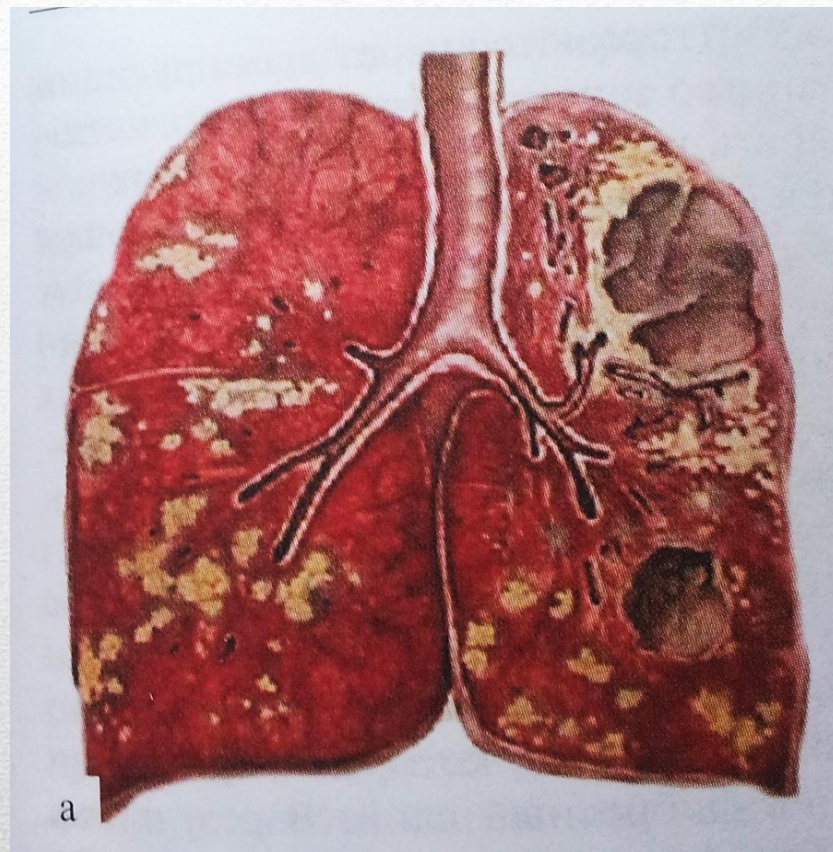
Неблагоприятные

Фиброзно – кавернозный
туберкулез:



Хроническая деструктивная форма туберкулеза с волнообразным течением, для которой характерны **три основных признака:**

- 1. одна или несколько каверн
- 2. фиброзные изменения в стенке каверны и в окружающей ткани
- 3. очаги бронхогенного обсеменения



Фиброзно – кавернозный туберкулез

Итак, для ФКТ характерны:

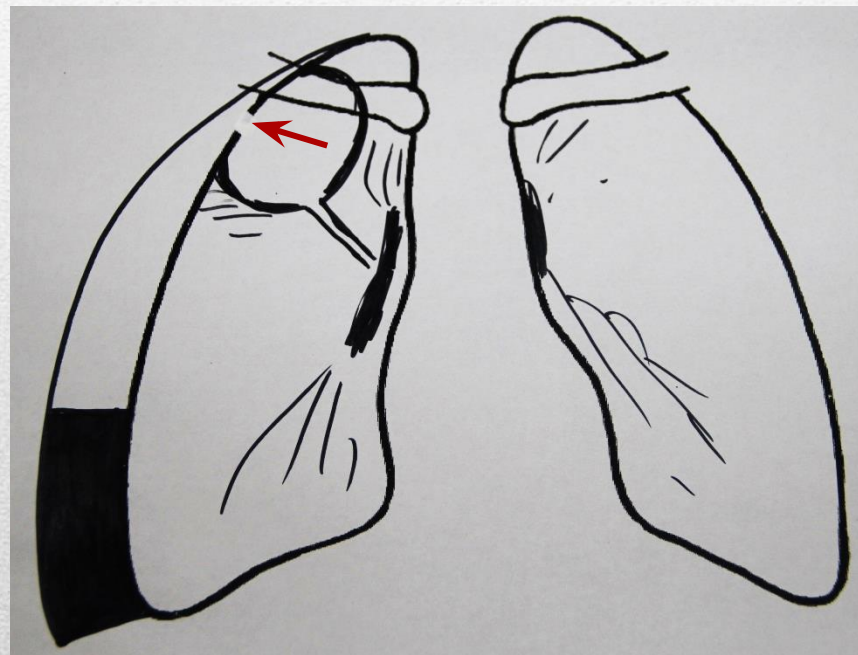
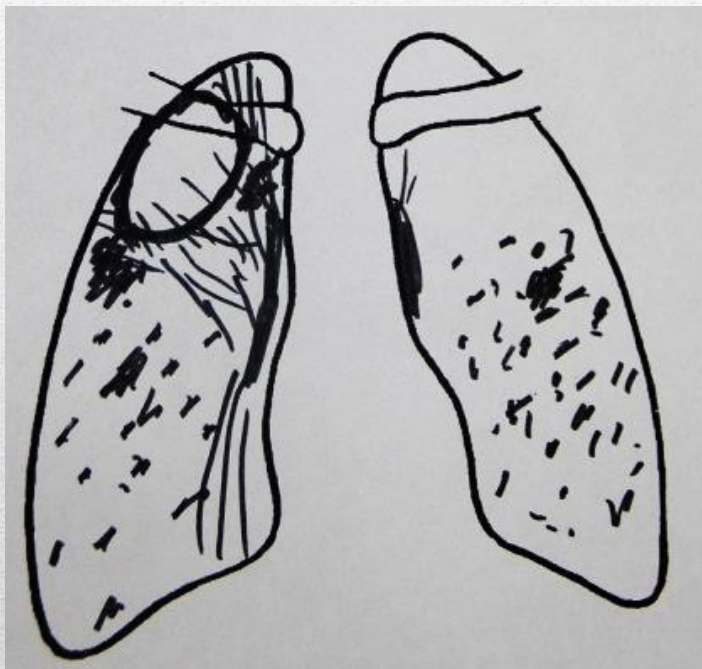
- **Три основных признака:**

1. каверна
2. фиброз
3. бронхогенное обсеменение

- **Дополнительные признаки:**

4. вовлечение в процесс бронхов (по специфическому и неспецифическому типам)
 5. вовлечение в процесс плевры
-

Пиопневмоторакс при ФКТ



Основные причины формирования ФКТ

- 1. Позднее выявление туберкулеза
 - 2. Недисциплинированность больных
 - 3. Ошибки в лечении туберкулеза на более ранних этапах
 - 4. Лекарственная устойчивость МБТ к противотуберкулезным препаратам
 - 5. Наличие сопутствующих заболеваний
 - 6. Пожилой возраст
 - 7. Непереносимость противотуберкулезных препаратов
-

Клиническая картина

(при обострении - выраженная)



Общие жалобы

- Повышение температуры
- Слабость
- Потливость
- Снижение аппетита
- Снижение массы тела

Локальные жалобы

- Кашель
 - Мокрота
 - Кровохарканье
 - Одышка
 - Боли в грудной клетке
-

Клиническая картина ФКТ

(при обострении - выраженная)

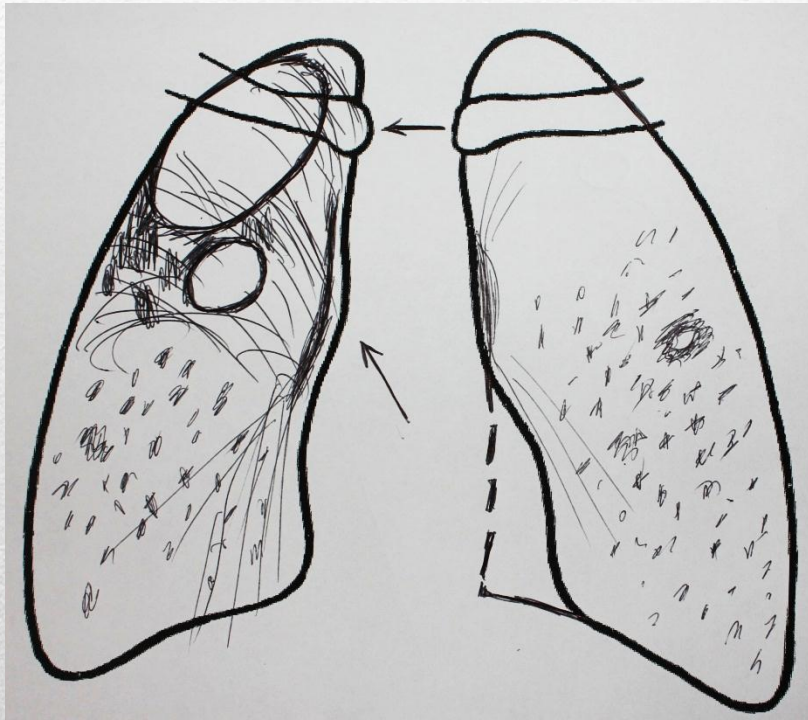
Физикальные данные

- Выраженные:
- деформация грудной клетки (опущение плеча, западение межреберий, над- и подключичных ямок и др.)
- укорочение перкуторного звука из-за фиброзного уплотнения легкого и плевры;
- дыхание бронхиальное, влажные хрипы;
- при гигантских сухих полостях – амфорическое дыхание

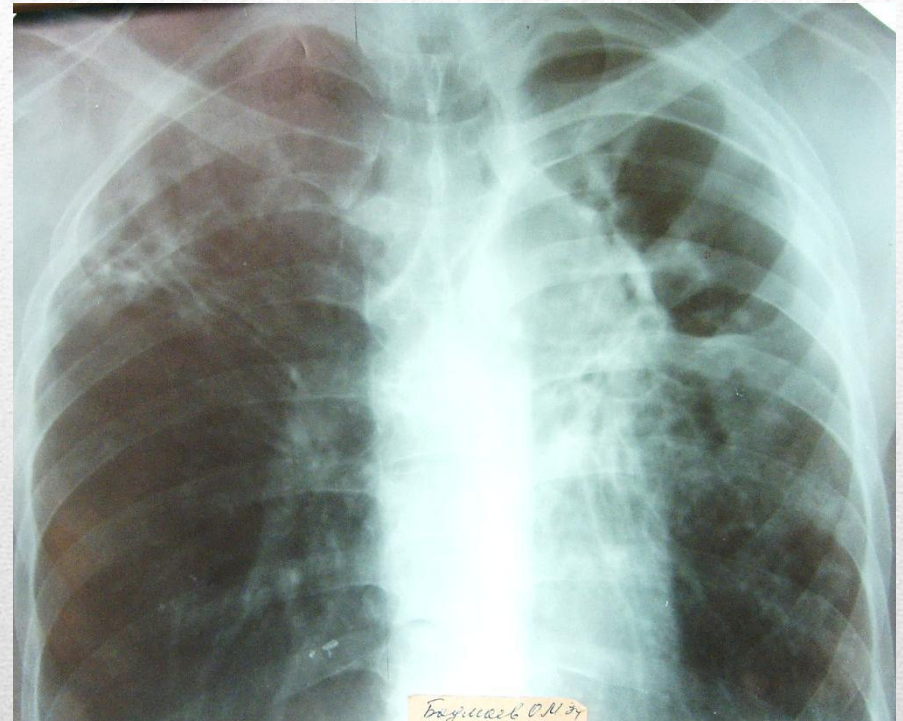
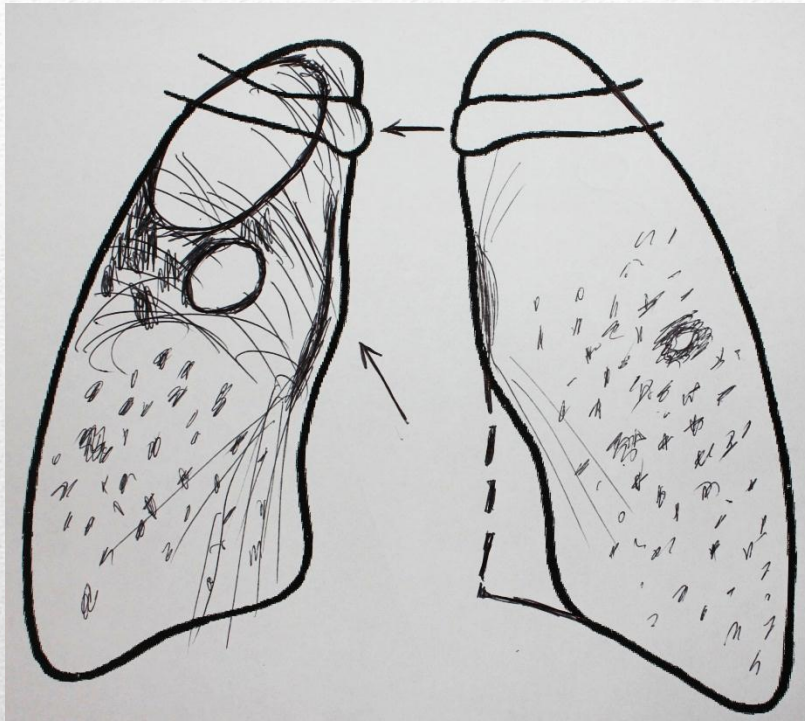
Лабораторные данные

- К анализах крови – признаки воспаления, лимфопения, моноцитоз;
- В мокроте – обильное бактериовыделение МБТ (+++);

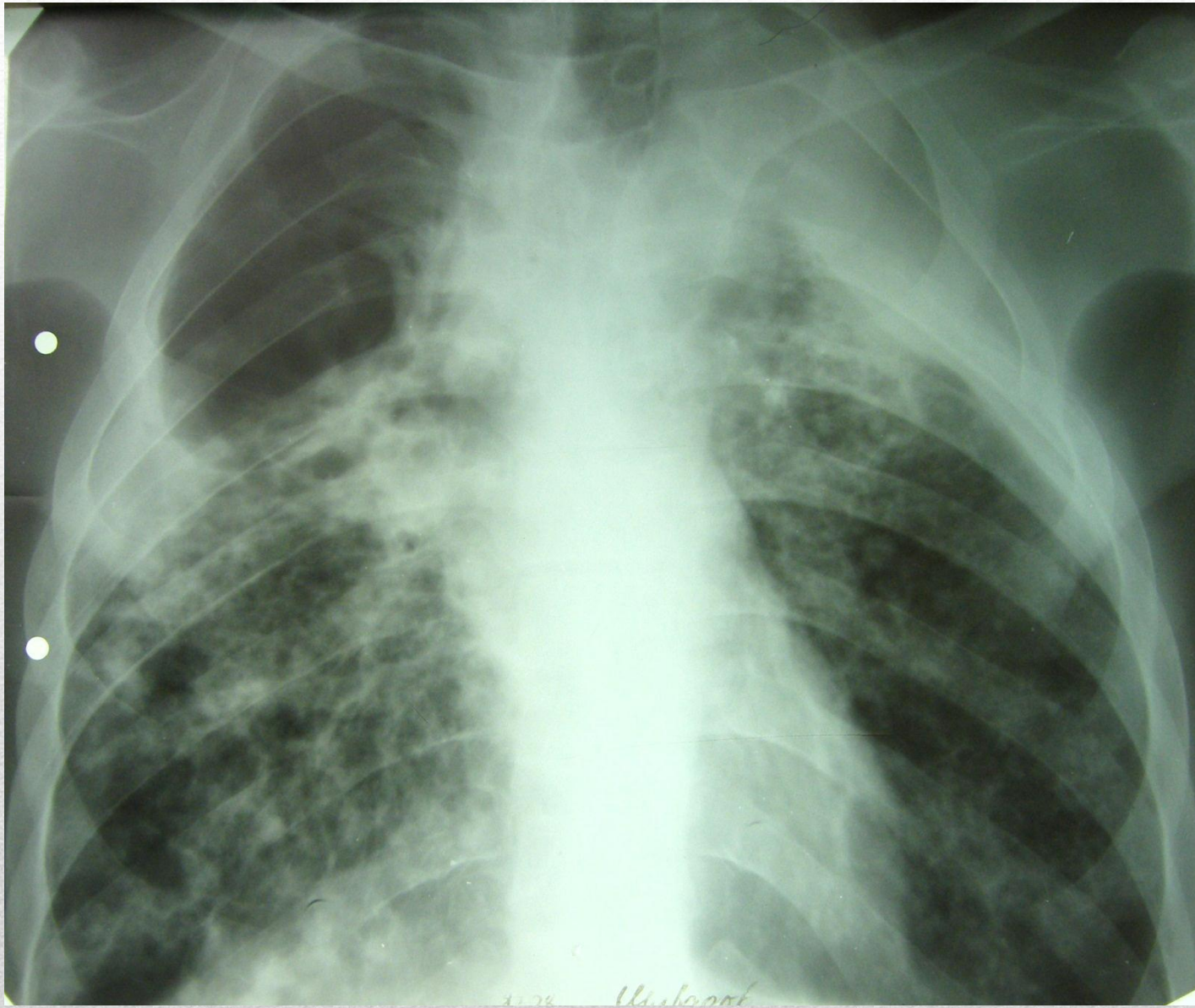
Рентгенологическая картина ФКТ

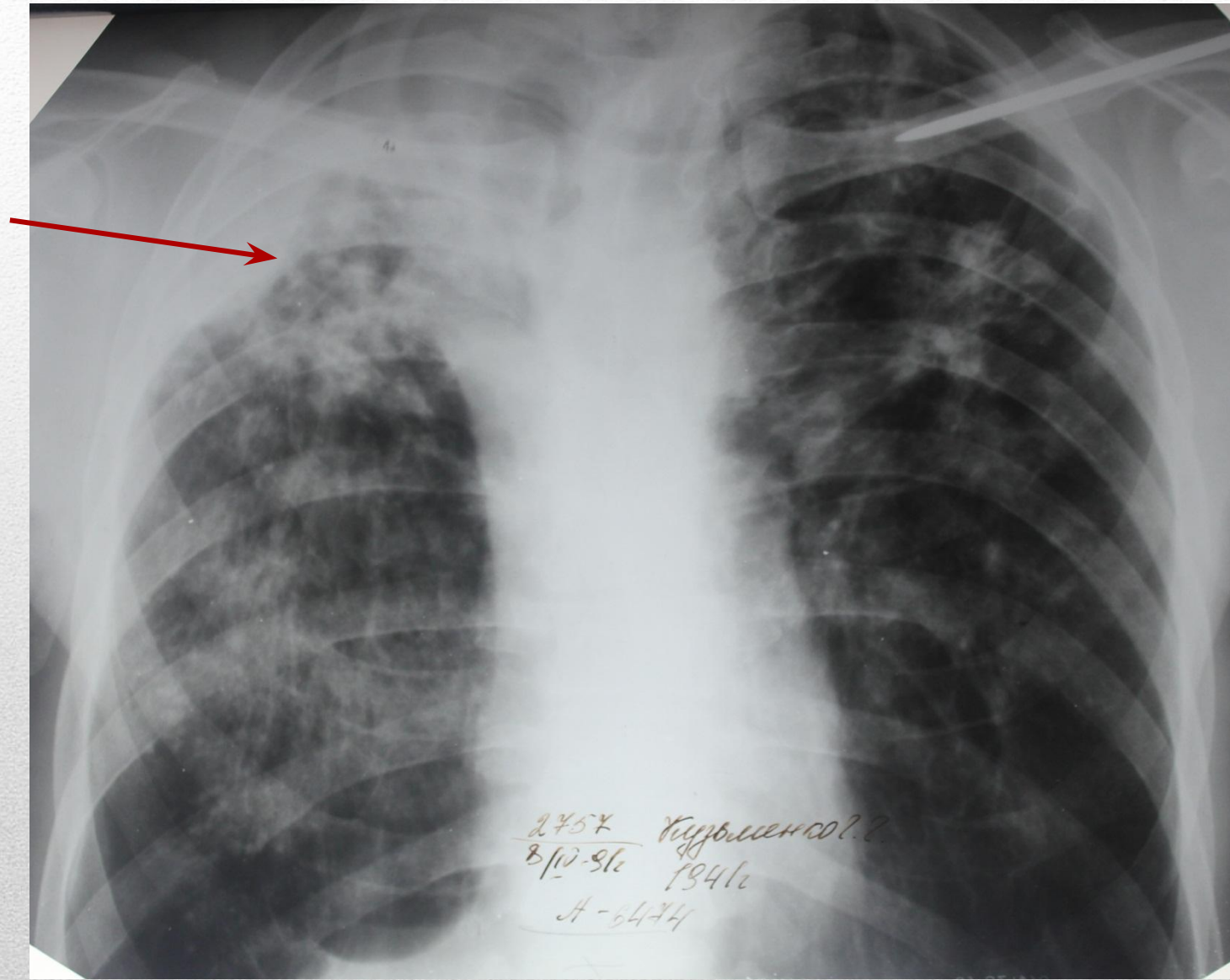


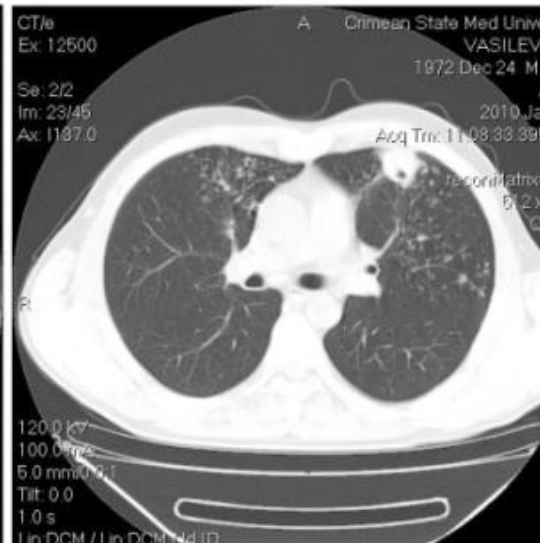
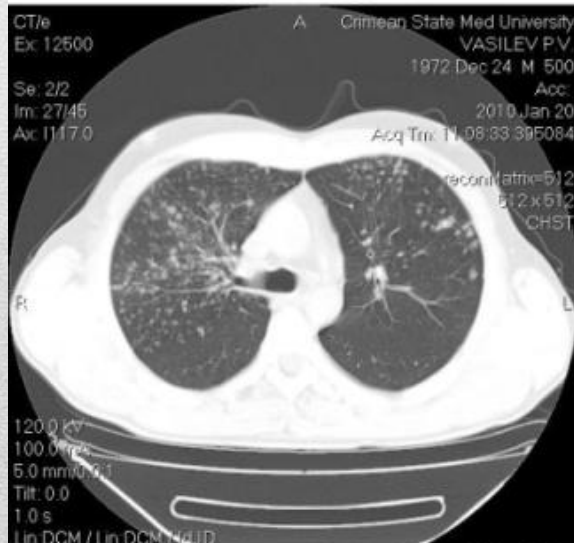
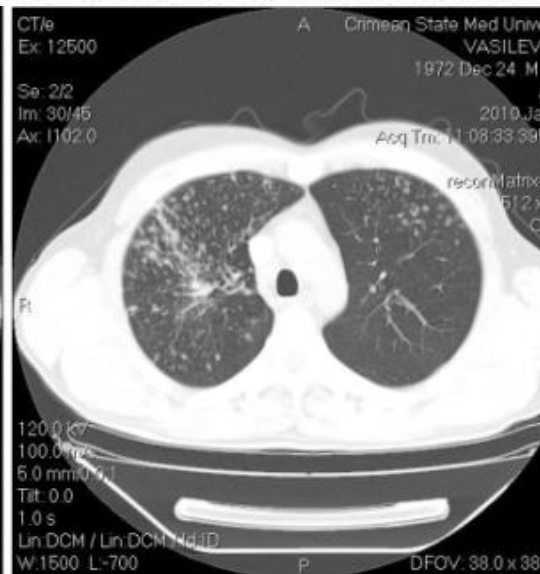
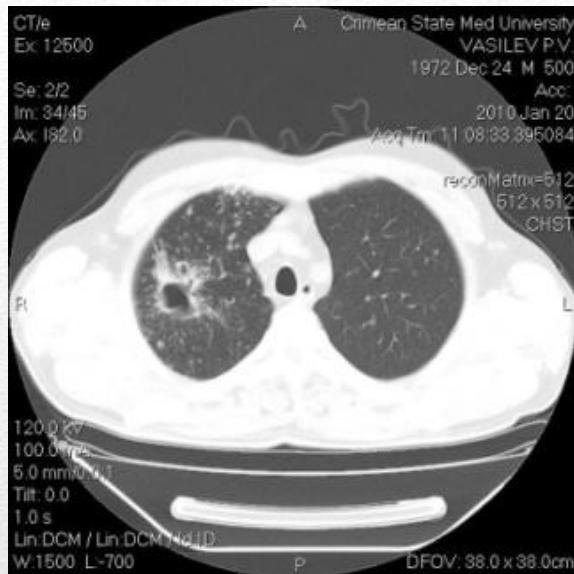
- Одна или несколько каверн
- Фиброзные изменения в стенке полости и в окружающей ткани
- Бронхогенное обсеменение
- Смещение корня вверх (симптом «плакучей ивы»)
- Смещение трахеи и органов средостения в сторону поражения
- Легочное «капельное сердце»



Рентгенологическая картина ФКТ







Варианты течения ФКТ

- **1. Ограниченный, относительно стабильный**
 - **2. Прогрессирующий:**
 - а) медленно прогрессирующий
 - б) быстро прогрессирующий
(«разрушенное легкое»)
 - **3. С осложнениями:**

(легочное кровотечение, спонтанный пневмоторакс, легочно – сердечная недостаточность, амилоидоз, туберкулез бронха, гортани и др.)
-

Варианты течения ФКТ

- **1. Ограниченный, относительно стабильный**
 - небольшая протяженность процесса ;
 - мало очагов бронхогенного обсеменения;
 - непостоянное бактериовыделение;
 - обострения редкие, больные живут до 15-20 лет;
 - можно добиться излечения при применении хирургического лечения;
-

Варианты течения ФКТ

- **1. Прогрессирующий**
 - **Медленно прогрессирующий:** периоды ремиссии (относительной стабилизации процесса) длятся 2-3 года, массивное бактериовыделение в периоды обострений, больные живут от 7 до 12 лет;
 - **Быстро прогрессирующий (разрушенное легкое):** неуклонное прогрессирование фактически без ремиссий, массивное бактериовыделение, тяжелое состояние - «чахотка», всего длится 2-3 года
-

Варианты течения ФКТ

- **1. Осложненный**

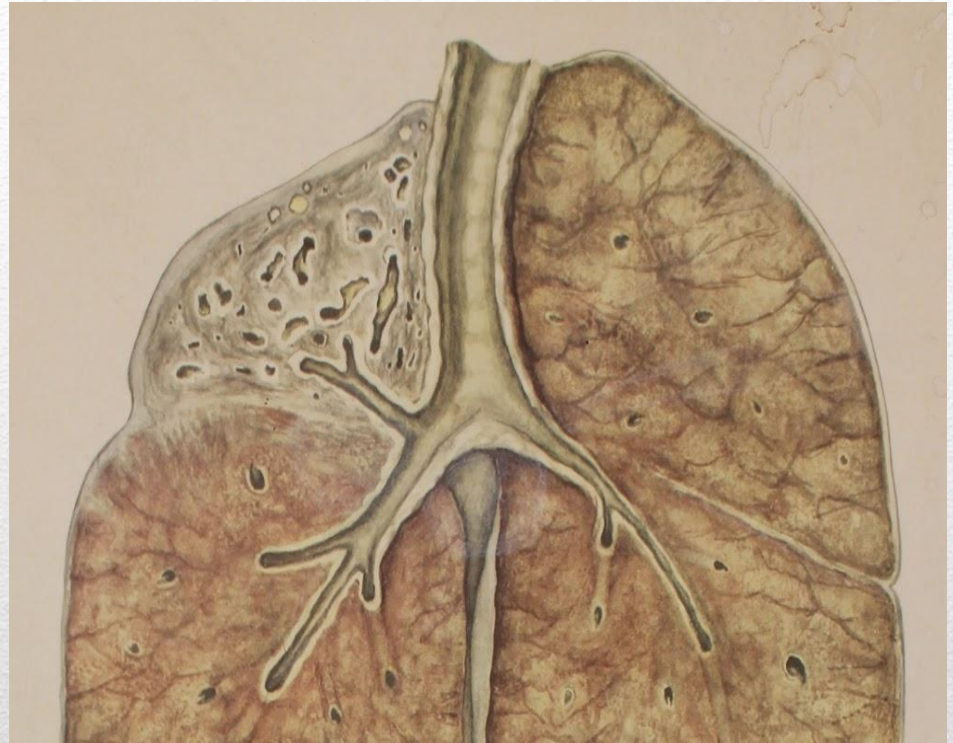
- **Острые осложнения:**

легочное кровотечение, спонтанный пневмоторакс

- **Хронические осложнения:**

легочно – сердечная недостаточность, амилоидоз, туберкулез бронха, гортани и др.)

Хроническая активная форма туберкулеза, которая сопровождается массивным образованием цирроза в легких и плевре



Цирротический туберкулез

Что такое: фиброз, склероз, цирроз?

- **Фиброз** – избыточное разрастание соединительной (рубцовой) ткани
- **Склероз** – умеренно выраженный фиброз; не сопровождается уменьшением объема пораженного органа;
- **Цирроз** – грубый, сильно выраженный фиброз; приводит к сморщиванию, уменьшению объема пораженного органа

Цирротический туберкулез = посттуберкулезный цирроз ???

- Цирротический туберкулез отличается от посттуберкулезного цирроза наличием активных туберкулезных изменений внутри цирроза: очагов, фокусов инфильтрации, деформированных каверн.
 - При посттуберкулезном циррозе могут быть только неактивные старые плотные очаги и кальцинаты.
-

Цирротический туберкулез развивается как неблагоприятный исход других форм туберкулеза:

- 1. Первичные формы туберкулеза, осложненные ателектазом 4 – 5 сегментов (бронхогенный цирроз)
 - 2. Инфильтративный, диссеминированный, фиброзно–кавернозный туберкулез (пневмогенный цирроз)
 - 5. Плевриты, эмпиемы плевры (плеврогенный цирроз)
-

Патологическая анатомия при ЦТ

- **Сосуды:** деформация, облитерация → аневризмы и артериовенозные анастомозы (опасность кровотечений)
 - **Бронхи:** деформация → бронхоэктазы
 - **Альвеолы:** накопление воздуха вследствие клапанного механизма → буллезная эмфизема
 - **Плевра:** утолщение, уплотнение
-

Таким образом, при ЦТ в зоне цирроза имеются полости различного генеза:

- **1. туберкулезные каверны** (часто щелевидные)
- **2. бронхоэктазы**
- **3. буллы**

Клиническая картина зависит от сочетания следующих компонентов:

- 1. Степени активности самого туберкулезного процесса
- 2. Дыхательной недостаточности
- 3. Наслоения хронического неспецифического воспаления (обструктивный бронхит с бронхоэктазами)
- 4. Геморрагического синдрома

Клиническая картина ЦТ

(при обострении - выраженная)

Общие жалобы

- Повышение температуры
- Слабость
- Потливость
- Снижение аппетита
- Снижение массы тела

Локальные жалобы

- Кашель
- Мокрота
- Кровохарканье
- Одышка
- Боли в грудной клетке

Клиническая картина ЦТ

(при обострении - выраженная)

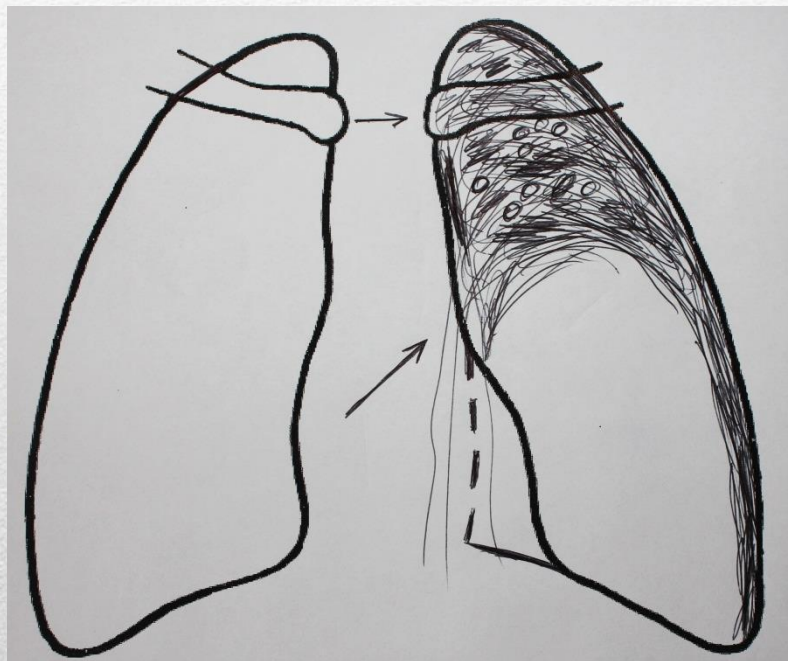
Физикальные данные

- Выраженные:
- деформация грудной клетки (опущение плеча, западение межреберий, над- и подключичных ямок и др.)
- укорочение перкуторного звука из-за фиброзного уплотнения легкого и плевры;
- дыхание жесткое или бронхиальное, сухие и влажные хрипы;
- пальцы рук – «барабанные палочки», ногти – 2 часовые стекла»

Лабораторные данные

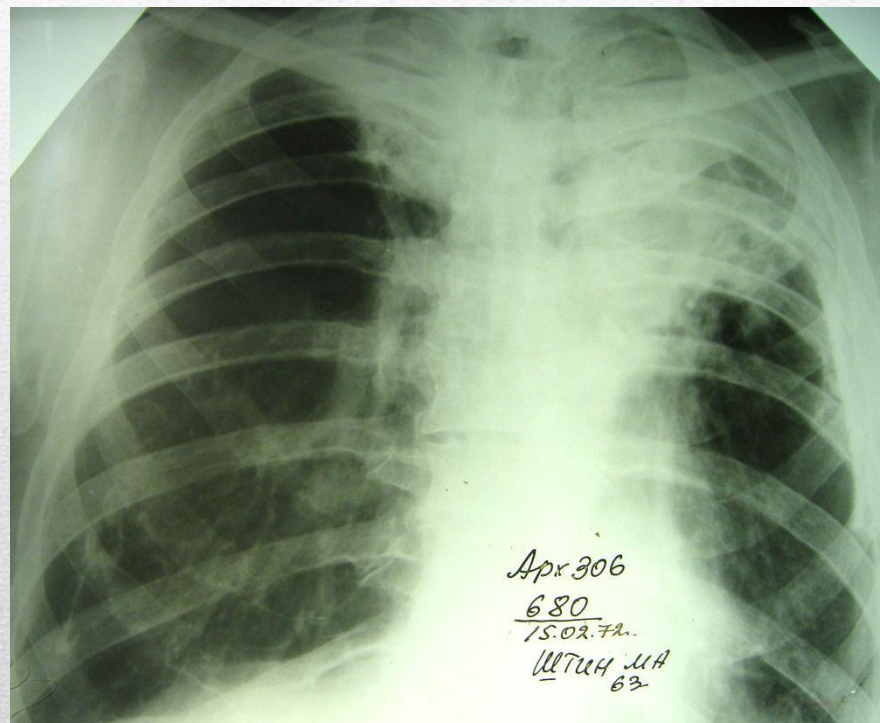
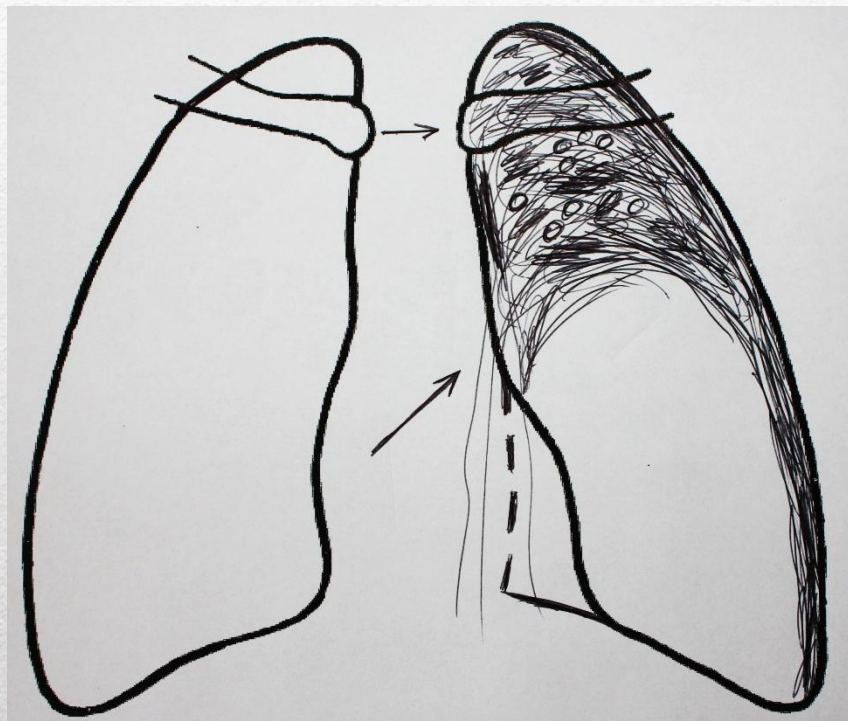
- К анализах крови – признаки воспаления, лимфопения, моноцитоз;
- В мокроте – при обострении МБТ (+) и неспецифическая флора;

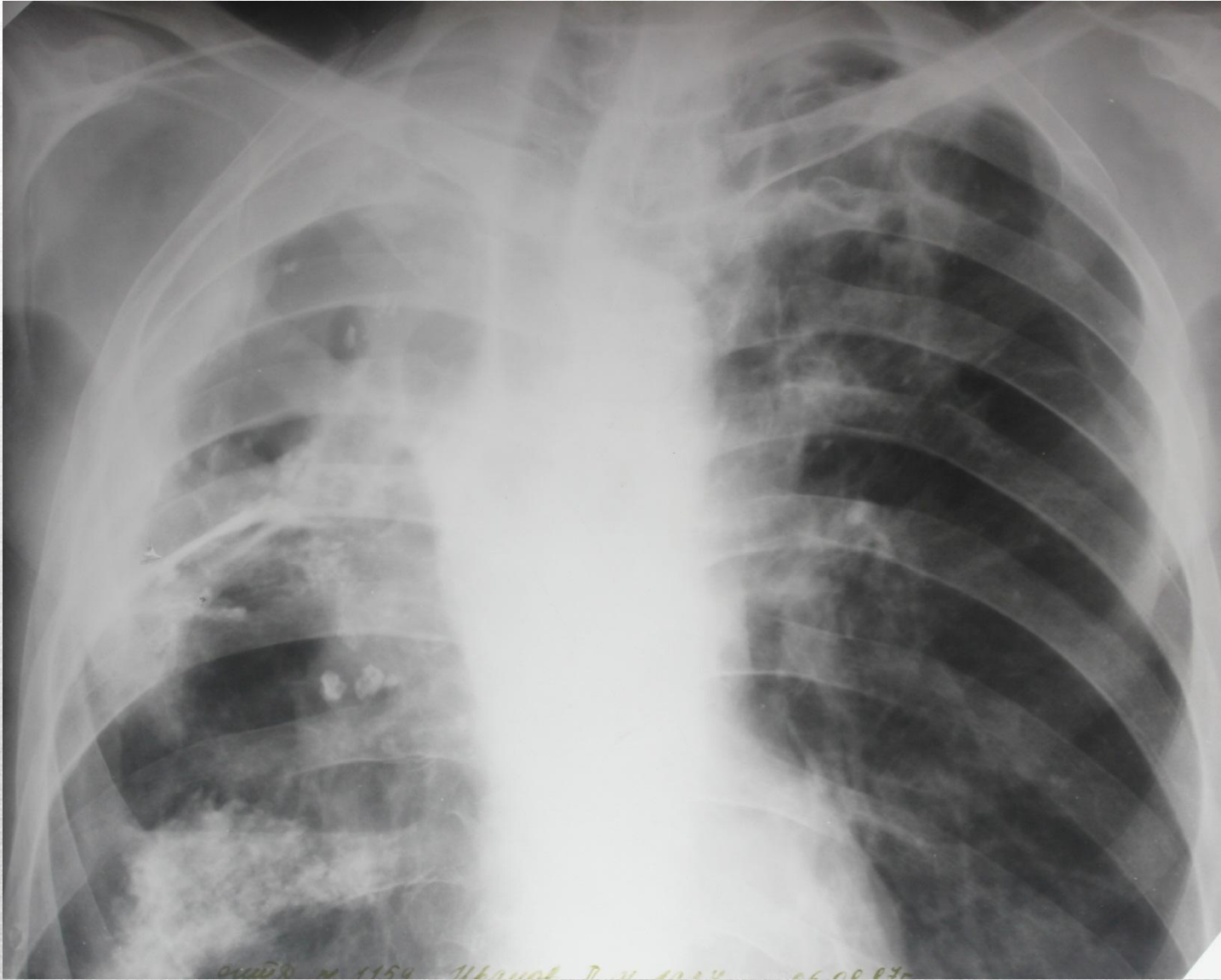Рентгенологическая картина цирротического туберкулеза



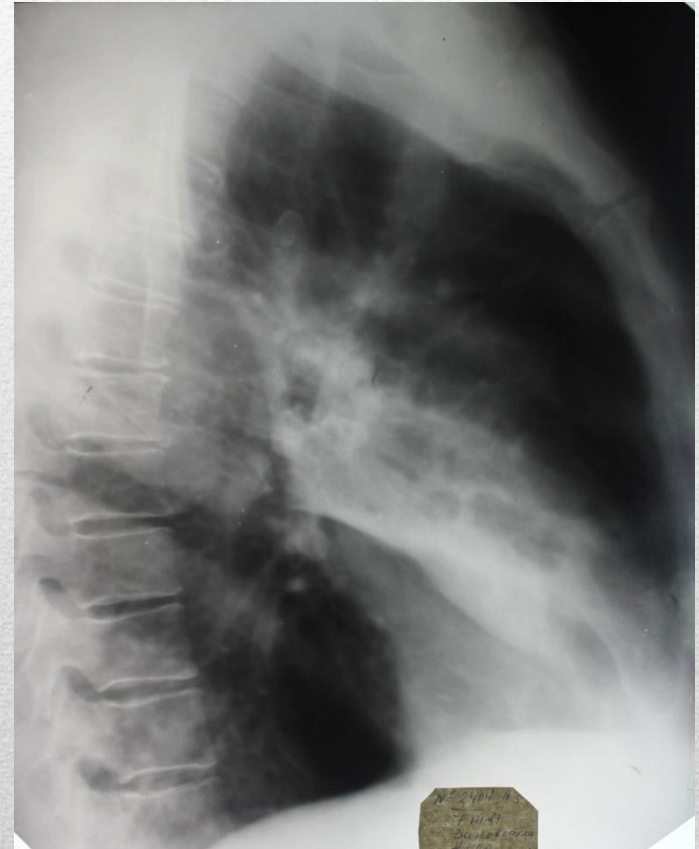
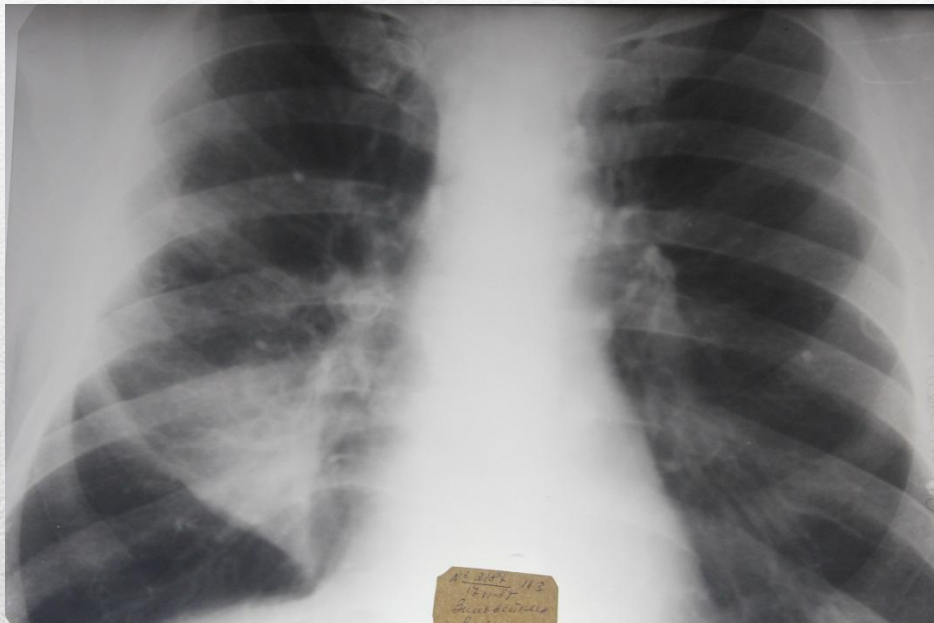
- Тень высокой интенсивности, сопровождающаяся уменьшением объема пораженной части или всего легкого
- Структура тени негетерогенная, с мелкими просветлениями за счет полостей разного генеза (буллы, бронхоэктазы, каверны)
- Сужение межреберных промежутков
- Утолщение плевры
- Смещение корня, трахеи, средостения, диафрагмы в сторону поражения
- Легочное «капельное сердце»
- Компенсаторная эмфизема в других отделах легких

Рентгенологическая картина цирротического туберкулеза





Посттуберкулезный цирроз – синдром средней доли



	CV	Фиброз	Бронхогенное обсеменение	МБТ
Кавернозный туберкулез	+	+/-	-	+/-
Фиброзно- кавернозный	+++	++	+++	+++
Цирротический туберкулез	+	+++	-	+/-