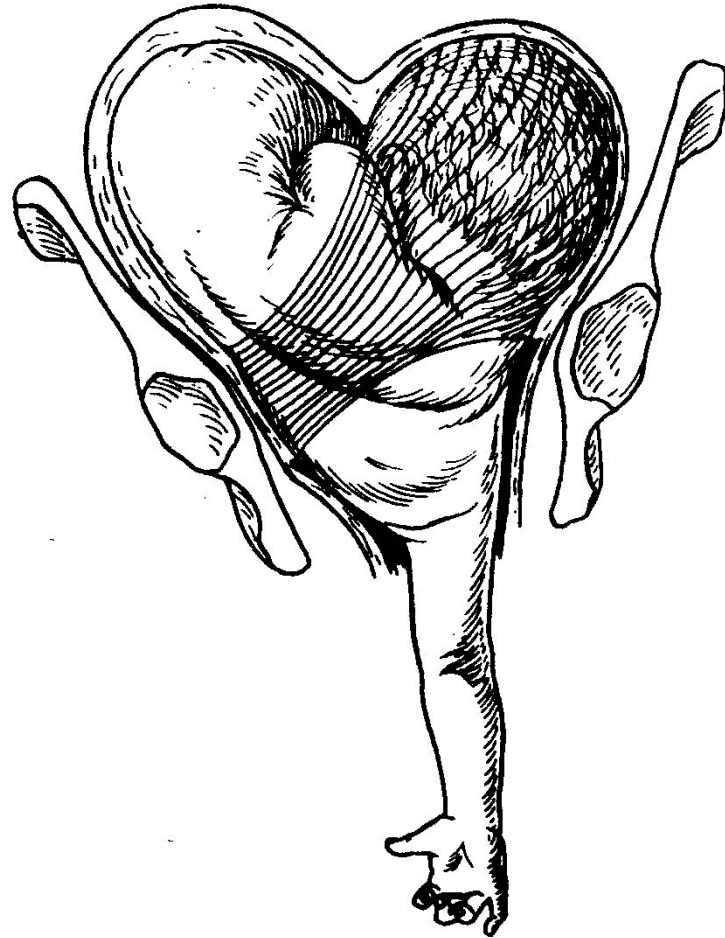





Лекция

Классический наружно- внутренний поворот плода на ножку

Запущенное поперечное положение плода





Из всех методов родоразрешения,

**которые приходится применять при
выпадении пуповины, акушерка или
фельдшер в отсутствие врача могут
произвести классический поворот плода
на ножку и извлечение плода.**

Классический наружно-внутренний поворот плода на ножку

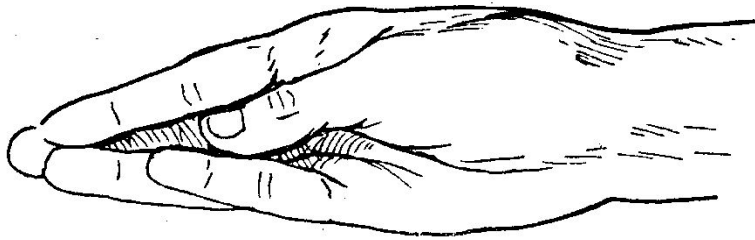
Показания:

- **поперечные положения плода,**
- **неблагоприятные предлежания и вставления головки**
- **задний вид лицевого предлежания**
- **выпадение пуповины и мелких частей при головных предлежаниях**

Условия

- Полное открытие маточного зева,
- Плодный пузырь цел или воды только что отошли
- Подвижность плода в полости матки
- Соответствие между величиной плода и размерами таза.

Техника операции



1. Выбор и введение руки

Вводим руку,

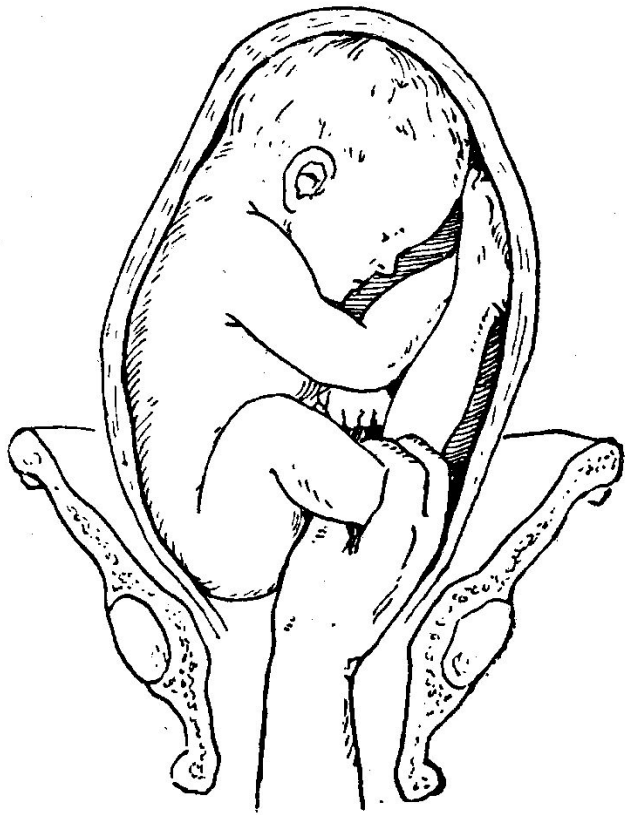соответствующую

тазовому концу

плода (поперечное)

или мелким частям

плода (продольное).

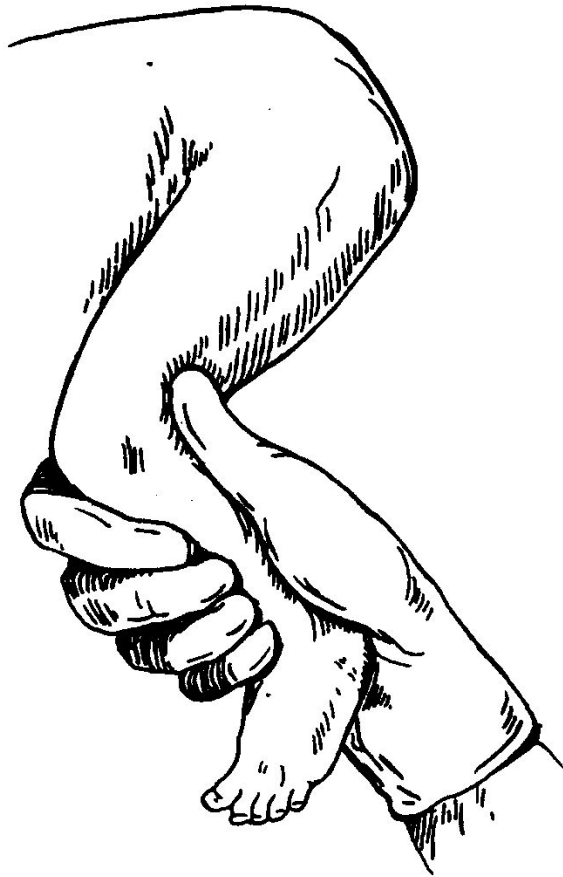

2. Отыскивание

ножки: нащупать бок
плода и скользнуть
рукой от подмышечной
впадины к тазовому
концу и далее по
бедру до голени и
захватить ножку

3. **Захватывание ножки:**

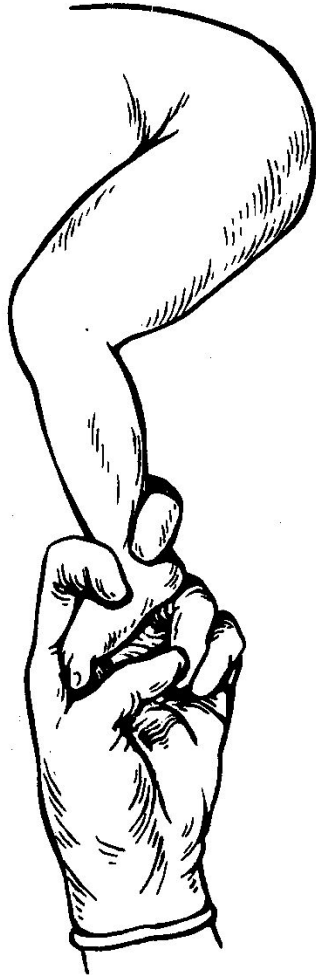1 способ: голень
захватывают всей
рукой, четыре пальца
обхватывают голень
спереди, большой
палец располагается
вдоль икроножных
мышц, конец его
достигает
подколенной ямки



3. **Захватывание**

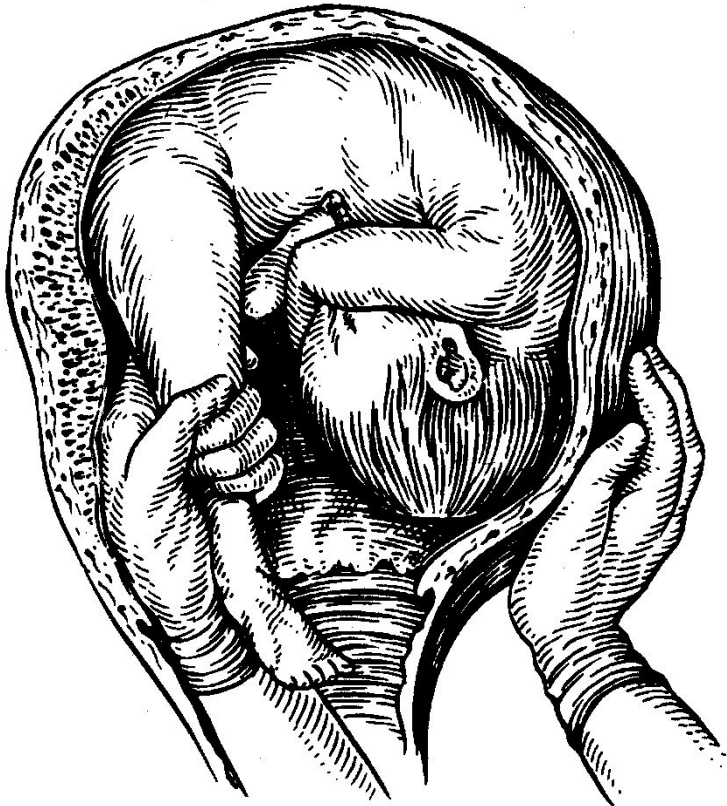
НОЖКИ:

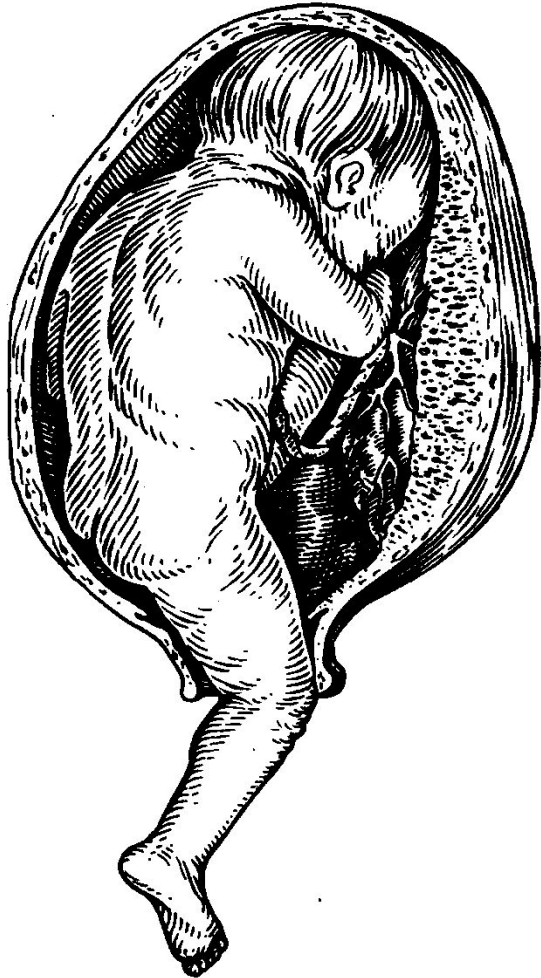
2 способ: указательным
и средним пальцами
ножку плода
захватывают в области
лодыжек, большой
палец поддерживает
стопу.



4. Собственно Поворот плода -

**наружную руку
перенести с тазового
конца плода на
головку и отодвинуть
ее кверху, ко дну
матки, внутренней
рукой ножку выводят
через влагалище
наружу**





**Поворот закончен
после того, как
ножка выведена
из половой щели
до подколенной
ямки.**