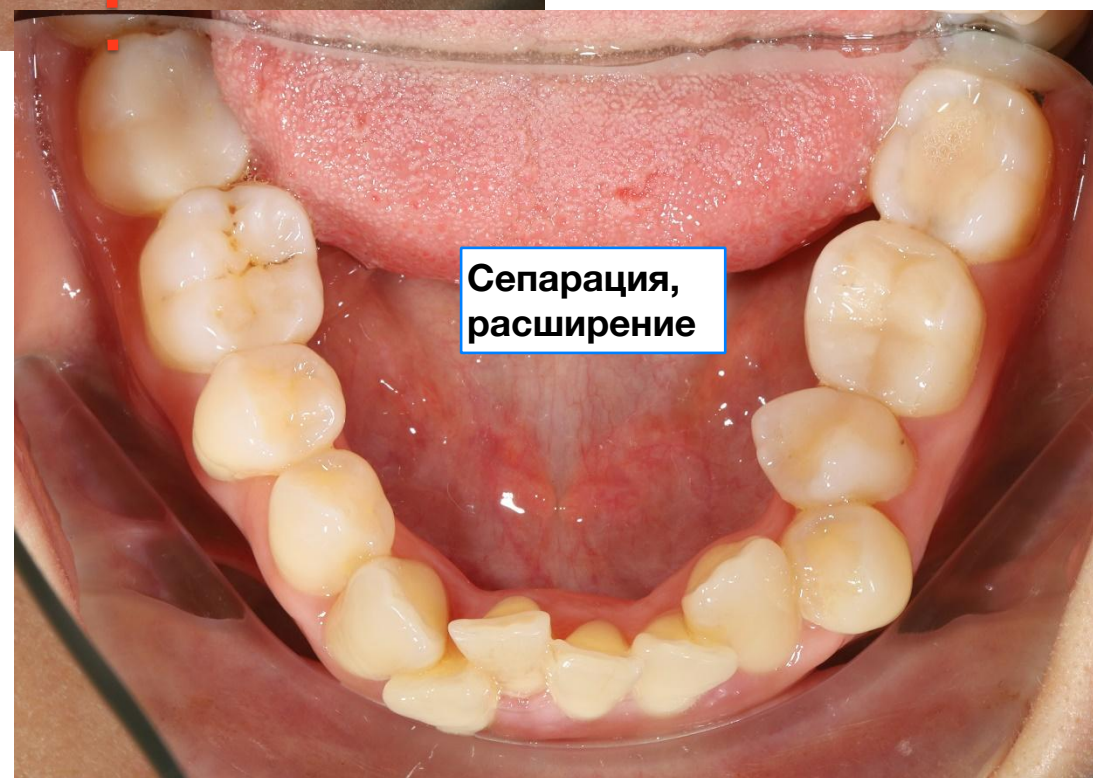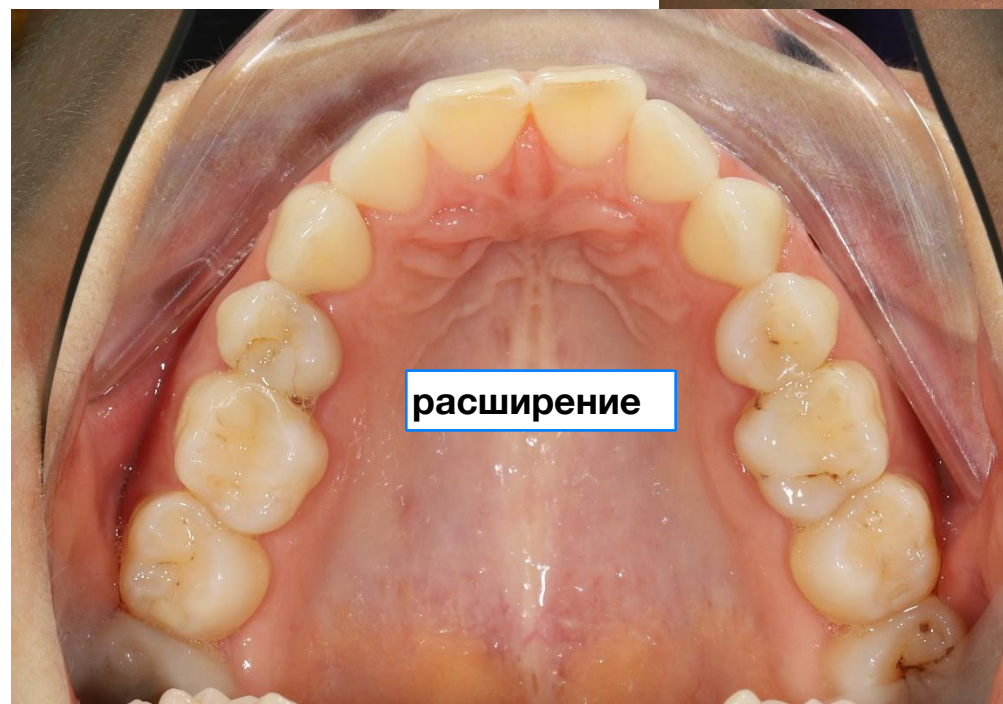
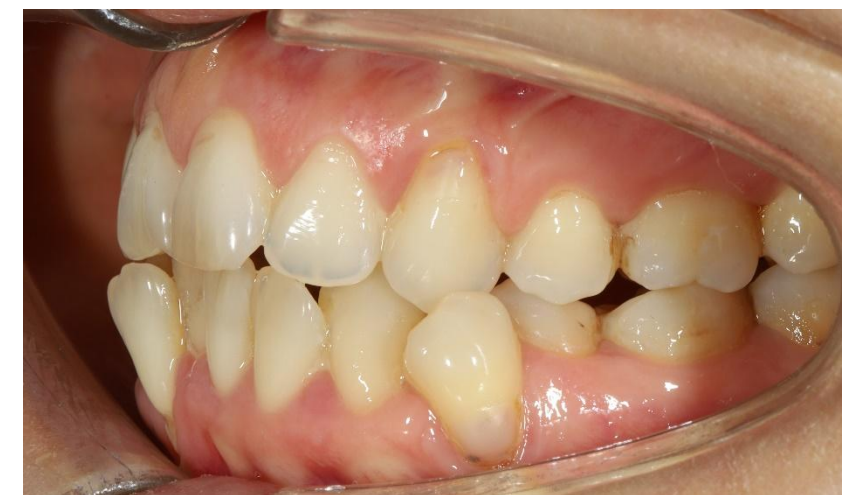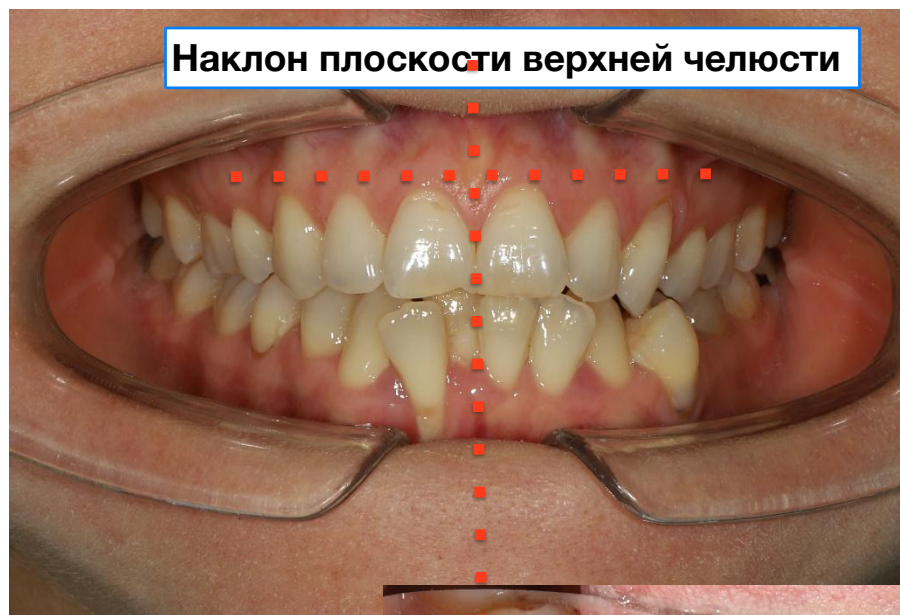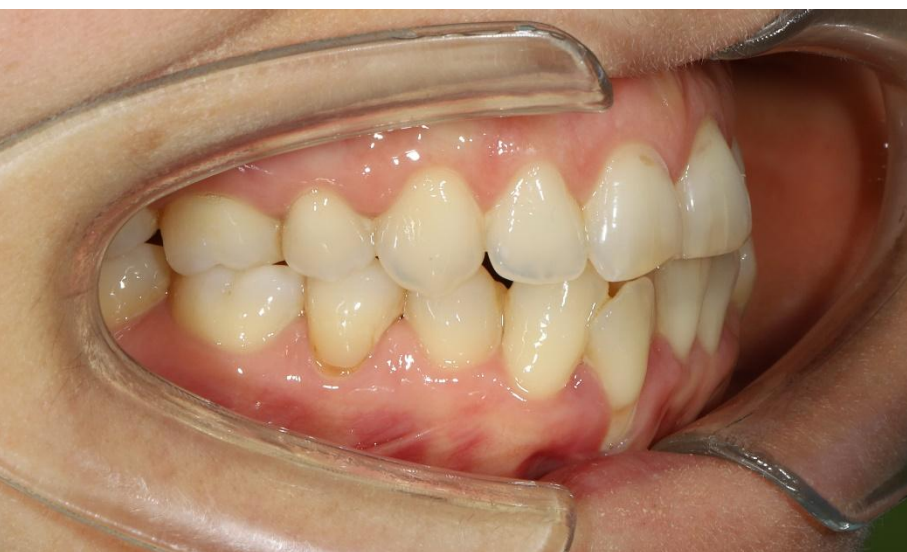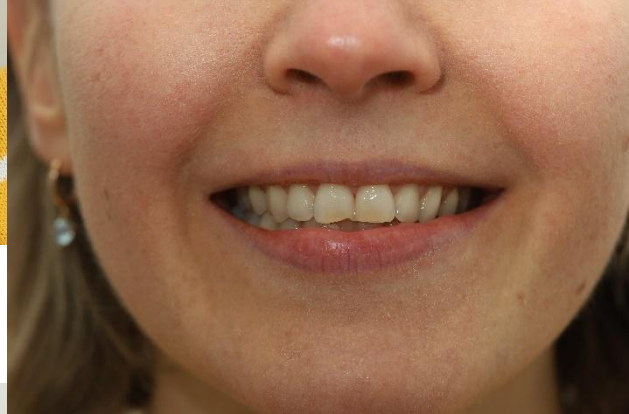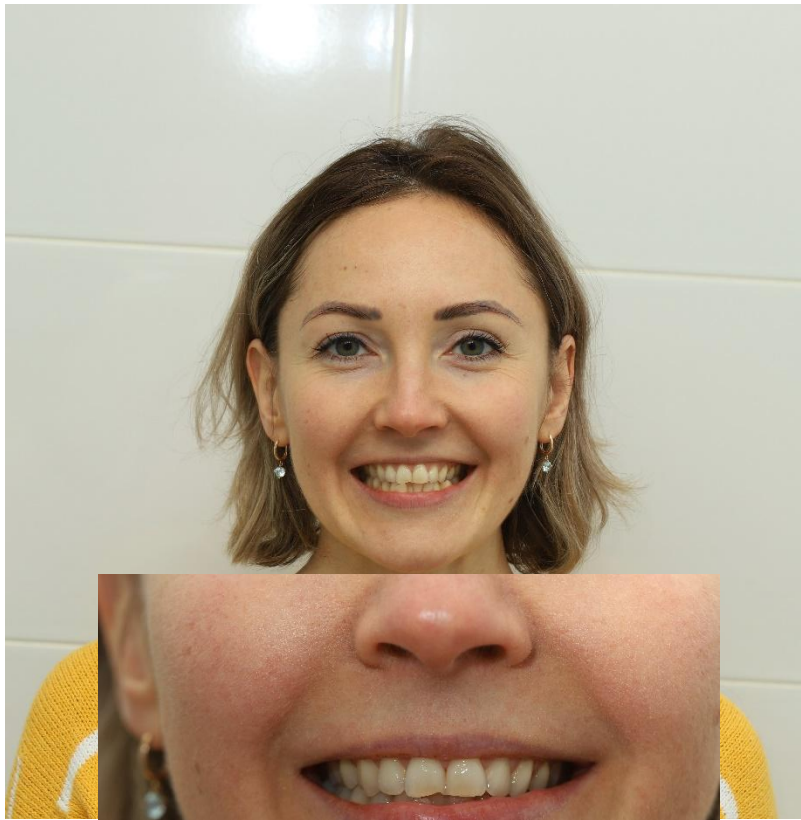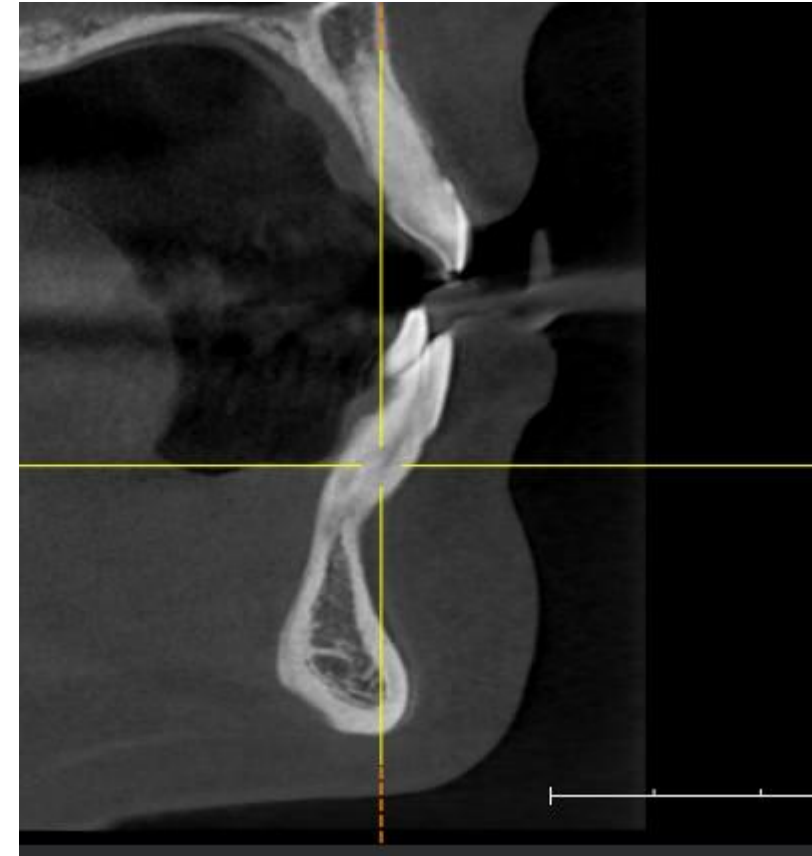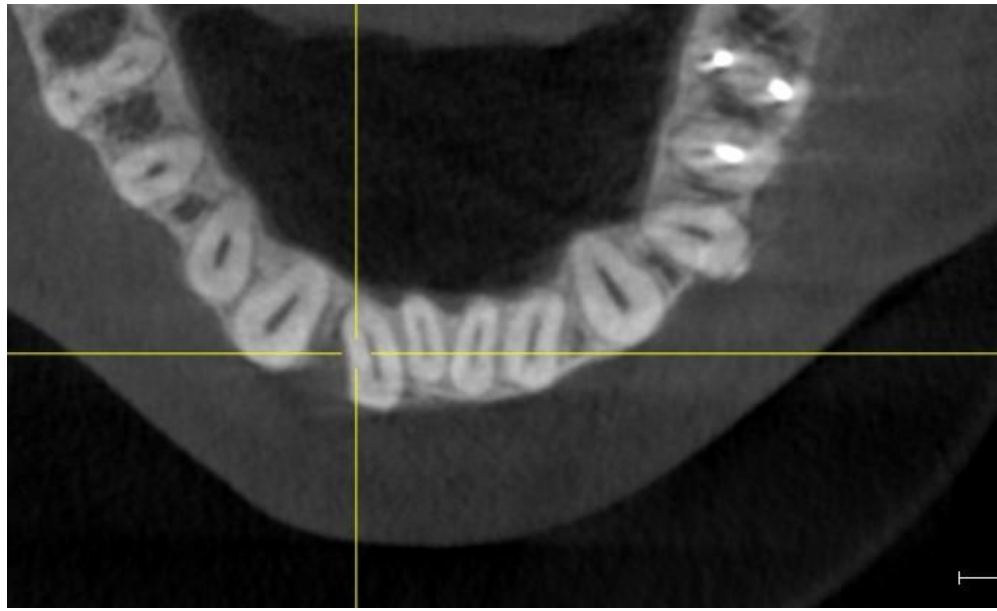
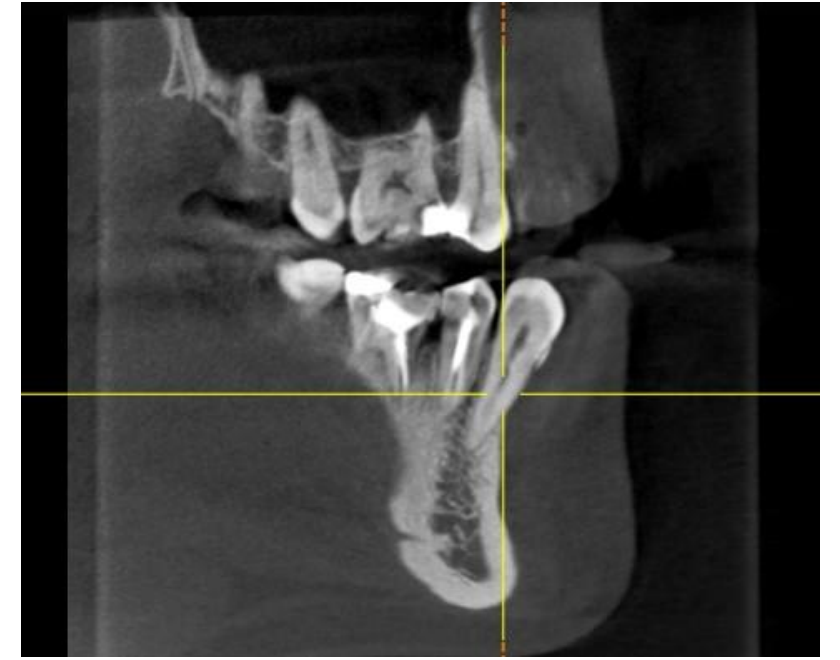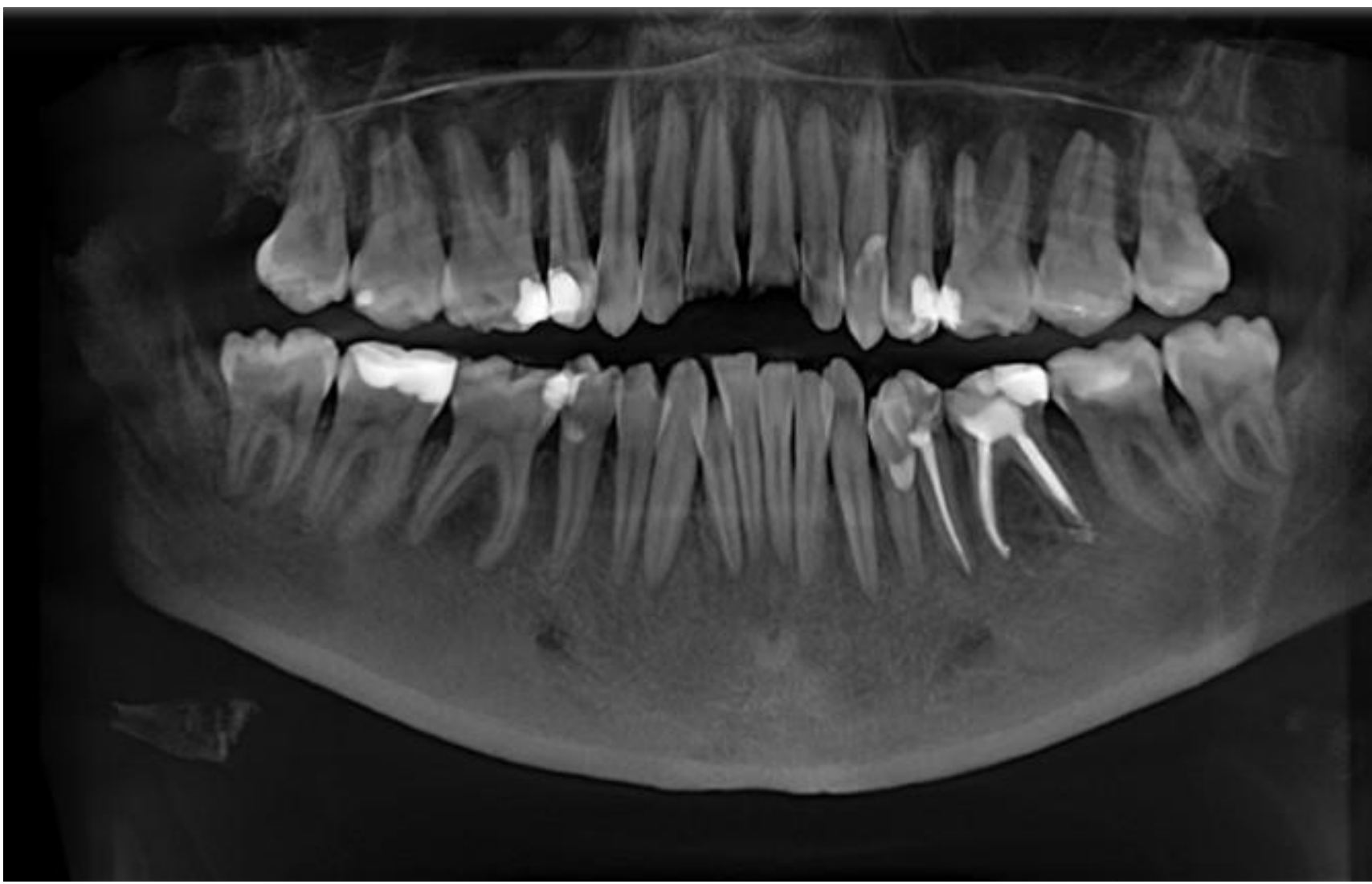
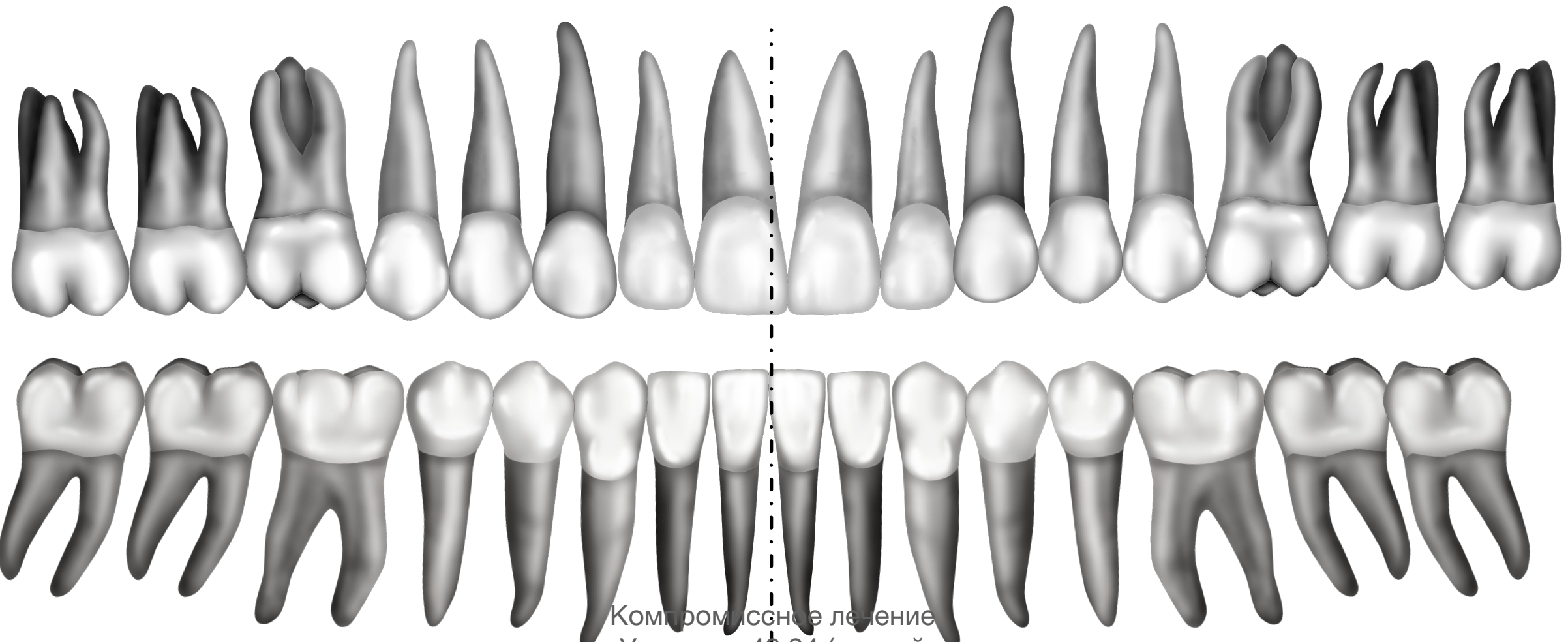


Быстрова Валерия

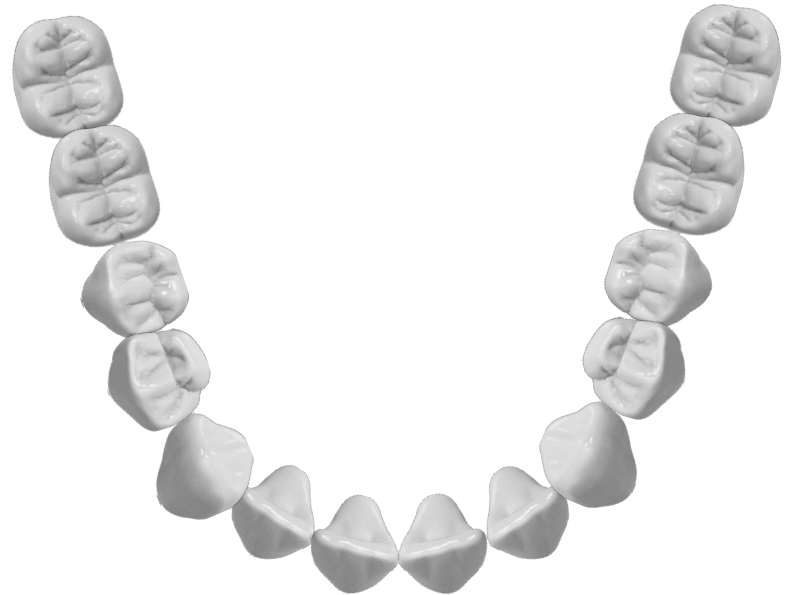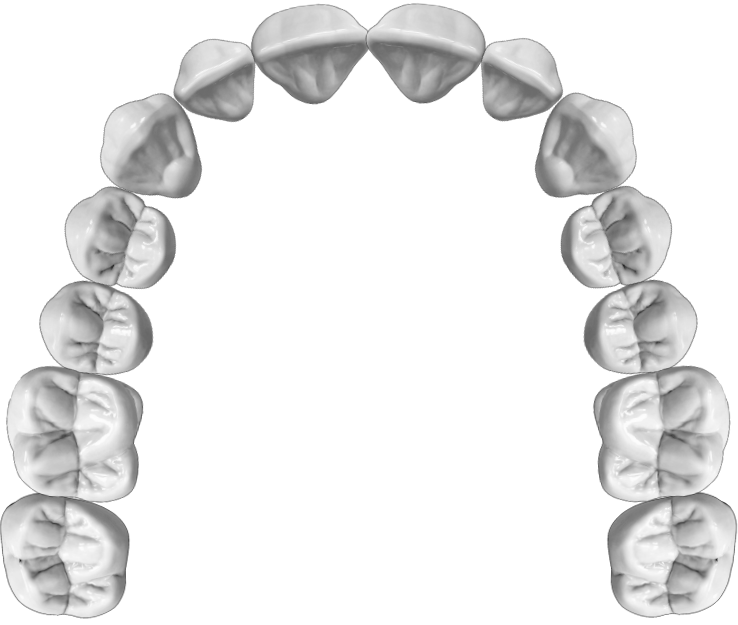













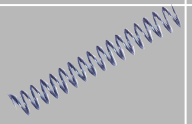





Компромиссное лечение
 Удаление 42,34 (плохой пародонтологический статус)
 43 будет резцом, 44 выполнять роль клыка
 Мезиализация 3 сегмента
ЧЕРНЫЕ ТРЕУГОЛЬНИКИ!
 Сепарация по требованию после устранения скученности и нормализации зубных рядов, контакты близкие к правильным с недочетами (по возможности и согласию пациента применить сепарацию для их улучшения)
Минивинты при необходимости



Заготовки обозначений

	Имплант	Эластики	Гербст	Интруз дуга
	Коронка/винир	Форсус		
	Микроимплант	Мезиализация X мм		Мезиализация X мм
	Удаление	Дистализация X мм		Дистализация X мм
	Расстояние, величина перемещения			Высокий крючок
	Сепарация	Комментарий		Комментарий по МИ, механике, нюансах и тд
	Направление перемещения			Лигатура от МИ
	Закрытие/раскрытие пространств			Рычаг (от МИ)
	Пружина закрывающ.	5°		Изменение наклонов
	Пружина открывающ.	5°		Изменение наклонов
				Цепочка

Комментарии по плану лечения

Особенности фиксации	Стандарт торк
Ранние эластики	
Разобшение	Боковой отдел
Особенности механики	Компромиссное лечение с удалением
Особые условия	Сепарация, установка 43 в роли резца плюс сепарация, 44 вместо клыка
Другое	

Сроки и тип междисциплинарных работ

Установка МИ	3,4 сегмент по необходимости
Дентальные импланты	
Временные реставрации	
Пародонтология	После ортодонтии
Рем. терапия	
ВНЧС	
Логопед, миогимнастика	
Остеопат	
Другие специалисты	