


- **лицо ассимметрично**
- **центральная линия в/ч по центру лица**
- **наклон ОП против часовой стрелки**
- **арка улыбки дисгармоничная**



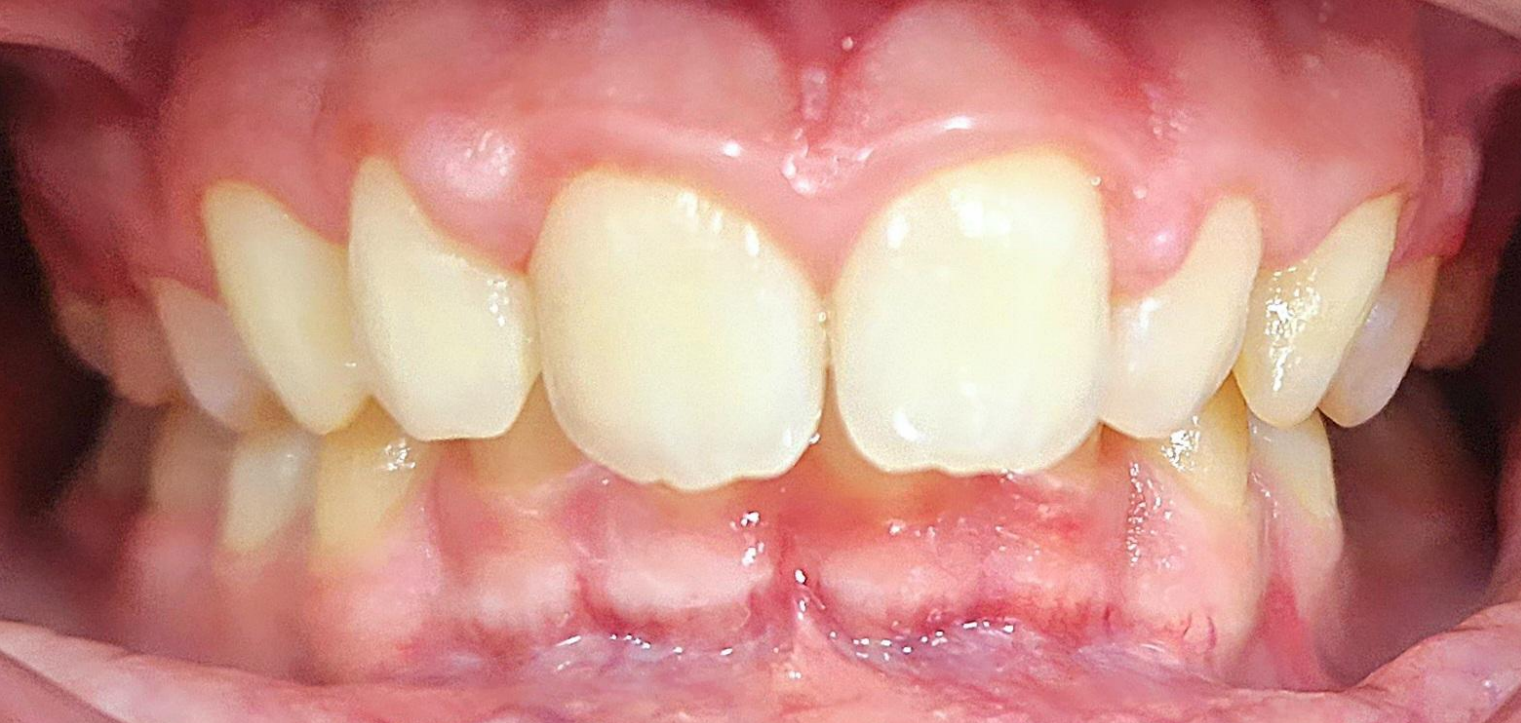



- **профиль выпуклый**
- **наклон верхних резцов при улыбке ретрузивный**

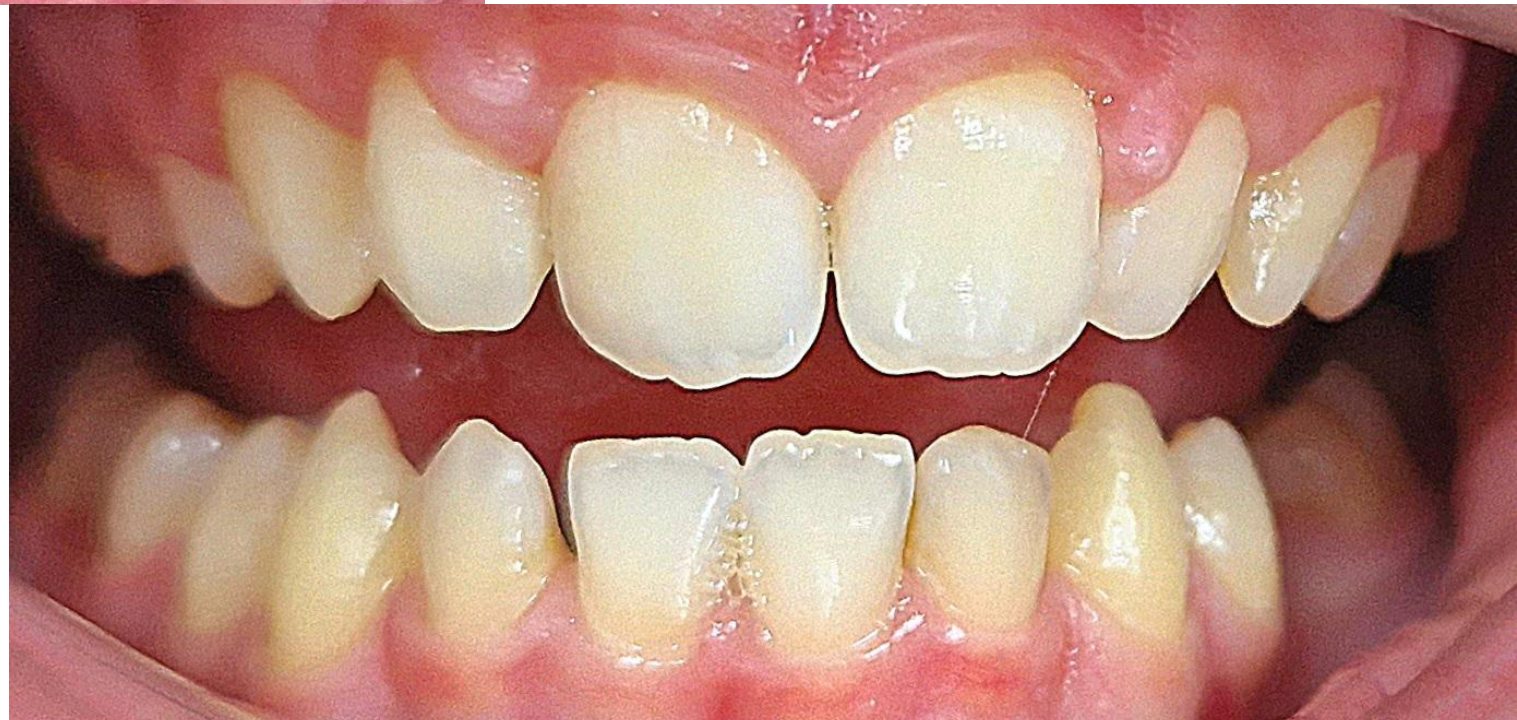



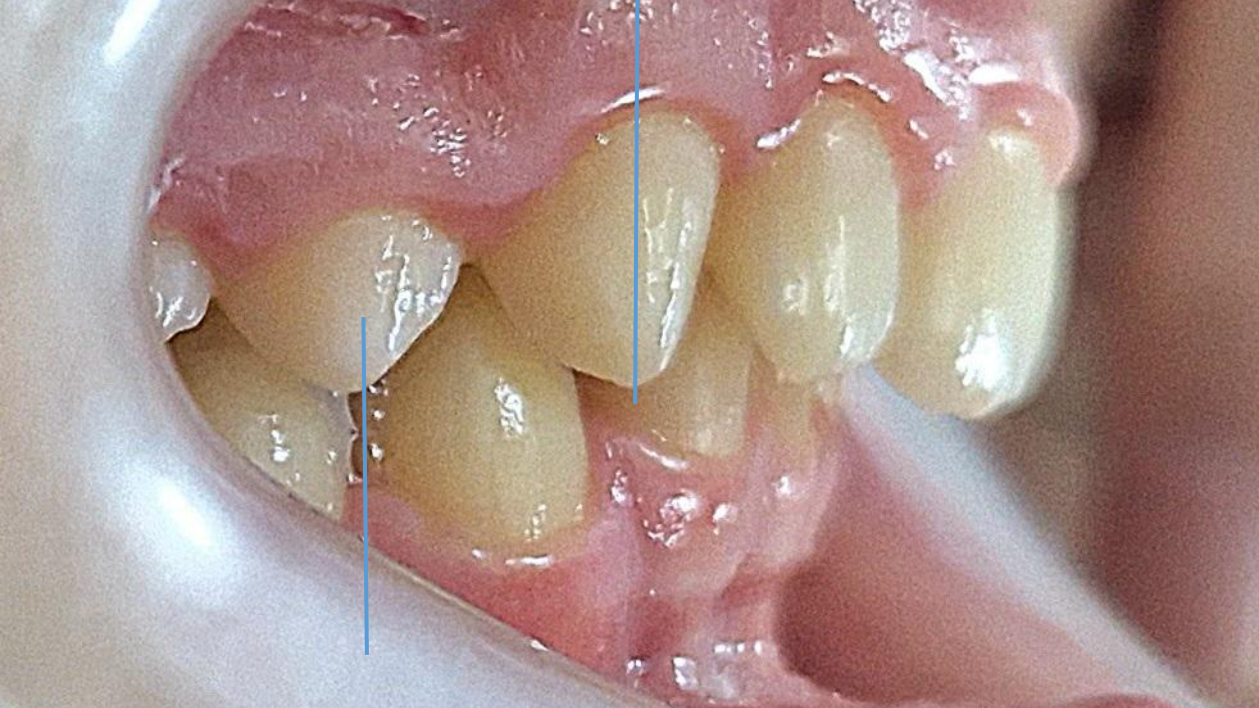


- *губокая резцовая дезокклюзия*
- *центральные линии в/ч и н/ч не совпадают (смещение центральной линии н/ч вправо)*

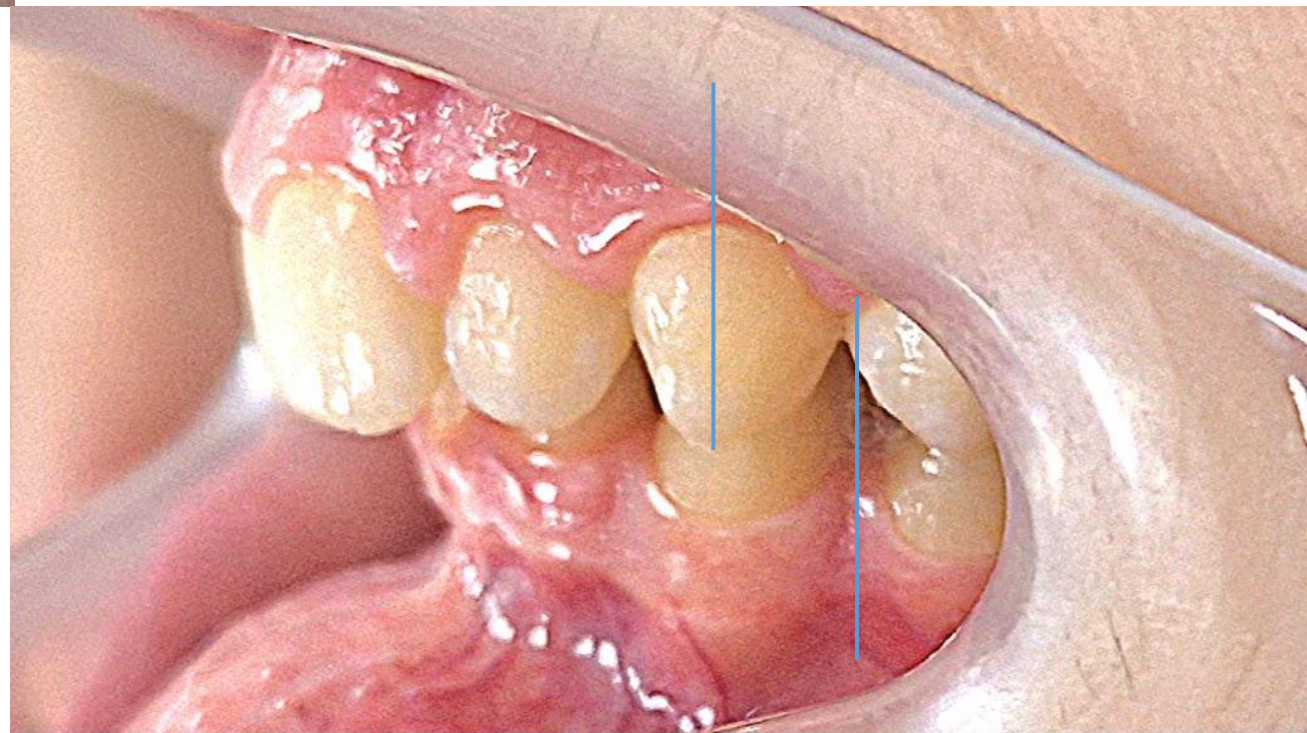
- *Индекс Тона = 1.3 (N)*
- *Индекс Пона по премолярам = 38 (N)*
- *Индекс Пона по молярам = 54 (>N)*
- *Индекс Коркхауза для в/ч = 21 (>N)*
- *Индекс Коркхауза для н/ч = 18 (N)*



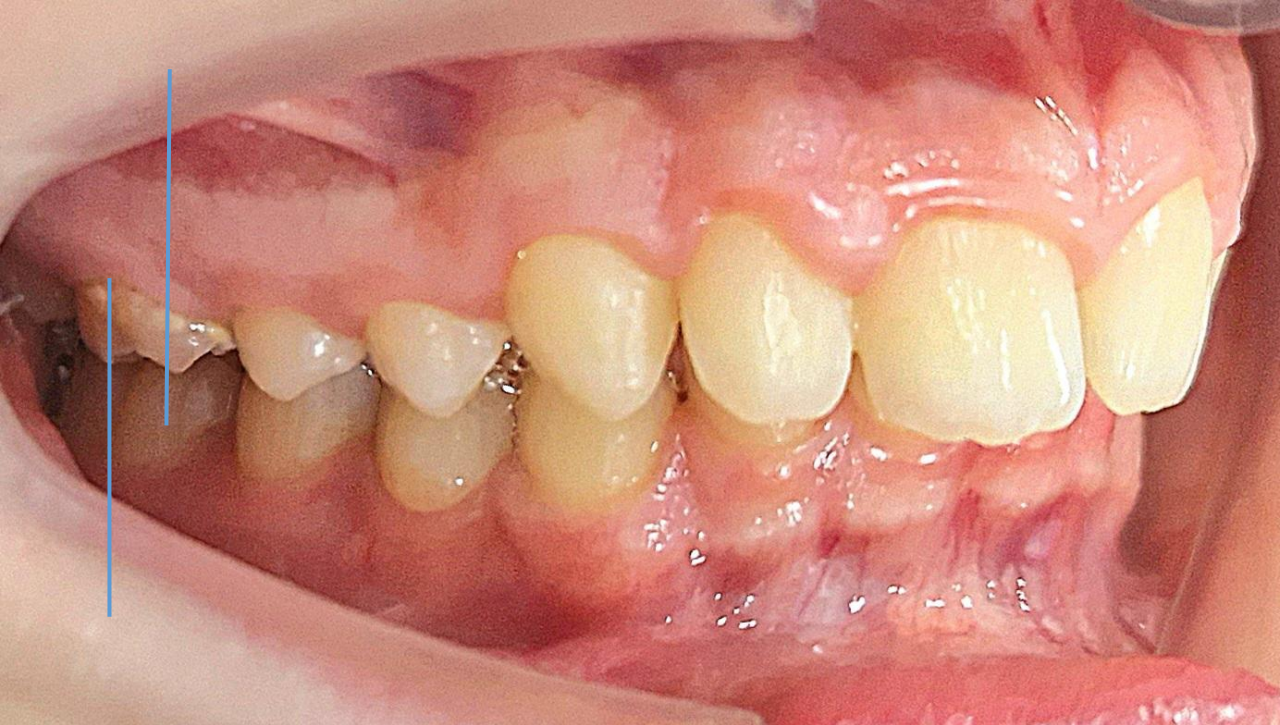



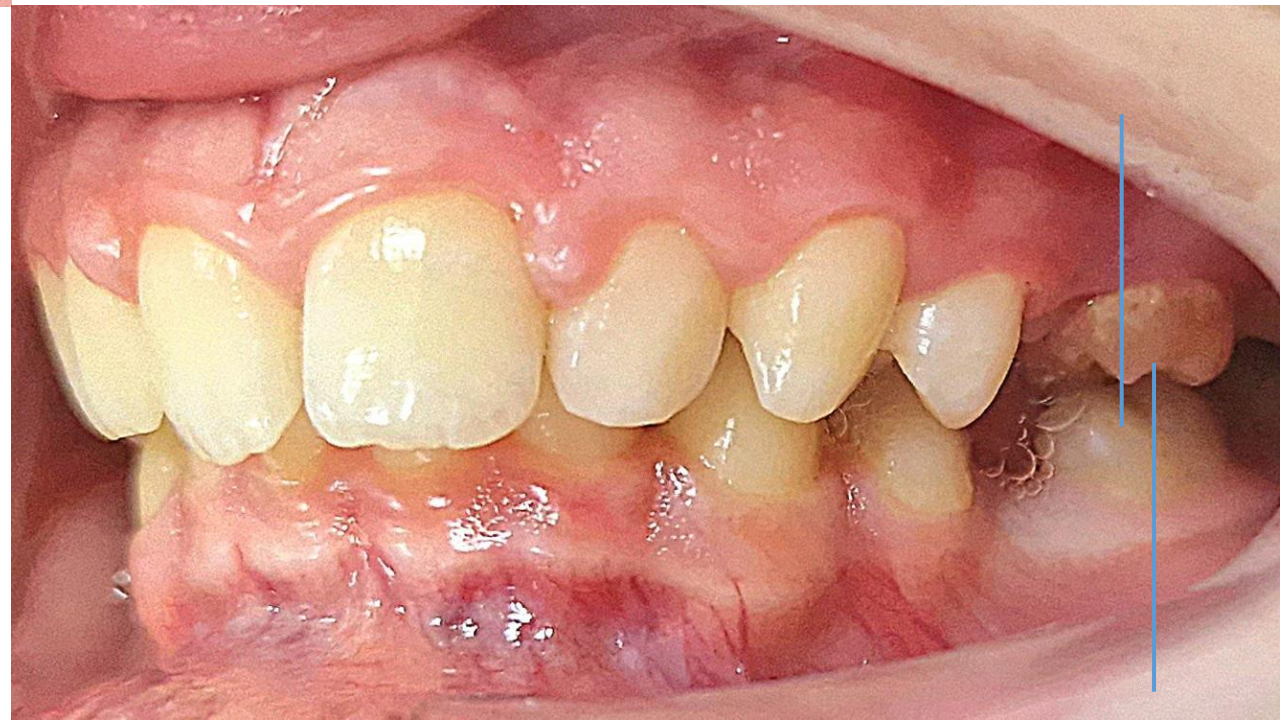- **Класс по клыкам справа – полный 2**
- **Класс по клыкам слева – бугорковый 2**



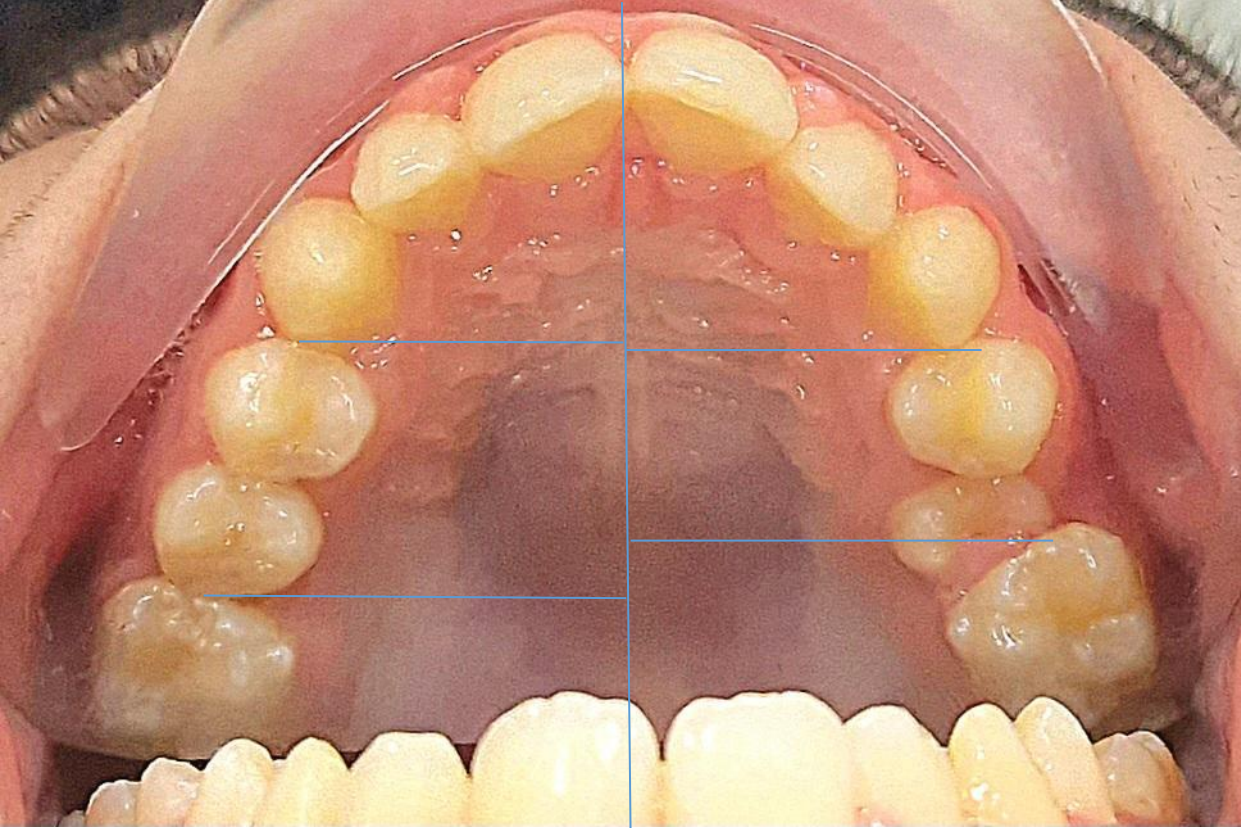




- **Класс по молярам справа – бугорковый 2**
- **Класс по молярам слева – бугорковый 2**





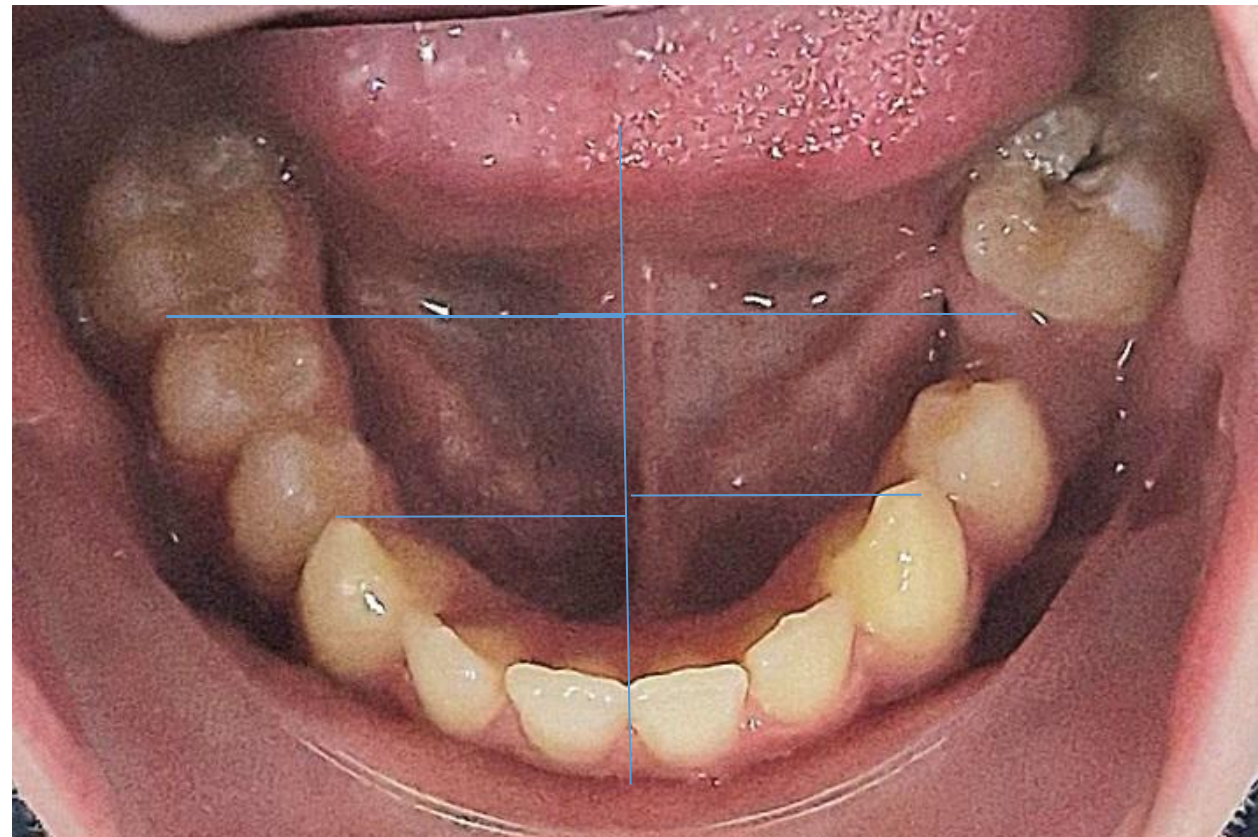


**На нижней челюсти:**

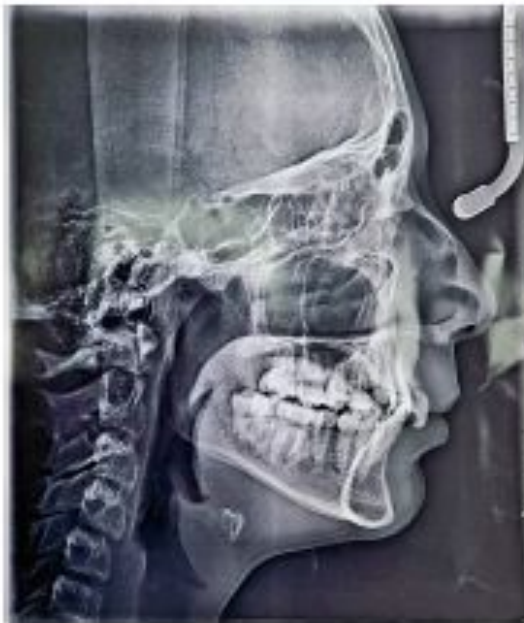- **адентия зуба 3.5**
- **смещение центра**

**На верхней челюсти:**


- **неправильная форма зубного ряда**
- **удлинение фронтального отдела**
- **сужение в области премоляров**
- **мезиализация зубов слева**
- **дефицит места для зуба 2.5**



Измерение	Результат (норма)
<SNA	82.08° (82) Норма
<SNB	77.85° (80) Заднее положение нижней челюсти
<ANB	4.23° (0 - 2) Дистальное соотношение (II класс)
Wits	2.16мм (0 - 2) Дистальное соотношение апикальных базисов
<Beta	31.24° (27 - 35) Норма. I класс
ВЧ	0.18мм Макрогнатия верхней челюсти
НЧ	11.21мм Макрогнатия нижней челюсти
<SN-MP	35.13° (32) Вертикальный тип роста
<SN-NL	5.27° (7 - 9) Ротация верхней челюсти против часовой стрелки
<NL-MP	29.86° (23) Гипердивергенция
<Go	123.09° (127 - 133) Горизонтальный тип роста
S-Go/N-Me	63.85% (62 - 66) Норма
<I-SN	97.28° (102.44) Ретрузия верхних резцов на -5.16°
<I-NL	102.55° (108 - 112) Ретрузия верхних резцов
<i-MP	93.45° (92.44) Протрузия нижних резцов на 1.01°
<Ii	134.14° (130) Ретрузия верхних и/или нижних резцов



Определение фазы роста лицевого скелета по шейным позвонкам



**ВЫВОД:**

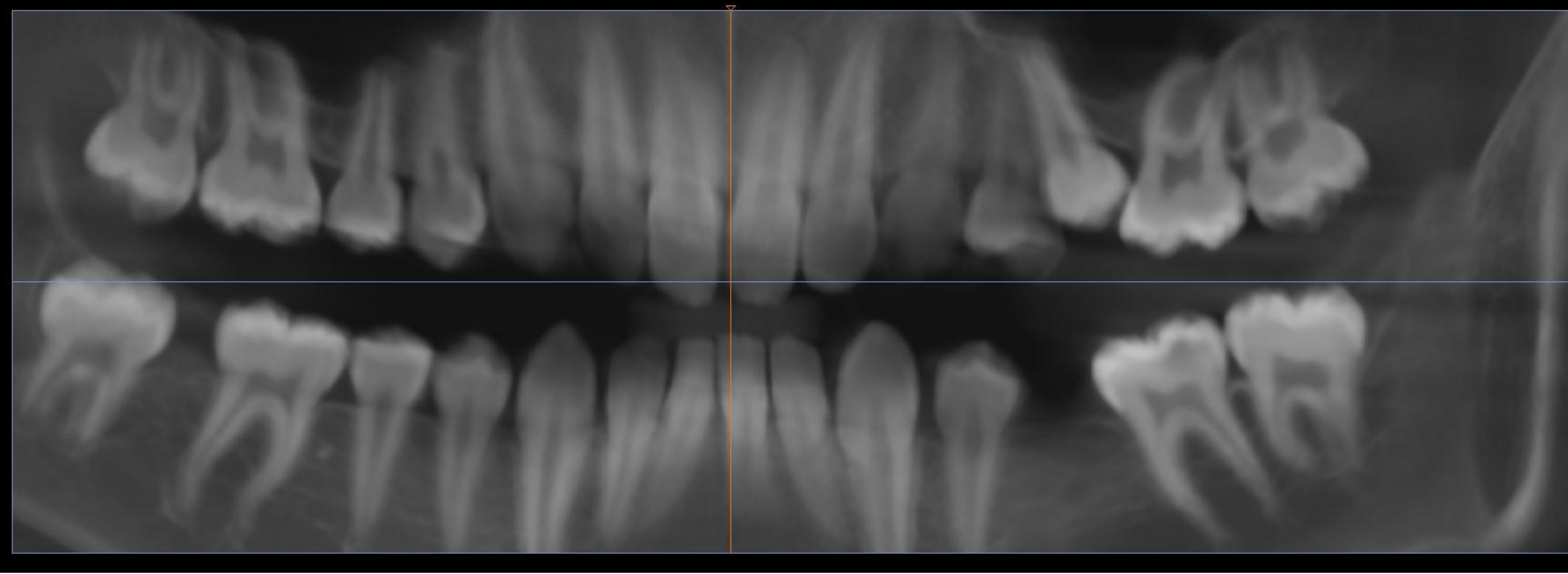


## Анализ ТРГ:

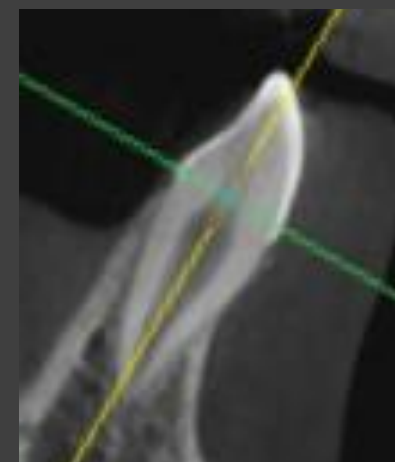
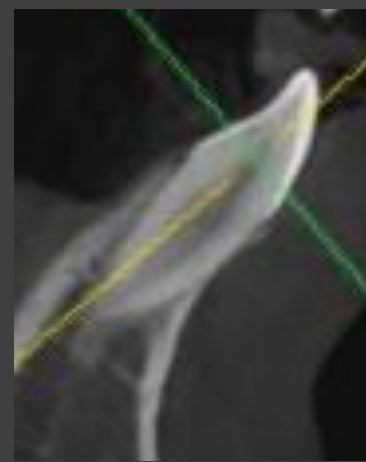

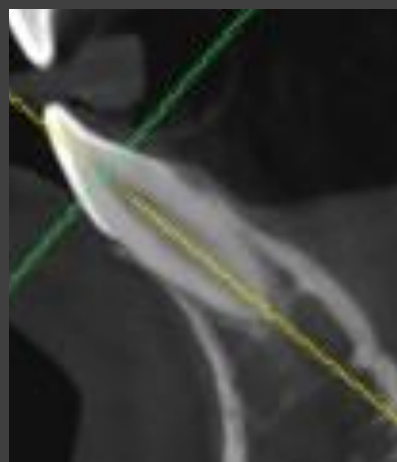
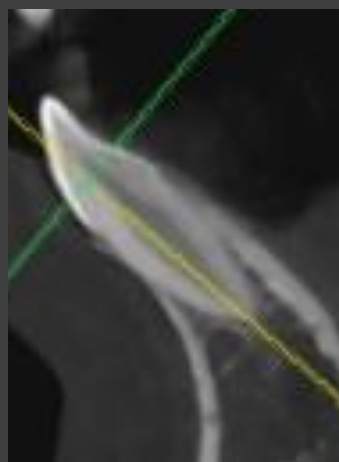
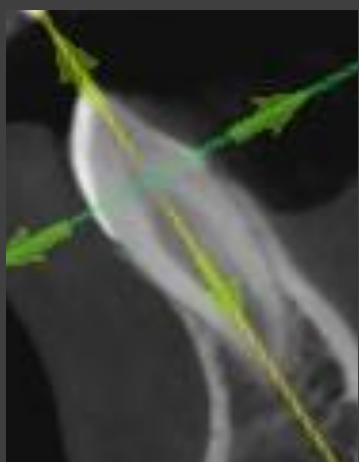
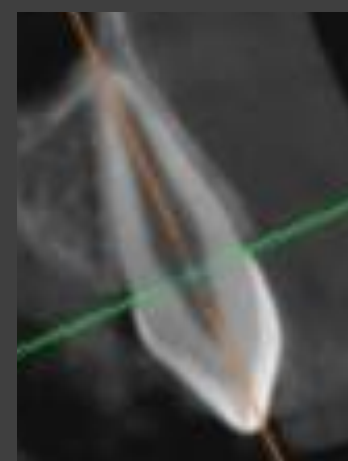
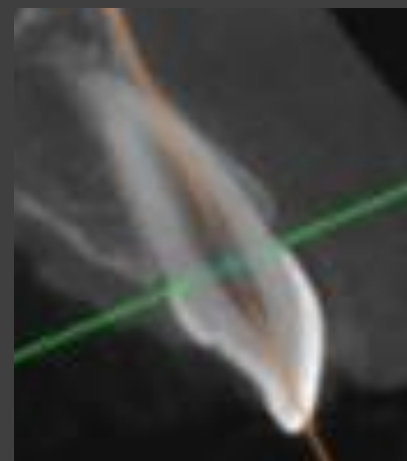
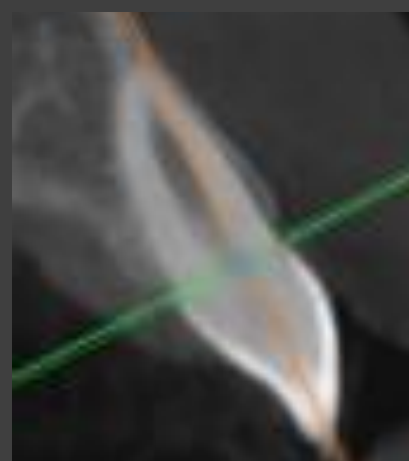
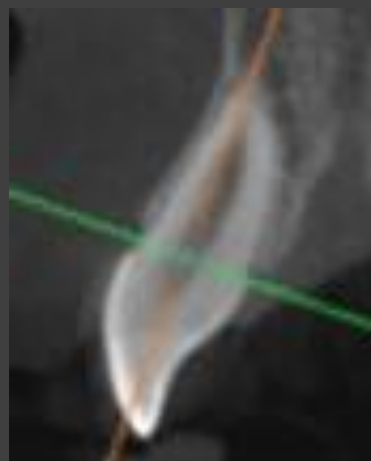
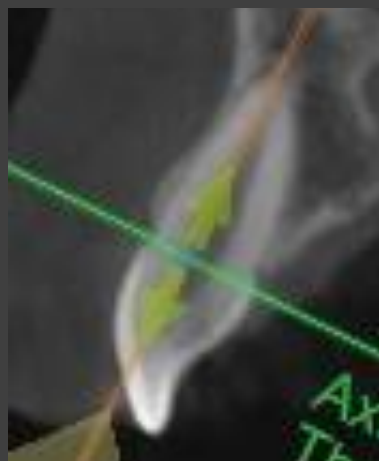
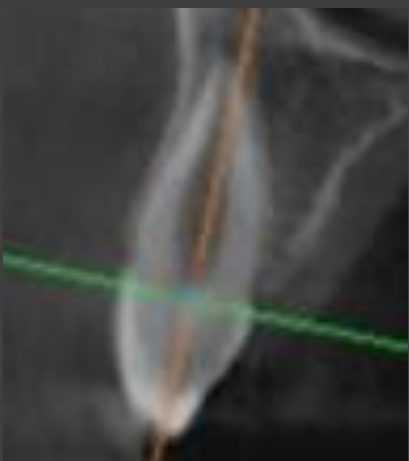
- Скелетный 2 класс
- SNMP=35
- Межрезцовый угол = 134
- Наклон верхних резцов = 97 => ретрузия
- Наклон нижних резцов = 94 => протрузия
- Фаза активного роста (пик)



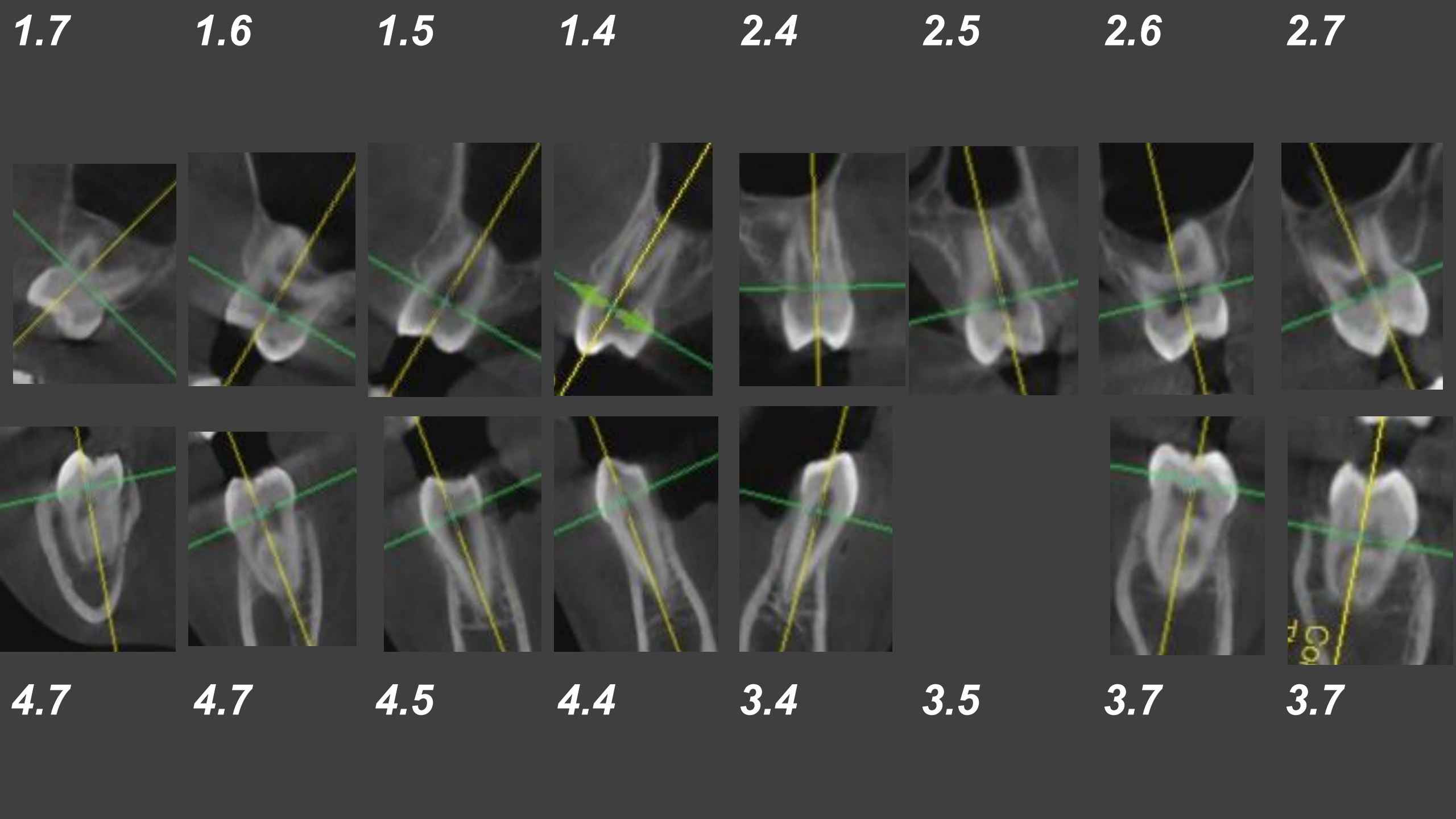
R





**1.3****1.2****1.1****2.1****2.2****2.3****4.3****4.2****4.1****3.1****3.2****3.3**







## **План лечения (ортодонтия):**

- 1. Коррекция положения нижней челюсти, направление роста по саггитали (аппарат Гербста)**
- 2. Нивелирование положения зубов, формы зубных рядов, коррекция окклюзии, постановка в зубной ряд зуба 2.5, создание места под имплантацию и протезирование зуба 3.5 (брекет-система + дополнительные элементы – минивинты)**
- 3. Имплантация и протезирование зуба 3.5 после 18-20 лет (удерживание промежутка до момента имплантации в ходе ретенционного периода)**
- 4. Ретенционный период (несъемные и съемные ретейнеры)**



## ***План лечения (терапия):***

- 1. Профессиональная гигиена***
- 2. Санирование полости рта***
  - Кариез 3.6***