


АКУШЕРСКОЕ
ИССЛЕДОВАНИЕ
(МЕТОДЫ ОБСЛЕДОВАНИЯ
БЕРЕМЕННЫХ И РОЖЕНИЦ)



Опрос беременной и роженицы



Общий анамнез:

- Паспортные данные: фамилия, имя, отчество, возраст, место работы и профессия, место рождения и жительства.
- Причины, заставившие женщину обратиться за медицинской помощью (жалобы или диагноз врача женской консультации).
- Наследственность и перенесенные заболевания.
- Условия труда и быта (профессиональные вредности и экологические факторы риска)



Специальный (репродуктивный) анамнез:

- Менструальная функция, дата последней нормальной менструации.
- Характер выделений из половых путей: их количество, цвет, запах.
- Половая функция: с какого возраста начала половую жизнь, какой брак по счету, продолжительность брака, срок от начала половой жизни до наступления первой беременности, время последнего полового сношения.
- Контрацепция. Методы, длительность их использования и осложнения.
- Возраст и здоровье мужа, группа крови, Rh-фактор, масса, рост при рождении и вредные привычки.
- Перенесенные гинекологические заболевания: время возникновения, длительность заболевания, лечение и исход.
- Детородная (генеративная) функция.
- Течение настоящей беременности (по триместрам)

Общее объективное обследование

Производят по общепринятым правилам, начиная с оценки общего состояния, измерения температуры, осмотра кожных покровов и видимых слизистых. Затем обследуют органы кровообращения, дыхания, пищеварения, мочевыделительную, нервную и эндокринную системы.



Специальное акушерское обследование

- Наружное акушерское исследование,
- Внутреннее акушерское исследование
- **Дополнительные методы исследования**



Наружное акушерское исследование

- осмотр,
- измерения,
- пальпация,
- аускультация

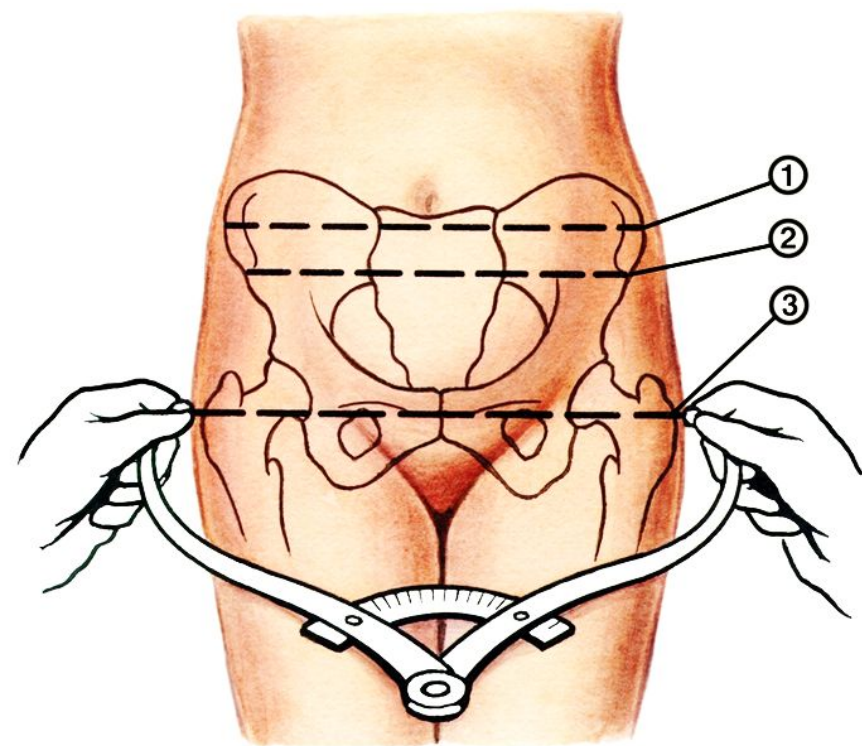


Исследование таза:

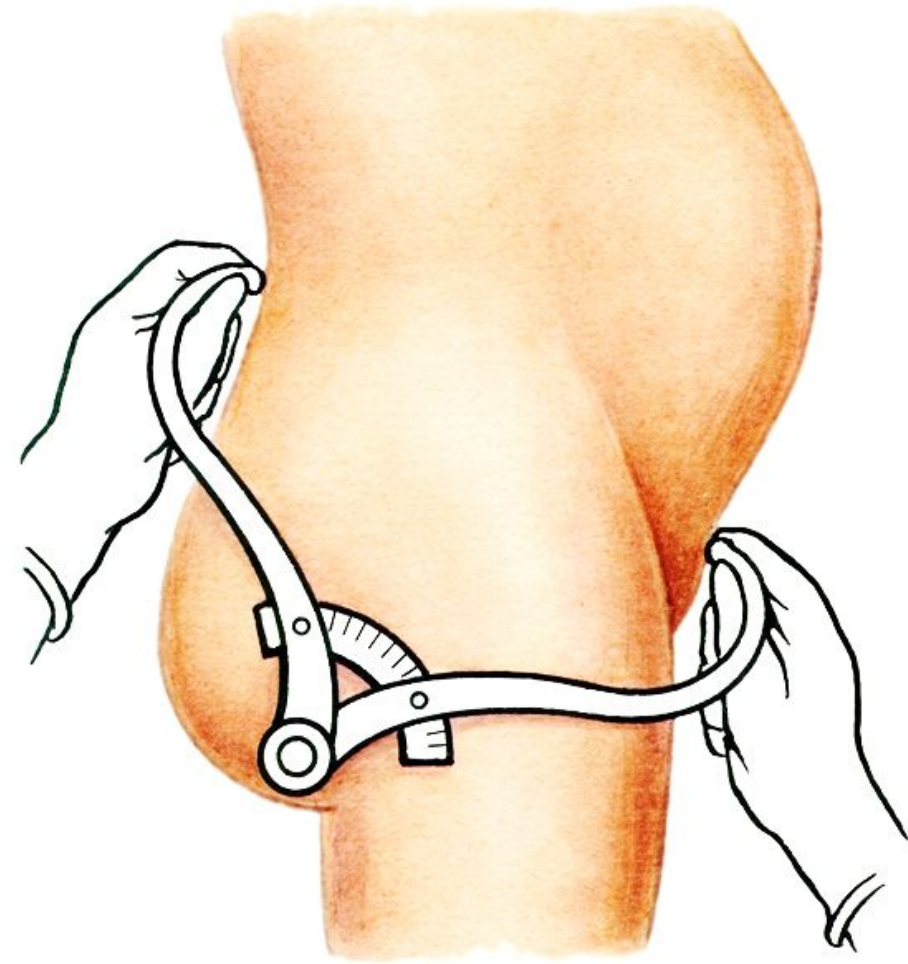
1. *Distantia cristarum* – расстояние между наиболее отдаленными точками гребешков подвздошных костей (*crista ossis ilei*) – равно 28-29 см.

2. *Distantia spinarum* – расстояние между наиболее отдаленными точками передневерхних остей подвздошных костей (*spina iliaca anterior superior*) – равно 25-26 см.

3. *Distantia trochanterica* – расстояние между большими вертелами бедренных костей (*trochanter major*) – равно 31-32 см.



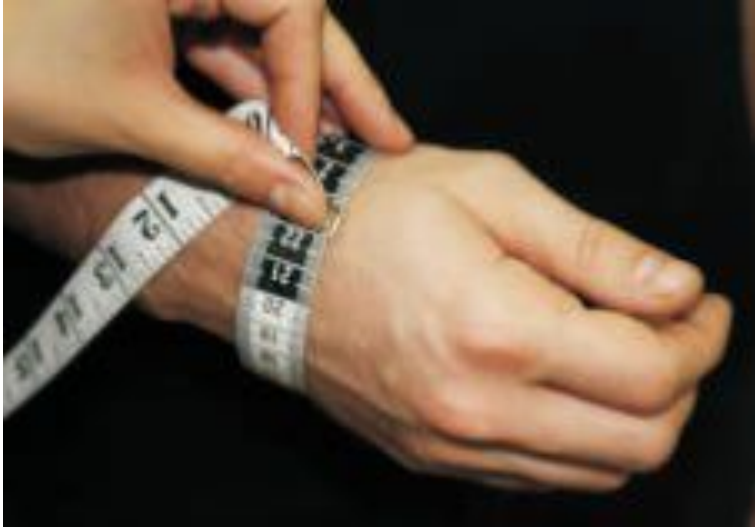Исследование таза:



- *Conjugata externa* – расстояние между остистым отростком V поясничного позвонка и верхним краем лонного сочленения (наружная конъюгата) – равно 20-21 см



Индекс Соловьёва



- $1/10$ окружности лучезапястного сустава, измеренной сантиметровой лентой.
- Среднее значение индекса Соловьёва равно 1,4



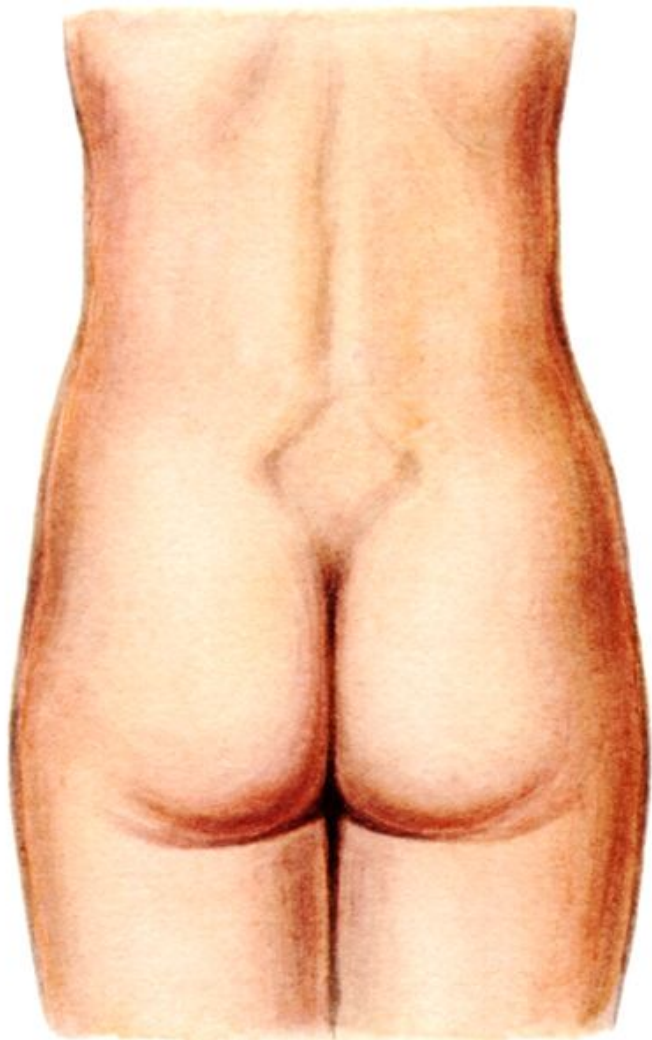
Подсчёт истинной конъюгаты

Например при наружной конъюгате 20 см:

- При индексе Соловьева 1,2 надо из 20 см вычесть 8 см и получить величину истинной конъюгаты – 12 см.
- При индексе Соловьева 1,4 надо из 20 см вычесть 9 см,
- При индексе Соловьева 1,6 вычесть 10 см, и истинная конъюгата будет равна соответственно 9 и 10 см



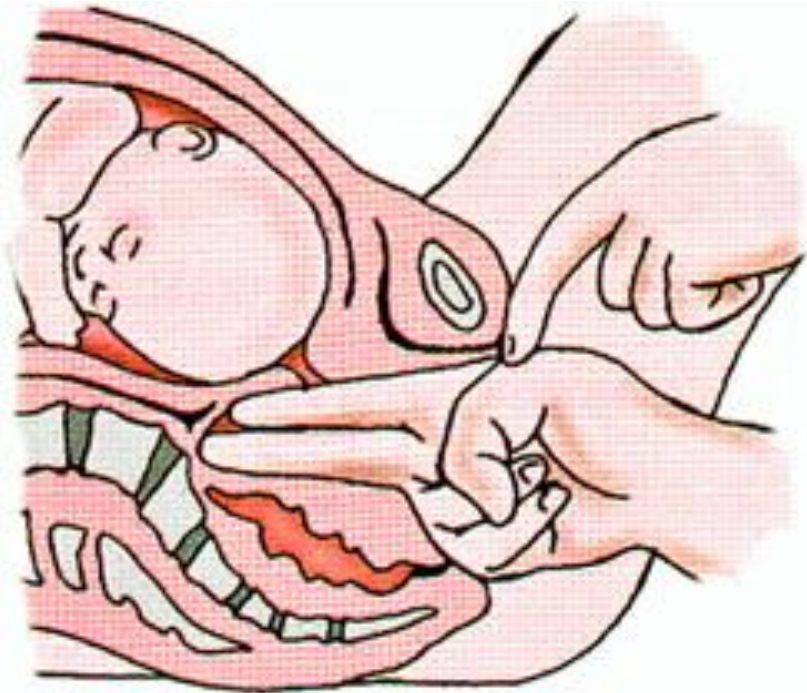
Ромб Михаэлиса



- Верхний угол ромба соответствует остистому отростку V поясничного позвонка,
- нижний – верхушке крестца (место отхождения больших ягодичных мышц),
- боковые углы – верхнезадним остям подвздошных костей.



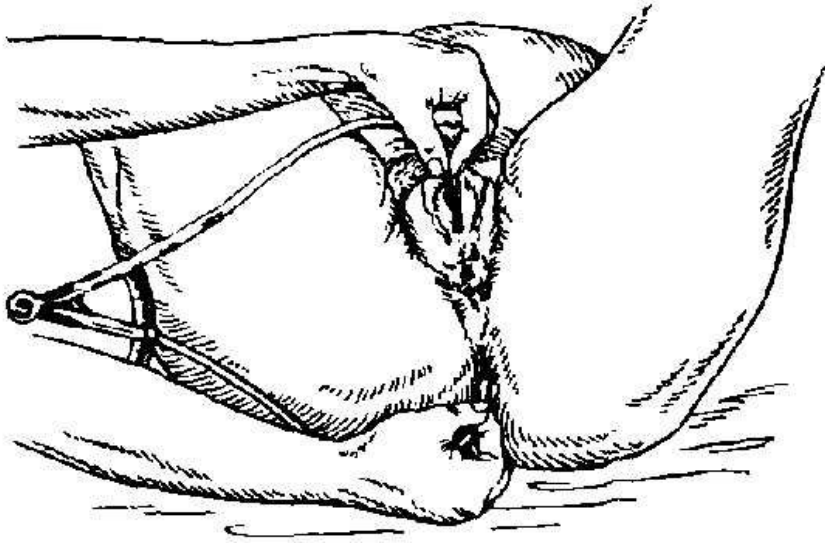
Диагональная конъюгата (conjugata diagonalis)



- называют расстояние от нижнего края симфиза до наиболее выдающейся точки мыса крестца (13 см)
- Для вычисления истинной конъюгаты из диагональной конъюгаты вычисляют индекс Соловьёва



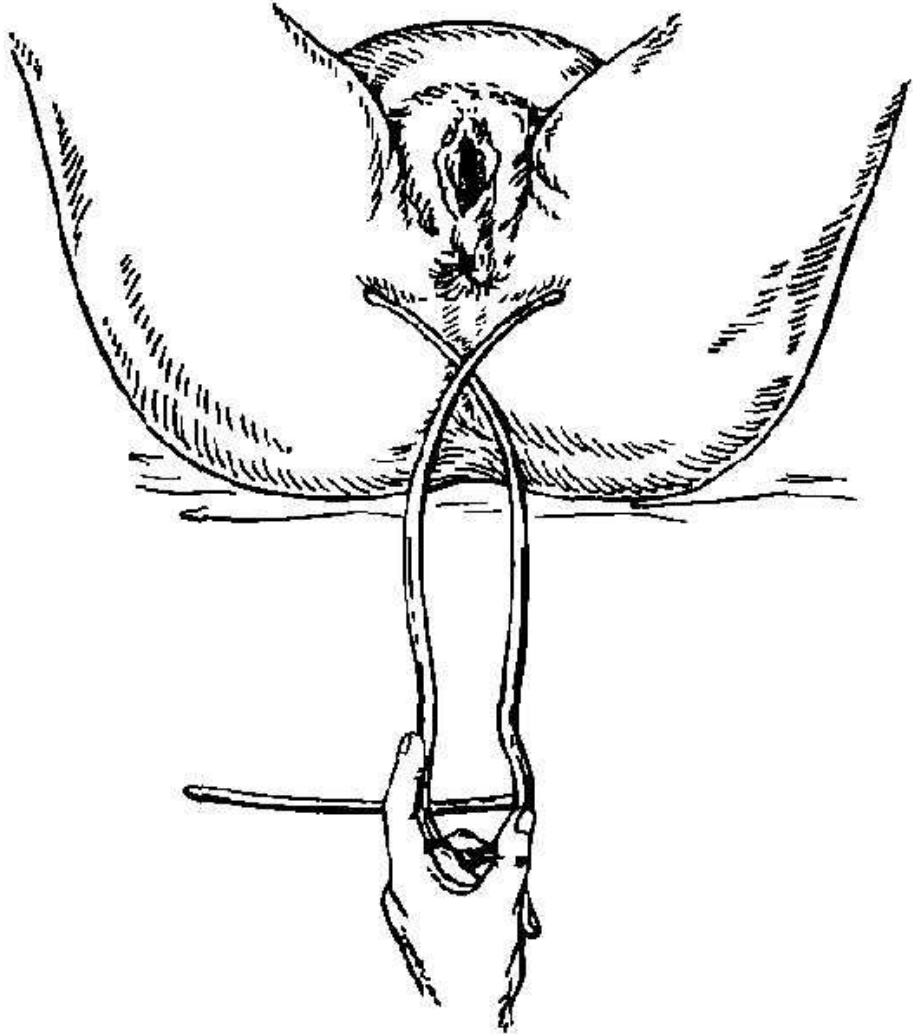
Прямой размер выхода таза



- это расстояние между серединой нижнего края лонного сочленения и верхушкой копчика, равен 11 см.



Поперечный размер выхода таза

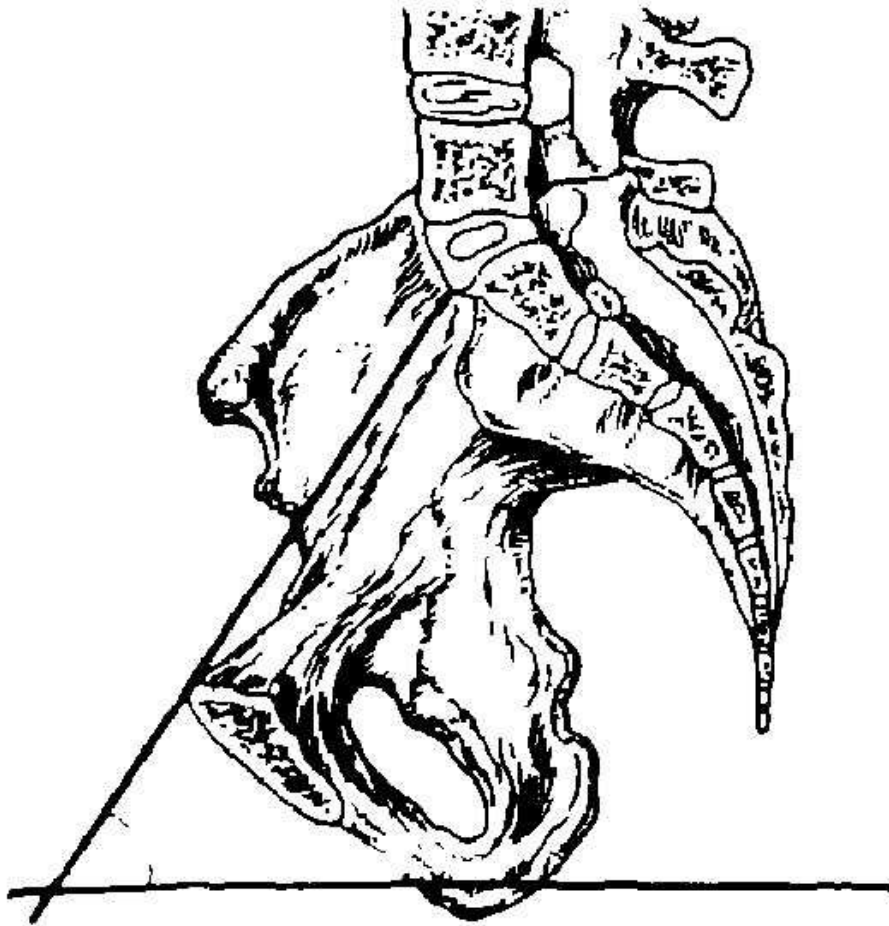


- это расстояние между внутренними поверхностями седалищных бугров, равен 9-9,5 см

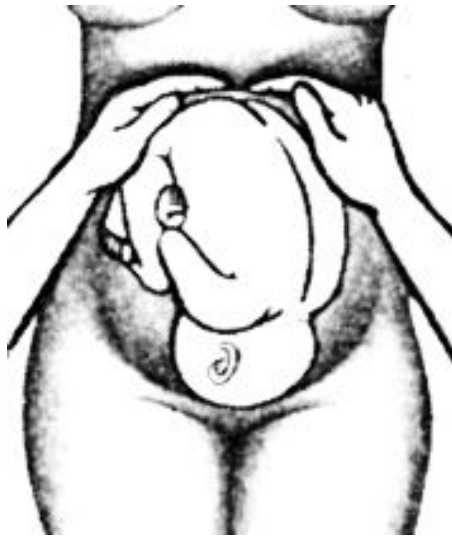

Угол наклона таза

- это угол между плоскостью входа в таз и плоскостью горизонта, при положении стоя равен $45-50^{\circ}\text{C}$



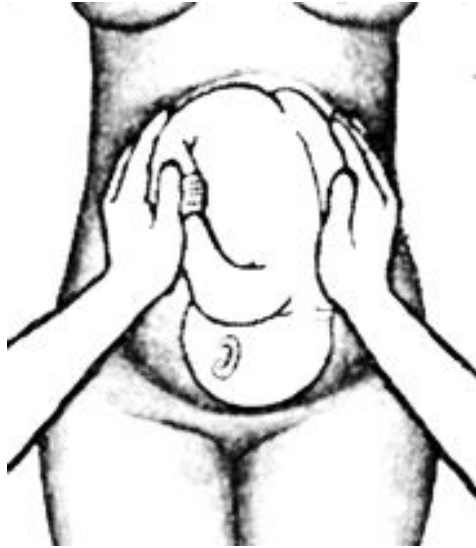Приемы наружного акушерского исследования (Леопольда-Левицкого)



- Первый прием наружного акушерского исследования. Первым приемом определяют высоту стояния дна матки, его форму и часть плода, располагающуюся в дне матки. Для этого акушер ладонные поверхности обеих рук располагает на матке таким образом, чтобы они охватывали ее дно.



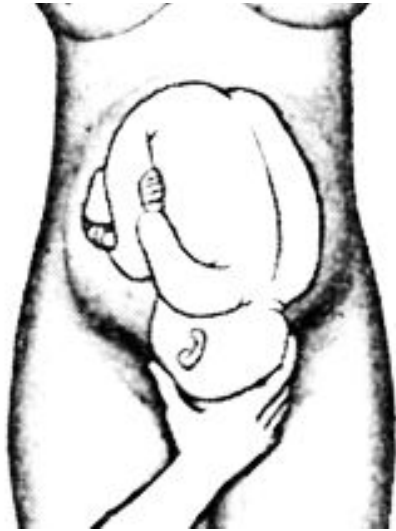
Приемы наружного акушерского исследования (Леопольда-Левицкого)



- Вторым приемом определяют положение плода в матке, позицию и вид плода.



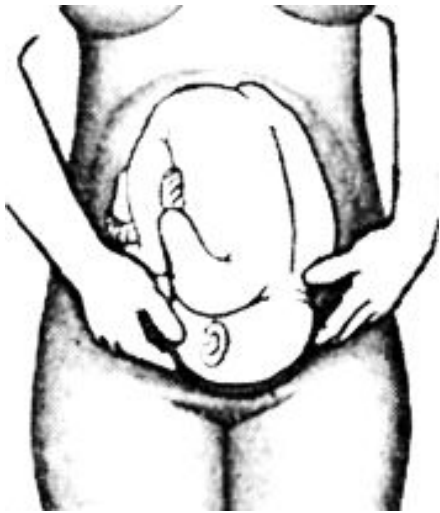Приемы наружного акушерского исследования (Леопольда-Левицкого)



- Третий прием служит для определения предлежащей части плода, её подвижности



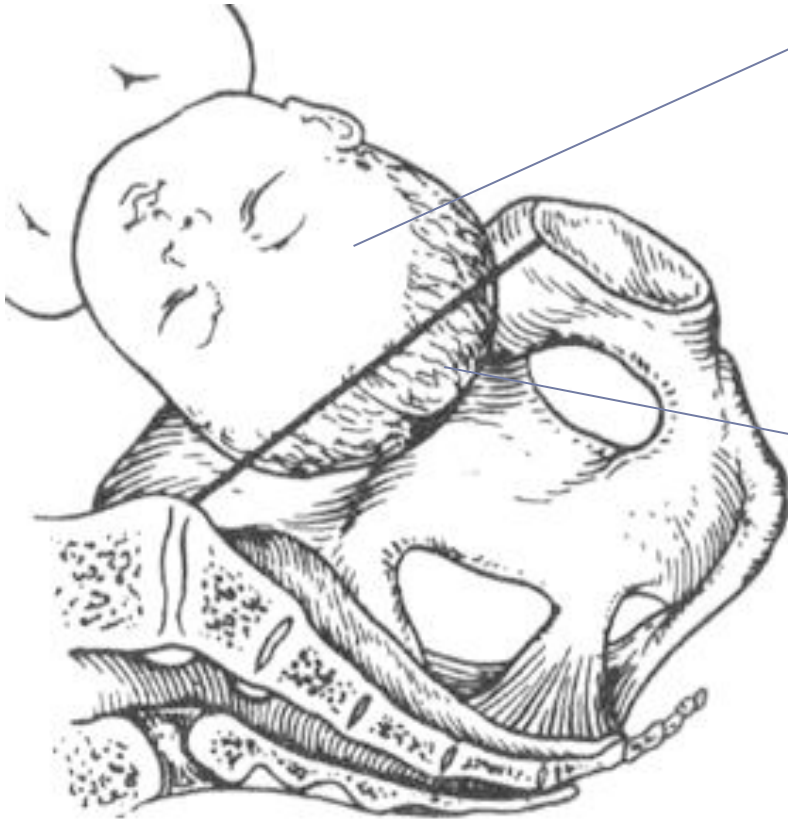
Приемы наружного акушерского исследования (Леопольда-Левицкого)



- Являющийся дополнением и продолжением третьего, позволяет определить не только характер предлежащей части, но и местонахождение головки по отношению к входу в малый таз.



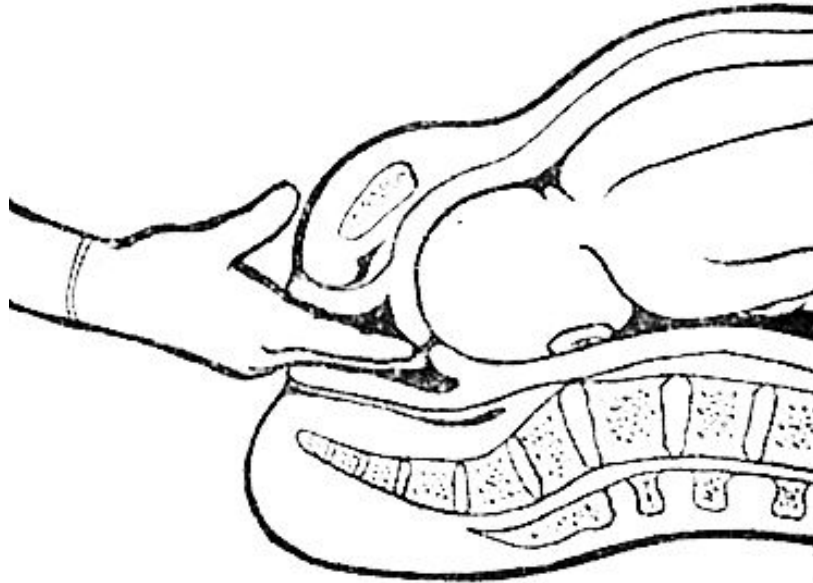
Сегменты головки



- Большой сегмент головки - это наибольшая ее часть, которая проходит через вход в таз при данном предлежании.
- Малым сегментом головки называется любая часть головки, расположенная ниже большого сегмента.



Внутреннее (влагалищное) исследование



- позволяет определить подлежащую часть,
- состояние родовых путей,
- наблюдать динамику раскрытия шейки матки во время родов,
- механизм вставления и продвижения подлежащей части и др.

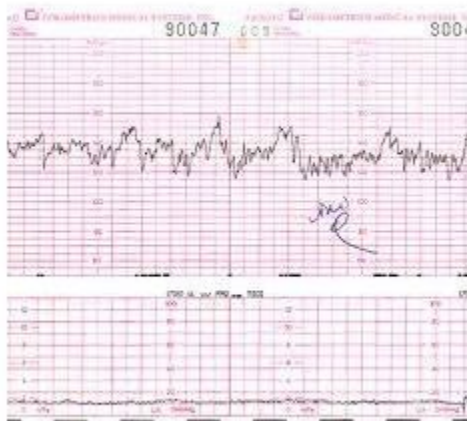
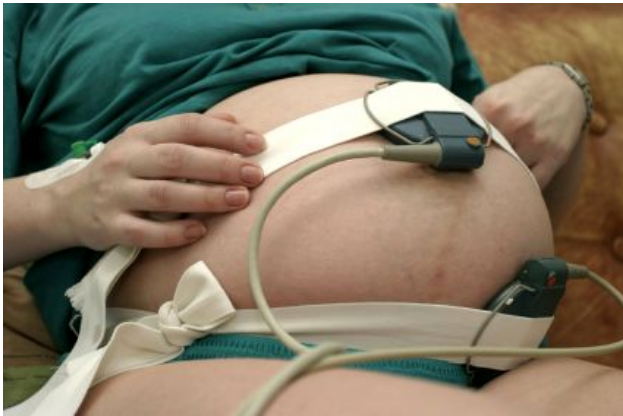

Инструментальные методы исследования

- кардиотокография;
- ультразвуковое сканирование;
- доплерография (определение скорости кровотока в магистральных сосудах матки, пуповины и плода);
- определение «биофизического профиля» плода;
- амниоскопия;
- рентгеноцефалопельвиометрия



Кардиотокография



Непрерывная синхронная регистрация частоты сердечных сокращений (ЧСС) плода и тонуса матки с графическим изображением сигналов на калибровочной ленте.

Регистрация частоты сердечных сокращений производится ультразвуковым датчиком на основе эффекта Доплера (доплерография). Регистрация тонуса матки осуществляется тензометрическими датчиками.

Ультразвуковое исследование

Позволяет оценить:

- определять беременность, начиная с 4-4,5 недель гестационного срока
- биофизический профиль плода
- объем околоплодных вод
- состояние, степень зрелости, размеры, расположение плаценты
- пороки развития желудочно-кишечного тракта, скелета, мочевых путей, половых органов, сердца и ЦНС
- фетометрия
- доплеровское исследование



Фетометрия

Определение размеров плодного яйца, эмбриона, плода или его отдельных частей.

Позволяет:

- определить срок беременности,
 - антенатально определить соответствие физического развития плода гестационному возрасту
 - измеряя отдельные фетометрические параметры, подтвердить или исключить нарушенное развитие отдельных органов или систем (скелетные дисплазии, микроцефалия, и т.д.),
 - по отдельным фетометрическим индексам неинвазивным путем выделить группу риска по хромосомным аномалиям для последующего амниоцентеза и кариотипирования.
-

Доплерометрия

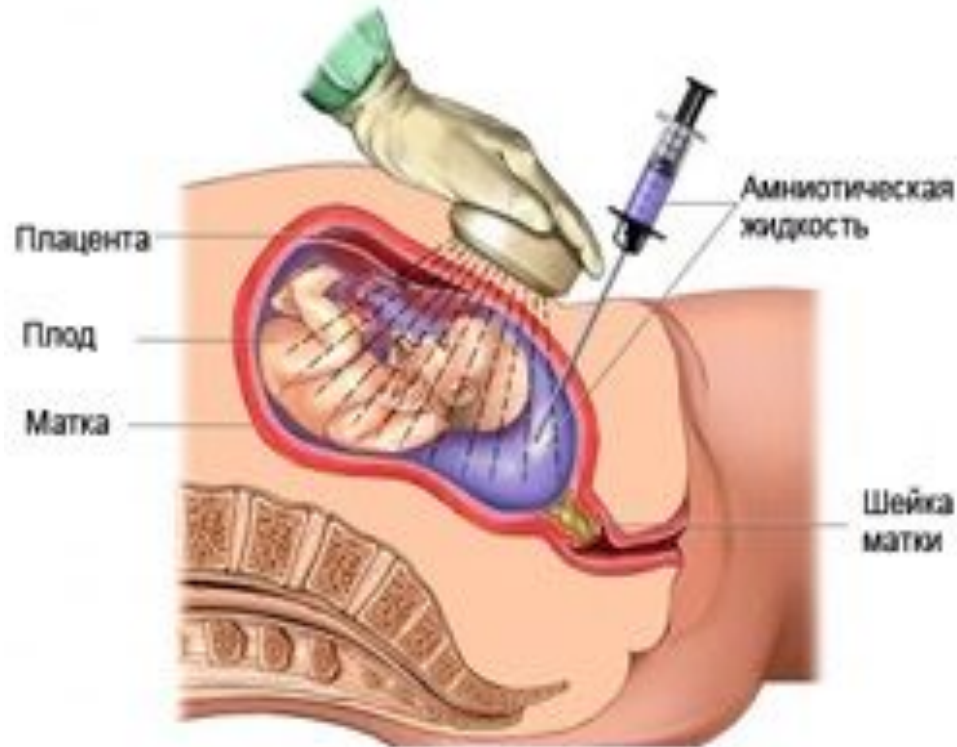
Сущность эффекта Допплера заключается в изменении частоты ультразвука при отражении от движущегося объекта, например эритроцитов.

- определить направление и скорость кровотока в сосудах плода и матери;
- определить точное расположение сосуда, его диаметр.



Амниоцентез

Это пункция амниотической полости с целью аспирации амниотической жидкости под контролем УЗИ через переднюю брюшную стенку.

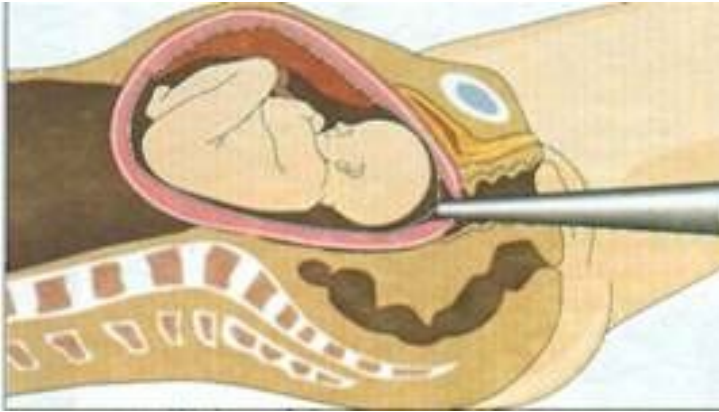


Показания к амниоцентезу:

- Изосерологическая несовместимость крови матери и плода
- Подозрение на хроническую внутриутробную гипоксию плода
- Установление степени зрелости плода
- Необходимость кариотипирования при подозрении на пороки развития плода
- Микробиологическое исследование



Амниоскопия



Трансцервикальный осмотр нижнего полюса плодного пузыря. Определяют цвет, консистенцию вод

Показания:

- Подозрение на гипоксию плода;
- Перенашивание;
- Изосерологическая несовместимость крови матери и плода

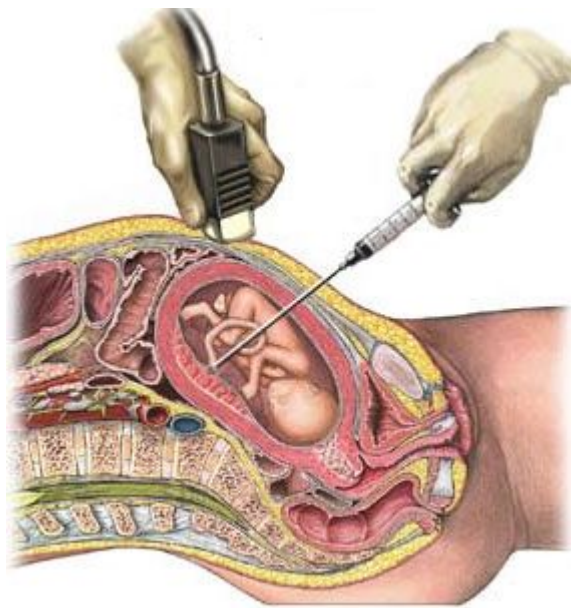


Хорионбиопсия

Это пункционную биопсию хориона в I триместре (иногда во II триместре). В настоящее время практически не применяется.



Кордоцентез



Это пункция сосудов пуповины с целью получения фетальной крови. Игла вводится под контролем УЗИ, с учётом расположения плаценты.



Показания к кордоцентезу:

- Диагностика наследственной и врождённой патологии
- Диагностика внутриутробного инфицирования
- Гипоксия плода
- Анемия плода при иммуноконфликтной беременности
- Внутриутробная терапия плода



Диагностика беременности



Предположительные (сомнительные) признаки беременности

- тошнота, рвота по утрам, изменение аппетита;
 - изменение обонятельных ощущений (отвращение к духам, табачному дыму и др.);
 - изменения со стороны нервной системы: раздражительность, сонливость, неустойчивость настроения и др.;
 - пигментация кожи на лице, по белой линии живота, сосков и околососковых кружков;
 - учащение мочеиспускания;
 - Увеличение объёма живота, ощущение нагрубания молочных желёз
-



Вероятные признаки беременности

- прекращение менструации.
- появление молозива из открывающихся на соске молочных ходов при надавливании на молочные железы.
- синюшность (цианоз) слизистой оболочки влагалища и шейки матки.
- изменение величины, формы и консистенции матки.
- лабораторные исследования (определение хорионического гормона в моче и крови).

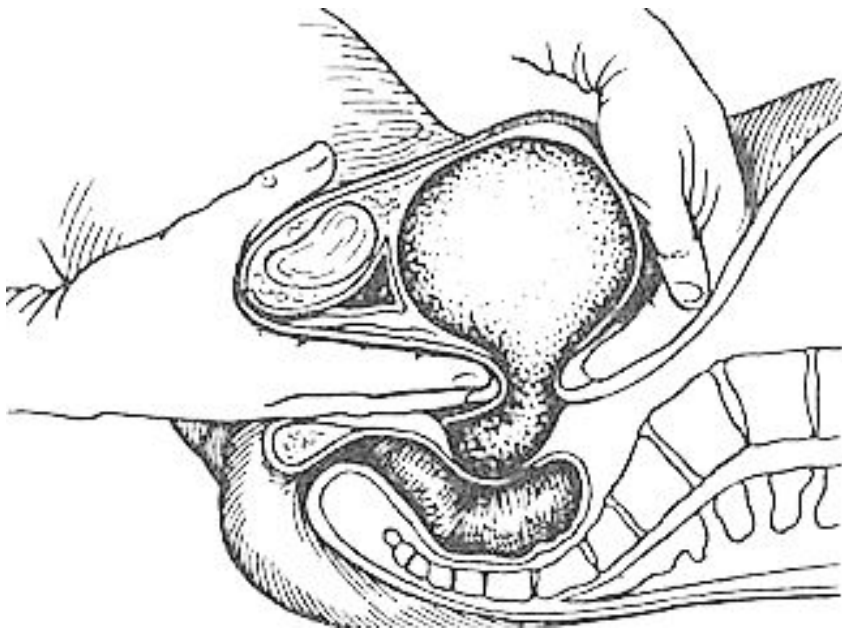


Достоверные признаки беременности:

- Положительный тест на β -субъединицу ХГЧ, определяемый спустя 7 суток после зачатия;
- Спустя 2 недели после зачатия – сонографическая верификация амниотической полости;
- Пальпируются части плода
- Ясно слышимые сердечные тоны плода
- Шевеления плода, диагностируемые врачом
- УЗИ



Признак Горвица-Гегара



- Размягчение матки, особенно в области перешейка.
- Пальцы обеих рук при двуручном исследовании встречаются в области перешейка почти без сопротивления.
- Определяется на ранних сроках беременности

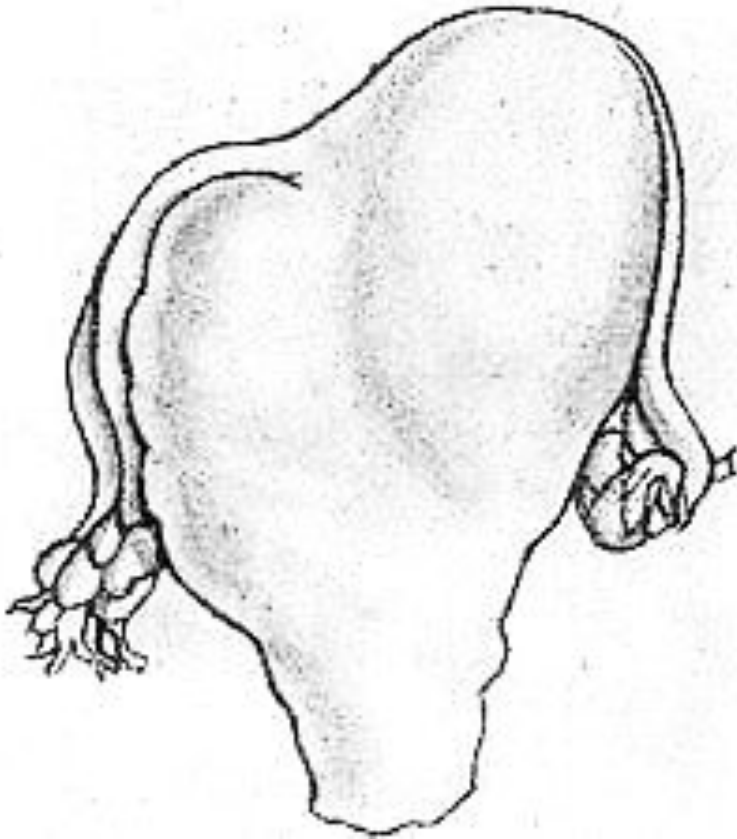


Признак Снегирева

- беременная матка во время двуручного исследования под влиянием механического раздражения плотнеет и сокращается в размере.
- после прекращения раздражения матка вновь приобретает мягкую консистенцию.



Признак Пискачека



- В ранние сроки беременности нередко имеет место асимметрия матки, зависящая от куполообразного выпячивания правого или левого угла ее с 7-8 недель.
- Выпячивание соответствует месту имплантации плодного яйца.

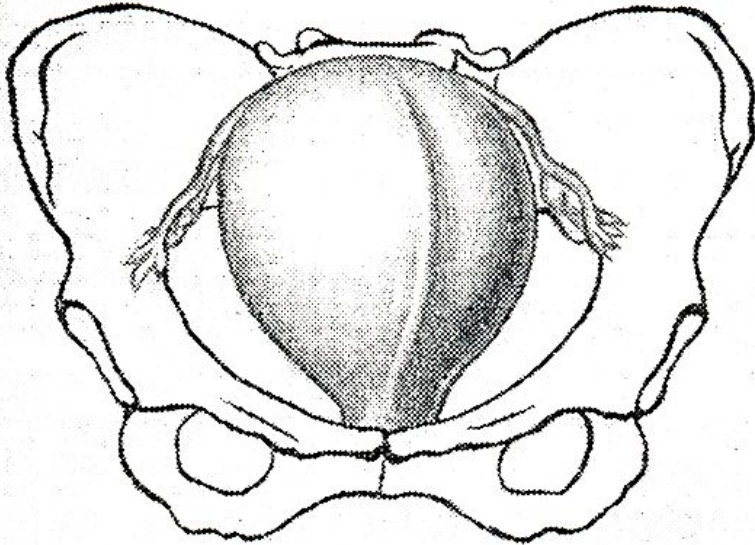


Признак Губарева и Гауса

- легкая подвижность шейки матки в ранние сроки беременности.
- связана со значительным размягчением перешейка.



Признак Гентера



- имеет место усиленный перегиб матки кпереди, возникающий в результате сильного размягчения перешейка
- Гребневидное утолщение (выступ) на передней поверхности матки по средней линии. Это утолщение определяют не всегда.



Определение срока беременности и родов

- По дате последней менструации (-3 +7)
- По овуляции (-3 -7)
- По первой явке в женскую консультацию (бимануальное исследование)
- По дате первого шевеления: у первородящих первое шевеления плода происходит в 20 недель, у повторнородящих – 16 недель
- По данным ультразвуковых исследований



Величина матки в различные сроки беременности

- 4 недели – величина матки достигает приблизительно размера куриного яйца
- 8 недель размер матки увеличивается в 2 раза и приблизительно соответствует размерам женского кулака
- 12 недель - размер матки увеличивается в 4 раза и достигает величины головки доношенного новорожденного, ее асимметрия исчезает, матка заполняет верхнюю часть полости таза, дно ее доходит до верхнего края лонной дуги



Высота стояния дна матки в различные сроки беременности

Срок беременности	Высота стояния дна матки
16 недель	На середине между лоном и пупков
20 недель	2 поперечных пальца ниже пупка
24 недели	На уровне пупка
28 недель	2 поперечных пальца выше пупка
32 недели	На середине между лоном и мечевидным отростком
36 недель	На уровне мечевидного отростка
40 недель	На середине между лоном и мечевидным отростком

