

ИНФЕКЦИОННЫЕ И НЕИНФЕКЦИОННЫЕ ЗАБОЛЕВАНИЯ

<i>Инфекционные</i> НОГТЕЙ И КОЖИ	<i>Неинфекционные</i>
Бактерии	Кожные заболевания
Вирусы	Травмы ногтей
Грибы	Опухоли ногтей
	Наследственные заболевания
	Дистрофии ногтей

ИНФЕКЦИОННЫЕ ЗАБОЛЕВАНИЯ

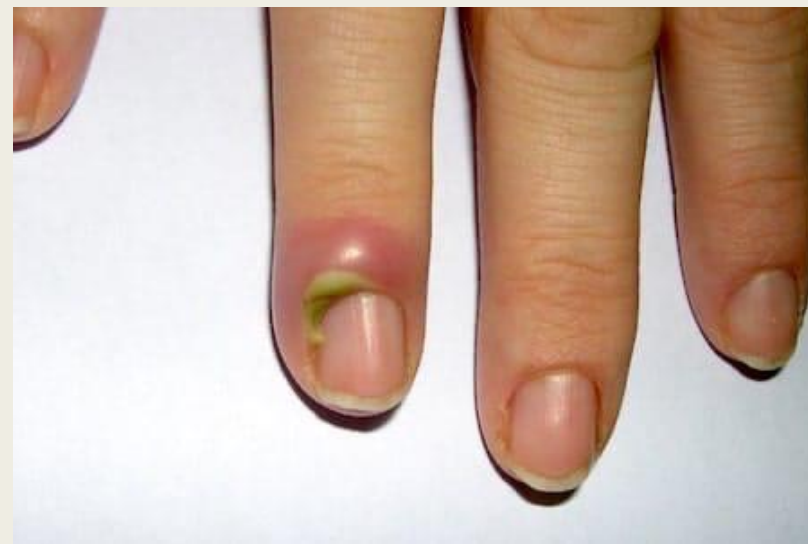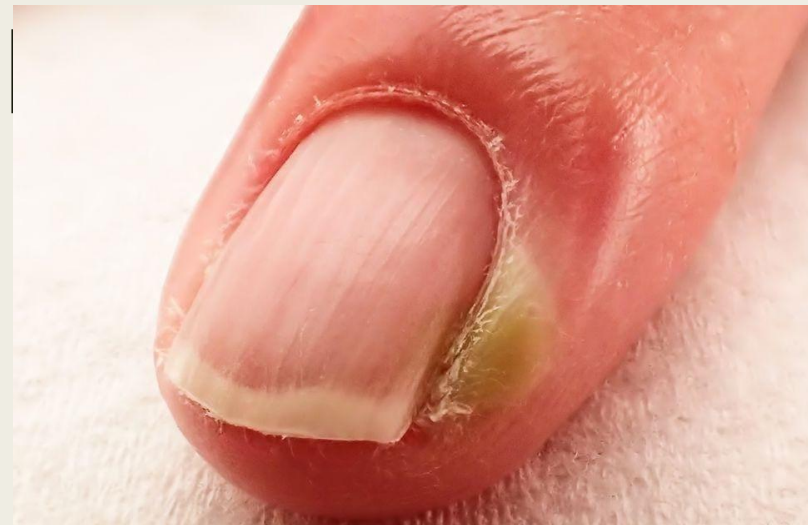- это группа заболеваний, которые вызываются проникновением в организм болезнетворных (патогенных) микроорганизмов.

1. БАКТЕРИАЛЬНЫЕ ИНФЕКЦИИ

- Инфекции, вызванные бактериями, чаще всего такими как: Стафилококк и стрептококк. Большинство бактериальных инфекций проявляются в области мягких тканей, окружающих ногтевую пластину.

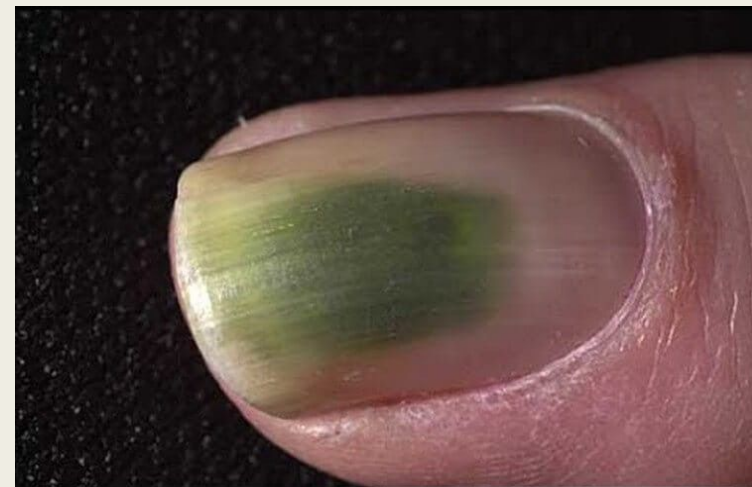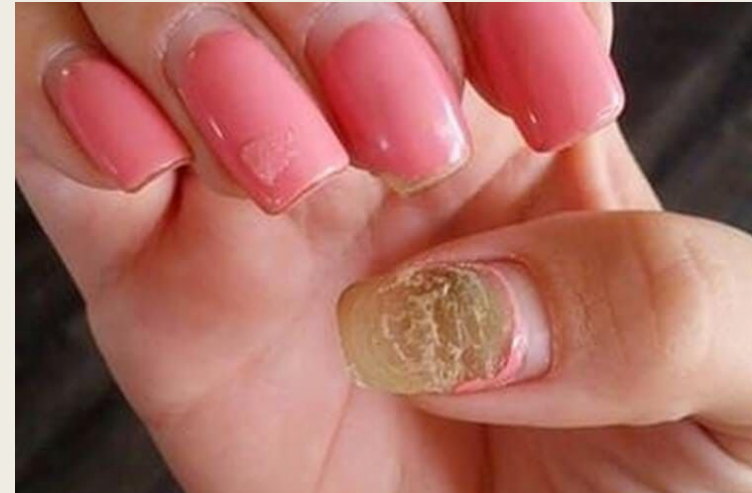БАКТЕРИАЛЬНЫЕ И

- **Панариций** – острое гнойное воспаление пальцев рук, реже ног, вызванное золотистым стафилококком. Может возникнуть как на кожных валиках, так и под ногтевой пластиной.
- **Паронихия** – гнойное воспаление околоногтевого валика.
- Начальная стадия: Отечность, покраснение, пульсация.
- Запущенная стадия: Гнойные мешки.
- Рекомендации: Обработка перекисью водорода 3%, левомеколь мазь.



БАКТЕРИАЛЬНЫЕ ИНФЕКЦИИ

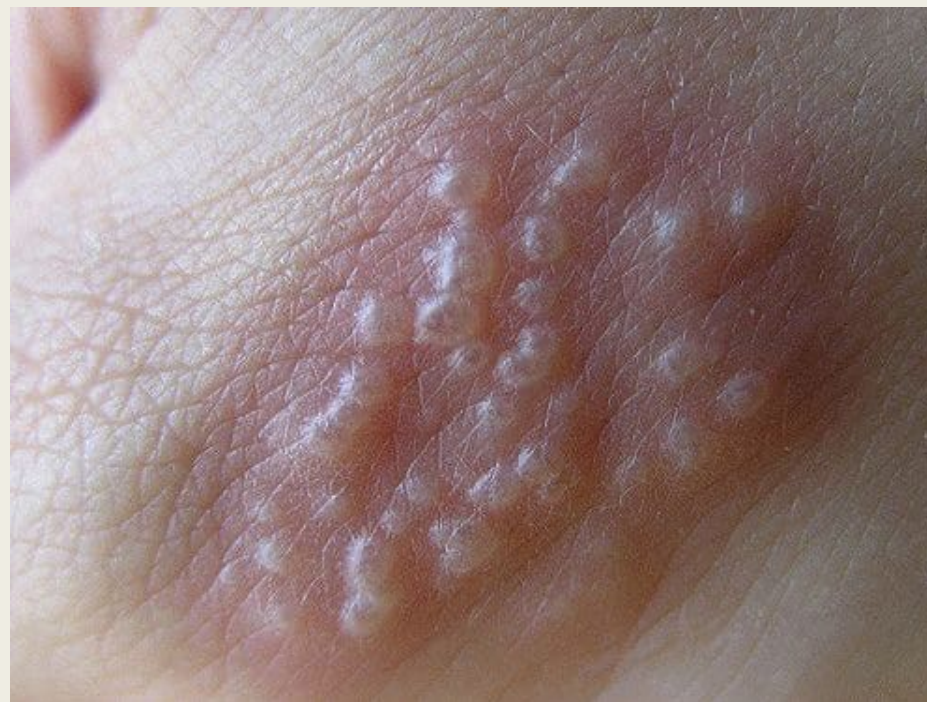- **Псевдомония** (синегнойная палочка) – любит влагу, тепло, темноту и отсутствие воздуха. Появляется в отслолке, между ногтем и искусственным материалом, или под ногтем, при онихолизисе. В процессе жизнедеятельности синегнойной палочки, образуется зеленый пигмент, которые окрашивает ногти. Часто псевдомонию путают с плесенью (грибком).
- Если псевдомония в отслолке, необходимо снять материал полностью, зашлифовать ноготь, шлифовщик утилизировать. Сделать примочку хлоргексидином на 15 минут.



2. ВИРУСНЫЕ ИНФЕКЦИИ

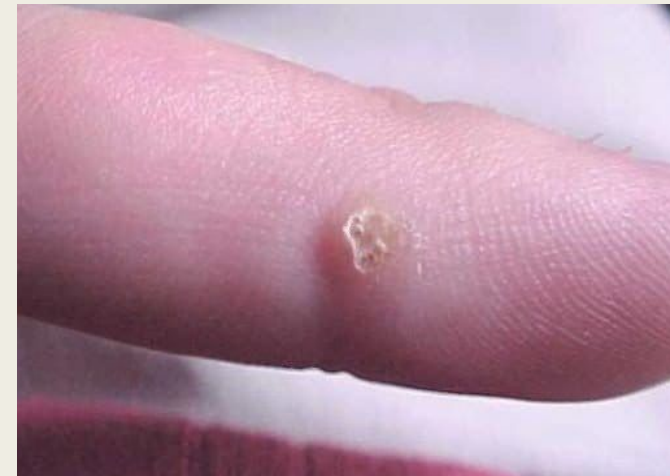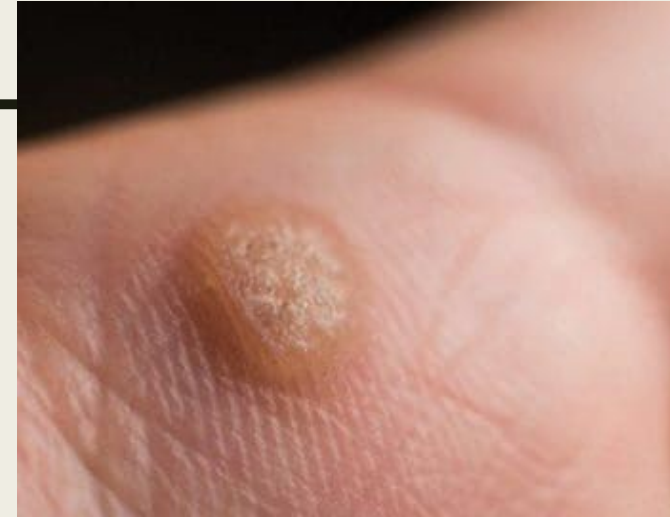инфекционные болезни и опухоли, вызываемые значительной частью вирусов.

- **Герпес** - вирусное заболевание с характерным высыпанием сгруппированных пузырьков на коже и слизистых.
- Пузырьки нельзя прокалывать, содержимое очень заразно.
- Не лечится, остается в организме человека навсегда.
- Проявляется при пониженном иммунитете.



ВИРУСНЫЕ ИНФЕКЦИИ

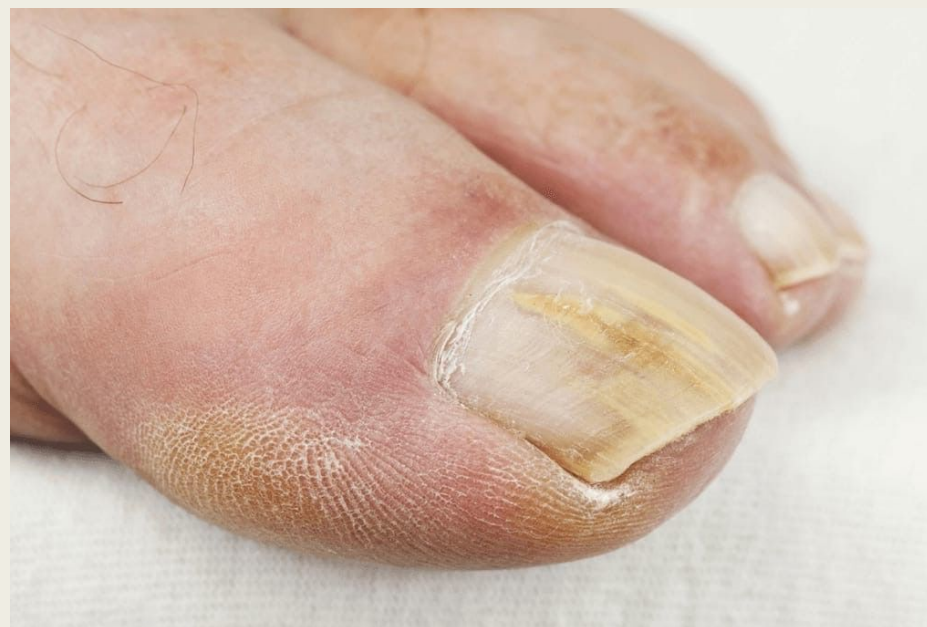- **Вирус папилломы человека (ВПЧ)** известен тем, что из-за него на коже и слизистых оболочках могут появиться плоские и остроконечные бородавки.
- Передача возбудителя осуществляется при контакте с больным или при переносе вируса от больного, через предметы общего пользования.



3. ГРИБКОВЫЕ ИНФЕКЦИИ

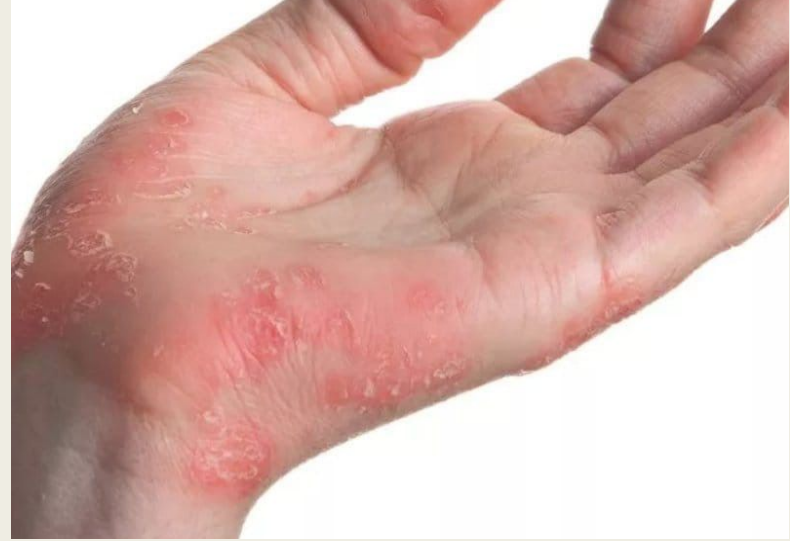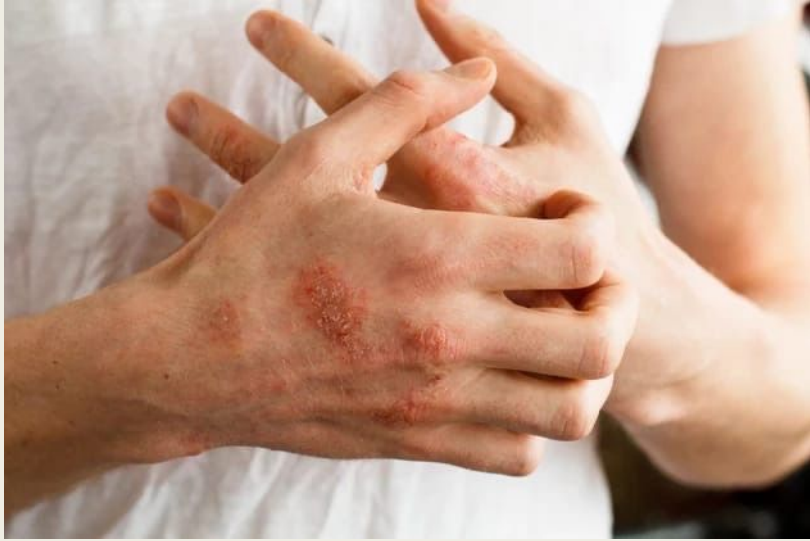заболевания кожи, ногтей, слизистых оболочек, внутренних органов, вызванные различными видами грибов.

- Грибок на коже – дерматомикоз.
- Грибок на ногтях – онихомикоз.



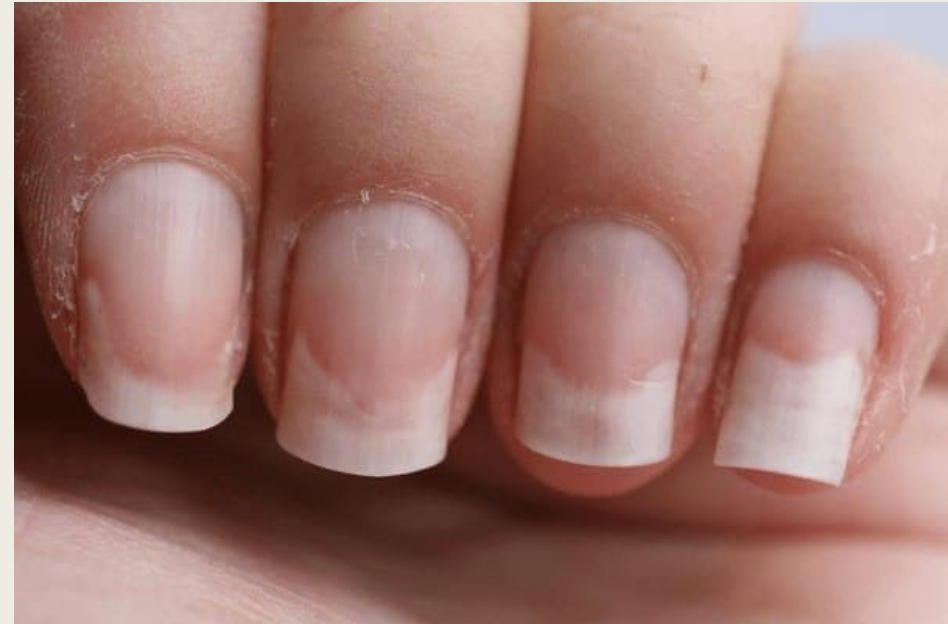НЕИНФЕКЦИОННЫЕ ЗАБОЛЕВАНИЯ

- *Псориаз* – Хроническое неинфекционное заболевание кожи, передающееся по наследству, в 95% случаев сопровождается появлением красно-розовых высыпаний и шелушения кожи, в 5% случаев может проявляться на ногтях.
- *Экзема* – дерматологическое заболевание поверхностных слоев кожи аллергенного характера. Способна проявляться в любом возрасте и на любом месте кожного покрова, но чаще на руках и лице.
- Заболевание характеризует яркое покраснение кожи с отеком и большим количеством пузырьков. Вскрытие пузырьков превращает их в мокрые эрозии, далее они сохнут и образуют корки с чешуйками. В местах поражений ощущается сильное жжение и зуд.



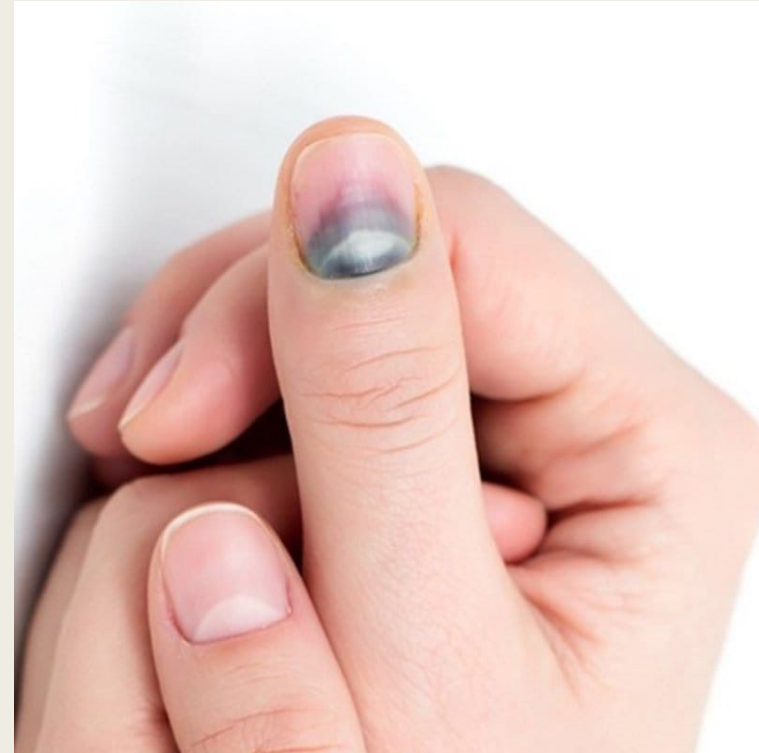
2. ТРАВМЫ НОГТЕЙ

- **Онихолизис** – это отслоение ногтевой пластины от ногтевого ложе.
- Причины возникновения:
- Травматическая
- Инфекционная
- Химическая (ожог, приемы лекарств, аллергия)
- Кожные заболевания (экзема, псориаз, дерматит)
- Патологии внутренних органов (особенно болезни щитовидной железы)



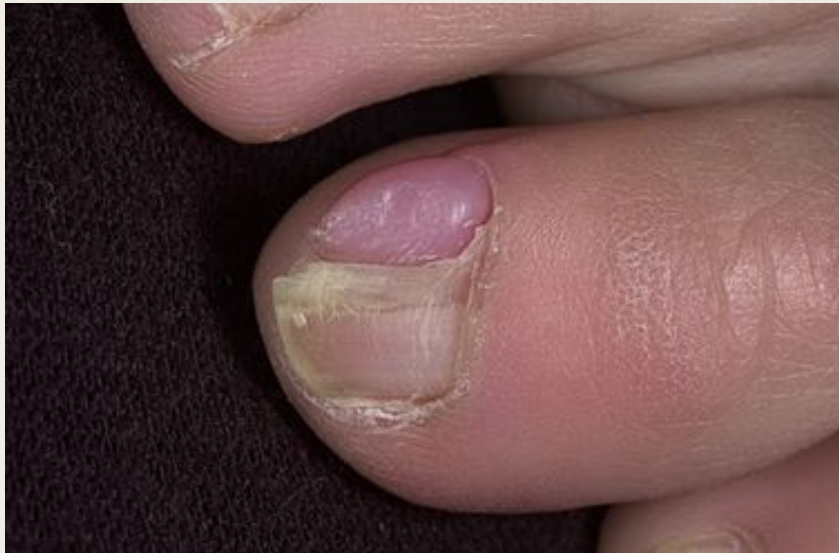2. ТРАВМЫ НОГТЕЙ

- **Подногтевая гематома** - Скопление крови под ногтем, на пальцах рук или ног (кровь в онихолизисе). В крови отлично размножаются грибковые, бактериальные и вирусные инфекции.

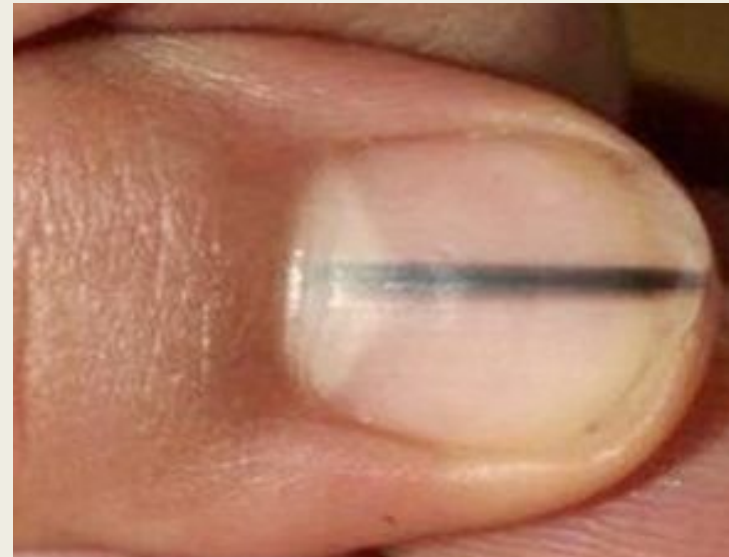


3. ОПУХОЛИ НОГТЕЙ

Фиброкератома - (другие названия: кожный рог, фиброма пальцев, фиброкератома Унны, акрохордон)



Подногтевая меланома — это одна из наиболее редких форм злокачественных новообразований. Развивается она в области ногтевого ложа, сначала имеет вид темного либо черного пятна или полосы, размеры которого постепенно увеличиваются.



4. ДИСТРОФИИ НОГТЕЙ

- **Онихошизис** – это дистрофия ногтевой пластины, при которой она расщепляется в горизонтальном направлении на слои.
- **Самодеструкция ногтя** – «волнообразный ноготь», чаще всего после «ковыряния» ногтя в зоне лунулы, у кутикулы.
- **Онихогрифоз** – редкое заболевание ногтевой пластины, которое проявляется ее патологическим утолщением и деформацией визуально напоминающей коготь хищной птицы.