

Курский Государственный Медицинский Университет

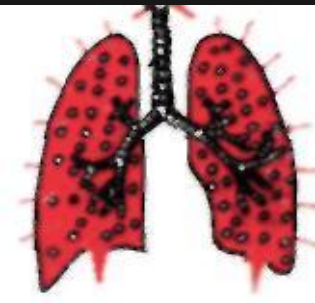Кафедра пропедевтики внутренних болезней


Зав. кафедрой, проф. д.м.н. Конопля Е.Н.

ПЛЕВРИТЫ

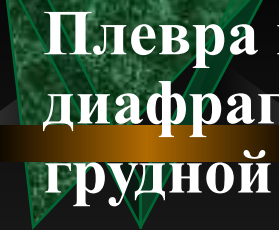


Курск – 2014




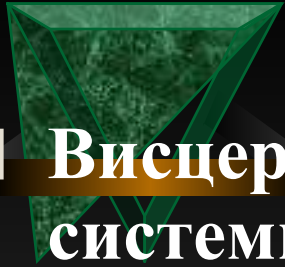


- Плеврит - воспаление плевральных листков с образованием на их поверхности фибрина (сухой, фибринозный плеврит) или скоплением в плевральной полости экссудата различного характера (экссудативный плеврит).

- 
- Плевра покрывает паренхиму легких, средостение, диафрагму и выстилает внутреннюю поверхность грудной клетки. Париетальная и висцеральная плевры покрыты одним слоем плоских мезотелиальных клеток.
 - В париетальной плевре мезотелиальные клетки расположены непосредственно на слое соединительной ткани.
 - В висцеральной плевре слой мезотелиальных клеток расположен на тонком соединительном слое, который связан с более глубоким слоем соединительной ткани (основным соединительнотканым слоем).
 - Между основным слоем висцеральной плевры и пограничным субплевральным слоем легкого расположен сосудистый слой.

- В сосудистом слое находятся лимфатические сосуды, вены, артерии, капилляры, диаметр капилляров здесь значительно больше, чем диаметр капилляров в других тканях организма, это способствует поддержанию низкого капиллярного давления в висцеральной плевре.
- Существуют различия в соотношении кровеносных и лимфатических сосудов в висцеральной и париетальной плевре.
- В париетальной плевре в 2-3 раза больше лимфатических сосудов, чем кровеносных, в висцеральной плевре соотношения обратные - кровеносных сосудов больше, чем лимфатических.

- 
- Наиболее активной является межреберная (костальная) плевра, в ней имеются лимфатические «люки» округлой или продолговатой формы, с помощью которых лимфатические сосуды париетальной (костальной) плевры связаны с плевральной полостью.
 - Кровоснабжение париетальной плевры осуществляется сосудами большого круга кровообращения.
 - Реберная плевра снабжается ветвями межреберных артерий,
 - медиастинальная плевра - перикардио-диафрагмальной артерией,
 - диафрагмальная плевра - верхней диафрагмальной и мышечно-диафрагмальной артериями.



- **Висцеральная плевра снабжается кровью из системы бронхиальных артерий и легочной артерии.**
- **В норме париетальный и висцеральный листки плевры разделены очень тонким слоем жидкости.**
- **Установлено, что согласно закону транскапиллярного обмена Старлинга, в норме жидкость движется из капилляров париетальной плевры в плевральную полость, а потом всасывается висцеральной плеврой.**



Этиология

- В зависимости от этиологии все плевриты можно разделить на две большие группы:
- инфекционные
- неинфекционные (асептические).
- При инфекционных плевритах воспалительный процесс в плевре обусловлен воздействием инфекционных агентов,
- при неинфекционных плевритах воспаление плевры возникает без участия патогенных микроорганизмов.

Инфекционные плевриты

Вызываются следующими возбудителями:

- бактериями (пневмококк, стрептококк, стафилококк, гемофильная палочка, клебсиелла, синегнойная палочка, брюшнотифозная палочка, бруцеллы и др.);
- микобактериями туберкулеза;
- риккетсиями;
- простейшими (амебы);
- грибами;
- паразитами (эхинококк и др.);
- вирусами.




- Наиболее часто инфекционные плевриты наблюдаются при пневмониях различной этиологии (пара- и метапневмонические плевриты) и туберкулезе,
- реже - при абсцессе легкого, нагноившихся бронхоэктазах, поддиафрагмальном абсцессе.

Неинфекционные (асептические) плевриты


наблюдаются при следующих заболеваниях:

- злокачественные опухоли (канцероматоз плевры является причиной плевритов в 40% случаев). Это могут быть первичная опухоль плевры (мезотелиома); метастазы злокачественной опухоли в плевру при раке яичников (синдром Мейгса - плеврит и асцит при карциноме яичников); лимфогранулематоз, лимфосаркома, гемобластозы и другие злокачественные опухоли;
- системные заболевания соединительной ткани (системная красная волчанка, дерматомиозит, склеродермия, ревматоидный артрит);
- системные васкулиты;

- травмы грудной клетки, переломы ребер и оперативные вмешательства (травматический плеврит);
- инфаркт легкого вследствие тромбоза легочной артерии;
- острый панкреатит (ферменты поджелудочной железы проникают в плевральную полость и развивается «ферментативный» плеврит);
- инфаркт миокарда (постинфарктный синдром Дресслера);
- геморрагические диатезы;
- хроническая почечная недостаточность («уремический плеврит»)
- периодическая болезнь.



- Среди всех перечисленных причин плевритов наиболее частыми являются:
- пневмонии,
- туберкулез,
- злокачественные опухоли,
- системные заболевания соединительной ткани.



Патогенез инфекционных плевритов

- Проникновение возбудителя в плевральную полость происходит следующими путями:
- 1. непосредственный переход инфекции из инфекционных очагов, расположенных в легочной ткани (пневмония, абсцесс, нагноившиеся кисты, туберкулезное поражение легких и прикорневых лимфоузлов);
- 2. лимфогенное инфицирование полости плевры;
- 3. гематогенный путь проникновения инфекции;
- 4. прямое инфицирование плевры из внешней среды при ранениях грудной клетки и операциях; при этом происходит нарушение целостности плевральной полости.

- Проникшие в полость плевры инфекционные агенты вызывают развитие воспалительного процесса в плевре.
- Этому способствует нарушение функции местной бронхопульмональной защиты и системы иммунитета в целом.
- Большое значение имеет предшествующая сенсibilизация организма инфекционным агентом (например, при туберкулезе). При этом поступление в полость плевры даже небольшого количества возбудителя вызывает развитие плеврита.
- В первые сутки развития плеврита происходит расширение лимфатических капилляров, повышение проницаемости сосудов, отек плевры, клеточная инфильтрация субплеврального слоя, наблюдается умеренный выпот в плевральную полость.
- При небольшом количестве выпота и хорошо функционирующих лимфатических «люках» жидкая часть выпота всасывается, на поверхности плевральных листков остается выпавший из экссудата фибрин - так формируется фибринозный (сухой) плеврит.

- **При высокой интенсивности воспалительного процесса создаются все условия для развития экссудативного плеврита:**
- **1. резкое повышение проницаемости кровеносных капилляров висцерального и париетального листков плевры и образование большого количества воспалительного экссудата;**
- **2. увеличение онкотического давления в полости плевры в связи с наличием белка в воспалительном экссудате;**
- **3. сдавление лимфатических капилляров обоих плевральных листков и лимфатических «люков» париетальной плевры и закрытие их пленкой выпавшего фибрина;**
- **4. превышение скорости экссудации над скоростью всасывания выпота.**
- **Под влиянием вышеназванных факторов в полости плевры накапливается экссудат, развивается экссудативный плеврит.**

- При инфекционных экссудативных плевритах наблюдаются различные виды экссудатов.
- Наиболее часто обнаруживается серозно-фибринозный экссудат. При инфицировании экссудата пиогенной микрофлорой он становится серозно-гнойным, а затем гнойным (эмпиема плевры).
- По мере обратного развития патологического процесса, скорость резорбции начинает постепенно преобладать над скоростью экссудации и жидкая часть экссудата рассасывается. Фибринозные наложения на плевре подвергаются рубцеванию, формируются шварты, которые могут вызывать более или менее значительную облитерацию плевральной полости.
- Гнойный экссудат никогда не резорбцируется, он может эвакуироваться только при прорыве эмпиемы плевры через бронх наружу или может быть удален при пункции или дренировании плевральной полости.
- Иногда возможно сращение плевральных листков соответственно границе выпота, вследствие чего формируется осумкованный плеврит.



Патогенез неинфекционных плевритов

- В патогенезе карциноматозных плевритов и образовании выпота значительную роль играет влияние на плевру продуктов обмена самой опухоли, а также нарушение циркуляции лимфы в связи с блокадой ее оттока (плевральных «люков», лимфоузлов) новообразованием или его метастазами.
- Такой же патогенез плевритов, развивающихся при гемобластозах.
- В развитии плеврита при системных болезнях соединительной ткани и системных васкулитах, периодической болезни имеют значение аутоиммунные механизмы, генерализованное поражение сосудов, иммунокомплексная патология.

- Асептические травматические плевриты обусловлены реакцией плевры на излившуюся кровь, а также непосредственным ее повреждением (например, при переломе ребер).
- Развитие плеврита при хронической почечной недостаточности обусловлено раздражением плевры выделяющимися уремическими токсинами - межуточными продуктами азотистого обмена.
- Ферментативный плеврит обусловлен повреждающим действием на плевру панкреатических ферментов поступающих в плевральную полость по лимфатическим сосудам через диафрагму.
- В развитии плеврита при инфаркте миокарда (постинфарктный синдром Дресслера) ведущую роль играет аутоиммунный механизм.
- Плеврит при инфаркте легкого (вследствие тромбоэмболии легочной артерии) обусловлен непосредственным переходом асептического воспалительного процесса с инфарктного легкого на плевру.

Классификация



□ I. *Этиология*

□ 1. Инфекционные плевриты

□ 2. Асептические плевриты

□ II. *Характер патологического процесса*

□ 1. Сухой (фибринозный) плеврит

□ 2. Экссудативный плеврит

□ III. *Характер выпота при экссудативном плеврите*

□ 1. Серозный

□ 2. Серозно-фибринозный

□ 3. Гнойный

□ 4. Гнилостный

□ 5. Геморрагический

□ 6. Эозинофильный

□ 7. Холестериновый

□ 8. Хилезный

□ 9. Смешанный



- *IV. Течение плеврита*

- **1. Острый плеврит**

- **2. Подострый плеврит**

- **3. Хронический плеврит**

- *V. Локализация плеврита*

- **1. Диффузный**

- **2. Осумкованный (отграниченный)**

- **2.1. Верхушечный (апикальный)**

- **2.2. Пристеночный (паракостальный)**

- **2.3. Костнодиафрагмальный**

- **2.4. Диафрагмальный (базальный)**

- **2.5. Парамедиастинальный**

- **2.6. Междолевой (интерлобарный)**

СУХОЙ (ФИБРИНОЗНЫЙ) ПЛЕВРИТ

□ Клиническая картина

- У большинства больных сухой (фибринозный) плеврит начинается остро, реже постепенно.
- *Жалобы* больных: боли в грудной клетке, повышение температуры тела, общая слабость.
- *Боли в грудной клетке* — характерный симптом острого сухого плеврита. Она обусловлена раздражением чувствительных нервных окончаний париетальной плевры, локализуется в соответствующей половине грудной клетки (на пораженной стороне), чаще всего в передних и нижнебоковых отделах.
- Боль появляется при глубоком вдохе, при этом на высоте вдоха возможно появление сухого кашля, боль резко усиливается при кашле (больной рефлекторно прикладывает руку к больному месту и как бы пытается уменьшить движение грудной клетки на вдохе, чтобы тем самым уменьшить боль).
- Характерно также усиление боли при наклоне туловища в здоровую сторону (симптом Шепельмана-Дегио), а также при смехе и чихании.

- Наиболее характерна остро возникающая боль в грудной клетке, но часто боль в груди **незначительная** (при постепенном развитии заболевания).
- В зависимости от различного расположения воспалительного процесса боль может локализоваться не только в типичных передних и нижнебоковых отделах грудной клетки, но и в других участках.
- Характерны также жалобы на *общую слабость, повышение температуры тела* (обычно до 38°C , иногда выше).
- При слабо выраженном нераспространенном сухом плеврите температура тела может быть нормальной, особенно в первые дни заболевания.
- Многих больных беспокоят преходящие неинтенсивные боли в мышцах, суставах, головная боль.

□ *Объективное исследование*

- Больной щадит пораженную сторону и поэтому находит значительное облегчение (уменьшение болей) в положении на **больном** боку, так как в этом случае происходит иммобилизация грудной клетки, уменьшается раздражение париетальной плевры.
- Дыхание учащенное поверхностное (при таком дыхании боли выражены меньше), отставание пораженной половины грудной клетки в связи с болевыми ощущениями.
- При пальпации грудной клетки в ряде случаев - шум трения плевры (под рукой при дыхании как бы ощущается хруст снега).
- При перкуссии легких звук остается ясным легочным, если плеврит не обусловлен воспалительным процессом в паренхиме легких.
- При аускультации легких в проекции локализации воспаления плевры определяется важнейший симптом сухого плеврита - *шум трения плевры*.
- Он возникает вследствие трения друг о друга при дыхании париетального и висцерального листков плевры, на которых имеются отложения фибрина и поверхность которых становится шероховатой.

□ Шум трения плевры выслушивается при вдохе и выдохе и напоминает хруст снега под ногами, скрип новой кожи или шелест бумаги, шелка. Чаще всего шум трения плевры достаточно громкий, однако в некоторых случаях может быть едва уловимым, и для его обнаружения необходима очень тщательная аускультация в тишине. В связи с разнообразием тембра шума трения плевры его можно спутать с крепитацией или хрипами. Шум трения плевры отличается от них следующими признаками:

- шум трения плевры выслушивается как при вдохе, так и при выдохе, крепитация слышна только на вдохе;
- шум трения плевры воспринимается как прерывистые, следующие друг за другом звуки разнообразного характера, а сухие хрипы выслушиваются как протяжный непрерывный звук;

- шум трения плевры не изменяется при кашле, хрипы после кашля могут исчезать, или усиливаться или появляться вновь;
- шум трения плевры может слышаться на расстоянии;
- при надавливании стетоскопом или пальцем на межреберный промежуток вблизи стетоскопа шум трения плевры усиливается в связи с более тесным соприкосновением плевральных листков; в то же время на громкость хрипов этот прием влияния не оказывает;
- шум трения плевры при аускультации кажется возникающим вблизи уха, в то время как хрипы и крепитация воспринимаются более отдаленно;
- шум трения плевры может ощущаться самим больным.

- **Сухой плеврит может локализоваться вблизи сердца, в этом случае может развиваться спаечный процесс между плеврой и перикардом, в связи с этим трение обоих плевральных листков происходит не только при дыхании, но и при каждом сокращении сердца**
- **возникает *плевроперикардальный шум трения*. Характерной особенностью этого шума является то, что он продолжает выслушиваться и при задержке дыхания.**
- **В области верхушек легких шум трения плевры выслушивается редко, что объясняется плохой дыхательной подвижностью верхушек.**
- **Шум трения плевры у некоторых больных может продолжать выслушиваться в течение многих лет после перенесенного плеврита, что обусловлено неравномерным утолщением плевральных листков.**




Лабораторные данные

- 1. ОАК: возможно увеличение СОЭ, лейкоцитоз и сдвиг лейкоцитарной формулы влево (не постоянный признак).
- 2. ОАМ - без патологических изменений.
- 3. БАК - возможно увеличение содержания серомукоида, фибрина, сиаловых кислот, α_2 -глобулина, появление СРБ.



Инструментальные исследования

- Рентгенологическое исследование легких
- При фибринозном плеврите могут определяться высокое стояние купола диафрагмы с соответствующей стороны, отставание его при глубоком дыхании, ограничение подвижности нижнего легочного края и легкое помутнение части легочного поля. При значительных отложениях фибрина иногда удается определить неясную, неотчетливую тень по наружному краю легкого (редкий признак).
- Ультразвуковое исследование
- С помощью ультразвукового исследования можно выявить интенсивные наложения фибрина на париетальной или висцеральной плевре. Они выглядят как утолщение плевры с неровным, волнистым контуром, повышенной эхогенности, однородной структуры.



Течение

- Течение сухого плеврита, как правило, благоприятное. Заболевание продолжается около 1-3 недель и обычно заканчивается выздоровлением.
- Длительное рецидивирующее течение характерно для туберкулезной этиологии заболевания.



ЭКССУДАТИВНЫЙ ПЛЕВРИТ

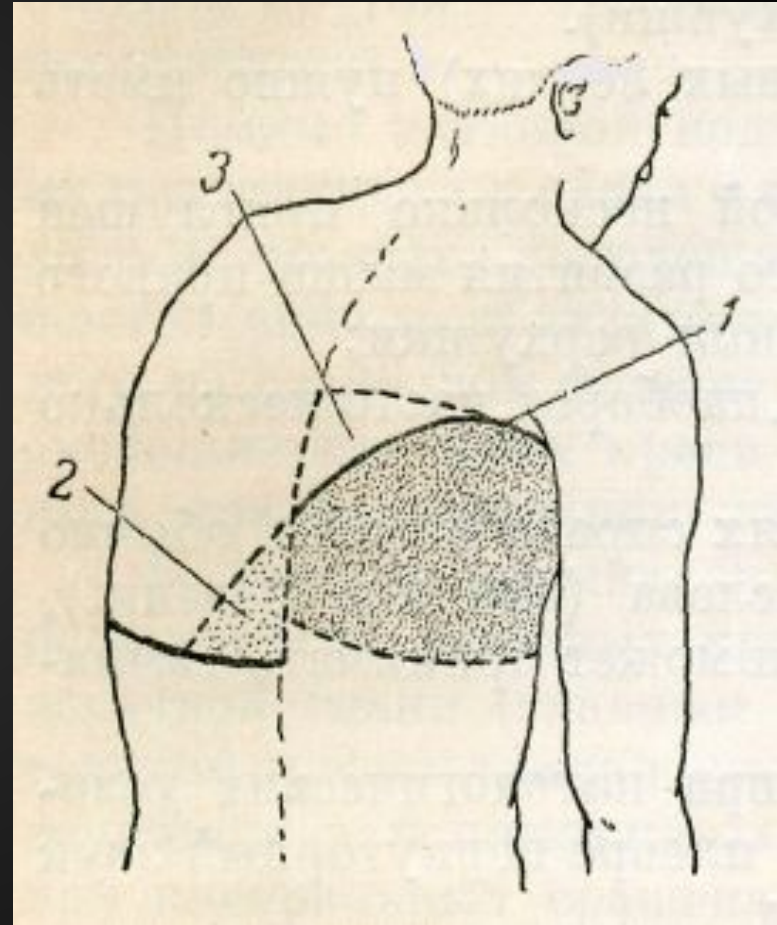
- **Клиническая картина**
- **Экссудативный плеврит характеризуется скоплением выпота в плевральной полости при воспалительных процессах в листках плевры и прилегающих органах.**
- **По характеру выпота экссудативные плевриты подразделяются на серозно-фибринозные, гнойные, гнилостные, геморрагические, эозинофильные, холестериновые, хилезные.**
- **Наиболее частой причиной этих плевритов являются туберкулез, а также пневмония (пара- или метапневмонический экссудативный плеврит).**
- **Клиническая симптоматика экссудативного плеврита достаточно однотипна при различных видах выпота. Окончательно характер выпота устанавливается с помощью плевральной пункции.**

- **Жалобы:** достаточно характерны и зависят от варианта начала заболевания.
- Если развитию экссудативного плеврита предшествовал острый фибринозный (сухой) плеврит, то
- вначале больных беспокоит острая, интенсивная боль в грудной клетке, усиливающаяся при дыхании, кашле.
- С появлением выпота в плевральной полости боли в грудной клетке ослабевают или даже исчезают совсем в связи с тем, что плевральные листки разъединяются жидкостью, появляющейся в плевральной полости.
- Вместе с тем характерны *чувство тяжести в грудной клетке, одышка* (при значительном количестве экссудата),
- может отмечаться *сухой кашель* (предполагается его рефлекторный генез),
- значительное повышение температуры тела, потливость.

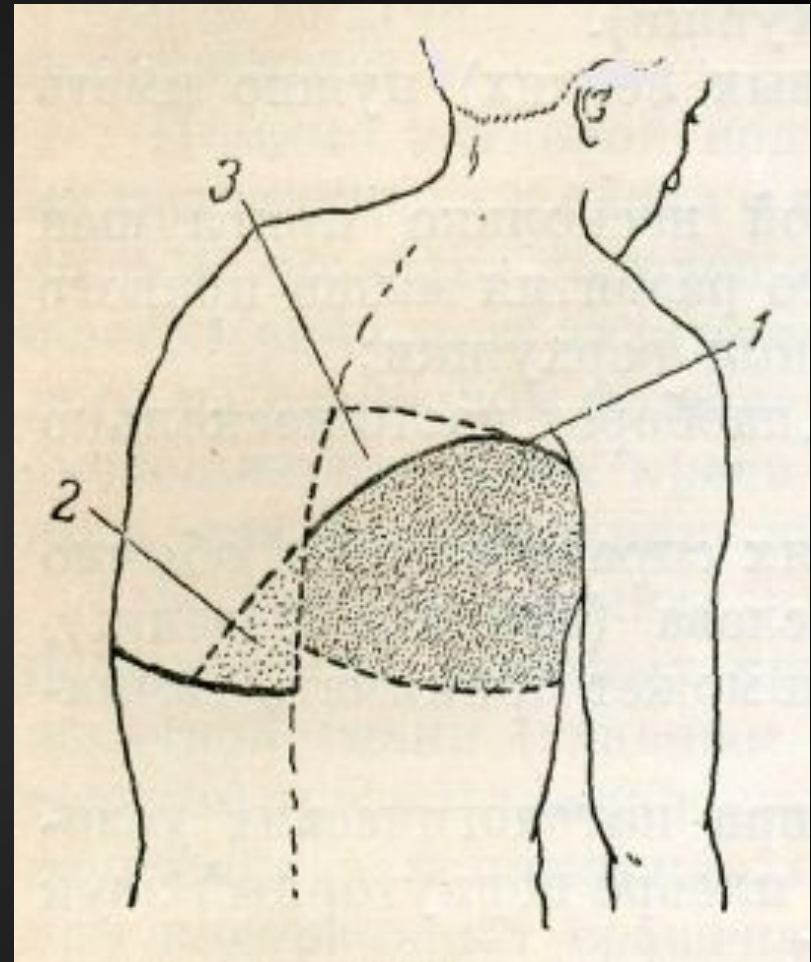
- У некоторых больных экссудативный плеврит развивается без предшествующего фибринозного (сухого) плеврита, поэтому болевой синдром отсутствует и достаточно быстро, спустя несколько дней (редко через 2-3 недели) после периода небольшой слабости и повышения температуры тела появляются характерные жалобы: одышка и ощущение «заложенности», тяжести в груди.
- Но возможно и острое начало заболевания: быстро повышается температура тела до 39-40⁰С (иногда с ознобом), появляются острая колющая боль в боку (усиливающаяся при вдохе), одышка (в связи с быстрым накоплением экссудата в плевральной полости), выраженные симптомы интоксикации — головная боль, потливость, анорексия.


- При *осмотре* больных экссудативным плевритом выявляются:
- вынужденное положение - больные предпочитают лежать на больном боку, что ограничивает смещение средостения в здоровую сторону, и позволяет здоровому легкому более активно участвовать в дыхании, при очень больших выпотах больные занимают полусидячее положение;
- цианоз и набухание шейных вен (большое количество жидкости в плевральной полости затрудняет отток крови из шейных вен);
- одышка (дыхание учащенное и поверхностное);
- увеличение объема грудной клетки на стороне поражения, сглаженность или выбухание межреберных промежутков;
- ограничение дыхательных экскурсий грудной клетки на стороне поражения;
- отечность и более толстая складка кожи в нижних отделах грудной клетки на стороне поражения по сравнению со здоровой стороной (симптом Винтриха).
- Над областью выпота резко ослаблено голосовое дрожание.

- При *перкуссии* легких выявляются следующие важнейшие симптомы наличия жидкости в плевральной полости:
- тупой перкуторный звук над зоной выпота.
- С помощью перкуссии можно определить наличие жидкости в плевральной полости, если ее количество не менее 300-400 мл, а повышение уровня притупления на одно ребро соответствует увеличению количества жидкости на 500 мл.
- Характерна чрезвычайно выраженная тупость перкуторного звука («тупой бедренный звук»), нарастающая книзу.
- Верхняя граница тупости (линия Дамуазо) проходит от позвоночника кверху кнаружи до лопаточной или задней подмышечной линии и далее кпереди косо вниз




- притупление перкуторного звука на здоровой стороне в виде **прямоугольного треугольника Раухфуса**.
- Гипотенузу этого треугольника составляет продолжение линии Дамуазо на здоровой половине грудной клетки, один катет - позвоночник, другой - нижний край здорового легкого. Притупление перкуторного звука в области этого треугольника обусловлено смещением в здоровую сторону грудной аорты, которая дает при перкуссии тупой звук;
- Притупленно-тимпанический звук в зоне **прямоугольного треугольника Гарлянда** на больной стороне. Гипотенузу этого треугольника составляет начинающаяся от позвоночника часть линии Дамуазо, один катет - позвоночник, а другой - прямая, соединяющая вершину линии Дамуазо с позвоночником;





- **При экссудативном плеврите в связи с клейкостью экссудата оба плевральных листка слипаются у**
- **верхней границы жидкости, поэтому конфигурация тупости и направление линии Дамуазо почти не изменяется при перемене положения больного.**
- **При наличии в плевральной полости трансудата направление линии изменяется через 15-30 мин.**
- **Спереди по срединно-ключичной линии тупость определяется лишь тогда, когда количество жидкости в плевральной полости составляет около 2-3 л, при этом сзади верхняя граница тупости обычно достигает середины лопатки**

- 
- при левостороннем экссудативном плеврите **исчезает** пространство Траубе (зона тимпанита в нижних отделах левой половины грудной клетки, обусловленного газовым пузырем желудка);
 - определяется смещение сердца в здоровую сторону. При правостороннем экссудативном плеврите средостение смещается влево, левая граница относительной тупости сердца и верхушечного толчка могут смещаться до подмышечных линий. При левостороннем экссудативном плеврите правая граница относительной тупости может сместиться за среднеключичную линию. Смещение сердца вправо очень опасно в связи с возможным перегибом нижней полой вены и нарушением притока крови к сердцу.

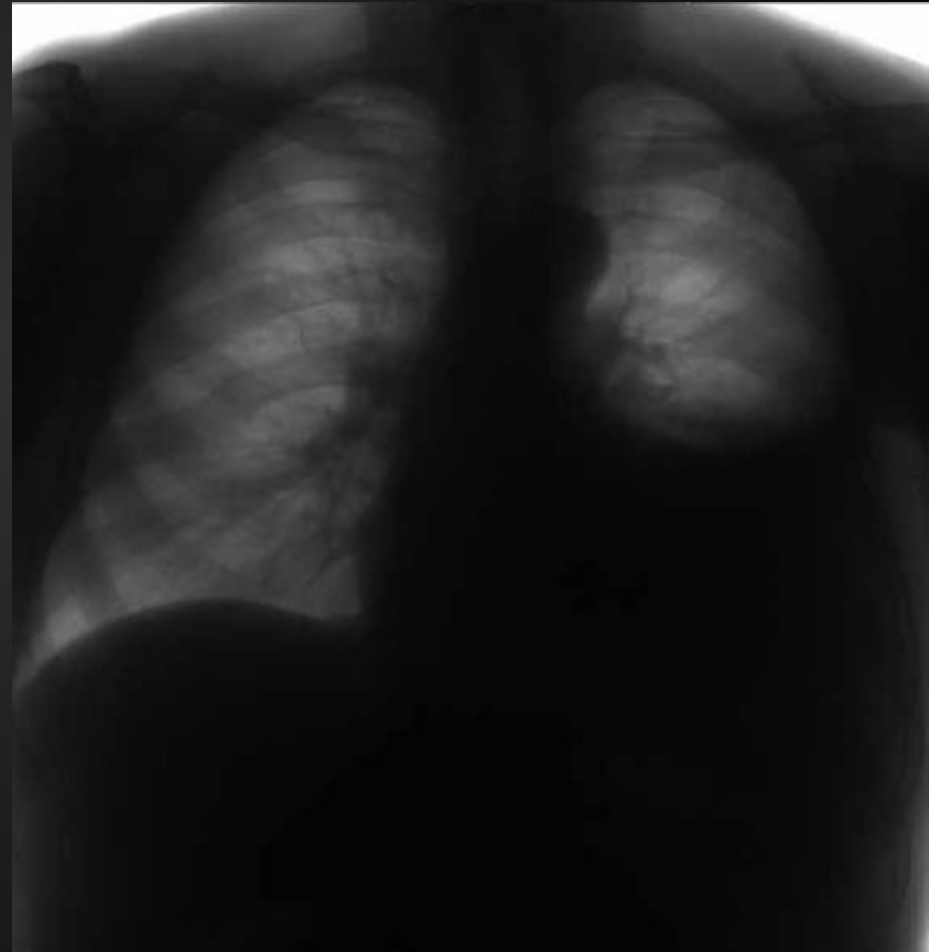
- При *аускультации легких* характерны следующие данные:
- при больших объемах выпота везикулярное дыхание не прослушивается, так как легкое поджато жидкостью и его дыхательные экскурсии резко ослаблены или даже отсутствуют.
- При меньших количествах жидкости в полости плевры может выслушиваться резко ослабленное везикулярное дыхание;
- у верхней границы экссудата может прослушиваться шум трения плевры за счет соприкосновения при дыхании воспаленных листков плевры над экссудатом.
- Шум трения плевры при экссудативном плеврите может указывать также на начало рассасывания экссудата. Шум трения плевры может восприниматься рукой при пальпации в области верхней границы экссудата;
- При *аускультации сердца* обращает на себя внимание приглушенность сердечных тонов (значительно более выраженное при левостороннем экссудативном плеврите), возможны различные нарушения ритма сердца.
- Артериальное давление имеет тенденцию к снижению, при больших выпотах в полости плевры возможна значительная артериальная гипотензия.

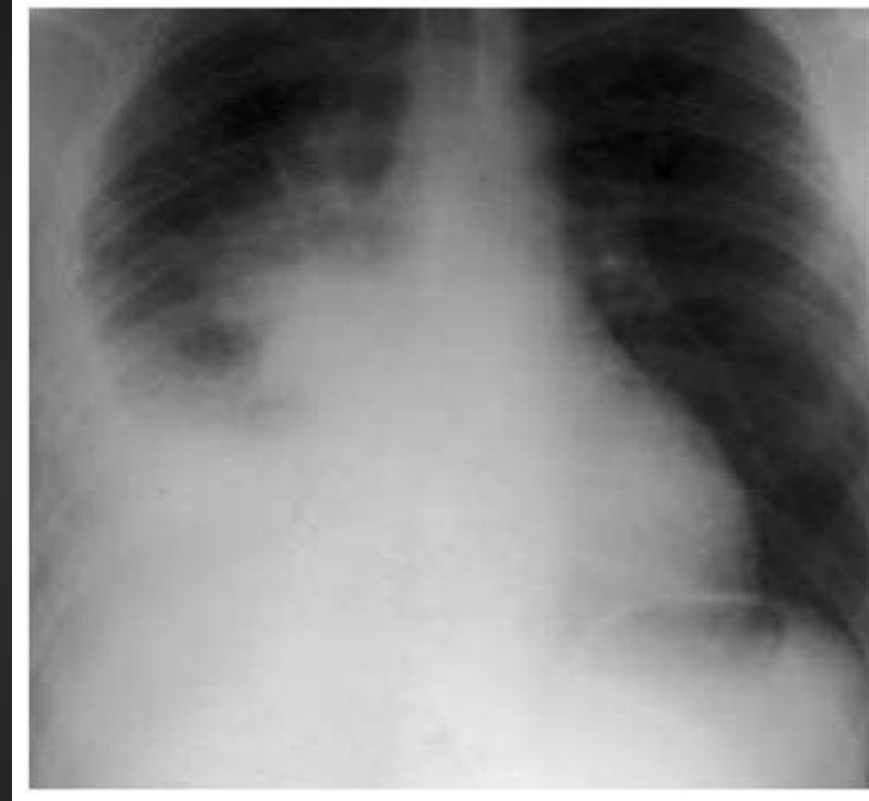
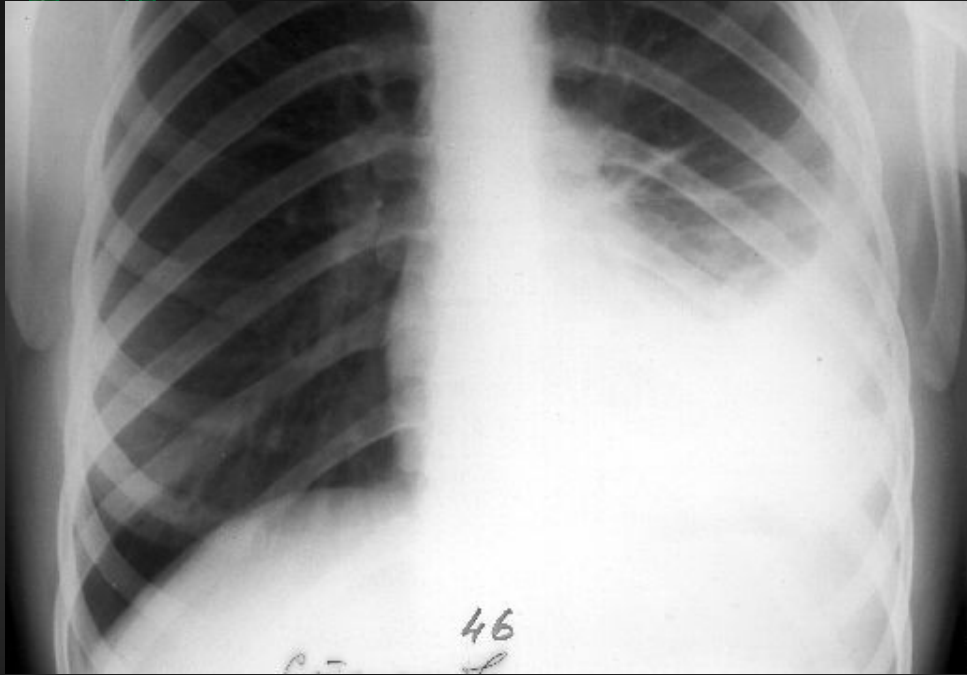
Лабораторные данные

- 1. ОАК - характерен нейтрофильный лейкоцитоз со сдвигом лейкоцитарной формулы влево, токсическая зернистость лейкоцитов, резкое увеличение СОЭ. У многих больных обнаруживается умеренно выраженная анемия нормохромного или гипохромного типа.
- 2. ОАМ - в разгар болезни у части больных обнаруживаются небольшая протеинурия (как правило, менее 1), единичные свежие эритроциты, клетки почечного эпителия.
- 3. БАК - наиболее характерны выраженная диспротеинемия (снижение уровня альбумина и увеличение α_1 - и α_2 -глобулинов) и «биохимический синдром воспаления» (повышение содержания сиаловых кислот, серомукоида, фибрина, гаптоглобина, появление С-реактивного протеина).
- Достаточно часто обнаруживается небольшая гипербилирубинемия, возможно повышение содержания АЛТ и АСТ (как проявление токсических влияний на печень), ЛДГ.

Рентгенологическое исследование легких

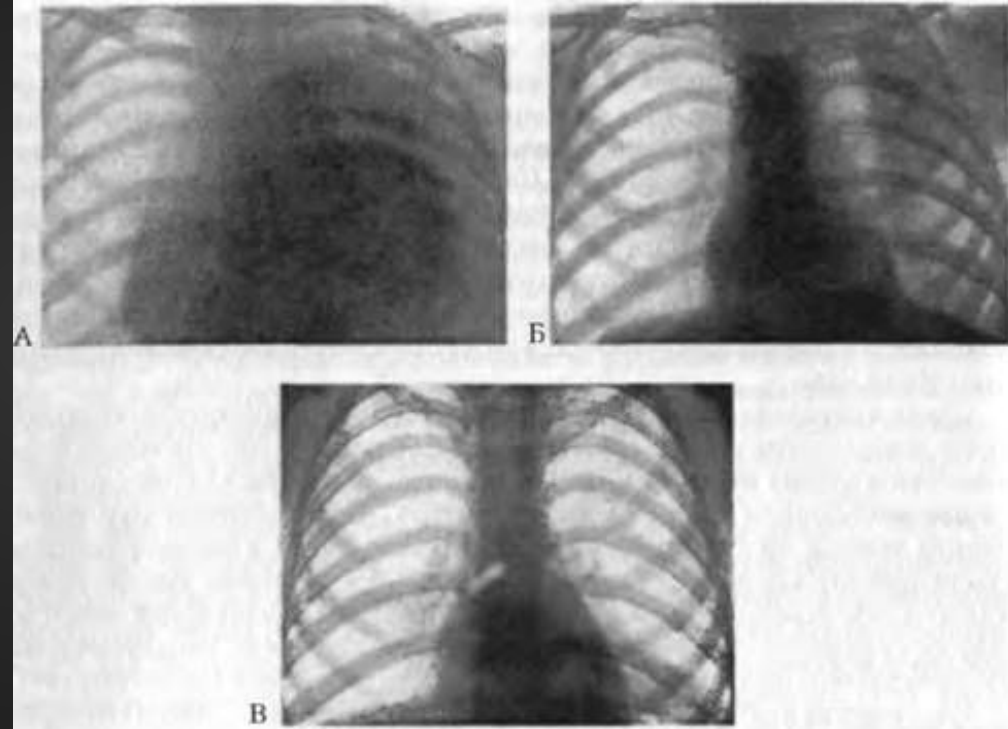
- Чаще всего при свободном выпоте в плевральной полости обнаруживается интенсивное гомогенное затемнение с косой верхней границей, идущей книзу и кнутри, средостение смещается в здоровую сторону.
- Большие выпоты обуславливают затемнение большей части легочного поля ($\frac{2}{3}$ - $\frac{3}{4}$ и даже почти всего легкого).





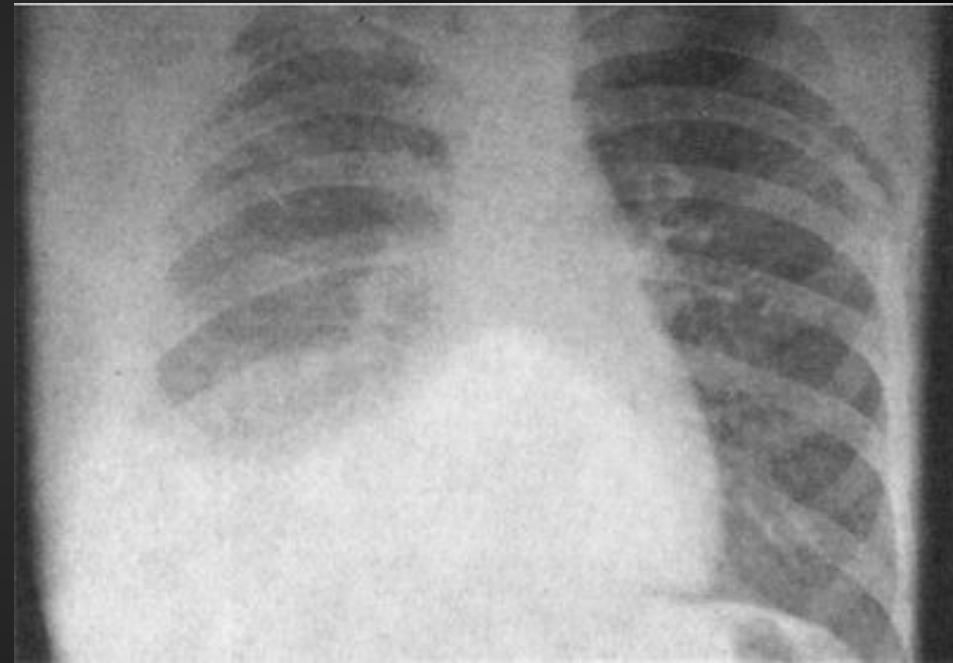


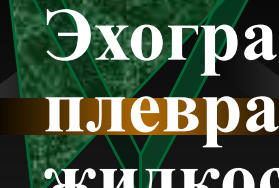
□ Рентгенологическое исследование легких следует производить до и после эвакуации выпота из плевральной полости, что позволяет выявить характер патологического процесса (туберкулез, пневмония, опухоль) в соответствующем легком.





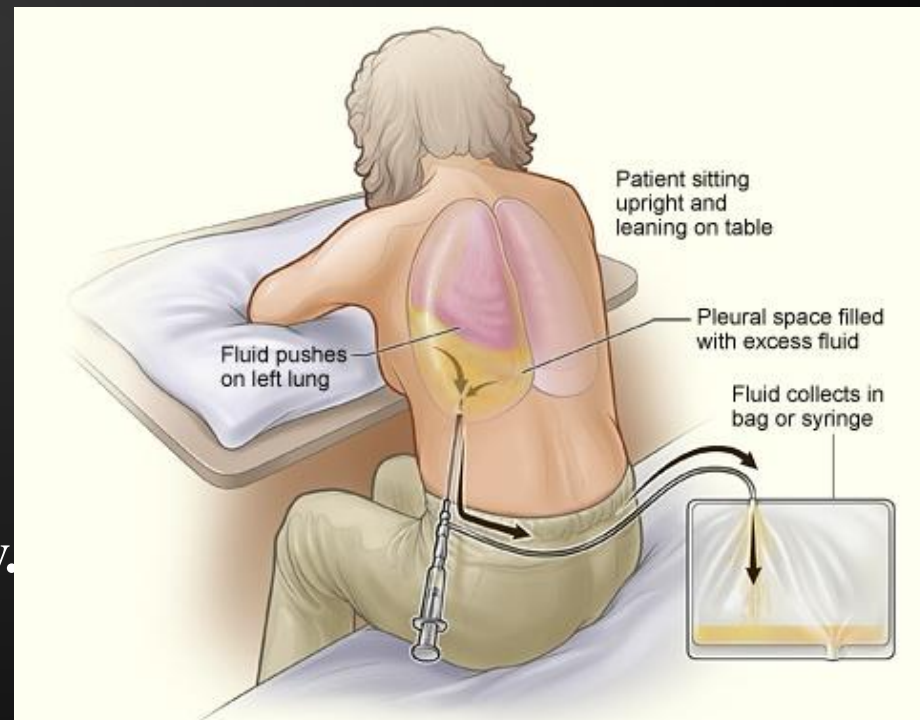
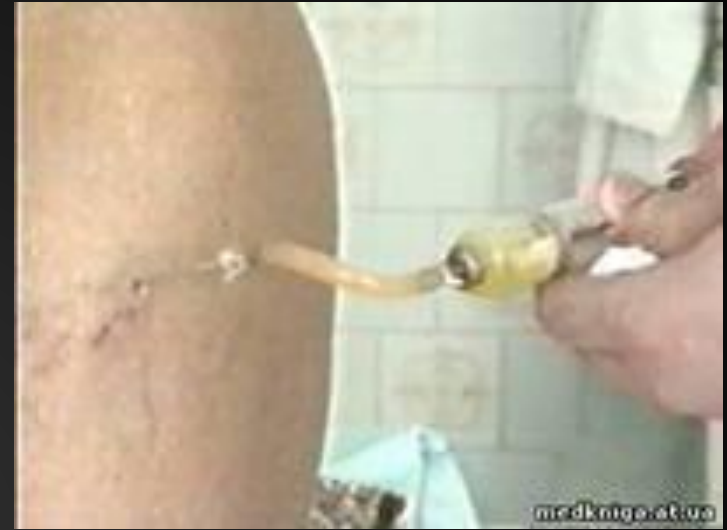- **При выпотах небольшого объема затемнение может занимать лишь реберно-диафрагмальный синус, при этом отмечается высокое расположение купола диафрагмы.**
- **В дальнейшем, по мере увеличения количества жидкости в полости плевры, купол диафрагмы опускается. При сформировавшихся плевральных сращениях возникают осумкованные выпоты, которые хорошо распознаются рентгенологически.**
- **Для более точной диагностики часто приходится производить компьютерную томографию легких после эвакуации жидкости.**



- 
- **Эхографическая картина при наличии плеврального выпота зависит от количества жидкости. Если объем выпота небольшой, он выглядит в виде клиновидных эхонегативных участков. При увеличении количества жидкости эхонегативное пространство расширяется, сохраняя клиновидную форму. Плевральные листки раздвигаются скопившейся жидкостью. Легочная ткань выглядит как однородное эхогенное образование и смещается к корню (вверх и к центру грудной клетки).**
 - **Образующиеся в экссудате нити фибрина выявляются при ультразвуковом исследовании в виде эхогенных линий различной длины и толщины.**

Плевральная пункция

- Плевральная пункция имеет огромное значение, так как позволяет не только подтвердить наличие выпота, но и проводить дифференциальную диагностику.
- Выполнение плевральной пункции является обязательной процедурой у больных с экссудативным плевритом.
- Оценивают физические, химические свойства, выполняют ее цитологическое, биохимическое, бактериологическое исследование и проводят дифференциальную диагностику.



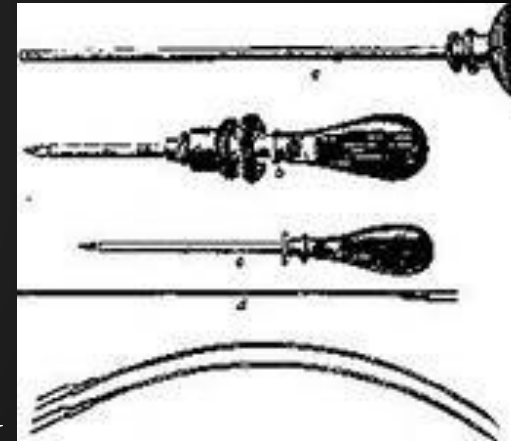
ДИФФЕРЕНЦИАЛЬНАЯ ДИАГНОСТИКА МЕЖДУ ЭКССУДАТОМ И ТРАССУДАТОМ

№ п/п	Признаки	Экссудат	Транссудат
1.	Начало заболевл.	Острое	Постепенное
2.	Наличие боли в грудной клетке	Характерно	Не характерно
3.	Повышение температуры	Характерно	Не характерно
4.	Наличие общих лабораторных признаков восп.	Характерны и очень выражены	Не характерны, но могут быть слабо выраженные
5.	Внешний вид жидкости	Мутная, не совсем прозрачная, интенсивного лимонно-желтого цвета, часто геморрагическая, может быть гнойная, гнилостная, с неприятным запахом.	Прозрачная, слегка желтоватая, иногда бесцветная, не имеет запаха.

№ п/п	Признаки	Эксудат	Транссудат
6.	Изменение внешнего вида плевральной жидкости при стоянии	Мутнеет, выпадают более или менее обильные хлопья фибрина. Серозно-гнойный эксудат разделяется на два слоя, при стоянии свертывается	Остается прозрачной, осадок не образуется или он очень нежен (в виде облачка), отсутствует наклонность к свертыванию
7.	Содержание белка	>30 г/л	< 30 г/л
8.	Плотность плевральной жидкости	> 1015 кг/л	< 1015 кг/л
9.	Реакция Ривальта	положительная	отрицательная
10.	К-во лейкоцитов	> 1000 в 1 мм	< 1000 в 1 мм
11.	Количество эритроцитов	Вариабельно	< 5000 в 1 мм
12.	Цитологическое исследование	Преобладает нейтрофильный лейкоцитоз	Небольшое количество слущенного эпителия

Торакоскопия

- **Метод позволяет осмотреть легочную и париетальную плевру после эвакуации жидкости.**
- **Диагностическое значение метода в том, что он позволяет констатировать наличие воспалительного процесса плевры и установить специфический или неспецифический характер поражения.**
- **Неспецифический воспалительный процесс плевры характеризуется гиперемией, кровоизлияниями, плевральными сращениями, отложениями фибрина и, сохранностью воздушности легочной ткани.**
- **Специфические изменения в виде сероватых или желтоватых бугорков позволяют предположить наличие туберкулезного или опухолевого процесса, уточнение производится с помощью биопсии и анализа клинико-лабораторных данных.**



- При торакоскопической биопсии можно получить плевральный биоптат из наиболее измененных участков плевры, что позволяет поставить точный диагноз туберкулеза или злокачественной опухоли и отличить эти заболевания от неспецифического экссудативного плеврита.
- Торакоскопическая биопсия плевры производится под наркозом с искусственной вентиляцией легких.
- Пункционная биопсия плевры является эффективным и достаточно простым методом этиологической диагностики плевральных выпотов. Противопоказания к этому методу практически отсутствуют.
- Характерными проявлениями неспецифического экссудативного плеврита являются:
 - выраженная лимфоидно-гистиоцитарная инфильтрация в плевре и субплевральном слое;
 - фиброз утолщенной плевры.

Течение

- В течении экссудативного плеврита выделяют 3 фазы: экссудации, стабилизации и резорбции.
- Фаза экссудации продолжается около 2-3 недель.
- В этой фазе разворачивается вся клиническая картина экссудативного плеврита с постепенным прогрессирующим накоплением жидкости в плевральной полости. Количество экссудата может достигать 6-10 л, особенно у молодых людей, для которых характерна большая подвижность, податливость тканей грудной клетки.
- В фазе стабилизации экссудация в плевральную полость прогрессивно снижается, но одновременно блокируется или становится минимальной и резорбция экссудата.
- Точно определить начало этой фазы и ее длительность очень трудно и почти невозможно.
- Можно только отметить стабилизацию уровня экссудата (с помощью УЗИ, рентгеновского исследования) и определенную стабилизацию клинической картины заболевания.

- Стадия резорбции может продолжаться около 2-3 недель, а у ослабленных больных и страдающих тяжелыми сопутствующими заболеваниями еще дольше.
- На длительность стадии резорбции, в которой происходит рассасывание экссудата, влияют и клинические особенности основного заболевания, вызвавшего развитие экссудативного плеврита.
- Большое значение имеет и возраст пациента. У стариков и ослабленных больных экссудат может рассасываться в течение нескольких месяцев.
- У большинства больных после рассасывания экссудата, особенно если он был значительным, остаются спайки (шварты). В некоторых случаях спайки бывают настолько многочисленными и массивными, что вызывают нарушение вентиляции легких.
- После перенесенного экссудативного плеврита больные могут ощущать боли в грудной клетке, усиливающиеся при перемене погоды, изменении метеоусловий. Это особенно выражено при развитии спаек.
- В некоторых случаях спайки могут вызывать осумкование экссудата (осумкованный плеврит), который долго не рассасывается и может нагнаиваться. Однако у многих больных наступает полное выздоровление.



Лечение

- **Этиологическое**
- **Противовоспалительные и десенсибилизирующие средства**
- **Эвакуация экссудата**
- **Повышение общей реактивности организма**
- **Дезинтоксикационная терапия**
- **Коррекция нарушений белкового обмена**
- **Физиотерапия, ЛФК, массаж**


1. Этиологическое лечение

- Если плеврит имеет туберкулезную этиологию, проводится специфическая противотуберкулезная терапия;
- при пневмонии проводится соответствующая антибактериальная терапия;
- если диагностированы системные заболевания соединительной ткани, проводится лечение иммунодепрессантами (глюкокортикоидами и цитостатиками).
- если не удастся установить этиологию экссудативного плеврита, его расценивают как самостоятельное заболевание и назначают антибактериальную терапию, как при острой пневмонии.;

Эвакуация экссудата

- Эвакуация экссудата с помощью плевральной пункции преследует две цели: предупреждение развития эмпиемы и устранение функциональных расстройств, связанных со сдавлением жизненно важных органов.
- Плевральную жидкость эвакуируют при больших экссудатах, вызывающих одышку, смещение сердца или если граница тупости доходит спереди до II ребра.
- В остальных случаях плевральную пункцию с удалением экссудата лучше проводить в фазе стабилизации или даже резорбции, т.к. ранняя эвакуация выпота ведет к нарастанию отрицательного давления в плевральной полости, что способствует накоплению экссудата.
- При экссудативном плеврите неспецифической инфекционной этиологии после удаления экссудата целесообразно вводить в плевральную полость антибактериальные средства.
- При развитии острой эмпиемы плевры необходимо удаление гнойного экссудата с последующим введением в полость плевры антибиотиков.
- Хроническую эмпиему плевры лечат оперативным путем.

- *Повышение общей реактивности организма и иммуномодулирующая терапия*
выполняются при затяжном течении фибринозного плеврита
- *Дезинтоксикация и коррекция нарушений белкового обмена*
выполняются при экссудативном плеврите и эмпиеме плевры.
- **С дезинтоксикационной целью назначаются внутривенные капельные вливания гемодеза, раствора Рингера, 5% раствора глюкозы.**
- **Для коррекции белкового дефицита производится переливание 150 мл 10% раствора альбумина 1 раз в 2-3 дня 3-4 раза, 200-400 мл свежезамороженной и нативной плазмы 1 раз в 2-3 дня 2-3 раза, вводится внутримышечно 1 мл ретаболила 1 раз в 2 недели, 2-3 инъекции.**



Физиотерапия лечебная

физкультура, массаж

- В ранней стадии фибринозного плеврита применяют полуспиртовые согревающие компрессы, электрофорез с кальция хлоридом.
- При экссудативном плеврите физиотерапия проводится в фазе разрешения (рассасывания экссудата) с целью быстрейшего исчезновения экссудата, уменьшения плевральных спаек.
- Рекомендуются электрофорез с кальция хлоридом, гепарином, дециметровые волны (аппарат "Волна-2"), парафинотерапия.
- После стихания острых явлений показан ручной и вибрационный массаж грудной клетки.
- После лечения в стационаре больные могут быть направлены на санаторно-курортное лечение в местные пригородные санатории и на курорты Южного берега Крыма.

Применение противовоспалительных и десенсибилизирующих средств



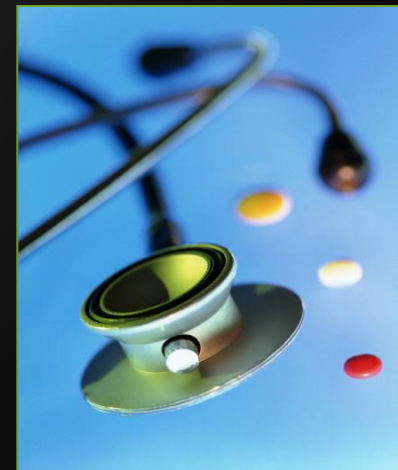- **Противовоспалительные средства способствуют быстрейшему купированию плеврита, оказывают болеутоляющее действие.**
- **Назначают нестероидные противовоспалительные средства (ацетилсалициловая кислота - по 1 г 3-4 раза в день, вольтарен или индометацин - по 0.025 г 3 раза в день и др.).**
- **В качестве десенсибилизирующих средств используется зиртек, кларитин, эриус и др.;**
- **При сухих плевритах и выраженном болезненном кашле назначают противокашлевые средства (дионин, кодеин по 0.01 г 2-3 раза в день и др.)**

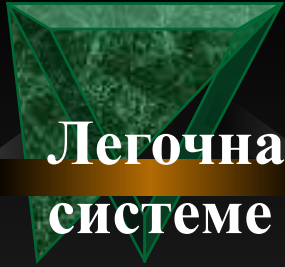**Курский Государственный Медицинский
Университет**

**Кафедра пропедевтики внутренних болезней
Зав. кафедрой, проф. д.м.н. Конопля Е.Н.**

**ЛЕГОЧНАЯ ГИПЕРТЕНЗИЯ
ЛЕГОЧНОЕ СЕРДЦЕ**

Курск – 2014





- **Легочная гипертензия - это повышение давления в системе легочной артерии, обусловленное повышением сопротивления в сосудистом русле легких или значительным увеличением объема легочного кровотока.**
- **В *норме* давление в легочной артерии составляет:**
- **систолическое - 23-26 мм рт. ст.**
- **диастолическое - 7-9 мм рт. ст.**
- **среднее - 12-15 мм рт. ст.**
- **Согласно рекомендациям ВОЗ верхняя граница нормы**
- **систолического давления в легочной артерии -30 мм рт. ст.,**
- **диастолического - 15 мм рт. ст.**

ЭТИОЛОГИЯ



□ I. *Левожелудочковая недостаточность*

1. Ишемическая болезнь сердца.
2. Артериальная гипертензия.
3. Пороки аортального клапана, коарктация аорты.
4. Митральная регургитация.
5. Кардиомиопатии.
6. Миокардиты.

□ II. *Повышение давления в левом предсердии*

1. Митральный стеноз.
2. Опухоль или тромбоз левого предсердия.
3. Трехпредсердное сердце, надклапанное митральное кольцо.

□ III. *Обструкция легочных, вен*

1. Медиастинальный фиброз.
2. Легочный венозный тромбоз.

□ **IV. Паренхиматозные заболевания легких**

1. Хронические обструктивные заболевания легких.
2. Интерстициальные заболевания легких (диссеминированные процессы в легких),
3. Острое тяжелое поражение легких:
 - а) респираторный дистресс-синдром взрослых;
 - б) тяжелый диффузный пневмонит.

□ **V. Заболевания системы легочной артерии**

1. Первичная легочная гипертензия.
2. Повторные или массивные эмболии легочной артерии.
3. Тромбоз в системе легочной артерии.
4. Системные васкулиты.
5. Дистальный стеноз легочной артерии.
6. Увеличение объема легочного кровотока:
 - а) врожденный порок сердца со сбросом крови слева направо (дефект межжелудочковой перегородки, дефект межпредсердной перегородки);
 - б) открытый артериальный проток.
7. Легочная гипертензия, вызванная лекарственными средствами и пищевыми продуктами.



□ **VI. *Гипоксия и/или гиперкапния***

1. Проживание в высокогорных областях.

2. Обструкция верхних дыхательных путей:

а) увеличение миндалин;

б) синдром сонных обструктивных апноэ.

3. Синдром гиповентиляции у тучных (синдром Пиквика).

4. Первичная альвеолярная гиповентиляция.


□ **VII. *Легочная гипертензия у новорожденных***

1. Сохраняющееся фетальное кровообращение.

2. Болезнь гиалиновых мембран.

3. Диафрагмальная грыжа.

4. Аспирация мекония.



□ Легочная гипертензия может быть острой и хронической.

□ *Причины острой легочной гипертензии*

□ 1. ТЭЛА или тромбоз в системе легочной артерии.

□ 2. Острая левожелудочковая недостаточность любого генеза.


□ 3. Астматический статус.


□ 4. Респираторный дистресс-синдром.

Причины хронической легочной гипертензии

- 1. Увеличение легочного кровотока.
 - 1.1. Дефект межжелудочковой перегородки.
 - 1.2. Дефект межпредсердной перегородки.
 - 1.3. Открытый артериальный проток.
- 2. Увеличение давления в левом предсердии.
 - 2.1. Пороки митрального клапана.
 - 2.2. Миксома или тромб левого предсердия.
 - 2.3. Хроническая левожелудочковая недостаточность любого генеза.
- 3. Увеличение сопротивления в системе легочной артерии.
 - 3.1. Гипоксического генеза (хронические обструктивные заболевания легких, высотная гипоксия, гиповентиляционный синдром).
 - 3.2. Обструктивного генеза (рецидивирующая ТЭЛА, влияние фармакологических средств, первичная легочная гипертензия, диффузные болезни соединительной ткани, системные васкулиты, веноокклюзионная болезнь).

Патогенез

- 
- Патогенетические механизмы подразделяются на функциональные и анатомические.
 - Функциональные механизмы поддаются коррекции.
 - I. Функциональные механизмы
 - 1) Развитие рефлекса Савицкого-Эйлера-Лильестранда
 - У больных ХНЗЛ синдром бронхиальной обструкции приводит к вазоконстрикции мелких ветвей легочной артерии, прекапилляров (рефлекс Савицкого-Эйлера-Лильестранда).
 - Этот рефлекс развивается в ответ на альвеолярную гипоксию при гиповентиляции центрального, бронхопульмонального или торакодифрагмального происхождения. Особенно велико значение нарушения бронхиальной проходимости.
 - При наличии хронической бронхиальной обструкции, альвеолярной гиповентиляции рефлекс становится патологическим, спазм большинства артериол и прекапилляров приводит к повышению сопротивления движению крови в малом круге кровообращения, повышению давления в легочной артерии.



- 2) Увеличение минутного объема крови
- В крови снижается напряжение кислорода это приводит к раздражению хеморецепторов аортальнокаротидной зоны, в результате чего увеличивается минутный объем крови (МОК).
- Это ведет к дальнейшему увеличению легочной гипертензии. Но на начальном этапе формирования легочного сердца увеличение МОК носит компенсаторный характер, так как способствует уменьшению гипоксемии.

3) Влияние биологически активных сосудосуживающих веществ

- При гипоксии в тканях, в том числе и легочной, выделяется биологически активные вещества (гистамин, серотонин, молочная кислота и др.), которые вызывают спазм легочных артериол и способствуют росту давления в легочной артерии.
- Сосудистому спазму также способствует метаболический ацидоз.
- Эндотелием сосудов легких вырабатывается повышенная продукция эндотелина, обладающего резким сосудосуживающим действием,
- Тромбоцитами вырабатывается повышенное количество тромбоксана, который повышает агрегацию тромбоцитов и обладает сильным сосудосуживающим эффектом. В результате этого:
- повышается активность ангиотензинпревращающего фермента в эндотелии легочных сосудов и увеличивается образование ангиотензина II. Это также ведет к спазмированию ветвей легочной артерии и легочной гипертензии.

4) Недостаточная активность вазодилатирующих факторов

- Предполагается недостаточное содержание эндотелиального расслабляющего фактора (азота оксида) и простациклина.
- Эти факторы продуцируются эндотелием, расширяют сосуды и уменьшают агрегацию тромбоцитов. При дефиците этих факторов возрастает активность сосудосуживающих веществ.

5) Повышение внутригрудного давления, давления в бронхах

- При обструктивных заболеваниях легких значительно повышается внутригрудное давление, это приводит к сдавлению капилляров альвеол и способствует повышению давления в легочной артерии. Повышению внутригрудного давления и легочной гипертензии также способствует интенсивный кашель, который характерен для хронических обструктивных заболеваний легких.

6) Развитие бронхиально-пульмональных анастомозов и расширение бронхиальных сосудов

- При легочной гипертензии наблюдается расширение бронхиальных сосудов и развитие бронхиально-пульмональных анастомозов, раскрытие артериовенозных шунтов, это также ведет к дальнейшему повышению давления в системе легочной артерии.

□ **7) *Повышение вязкости крови***

□ **В развитии легочной гипертензии имеет значение повышение агрегации тромбоцитов, образование микроагрегатов в системе микроциркуляции, что способствует повышению давления в мелких разветвлениях *a.pulmonalis*.**

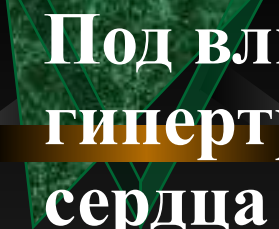
□ **Повышение вязкости крови, склонность к гиперкоагуляции обусловлены эритроцитозом (вследствие гипоксии), повышенной продукцией тромбоксана тромбоцитами.**

□ **8) *Частые обострения бронхопультмональной инфекции***

□ **Эти обострения вызывают, с одной стороны, ухудшение легочной вентиляции и усугубление гипоксемии, а, следовательно, дальнейший рост легочной гипертензии, с другой стороны - интоксикацию, которая оказывает неблагоприятное воздействие на состояние миокарда, способствует развитию миокардиодистрофии.**

II. Анатомический механизм развития легочной гипертензии

- *Анатомический механизм развития легочной гипертензии* - это редукция сосудистого русла легочной артерии.
- Анатомическая редукция сосудистого русла легочной артерии происходит в результате атрофии альвеолярных стенок, разрыва их с тромбированием и облитерацией части артериол, капилляров.
- Редукция сосудистого русла способствует легочной гипертензии.
- Появление клинических признаков хронического легочного сердца происходит при редукции общей площади легочных капилляров на 5-10%; сокращение ее на 15-20% приводит к выраженной гипертрофии правого желудочка; уменьшение поверхности легочных капилляров, как и альвеол, более чем на 30%, приводит к декомпенсации легочного сердца.

- 
- Под влиянием этих факторов возникают гипертрофия и дилатация правых отделов сердца и развивается прогрессирующая недостаточность кровообращения.
 - Снижение сократительной функции миокарда правого желудочка возникает при обструктивных формах ХНЗЛ уже на ранней, транзиторной стадии легочной гипертензии и проявляется снижением фракции выброса правого желудочка.
 - В дальнейшем по мере стабилизации легочной гипертензии гипертрофируется и дилатируется правый желудочек.



Клиническая картина

- Первые клинические симптомы легочной гипертензии появляются при повышении артериального давления в легочной артерии в 2 раза и более по сравнению с нормой.
- Основные *субъективные проявления* легочной гипертензии практически одинаковы при любых этиологических формах этого синдрома.
- Больных беспокоят:
 - одышка (наиболее ранняя и частая жалоба больных) вначале при физической нагрузке, а затем и в покое;
 - слабость, повышенная утомляемость;
 - обмороки (обусловлены гипоксией мозга, наиболее характерны для первичной легочной гипертензии);

- боли в области сердца постоянного характера (у 10-50% больных независимо от этиологии легочной гипертензии); обусловлены относительной коронарной недостаточностью в связи с выраженной гипертрофией миокарда правого желудочка;
- кровохарканье - частый симптом легочной гипертензии, особенно при значительном повышении давления в легочной артерии;
- охриплость голоса (отмечается у 6-8% больных и обусловлена сдавлением левого возвратного нерва значительно расширенной легочной артерией);
- боли в области печени и отеки в области стоп и голеней (эти симптомы появляются при развитии легочно-сердечной недостаточности у больных легочной гипертензией).

- При *объективном исследовании* - цианоз, а при *длительном существовании легочной гипертензии* дистальные фаланги пальцев приобретают форму «барабанных палочек», а ногти - вид «часовых стекол».
- При *перкуссии сердца* патогномоничных для легочной гипертензии симптомов обычно не выявляется. Иногда можно обнаружить расширение границы сосудистой тупости во II межреберье слева (за счет расширения легочной артерии) и смещение правой границы сердца кнаружи от правой парастернальной линии за счет гипертрофии миокарда правого желудочка.

- При *аускультации сердца* выявляются характерные признаки легочной гипертензии - акцент (нередко и **расщепление**) II тона над a.pulmonalis; систолический шум над областью мечевидного отростка, усиливающийся на вдохе (симптом Риверо-Корвалло) - признак относительной недостаточности трехстворчатого клапана, формирующейся в связи с выраженной гипертрофией миокарда правого желудочка; в более поздних стадиях легочной гипертензии может определяться диастолический шум во II межреберье слева (над a.pulmonalis), обусловленный относительной недостаточностью клапана легочной артерии при значительном ее расширении (шум Грехема-Стилла).
- Патогномоничными для легочной гипертензии являются: *гипертрофия правого желудочка и правого предсердия*, а также признаки, указывающие на *повышение давления в легочной артерии*.



Инструментальные исследования

- Рентгенография органов грудной клетки, ЭКГ, эхокардиография, катетеризация правых отделов сердца с измерением давления в правом предсердии, правом желудочке, а также в стволе легочной артерии.
- При проведении катетеризации правых отделов сердца целесообразно также определить легочное капиллярное давление или давление заклинивания легочной артерии, отражающее уровень давления в левом предсердии.
- Для выявления причин легочной гипертензии нередко приходится применять и другие методы исследования, такие как рентгеновскую и компьютерную томографию легких, вентиляционно-перфузионную радионуклидную сцинтиграфию легких, ангиопульмонографию. В некоторых случаях приходится прибегать к биопсии легких (для постановки диагноза диффузных интерстициальных заболеваний легких, легочной веноокклюзионной болезни, легочного капиллярного гранулематоза и др.).



ЛЕГОЧНОЕ СЕРДЦЕ

□ Легочное сердце - гипертрофия и дилатация правых отделов сердца, возникающая в результате гипертензии малого круга кровообращения вследствие заболеваний бронхов и легких, поражений легочных сосудов или деформаций грудной клетки.

ЭТИОЛОГИЯ


- *Острое легочное сердце* развивается в считанные минуты, часы или дни.
- **Причины:**
 1. массивная тромбоэмболия легочной артерии,
 2. клапанный пневмоторакс,
 3. тяжелый приступ бронхиальной астмы,
 4. распространенная пневмония.
- *Подострое легочное сердце* возникает в течение недель, месяцев.
- **Причины:**
 1. повторные мелкие тромбоэмболии легочной артерии,
 2. узелковый периартериит,
 3. карциноматоз легких,
 4. повторные приступы тяжелой бронхиальной астмы,
 5. ботулизм,
 6. миастения,
 7. полиомиелит.

- **Хроническое легочное сердце** развивается в течение нескольких лет.
- Выделяют три группы болезней, вызывающих хроническое легочное сердце.
- **I. Болезни, поражающие воздухоносные пути и альвеолы (бронхолегочная форма - 70-80% случаев),**
 - 1) хронический обструктивный бронхит,
 - 2) эмфизема легких, бронхиальная астма,
 - 3) пневмокониозы, 4) бронхоэктазы,
 - 5) поликистоз легких,
 - 6) саркоидоз,
 - 7) пневмосклероз и др.
- **II. Болезни, поражающие грудную клетку с ограничением подвижности (Торакодиафрагмальная форма)**
 - 1) кифосколиоз и другие деформации грудной клетки,
 - 2) болезнь Бехтерева,
 - 3) состояние после торакопластики,
 - 4) плевральный фиброз,
 - 5) нервно-мышечные болезни (полиомиелит),
 - 6) парез диафрагмы,
 - 7) пиквикский синдром при ожирении и др.

**□ III. Болезни, поражающие легочные сосуды
(бронхолегочная форма):**

- 1) первичная легочная гипертензия,**
- 2) повторные тромбоэмболии в системе легочной артерии,**
- 3) васкулиты (аллергический, облитерирующий, узелковый, волчаночный и др.),**
- 4) атеросклероз легочной артерии,**
- 5) сдавление ствола легочной артерии и легочных вен опухолью средостения, аневризмой аорты и др.**

□ Подострое и хроническое легочное сердце может быть компенсированное и декомпенсированное



Патоморфология

- Основными патоморфологическими признаками хронического легочного сердца являются:
 1. расширение диаметра ствола легочной артерии и ее крупных ветвей;
 2. гипертрофия мышечного слоя стенки легочной артерии;
 3. гипертрофия и дилатация правых отделов сердца.


КЛАССИФИКАЦИЯ ЛЕГОЧНОГО СЕРДЦА

Течение	Компенсация	Генез	Клиника
Острое легочное сердце - развивается в течение нескольких часов, дней	Декомпенсированное	Преимущественно васкулярный Бронхо-легочный	а) тромбоз эмболия легочной артерии (тромб, эмболия газовая, жировая, опухолевая б) вентиляционный пневмоторакс, пневмомедиастинум а) тяжелый приступ бронхиальной астмы б) распространенная пневмония со значительным цианозом



Течение	Компенсация	Генез	Клиника
Подострое легочное сердце (развивается в течение нескольких недель, месяцев)	Компенсированное Декомпенсированное	Васкулярный Бронхолегочный Торокодиафрагмальный	а) повторные мелкие тромбоэмболии (тромбы, яйца паразитов, обломки эритроцитов) а) повторные тяжелые приступы бронхиальной астмы б) раковый лимфангиит а) хроническая гиповентиляция центрального и периферического происхождения (ботулизм, полиомиелит, миастения)


Течение	Компенсация	Генез	Клиника
Хроническое легочное сердце (развивается в течение ряда лет)	Компенсированное	Васкулярный	а) первичная легочная гипертензия б) артерииты в) повторные эмболии г) резекция легкого
	Декомпенсированное	Бронхолегочный	а) обструктивные процессы в бронхах (эмфизема, астма, хр. бронхит, пневмосклероз) б) рестрективные процессы – фиброзы и гранулематоз
		Торокодиафрагмальный	а) поликистоз легких б) поражение грудной клетки и позвоночника с деформацией в) плевральные шварты г) ожирение




Функциональные классы дыхательной недостаточности (Сельвестров)

- **I ФК** – начальные изменения (латентная гипертензия), имеет следующие характеристики:
 - • в клинике преобладают симптомы хронического бронхопульмонального заболевания;
 - • дыхательная недостаточность отсутствует (ДН0);
 - • недостаточность кровообращения отсутствует (НК0).
- **II ФК** – стабильная легочная гипертензия умеренная:
 - • в клинике преобладают симптомы бронхопульмонального заболевания;
 - • умеренные нарушения внешнего дыхания по обструктивному типу (иногда значительные);
 - гиперкинетический тип гемодинамики;
 - • ДН - 0-1";
 - • НК-0,,.

- **III ФК - значительная легочная:**
- • к симптомам основного заболевания и выраженной ДН присоединяются признаки начинающейся сердечной недостаточности (одышка постоянная, тахикардия, набухают шейные вены);
- • имеется выраженная легочная гипертензия, обусловленная вышеназванными механизмами и нарушением архитектоники бронхиального и сосудистого дерева;
- • появляются ЭКГ и рентгенологические признаки гипертрофии и дилатации правого сердца;
- • эукинетический тип гемодинамики;
- • вторичная иммунологическая недостаточность;
- • ДН 2-3ст.
- • НК 0-1ст.

- 
- IV ФК - резко выраженная легочная гипертензия:
 - • компенсаторные возможности дыхательной и сердечно-сосудистой системы исчерпаны;
 - • легочная гипертензия резко выражена, обусловлена основным заболеванием, альвеолярной гипоксемией, вазоконстрикторными реакциями и выраженными структурными изменениями сосудистого русла легких, повышением вязкости крови, полицитемией;
 - • гипокинетический тип гемодинамики;
 - • вторичная иммунологическая недостаточность;
 - • ДН 2-3ст; НК 2-3ст




Классификация легочной гипертензии при ХНЗЛ (Н. Р. Палеев)

- *I стадия (транзиторная)* повышение легочного артериального давления возникает при физической нагрузке, часто обусловлено обострением воспалительного процесса в легких либо усугублением бронхиальной обструкции.
- *II стадия (стабильная)* - характеризуется существованием легочной артериальной гипертензии в покое и вне обострения легочной патологии.
- *III стадия* - стабильная легочная гипертензия сопровождается недостаточностью кровообращения.



Клиническая диагностика

- 1. Наличие *клинической, лабораторной и инструментальной симптоматики* хронических обструктивных и других заболеваний легких, позволяет предположить диагноз хронического легочного сердца.
- 2. *Комплекс симптомов, обусловленных дыхательной недостаточностью* и значительно усугубляющихся при формировании хронического легочного сердца.
- Важнейшим симптомом является одышка, усиливающаяся при физической нагрузке; при выраженной легочной гипертензии она может наблюдаться и в покое.
- На выраженность одышки оказывает также значительное влияние степень бронхиальной обструкции.
- Характерными особенностями одышки являются отсутствие ортопноэ и уменьшение ее при использовании бронхолитиков и ингаляций кислорода.

- 
- **Больных беспокоят также выраженная слабость, сердцебиения, боли в области сердца.**
 - **Кардиалгии обусловлены гипоксией, рефлексорным сужением коронарных артерий (пульмокоронарный рефлекс), уменьшением наполнения коронарных артерий при увеличении конечного диастолического давления в полости правого желудочка.**
 - **Боли в области сердца носят постоянный характер и уменьшаются после ингаляций кислорода.**
 - **Чрезвычайно характерен теплый диффузный серый цианоз, обусловленный артериальной гипоксемией.**
 - **На фоне хронической гипоксии и гиперкапнии появляются постоянные головные боли, сонливость днем, бессонница ночью, потливость, снижается аппетит.**



□ **3. Клинические признаки гипертрофии правого желудочка:**

- • расширение правой границы сердца (бывает редко);
- • смещение левой границы сердца кнаружи от среднеключичной линии (за счет смещения увеличенным правым желудочком);
- • наличие сердечного толчка (пульсации) вдоль левой границы сердца;
- • пульсация и лучшая аускультация тонов сердца в эпигастральной области;
- • появление систолического шума в области мечевидного отростка, усиливающегося на вдохе (симптом Риверо-Корвалло) - признак относительной недостаточности трехстворчатого клапана, развивающейся при увеличении правого желудочка.

□ **4. Клинические признаки легочной гипертензии (высокого давления в легочной артерии):**

- • увеличение зоны сосудистой тупости во II межреберье за счет расширения легочной артерии;
- • акцент II тона и расщепление его во II межреберье слева;
- • появление венозной сеточки в области грудины;
- • появление диастолического шума в области легочной артерии в связи с ее дилатацией (симптом Грехема-Стилла).

□ **5. Клинические признаки декомпенсированного легочного сердца:**

- • ортопноэ;
- • холодный акроцианоз;
- • набухание шейных вен, не уменьшающееся на вдохе;
- • увеличение печени;
- • симптом Плеша (надавливание на увеличенную болезненную печень вызывает набухание шейных вен);
- • при тяжелой сердечной недостаточности возможно развитие отеков, асцита, гидроторакса.

□ В клинической картине легочного сердца могут наблюдаться *гипертонические кризы в системе легочной артерии*. Основные клинические проявления криза:

- • **резкое** удушье (чаще всего появляется вечером или ночью);
- • **сильный** кашель, иногда с мокротой с примесью крови;
- • ортопноэ;
- • резко выраженный общий цианоз;
- • возможно возбуждение;
- • пульс частый, слабый;
- • выраженная пульсация *a.pulmonalis* во II межреберье;
- • выбухание конуса *a.pulmonalis* (при перкуссии проявляется расширением сосудистой тупости во II межреберье слева);
- • пульсация правого желудочка в эпигастрии;
- • акцент II тона на *a.pulmonalis*,
- • набухание и пульсация шейных вен;
- • появление вегетативных реакций в виде *inna spastica* (выделение большого количества светлой мочи с низкой плотностью), непроизвольной дефекации после окончания криза;
- • появление рефлекса Плеша (гепато-югулярный рефлекс).



Инструментальные исследования

- Электрокардиография
- *ЭКГ-признаки хронического легочного сердца*
- *Прямые ЭКГ-признаки (обусловлены увеличенной массой правого желудочка):*
 - • $RV_1 \geq 7$ мм;
 - • $RV_1/SV_1 > 1.0$;
 - • $RV_1 + RV_5 > 10.5$ мм;
 - • неполная блокада правой ножки пучка Гиса;
 - • признаки перегрузки правого желудочка в V1-V2;



□ Косвенные ЭКГ-признаки (появляются в ранней стадии; нередко они обусловлены изменением положения сердца):

□ • $RV_5 < 5$ мм;

□ • $SV_5 > 5$ мм;

□ • $RV_5/SV_5 < 10$ мм;

□ • неполная блокада правой ножки пучка Гиса и поздний $RV_5 < 10$ мм;

□ • полная блокада правой ножки пучка Гиса и поздний $RV_1 < 15$ мм;

□ • отрицательные зубцы T_{1-5} ;

□ • $SV_1 < 2$ мм;

□ • PII-III, pulmonale > 2 мм;

□ • отклонение электрической оси сердца вправо ($\alpha > +110^\circ$);

□ • S-тип ЭКГ.



Эхокардиография

□ Эхокардиографический метод обладает следующими возможностями:

- • визуализация правых отделов сердца с подтверждением их гипертрофии;
- • выявление признаков легочной гипертензии;
- • количественная оценка легочной гипертензии;
- • определение основных параметров центральной гемодинамики.
- ЭхоКГ признаки гипертрофии правого желудочка:
- • увеличение толщины стенки желудочка (в норме 2-3 мм, в среднем 2,4 мм);
- • расширение полости правого желудочка (размер полости в пересчете на поверхность тела) (средние значения индекса правого желудочка 0.9 см/м^2).

- **Другие ЭхоКГ-признаки легочной гипертензии:**
- • **уменьшение волны «а» при визуализации клапана легочной артерии, (в норме амплитуда волны «а» равна 2-7 мм). Эта амплитуда зависит от градиента диастолического давления на участке правый желудочек - легочная артерия.**
- **Амплитуда волны «а» 2 мм и менее - надежный признак легочной гипертензии;**
- • **изменение конфигурации и уменьшение скорости диастолического спада;**
- • **увеличение скорости открытия клапана легочной артерии и относительно легкая его выявляемость;**
- • **W-образное движение полулуний клапана легочной артерии в систоле;**
- • **увеличение диаметра правой ветви легочной артерии (более 17.9 мм).**

Рентгенография грудной клетки


□ Рентгенологическими признаками хронического легочного сердца являются:

- увеличение правого желудочка и предсердия;
- выбухание конуса и ствола легочной артерии;
- значительное расширение прикорневых сосудов при обедненном периферическом сосудистом рисунке;
- «обрубленность» корней легких;
- увеличение диаметра нисходящей ветви легочной артерии (определяется на компьютерной томограмме - 19 мм и больше);
- увеличение индекса Мура - процентного отношения поперечника дуги легочной артерии к половине диаметра грудной клетки; последний определяется по рентгенограмме в переднезадней проекции на уровне правого купола диафрагмы. При легочной гипертензии индекс увеличивается.
В норме индекс Мура в возрасте 16-18 лет = $28 \pm 1.8\%$;
19-21 год = $28.5 \pm 2.1\%$; 22-50 лет = $30 \pm 0.8\%$.
- увеличение расстояния между ветвями легочной артерии (в норме оно равно 7-10.5 см).

Радионуклидная вентрикулография



- Радионуклидная вентрикулография позволяет визуально обследовать камеры сердца и магистральные сосуды.
- Исследование выполняется на сцинтилляционной γ - камере.
- В пользу легочной гипертензии говорит снижение фракции выброса правого желудочка, особенно в пробе с физической нагрузкой.



Исследование функции внешнего дыхания

- Обнаруживаются изменения, обусловленные основным заболеванием; хронический обструктивный бронхит приводит к развитию обструктивной дыхательной недостаточности (уменьшается ФЖЕЛ, МВЛ и МСВ);
- при тяжелой эмфиземе развивается рестриктивный тип дыхательной недостаточности (уменьшается ЖЕЛ и МОД).

Лабораторные данные

- Для хронического легочного сердца характерны: эритроцитоз, высокое содержание гемоглобина, замедленная СОЭ, повышенная склонность к коагуляции. При обострении хронического бронхита - возможны лейкоцитоз, увеличение СОЭ.
- Программа обследования
- 1. ОА крови, мочи.
- 2. БАК: общий белок, белковые фракции, сиаловые кислоты, фибрин, серомукоид.
- 3. ЭКГ.
- 4. Эхокардиография.
- 5. Рентгеноскопия сердца и легких.
- 6. Спирография.
- Пример формулировки диагноза
- Хронический гнойный обструктивный бронхит в фазе обострения. Диффузный пневмосклероз. Эмфизема легких. ДН II ст. Хроническое компенсированное легочное сердце.




Лечение и профилактика.


- Больные с *острым* ЛС подлежат экстренной госпитализации, так как эффективное лечение, предотвращающее смертельный исход, возможно только в стационаре и должно начинаться как можно раньше.
- На месте и в процессе транспортировки больному необходимо создать максимальный двигательный покой, по возможности обеспечить ингаляцию кислорода и оказать первую помощь по основному заболеванию например, при ТЭЛА ввести гепарин.

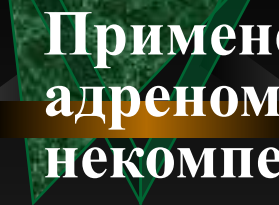



- **Целесообразна госпитализация больных в многопрофильную больницу, где при необходимости может быть произведено срочное оперативное вмешательство, например, в случае тромбоза легочного ствола или его крупных ветвей (эмболэктомия) или в связи с клапанным пневмотораксом.**
- **При астматическом статусе больных направляют в отделение реанимации или палаты интенсивной терапии пульмонологического отделения.**

- 
- **Лечение и вторичная профилактика *подострого* и *хронического* ЛС направлены на основное заболевание и механизмы развития легочной артериальной гипертензии.**
 - **Все больные с подострым и хроническим Л С подлежат диспансеризации по основному заболеванию и должны постоянно наблюдаться участковым терапевтом, который назначает, контролирует и изменяет терапию, проводимую больному практически постоянно.**
 - **Особое внимание уделяют ограничению физической нагрузки, так как каждое физическое усилие больного с ЛС сопровождается дополнительной гиперфункцией миокарда вследствие возрастания гипертензии в малом круге кровообращения.**

- **Этиологическая терапия.**
- **Основные направления:**
 - **лечение основного заболевания,**
 - **дыхательной недостаточности,**
 - **правожелудочковой сердечной недостаточности.**
- **При бронхолегочной инфекции - антибактериальные препараты;**
- **при бронхообструктивных процессах - бронхоспазмолитические средства (метилксантины, холинолитики, β_2 -адреномиметики);**
- **при ТЭЛА - антикоагулянты, фибринолитические препараты;**
- **при торакодифрагмальном варианте ЛС существенную помощь может оказать только вспомогательная искусственная вентиляция легких.**

- 
- Патогенетическая терапия занимает центральное место в комплексном лечении больных с подострым и хроническим ЛС.
 - Она направлена на снижение легочной АГ: -
 - периферические вазодилататоры - нитраты, апрессин, БКК, (β_2 -адреномиметики (сальметерол 25мкг/доза), ингибиторы АПФ (энам 2,5-5-10 мг);
 - при обратимости ЛАГ эффективна малопоточная и гипербарическая оксигенация;
 - при выраженном эритроцитозе снижение ЛАГ достигается повторными кровопусканиями по 200-300 мл, применением антиагрегантных препаратов.


- 
- **Применение бронхолитиков из класса β_2 -адреномиметиков при ЛС, особенно некомпенсированном, должно строго контролироваться, так как вызываемое ими повышение потребности миокарда в кислороде не всегда обеспечивается соответствующим снижением гипоксемии (при недостаточном улучшении вентиляции альвеол) и усугубляет прогрессирование гипоксической миокардиодистрофии.**
 - **Это относится и к препаратам группы теофиллина, в том числе пролонгированного действия (теопек), хотя они имеют некоторые преимущества, непосредственно снижая давление в малом круге кровообращения.**
 - **Индивидуальный выбор бронхолитического средства для больного с ЛС затруднен в связи с необходимостью ориентации не только на наибольший бронхолитический эффект, но и на способ введения (ингаляционный, внутрь), дозу и частоту применения, которые должны быть подобраны таким образом, чтобы не возрастала частота сердечных сокращений.**

- 
- **Симптоматическая терапия (на фоне этиологического и патогенетического лечения) необходима при декомпенсации ЛС в зависимости от степени недостаточности кровообращения.**
 - **Больному назначают домашний, полупостельный или постельный режим.**
 - **Показана диета, обогащенная белками, легко усваиваемыми жирами и витаминами (особенно А, В, С); ограничивают употребление поваренной соли, исключают продукты, вызывающие у больного метеоризм.**

- Как и при СН другого происхождения, применяют кальциевые блокаторы, нитраты и другие вазодилататоры, мочегонные средства и СГ, но тактика использования последних при ЛС отличается рядом существенных особенностей в связи с гипоксией миокарда, обусловленной дыхательной недостаточностью.
- Терапевтический эффект гликозидов не может реализоваться в условиях дефицита окислительного фосфорилирования, связанного с гипоксией, а вероятность токсического их действия на миокард при этом существенно повышается прежде всего из-за снижения содержания в кардиомиоцитах калия.
- При назначении сердечных гликозидов больным с ЛС учитывают высокую опасность дигиталисной интоксикации не только в период насыщения, но и при постоянном применении уже подобранной поддерживающей дозы, которая может стать токсической в случае обострения дыхательной недостаточности и возрастания в связи с этим степени гипоксии миокарда.

- **Основные особенности использования гликозидов состоят в следующем:**
- **1) предпочтение отдают препарату, который имеет больший коэффициент суточной элиминации (для в/в введения - коргликон, для постоянного приема внутрь - дигоксин);**
- **2) для случаев первого применения препаратаначальная доза коргликона не превышает 0,6 мл 0,06% раствора, строфантина К - 0,25 мл 0,05% раствора; суточная доза в первые дни приема для дигоксина не превышает 0,75 мг, для изоланида -1,25 мг;**
- **3) начальную дигитализацию в период резко выраженного обострения дыхательной недостаточности проводят только на фоне кислородной терапии и только путем капельного в/в введения коргликона или строфантина; переход на применение внутрь изоланида или дигоксина и определение их поддерживающей дозы осуществляют только после стабилизации дыхательной недостаточности на уровне, обычном для фазы ремиссии болезни у данного больного;**

- **Основные особенности использования гликозидов состоят в следующем:**
- **1) предпочтение отдают препарату, который имеет больший коэффициент суточной элиминации (для в/в введения - коргликон, для постоянного приема внутрь - дигоксин);**
- **2) для случаев первого применения препаратаначальная доза коргликона не превышает 0,6 мл 0,06% раствора, строфантина К - 0,25 мл 0,05% раствора; суточная доза в первые дни приема для дигоксина не превышает 0,75 мг, для изоланида -1,25 мг;**
- **3) начальную дигитализацию в период резко выраженного обострения дыхательной недостаточности проводят только на фоне кислородной терапии и только путем капельного в/в введения коргликона или строфантина; переход на применение внутрь изоланида или дигоксина и определение их поддерживающей дозы осуществляют только после стабилизации дыхательной недостаточности на уровне, обычном для фазы ремиссии болезни у данного больного;**



- 4) одновременное с коргликоном или строфантином введение β_2 -адреномиметиков, эуфиллина, кофеина, а также растворов препаратов кальция недопустимо;
- 5) для постоянного применения в амбулаторных условиях рекомендуют только $\frac{2}{3}$ суточной поддерживающей дозы гликозида;
- 6) терапия СГ проводится на фоне использования препаратов калия (или калийсберегающих диуретиков).

- **Когда лечение гликозидами затруднено или невозможно, возрастает роль мочегонных средств.**
- **Выбор при дыхательной недостаточности оптимального мочегонного препарата по отклонениям рН, содержанию CO_2 и электролитов в крови возможен только в условиях стационара.**
- **При применении мочегонных средств в условиях поликлиники исходят из опасности для больного с ЛС повышенных потерь с мочой калия и учитывают возможность декомпенсации дыхательного ацидоза при использовании диакарба больными с гиперкапнией.**

- Назначают или калийсберегающие мочегонные средства или фуросемид в сочетании со спиронолактоном, подбирая дозу и частоту применения по диурезу или по изменению массы тела **больного**.
- Кровопускания (300 - 400 мл крови) при лечении больного дома показаны только при тяжелой степени сердечной недостаточности с высокой венозной гипертензией и наличии полицитемии (не чаще 1 раза за 2 нед).
- К основным клиническим признакам, которые позволяют прогнозировать лечебный эффект кровопусканий, относится набухание шейных вен, сохраняющееся на входе в положении больного сидя в сочетании с красным (фиолетовым) оттенком цианоза лица.
- Наиболее перспективным и патогенетически обоснованным является лечение оксидом азота, так как он оказывает действие, аналогичное эндотелий-релаксирующему. При курсовом ингаляционном применении N₀ у больных хроническим ЛС наблюдается снижение давления в легочной артерии, повышение парциального давления кислорода в крови, уменьшение легочного сосудистого.
- Первичная профилактика ЛС состоит в предупреждении и эффективном лечении болезней, при которых оно развивается.



СПОНТАННЫЙ ПНЕВМОТОРАКС

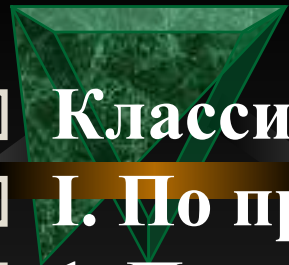
- **Спонтанный пневмоторакс - патологическое состояние, характеризующееся скоплением воздуха между висцеральной и париетальной плеврой, не связанное с механическим повреждением легкого или грудной клетки в результате травмы или врачебных манипуляций.**
- **Пневмоторакс, возникающий вследствие деструкции легочной ткани при тяжелом патологическом процессе (абсцесс, гангрена легкого, прорыв туберкулезной каверны и др.), считается *симптоматическим (вторичным)*.**
- **Спонтанный пневмоторакс, развивающийся без клинически выраженного предшествующего заболевания, в том числе у лиц, считавшихся практически здоровыми, называется *идиопатическим*.**



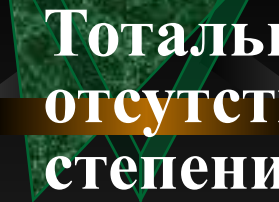
Этиология и патогенез

- К развитию идиопатического пневмоторакса приводит чаще всего ограниченная буллезная эмфизема, этиология которой неизвестна. Иногда буллезная эмфизема развивается при врожденной недостаточности α_1 -антитрипсина, что ведет к ферментативному разрушению легочной ткани протеолитическими ферментами преимущественно у лиц молодого возраста.
- В некоторых случаях идиопатический спонтанный пневмоторакс связан с врожденной конституциональной слабостью плевры, которая легко разрывается при сильном кашле, смехе, глубоком дыхании, интенсивном физическом усилии.
- Иногда спонтанный пневмоторакс возникает при глубоком погружении в воду, нырянии, во время полета в самолете на большой высоте, вероятно, в силу перепадов давления, которое неравномерно передается на различные отделы легких.

- Основные причины симптоматического пневмоторакса:**
- туберкулез легких (прорыв в плевральную полость расположенных около плевры казеозных очагов или каверн);**
 - осложнения пневмонии - эмпиема плевры, абсцесс и гангрена легких;**
 - бронхоэктазы; врожденные кисты легких; эхинококковые кисты и сифилис легкого;**
 - злокачественные опухоли легких и плевры;**
 - прорыв в плевру карциномы или дивертикула пищевода, поддиафрагмального абсцесса.**
 - Появление воздуха в плевральной полости значительно повышает внутриплевральное давление (в норме давление в плевральной полости ниже атмосферного в связи с эластической тягой легких), в результате чего наступает сдавление и спадение легочной ткани, смещение средостения в противоположную сторону, опущение купола диафрагмы, сдавление и перегиб больших кровеносных сосудов в средостении.**
 - Все эти факторы приводят к нарушению дыхания, кровообращения.**




- **Классификация (Н. В. Пугов, 1984)**
- **I. По происхождению:**
 - **1. Первичный (идиопатический).**
 - **2. Симптоматический.**
- **II. По распространенности:**
 - **1. Тотальный.**
 - **2. Частичный (парциальный).**
- **III. В зависимости от наличия осложнений:**
 - **1. Неосложненный.**
 - **2. Осложненный (кровотечением, плевритом, медиастиальной эмфиземой).**

- 
- **Тотальным** называется пневмоторакс при **отсутствии** плевральных сращений (независимо от степени спадения легкого), **частичным** (парциальным) - при облитерации части плевральной полости.
 - Различают **открытый, закрытый и клапанный (напряженный)** пневмоторакс.
 - При *открытом пневмотораксе* имеется сообщение полости плевры с просветом бронха с атмосферным воздухом. На вдохе воздух входит в плевральную полость, а на выдохе выходит из нее через дефект в висцеральной плевре.
 - В дальнейшем дефект в висцеральной плевре **закрывается фибрином** и формируется *закрытый пневмоторакс*, при этом сообщение между плевральной полостью и атмосферным воздухом прекращается.

- Возможно формирование *напряженного пневмоторакса* (с положительным давлением в **плевральной** полости).
- Этот вид пневмоторакса возникает при действии клапанного механизма в области бронхоплеврального сообщения (свища), что позволяет воздуху проникать в плевральную полость, но не дает возможности выходить из нее. Давление в плевральной полости прогрессивно нарастает и превышает атмосферное.
- Это приводит к полному коллапсу легкого и значительному смещению средостения в противоположную сторону.
- Через 4-6 часов развития пневмоторакса возникает воспалительная реакция плевры, через 2-5 суток плевра утолщается за счет отека и слоя выпавшего фибрина, в дальнейшем формируются плевральные сращения, что может затруднять расправление легкого.

□ Клиническая картина


- Спонтанный пневмоторакс чаще развивается у молодых мужчин высокого роста в возрасте 20-40 лет.
- В 80% случаев заболевание начинается остро. В типичных случаях внезапно появляется *острая колющая пронизывающая боль* в соответствующей половине грудной клетки с иррадиацией в шею, руку, иногда в эпигастральную область. Часто боль сопровождается чувством страха смерти. Боль может возникать после интенсивной физической нагрузки, при кашле, нередко боль появляется во сне. Часто причина, способствующая появлению боли, остается неизвестной.
- Вторым характерным признаком заболевания - внезапно появляющаяся *одышка*. Степень выраженности одышки разная, дыхание у больных учащенное, поверхностное, но чрезвычайно выраженной дыхательной недостаточности обычно не бывает или она встречается очень редко. У некоторых больных появляется *сухой кашель*.
- Через несколько часов (иногда минут) боль и одышка уменьшаются; боль может беспокоить уже только при глубоком вдохе, одышка - при физической нагрузке.



- **У 20% больных спонтанный пневмоторакс может начинаться атипично, постепенно, малозаметно для больного. При этом боль и одышка выражены незначительно, могут казаться неопределенными и быстро исчезают по мере адаптации больного к изменившимся условиям дыхания.**
- **Атипичное течение чаще наблюдается при поступлении в плевральную полость небольших количеств воздуха.**

- Осмотр и физикальное исследование легких выявляют *классические клинические симптомы пневмоторакса:*
- *вынужденное положение* больного (сидячее, полусидячее), *больной покрыт холодным потом;*
- *цианоз, одышка, расширение грудной клетки и межреберных промежутков, а также ограничение дыхательных движений* грудной клетки на стороне поражения;
- *тимпанит* при перкуссии легких на соответствующей стороне;
- *ослабление или отсутствие голосового дрожания и везикулярного дыхания* на пораженной стороне;
- *смещение области сердечного толчка и границ сердечной тупости* в здоровую сторону, тахикардия, снижение артериального давления
- *физикальные симптомы пневмоторакса при малом скоплении воздуха в плевральной полости могут не обнаруживаться.*
- *Все физикальные признаки пневмоторакса отчетливо определяются лишь тогда, когда происходит спадение легкого на 40% и более.*

Инструментальные исследования

- 
- *Рентгенография легких* выявляет характерные изменения на стороне поражения:
 - участок просветления, лишенный легочного рисунка, расположенный по периферии легочного поля и отделенный от спавшегося легкого четкой границей.
 - При небольшом пневмотораксе эти изменения на рентгенограмме, сделанной на вдохе, могут быть незаметны. В этом случае необходимо сделать рентгенограмму на выдохе;
 - смещение средостения в сторону здорового легкого;
 - смещение купола диафрагмы книзу.
 - Небольшой по объему пневмоторакс лучше выявляется в латеропозиции — на стороне пневмоторакса отмечается углубление реберно-диафрагмального синуса, утолщение контуров латеральной поверхности диафрагмы.

- На ЭКГ обнаруживаются отклонение электрической оси сердца вправо, увеличение амплитуды зубца Р в отведениях II, III, снижение амплитуды зубца Т в тех же отведениях.
- При плевральной пункции обнаруживается свободный газ, внутриплевральное давление колеблется около нуля.
- Лабораторные данные Характерных изменений нет.
- Течение
- Течение неосложненного спонтанного пневмоторакса обычно благоприятное — воздух перестает поступать в плевральную полость из спавшегося легкого, дефект в висцеральной плевре закрывается фибрином, в дальнейшем воздух постепенно рассасывается, на что уходит около 1-3 мес.

□ Программа обследования

- 1. Общий анализ крови, мочи.
- 2. Рентгеноскопия, рентгенография сердца и легких.
- 3. ЭКГ.