

Тақырып: Ұрықтың жағдайын тексеру әдістері.

- Қабылдаған: *Құлжабаева Ж*
 - Орындаған: Манапова Б
 - ЖТД 729

2017ж

Ұрық

- **Ұрық** (грек. *embryon*) — адам мен жануарларда аталық және аналық жыныс клеткаларының қосылуы нәтижесінде түзілген бір клеткалы жаңа организм (зигота). Ұрықтың дамуы негізінен жұмыртқа клеткаларының қабықшаларында немесе аналық организмнің арнайы мүшелерінде өтеді.

Ұрықтың жағдайын тексеру әдістері:

1. Инвазивті емес.

- Жүктілік кезінде УДЗ әдісі.
- Ұрықтың жүрек соғуын зерттеу.
- Анаплацента-Ұрық жүйесінде доплериометриялық қан ағымын анықтау.
- Рентген.
- Пальпация, перкуссия, аускультация.

2. Инвазивті.

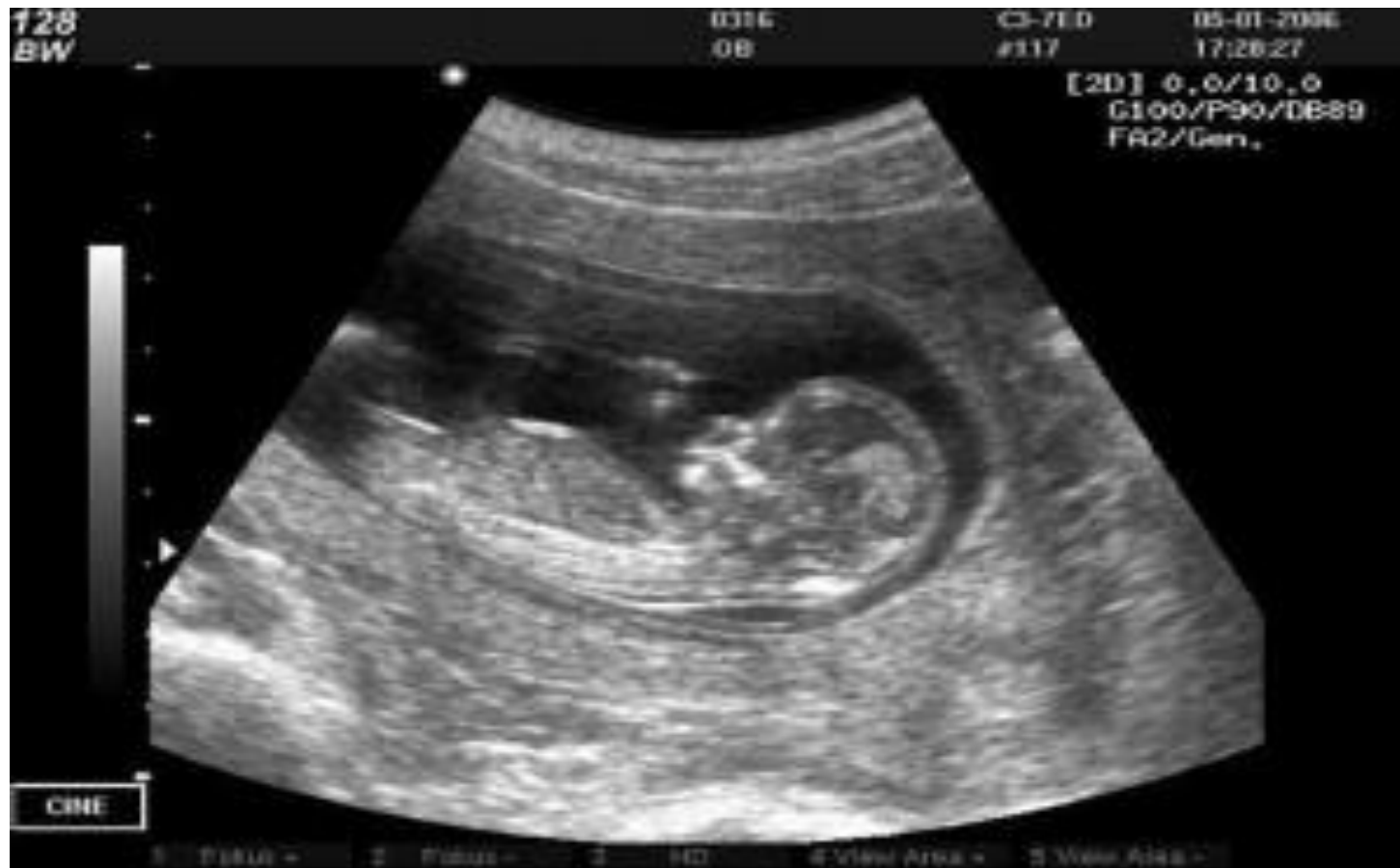А. Қағанак суын зерттеу.

Жүктілік кезінде УДЗ әдісі:


- Ультрадыбыстық зерттеу (УДЗ) — ағзаны ультрадыбыстық толқындар көмегімен инвазивті емес түрде тексеру. Диагноз қоюда, жатырдағы ұрықтың күйін бақылауда кеңінен қолданылатын әдістердің бірі — УДЗ. Зерттеудің бұл әдісі арқылы жатырдағы ұрықтың жынысын, жағдайын (өлі немесе тірі екендігін) анықтауға болады. “УДЗ жатырдағы сәбиге зиян” деп, тексерілуден бас тартуға болмайды. Олай етсеңіз, сәбидің бойындағы аздаған ақаулардың соңы үлкен кемшіліктерге ұласуы мүмкін.

- Жүктіліктің алғашқы 10 аптасына дейінгі ультрадыбыстық зерттеу ұрықтың денсаулығы үшін өте зиянды. Себебі ол кезеңде ұрық бойында орталық жүйке жүйесінің қалыптасу процесі жүреді. Ал УДЗ толқындары сол процесті бұзып жібереді. ҚР Денсаулық сақтау министрлігі бекіткен УДЗ туралы ережеде жүктілік барысында үш рет қана УДЗ жасауға рұқсат етілген:
 - Алғашқы УДЗ жүктіліктің 10-12 аптасында,
 - екінші рет 20-22 аптасында,
 - үшінші рет 32-34 аптасында жасалады.

УДЗ кезіндегі монитордағы көрініс. Бассүйегі қалыптасып қалған ұрықтың жатырда орналасуы.



Жүктілік кезінде УДЗ төмендегі косеткіштерге зянды әсері болмайды:

- Апгар ішкаласын бағалауға.**
 - Ұрық салмағына, есту, көру жүйелеріне.**
 - Жүйке жүйесіне.**
- 

УДЗ арқылы жүктіліктің патологиялық ағымын анықтау:

1. Жүктіліктің үзілу қаупіне-ұрықтың өсіп дамуы өзгереді.
2. Жатырдан тыс жүктілікте.
 - a. Жатыр қуысында ұрық анықталмайды.
 - b. Жатыр мөлшері әдеттегідей.
 - c. Жатыр түтікшесі мен аналық безде үлкен құрлым болады.
 - d. Ұрық бұлшық ет қабатымен толық жабылмайды.
3. УДЗ арқылы жатырдың пішінін, екі мүйізді жатырдың, аналық бездің түрлі ісіктерін анықтайды.
4. Егіз жүктілікті анықтайды.

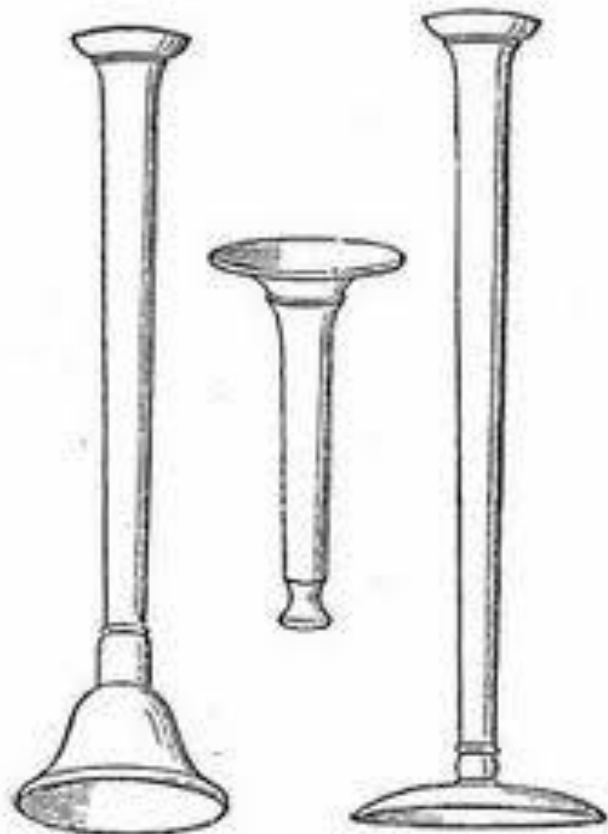
Қағанақ суын зерттеу

- **УДЗ-де қағанақ суының көлемін анықтай отырып,көп сулы жүктілікте кездесетін түрлі жүйке,ішек,асқазан,тыныс алу мүшелерінің кемтарлығын және аз сулы жүктілікте кездесетін асқынуларды, ұзаққа созылатын – ұрықтың гипотрофиясын анықтайды.**

Ұрықтың жүрек соғуы

- Ұрықтың алғашқы даму кезендерінде жүрегі баяу соғады, Ұрықтың жүрек соғуы стетоскоп арқылы тек жүктіліктің екінші жартысында ғана тыңдалады (18-20 апталықта).
- Жүректің қалыпты соғуы- минутына 120-160 рет. Нәресте жүрек соғуына көптеген факторлар әсер етеді . М: нәрестенің қимылы ,жүктіліктің түрлі асқынулары ...

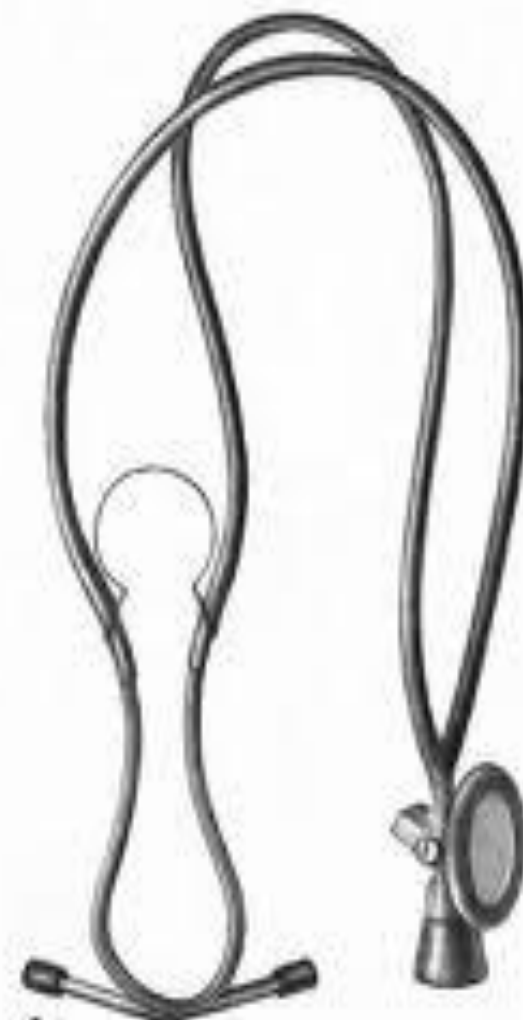Стетоскоп



Örrohr (Stethoskop).



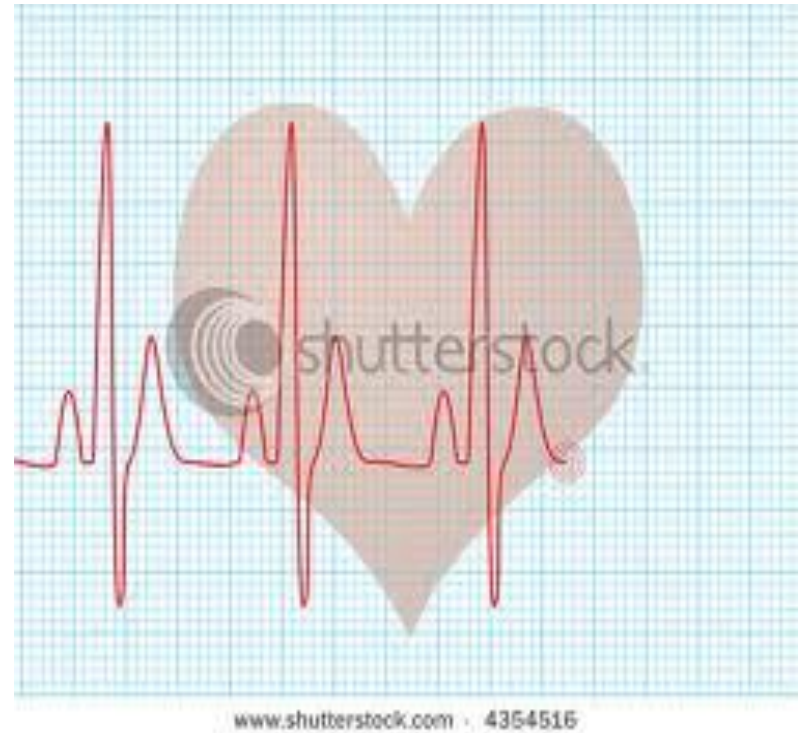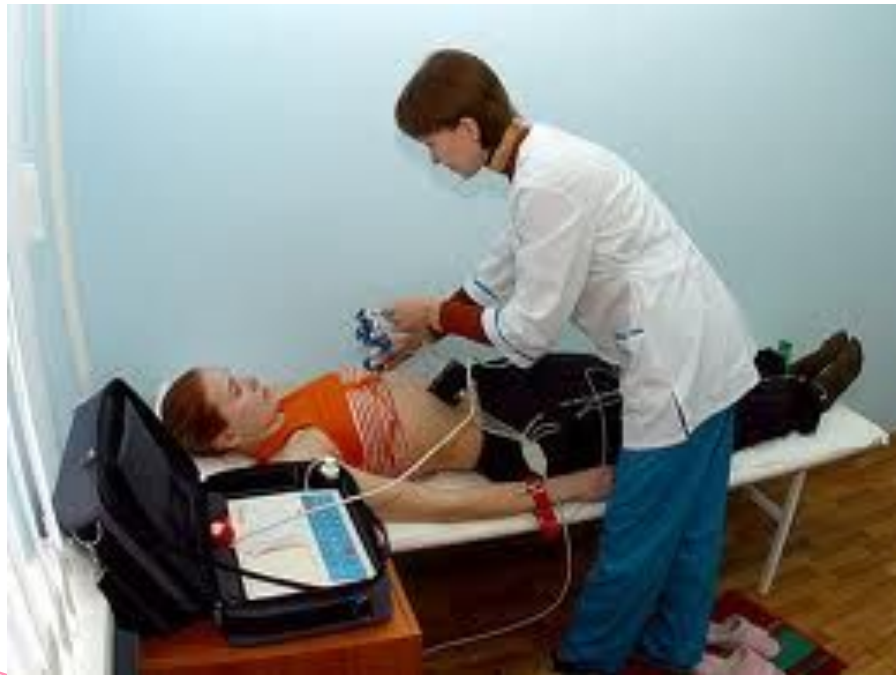1



2

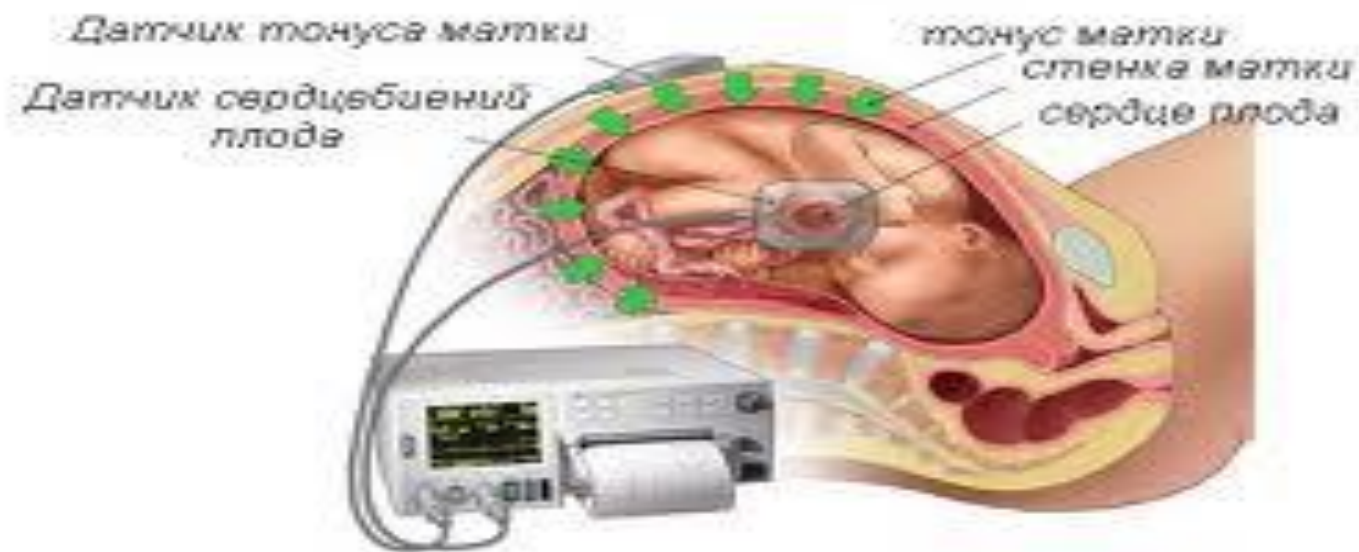Ұрықтың жүрек соғуын ЭКГ арқылы анықтау:

- ЭКГде ұрықтың жүрек соғуының жиілігін анықтайды.

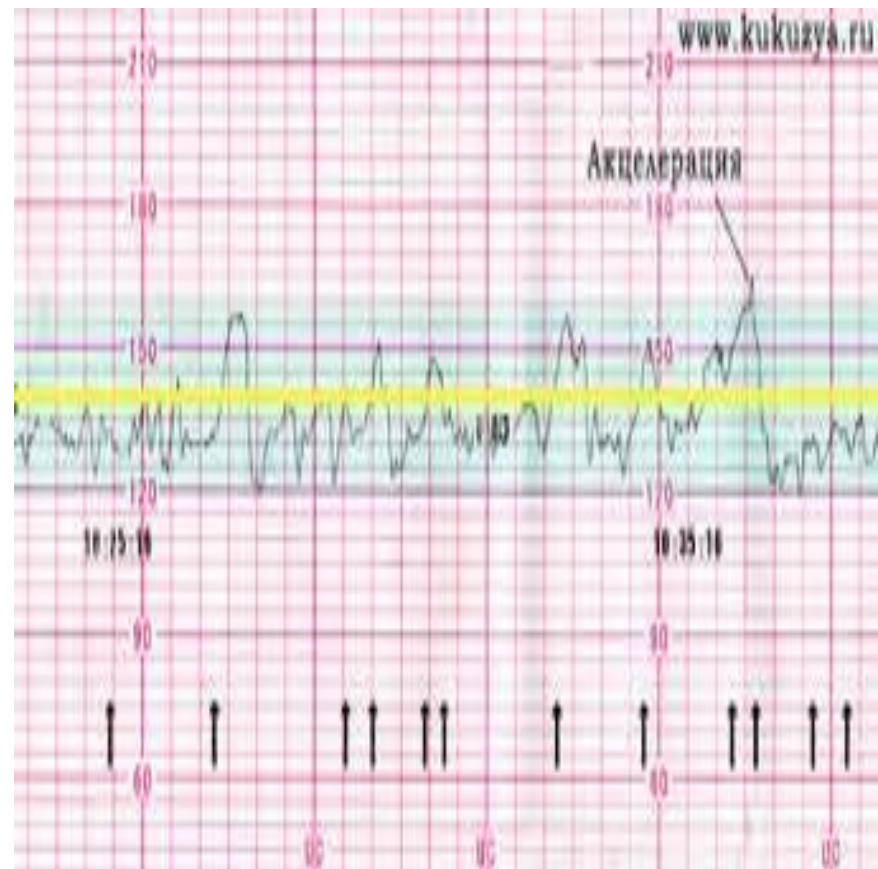
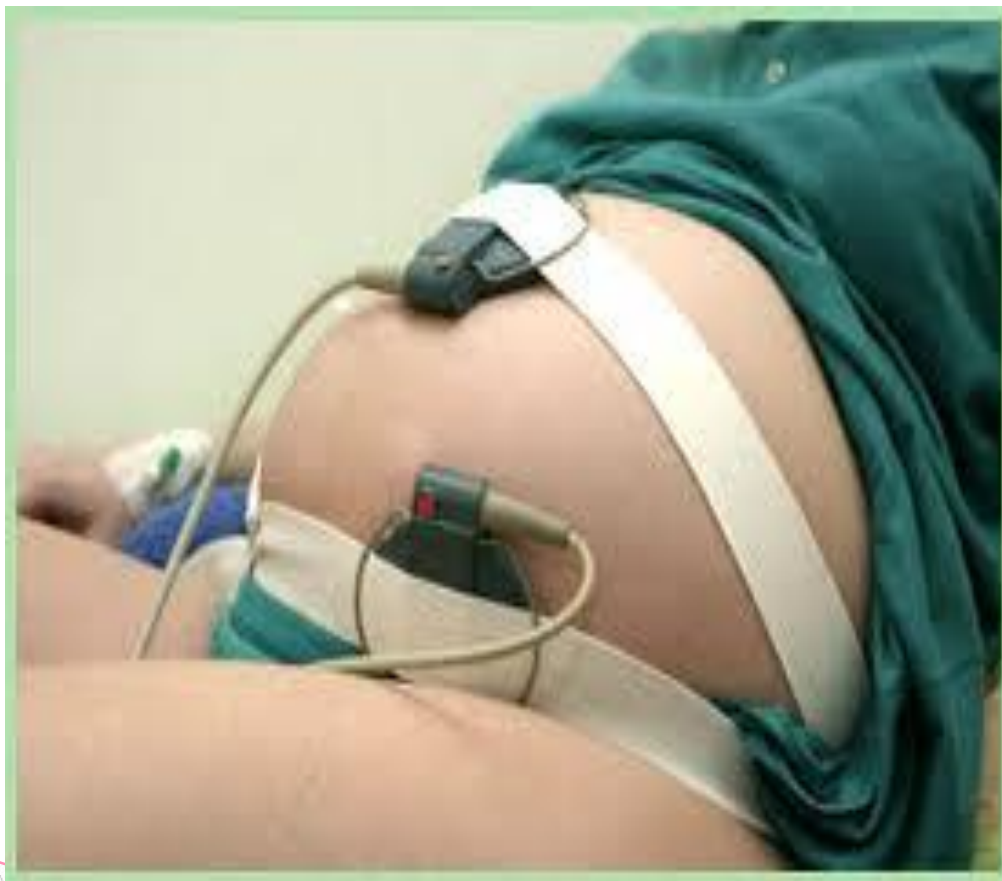

Ұрықтың жүрек соғуын КТГ арқылы анықтау:

- КТГ- жүктілік ,босану кезінде ұрықтың күй-жағдайын бақылай отырып, емның нәтижесын және босану жоспарын анықтайды.



КТГ



Анаплацента ұрық жүйесінде доплерометриялық қан ағысын анықтау :

- Бұл кезде кіндік бауының артериясының ,ұрық аортасының , жатыр артериясының , ұрықтың ми қантамырларының қан ағымын , қан айналымын зерттейды .

Жатыр артериясы

- Ішкі мықын артериясынан басталады, Оның жоғары және төменгі бұтақтары жатырдың жалпақ байламдарының арасынан өтіп ,жатырдың алдыңғы және артқы беттеріне бұтақталады. Біреуі жатыр түтікшкісіне , екіешісі аналық безіне тармақталған .

Ұрықтың қан айналымы

- Ұрық жатыр қуысына еніп ананың тіндерімен байланысқаннан кейін қан айналым жүйесі арқылы оттегімен қоректенеді ,жатыр ішілік қан айналымының :
- А.Сарғаю кезеңі: өте қысқа, ұрықтың екі жұма аралығына дейін ғана созылады.
- В.Аллантоитды кезең: қан айналым жүйесінің екі айнан басталады,ұзақтығы сегіз жұма, осы кезеңде ұрықта оттегі, қоректену заттары ұлғайады,
- С.Плацентарлы кезең: қан айналым жүйесінің төрт айнан басталады,жүктіліктің соңында жақсы дамиды.

**Назар аударғандарыңызға
рахмет!!**

