



Ревматические болезни.

Ревматизм.

Определение

- Ревматизм — токсико-иммунологическое системное воспалительное заболевание соединительной ткани с преимущественной локализацией процесса в сердечно-сосудистой системе, развивающееся у предрасположенных к нему лиц вследствие инфицирования β -гемолитическим стрептококком группы А

Классификация

Фаза болезни	Клинико-анатомическая характеристика поражения		Характер течения	Состояние кровообращения
	сердца	других органов и систем		
Активная	Ревмокардит первичный без порока клапанов	Поллиартрит, серозиты (плеврит, перитонит, абдоминальный синдром)	Острое Подострое	Н ₀
Активность I, II, III ст.	Ревмокардит возвратный с пороком клапанов (каким)	Хорея, энцефалит, менингоэнцефалит, церебральный васкулит, нервно-психические расстройства	Затяжное	Н ₁
	Ревматизм без явных сердечных изменений	Васкулиты, нефриты, гепатиты, пневмонии, поражение кожи, ирит, иридоциклит, тиреоидит	Непрерывно рецидивирующее	Н _{II A}
Неактивная	Миокардиосклероз ревматический Порок сердца (какой)	Последствия и остаточные явления перенесенных вне-сердечных поражений	Латентное	Н _{II B} Н _{III}

Ревматизм

- **Этиология**

В настоящее время убедительно доказано, что возникновение ревматизма и его рецидивы связаны с β -гемолитическим стрептококком группы А (тонзиллит, фарингит, стрептококковый шейный лимфаденит).

- **Предрасполагающие факторы:** переохлаждение, молодой возраст, наследственность. Установлен полигенный тип наследования. Показана связь заболевания с наследованием определенных вариантов гаптоглобина, аллоантигена В-лимфоцитов.

Ревматизм

● Клинические симптомы

1. В типичных случаях ревматизм, особенно при первой атаке, начинается спустя 1—2 нед. после перенесенной острой или обострения хронической стрептококковой инфекции (ангины, фарингита). Затем болезнь вступает в «латентный» период (продолжительностью от 1 до 3 нед), характеризующийся бессимптомным течением или легким недомоганием, артралгиями, иногда субфебрильной температурой тела. В этом же периоде возможно увеличение СОЭ, нарастание титров АСЛ-О, АСК, АСГ.
2. Второй период болезни характеризуется выраженной клинической картиной, проявляется кардитом, полиартритом, другими симптомами и изменениями лабораторных показателей.

Ревматизм

- **РЕВМОКАРДИТ** — воспаление всех или отдельных слоев стенки сердца при ревматизме.

Ревматизм

- *Клиника ревматического миокардита, эндокардита*
- *Диффузный миокардит характеризуется:*
 1. выраженной одышкой,
 2. сердцебиениями, перебоями
 3. болями в области сердца,
 4. появлением кашля при физической нагрузке, в выраженных случаях возможны сердечная астма и отек легких.
 5. повышением температуры тела

Ревматизм

6. тромбоэмболический синдром.
7. усиление систолического шума в области верхушки сердца и появление диастолического шума в области верхушки сердца или аорты, что свидетельствует о формировании порока сердца.
- 8 надежным признаком перенесенного эндокардита является сформировавшийся порок сердца.

Ревматизм

- Осмотр.
 1. общее состояние тяжелое,
 2. ортопноэ,
 3. акроцианоз,
 4. увеличение в объеме живота, появление отеков на ногах.

Ревматизм

- *Объективно*
 1. Пульс частый, нередко аритмичный.
 2. Границы сердца расширены, преимущественно влево.
 3. Тоны приглушены, возможен ритм галопа, аритмия, систолический шум в области верхушки сердца, вначале неинтенсивного характера.
 4. При развитии застойных явлений в малом круге в нижних отделах легких прослушиваются мелкопузырчатые хрипы, крепитация, в большом круге — увеличивается и становится болезненной печень, возможно появление асцита и отеков на ногах.

Ревматизм

- **РЕВМАТИЧЕСКИЙ ПОЛИАРТРИТ** более характерен для первичного ревматизма, в основе его — острый синовит.
- Основные симптомы ревматического полиартрита:
 1. сильные боли в крупных суставах (симметрично).
 2. припухлость, гиперемия кожи в области суставов. резкое ограничение движений.
 3. летучий характер болей.
 4. быстрый купирующий эффект нестероидных противовоспалительных препаратов.
 5. отсутствие остаточных суставных явлений.

Ревматизм

- **РЕВМАТИЧЕСКОЕ ПОРАЖЕНИЕ ЛЕГКИХ** дает картину легочного васкулита и пневмонита (крепитация, мелкопузырчатые хрипы в легких, на фоне усиленного легочного рисунка множественные очаги уплотнения).
- **РЕВМАТИЧЕСКИЙ ПЛЕВРИТ** имеет обычную симптоматику. Его отличительная особенность — быстрый положительный эффект от антиревматической терапии.
- **РЕВМАТИЧЕСКОЕ ПОРАЖЕНИЕ ПОЧЕК** дает картину нефрита с изолированным мочевым синдромом.
- **РЕВМАТИЧЕСКИЙ ПЕРИТОНИТ** проявляется абдоминальным синдромом (чаще у детей), характеризуется болями в животе, тошнотой, рвотой, иногда напряжением мышц живота.

Ревматизм

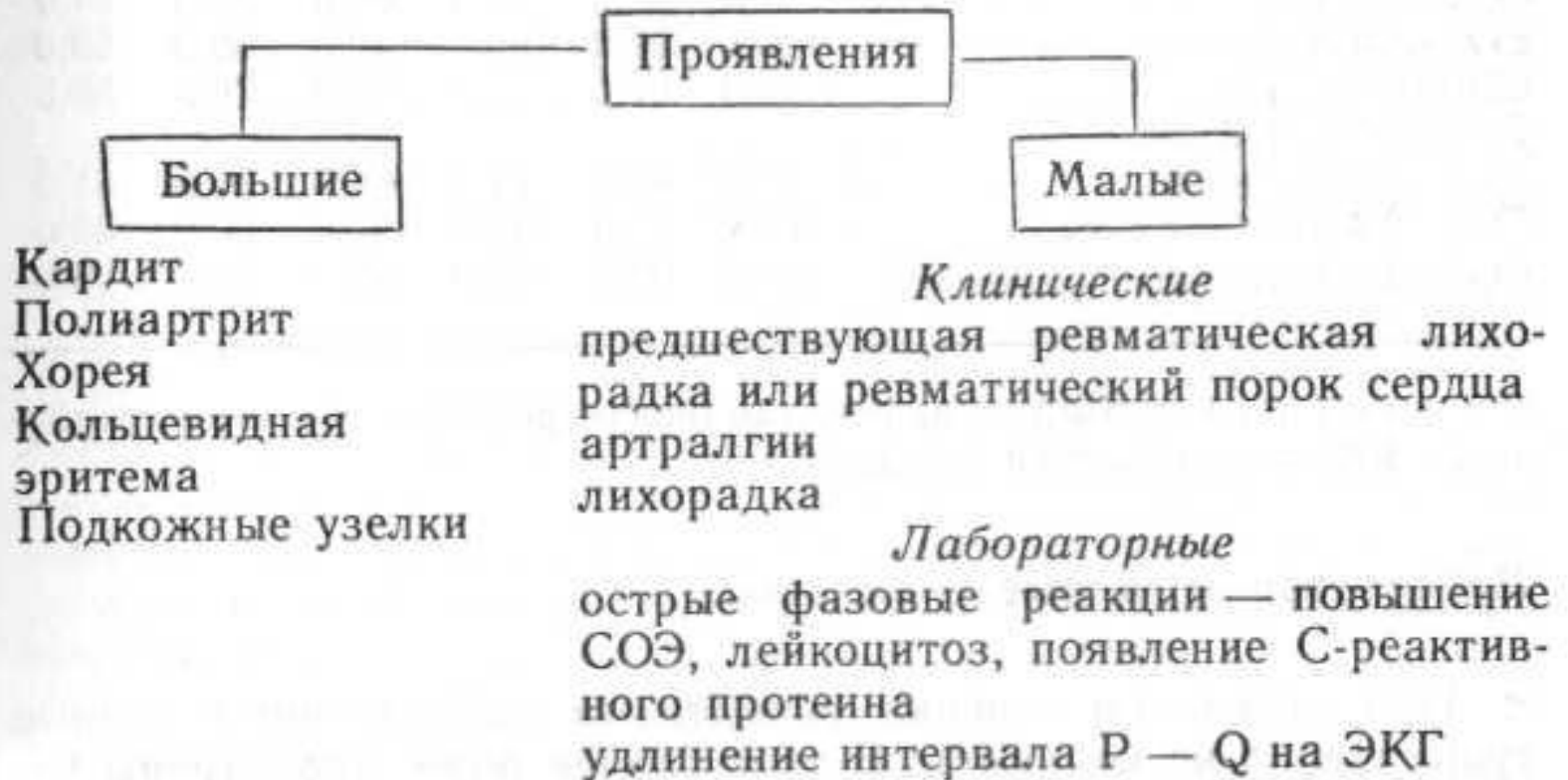
- **НЕЙРОРЕВМАТИЗМ** характеризуется церебральным ревмоваскулитом:
 1. энцефалопатией (снижение памяти, головная боль, эмоциональная лабильность, преходящие нарушения черепномозговых нервов).
 2. гипоталамическим синдромом (вегето-сосудистая дистония, длительная субфебрильная температура тела, сонливость, жажда, вагоинсулярные или симпатoadреналовые кризы).
 3. хореей (мышечная и эмоциональная слабость, гиперкинезы), при хорее пороки сердца не формируются.

Ревматизм

● РЕВМАТИЗМ КОЖИ И ПОДКОЖНОЙ КЛЕТЧАТКИ

1. проявляется кольцевидной эритемой (бледно-розовые, кольцевидные высыпания в области туловища, голеней).
2. подкожными ревматическими узелками (округлые, плотные, безболезненные узелки в области разгибательной поверхности коленных, локтевых, плюснефаланговых, пястно-фаланговых суставов).

Диагностические критерии ревматизма



+ доказательства, подтверждающие предшествующую стрептококковую инфекцию (повышение титров АСЛ-0 или других противострептококковых антител; выделение из зева стрептококка группы А, недавно перенесенная скарлатина)

Ревматизм

Диагностическое правило

- Наличие двух больших или одного большого и двух малых проявлений (критериев) и доказательства предшествующей стрептококковой инфекции подтверждают диагноз ревматизма

Приобретенные пороки сердца

Недостаточность митрального клапана

- **Этиология:**

- 1) ревматизм (в 75 % случаев);
- 2) атеросклероз;
- 3) инфекционный эндокардит;
- 4) травма;
- 5) системные болезни соединительной ткани

НЕДОСТАТОЧНОСТЬ МИТРАЛЬНОГО КЛАПАНА

- **Клиническая картина.**
 1. В стадии компенсации больные не предъявляют жалоб и способны выполнять значительную физическую нагрузку.
 2. При снижении сократительной функции левого желудочка и развитии легочной гипертензии появляются одышка и сердцебиение при физической нагрузке. По мере нарастания легочной гипертензии возможны приступы сердечной астмы. У части больных в этой стадии появляется кашель, сухой или с отделением небольшого количества слизистой мокроты (иногда с примесью крови).
 3. При развитии правожелудочковой недостаточности появляются боли и тяжесть в области правого подреберья, отеки ног.

НЕДОСТАТОЧНОСТЬ МИТРАЛЬНОГО КЛАПАНА

- **Пальпация**

1. Смещение верхушечного толчка влево, толчок разлитой, усиленный.

- **Перкуссия**

1. увеличение границы относительной тупости сердца влево (ЛЖ) и вверх (ЛП).

НЕДОСТАТОЧНОСТЬ МИТРАЛЬНОГО КЛАПАНА

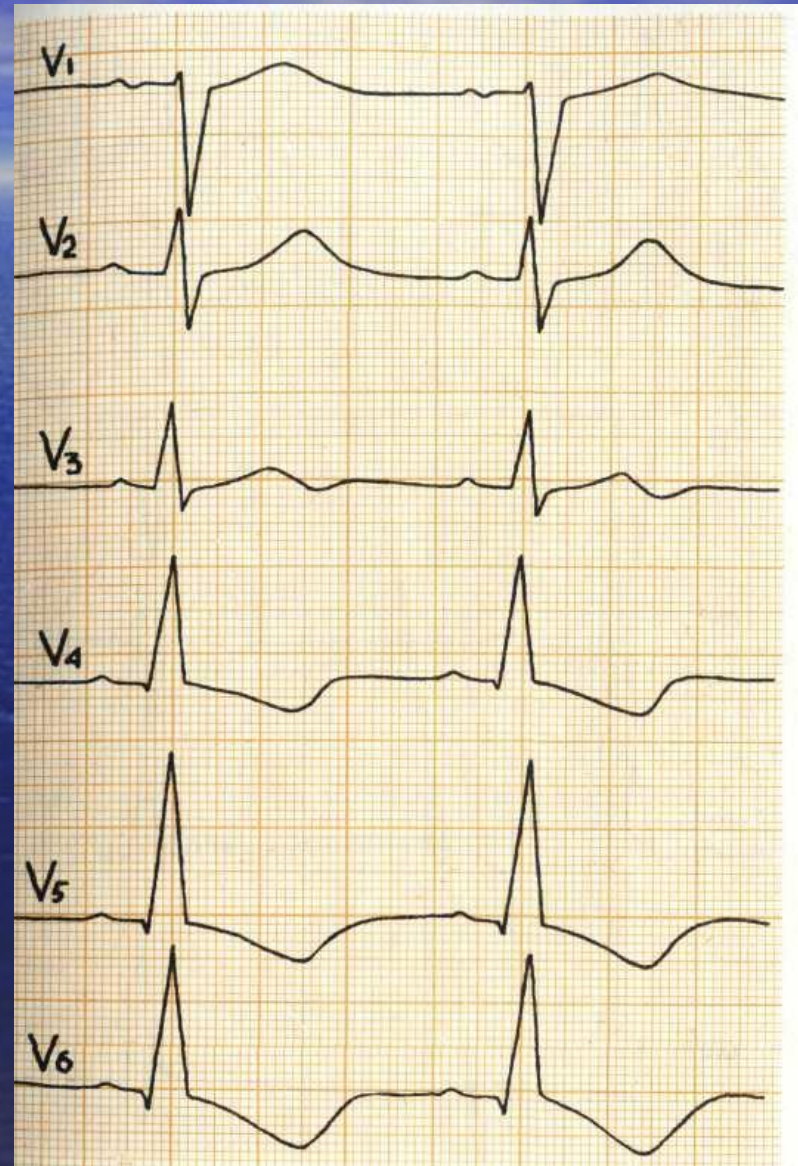
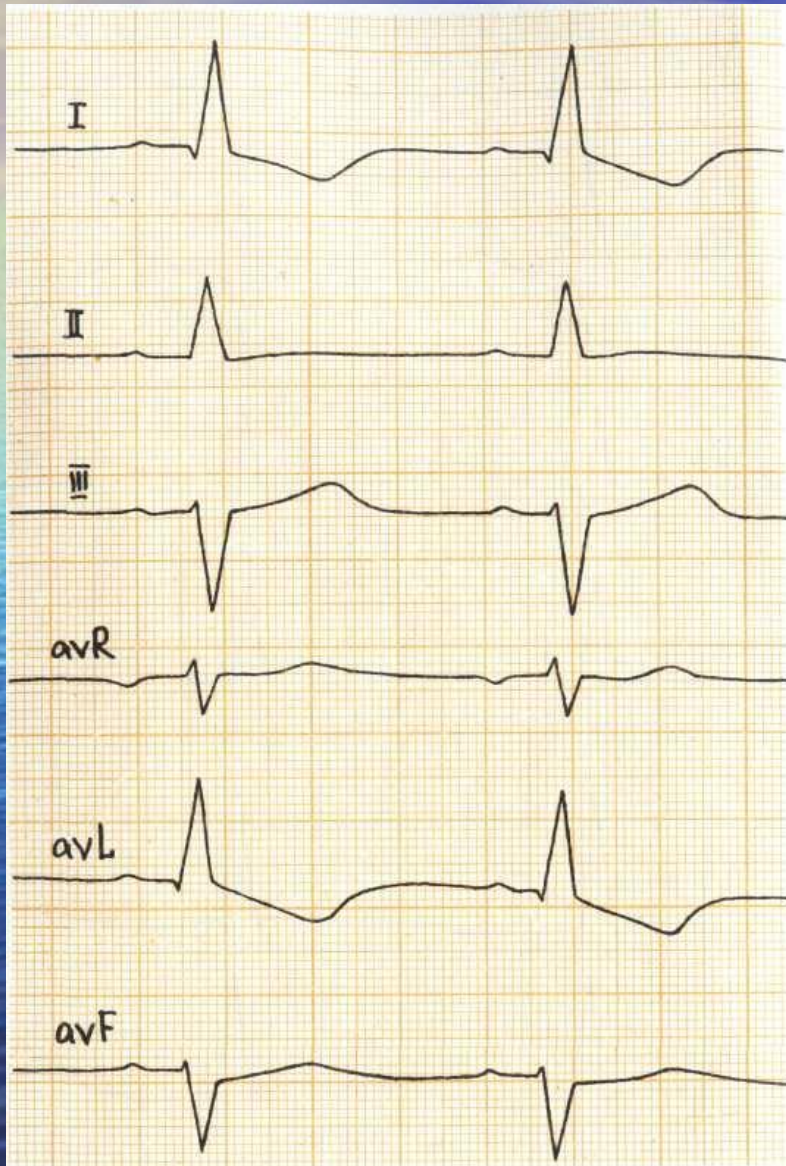
● Аускультация

1. ослабление I тона, часто выслушивается у верхушки III тон, акцент и расщепление II тона над легочной артерией.
2. систолический шум на верхушке мягкий, дующий или грубый с музыкальным оттенком в зависимости от выраженности клапанного дефекта, проводится в подмышечную впадину или на основание сердца. Шум наиболее громкий при средней степени митральной недостаточности, менее интенсивный — при незначительной или очень выраженной.
3. В положении на левом боку на фазе выдоха шум выслушивается лучше

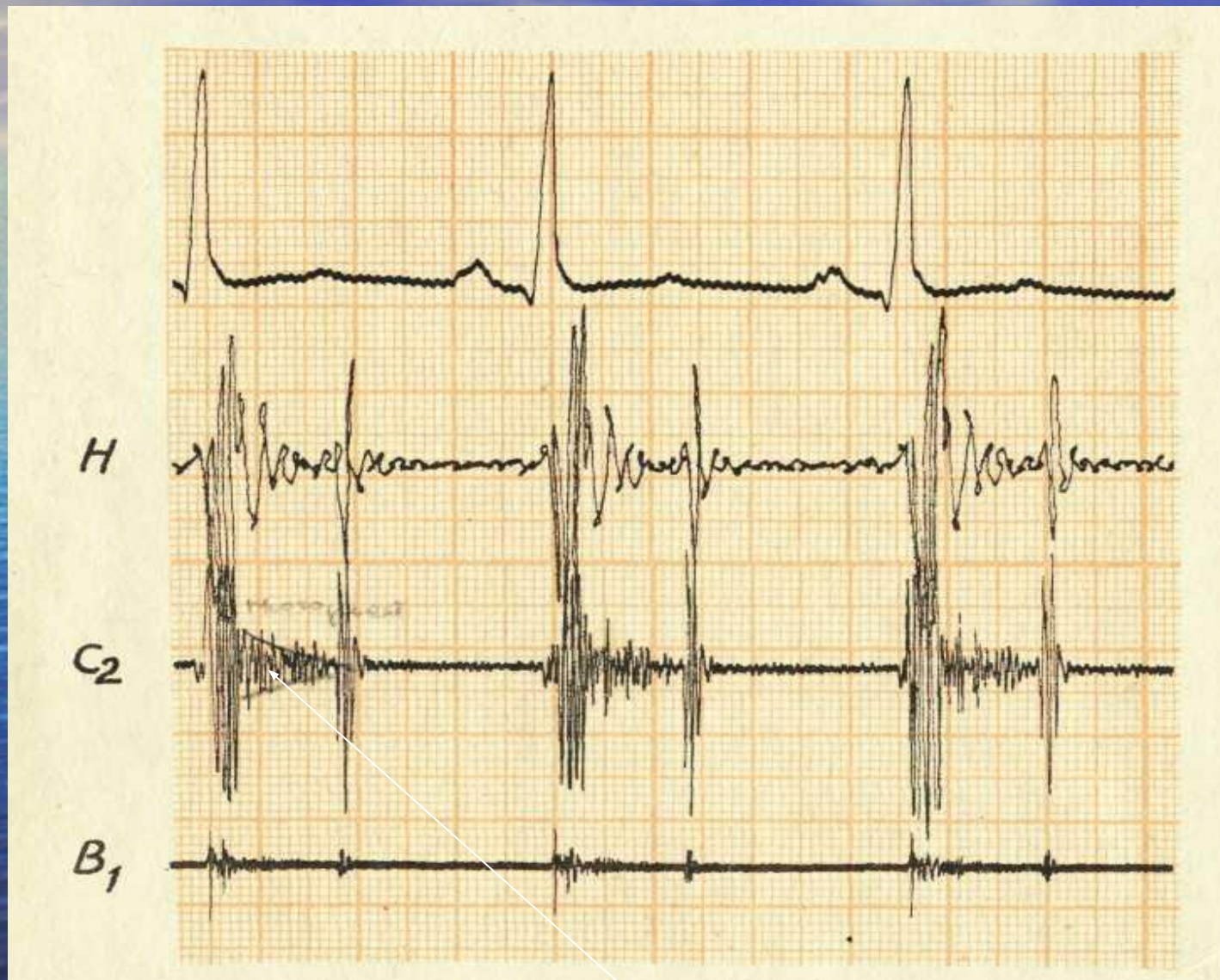НЕДОСТАТОЧНОСТЬ МИТРАЛЬНОГО КЛАПАНА

- *Инструментальные исследования:*
 1. ФКГ: снижение амплитуды I тона, появление III тона, систолический шум, связанный с I тоном, постоянный, выраженный, иногда акцент II тона на легочной артерии.
 2. Э К Г: признаки гипертрофии миокарда левого предсердия, левого желудочка.
 3. Рентгеноскопия сердца: в переднезадней проекции увеличение 4-й дуги на левом контуре вследствие гипертрофии левого желудочка и 3-й дуги — вследствие гипертрофии левого предсердия (митральная конфигурация сердца), смещение контрастированного пищевода по дуге большого радиуса (больше 6 см).
 4. Эхокардиограмма: увеличение амплитуды движения передней створки митрального клапана, заметное отсутствие систолического смыкания, расширение полости левого предсердия и левого желудочка. Допплер-эхокардиография выявляет турбулентный поток крови в левое предсердие соответственно степени регургитации.

Гипертрофия левого желудочка



ФКГ



Митральный стеноз

- **МИТРАЛЬНЫЙ СТЕНОЗ** — сужение левого атриовентрикулярного отверстия.
- **Этиология:** ревматизм.
- Площадь атриовентрикулярного отверстия в норме 4—6 см², «критическая площадь», при которой начинаются заметные гемодинамические расстройства, —1 — 1,5 см².

Митральный стеноз

- **Клинические симптомы.**
 1. В периоде компенсации жалоб нет.
 2. В периоде декомпенсации кашель с примесью крови в мокроте, одышка, сердцебиение, перебои и боли в области сердца, отеки на ногах, при выраженной декомпенсации — боли в области правого подреберья, увеличение живота.

Митральный стеноз

- При осмотре
 1. цианотический румянец щек в виде «бабочки».
 2. акроцианоз, у детей — плохое физическое развитие, инфантилизм.
 3. «сердечный горб» (за счет гипертрофии и дилатации правого желудочка).
 4. пульсация в эпигастрии за счет правого желудочка.

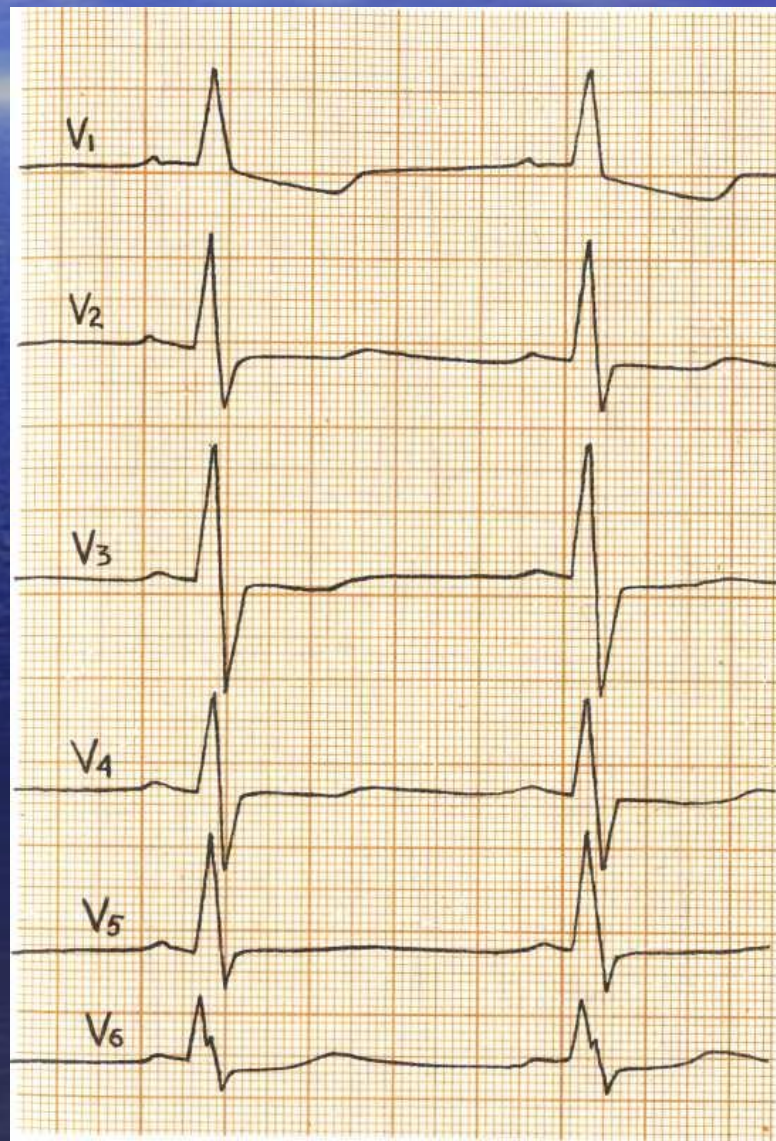
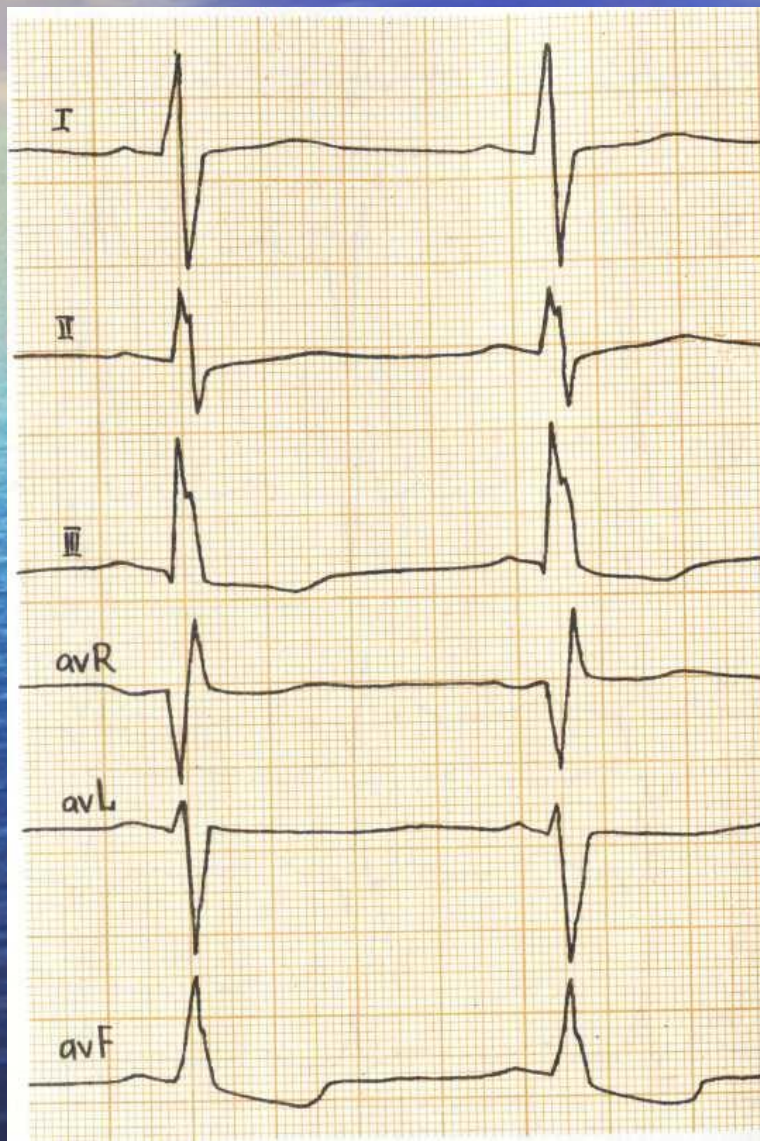
Митральный стеноз

- Пальпация- на верхушке сердца диастолическое дрожание — «кошачье мурлыканье».
- Перкуссия увеличение границ ОТС вверх (ЛП) и вправо (ПЖ).
- Аускультация- — хлопающий I тон, щелчок открытия митрального клапана, ритм «перепела» (хлопающий I тон, нормальный II тон, щелчок открытия митрального клапана), акцент и раздвоение II тона на легочной артерии, протодиастолический (реже мезодиастолический) и пресистолический шумы.
- При значительной легочной гипертензии над легочной артерией может определяться диастолический шум Стилла (относительная недостаточность клапанов легочной артерии).

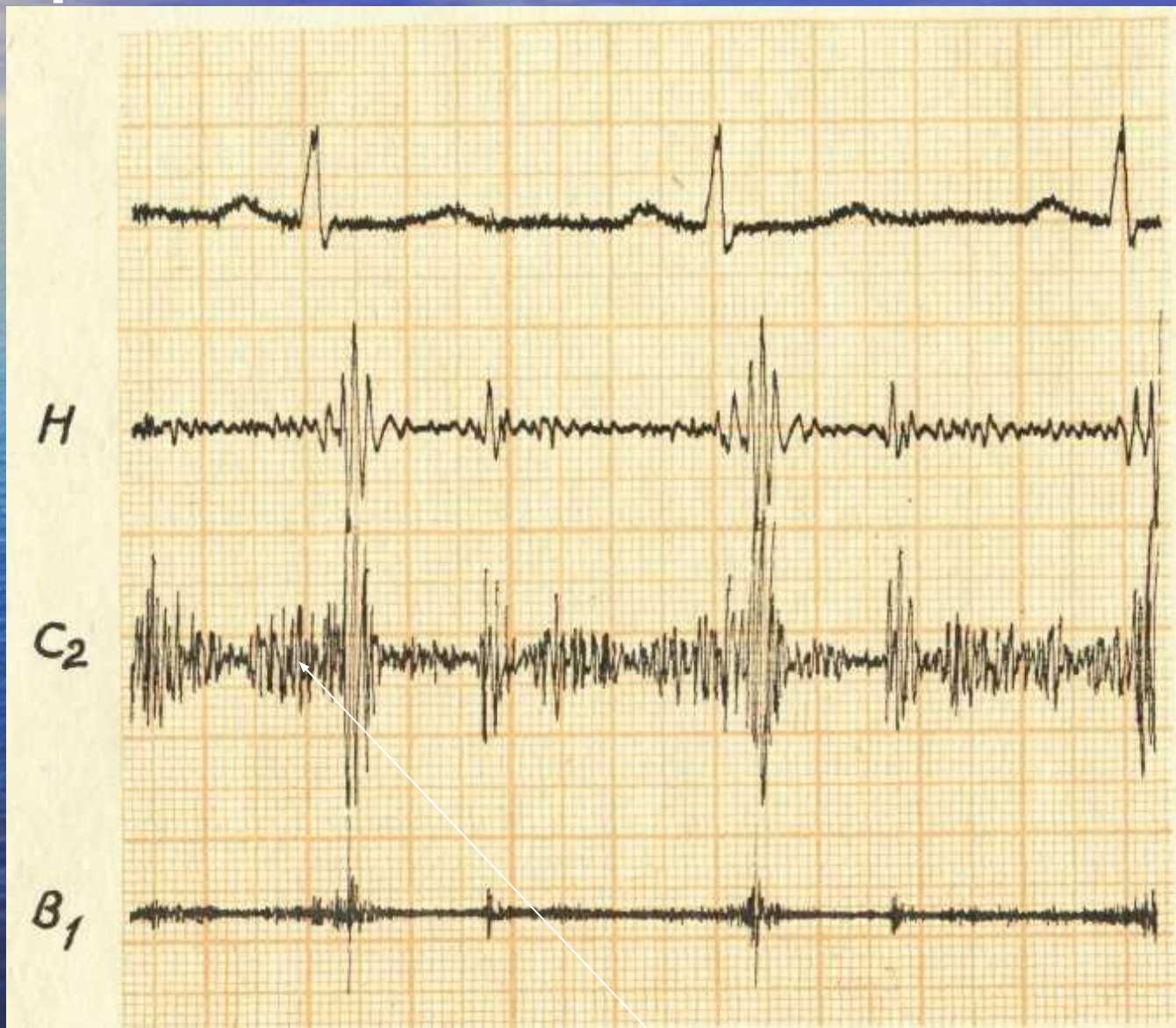
Митральный стеноз

- ЭКГ: гипертрофия левого предсердия, гипертрофия правого желудочка
- Ф К Г: на верхушке сердца — большая амплитуда I тона и щелчок открытия через 0,08—0,12 с после II тона, удлинение интервала Q—I тон до 0,08—0,12 с, протодиастолический и пресистолический шумы; увеличение амплитуды и расщепление II тона на легочной артерии.
- Рентгеноскопия сердца: сглаживание талии сердца, выбухание второй и третьей дуг по левому контуру за счет легочной артерии и гипертрофированного левого предсердия, отклонение контрастированного пищевода по дуге малого радиуса (меньше 6 см).
- Эхокардиография: однонаправленное движение передней и задней створок митрального клапана вперед (в норме задняя створка в диастоле смещается кзади), скорость раннего диастолического закрытия передней створки и амплитуда ее движения снижена, утолщение клапана, расширение полости правого желудочка.

Гипертрофия правого желудочка

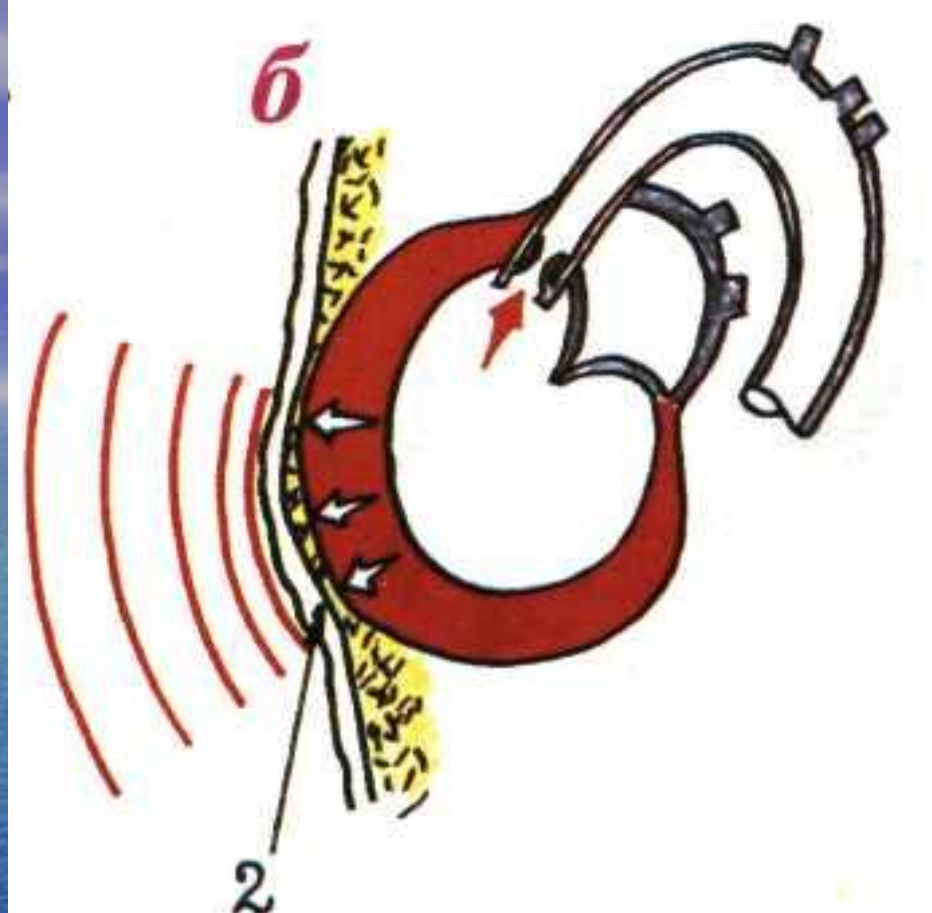

Митральный стеноз



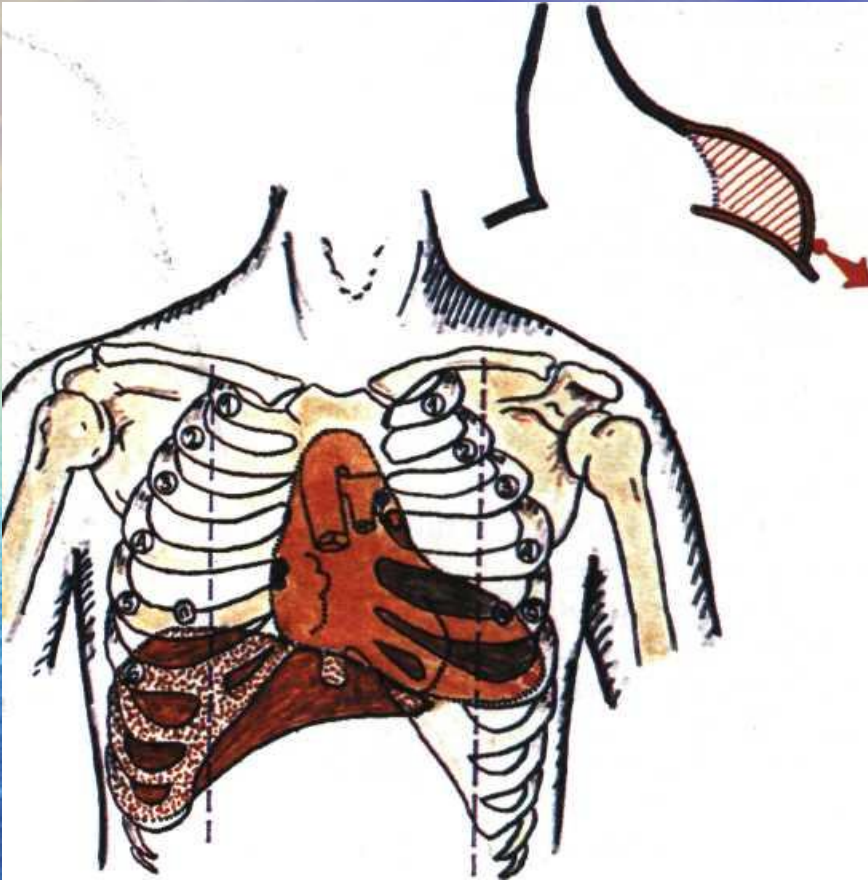


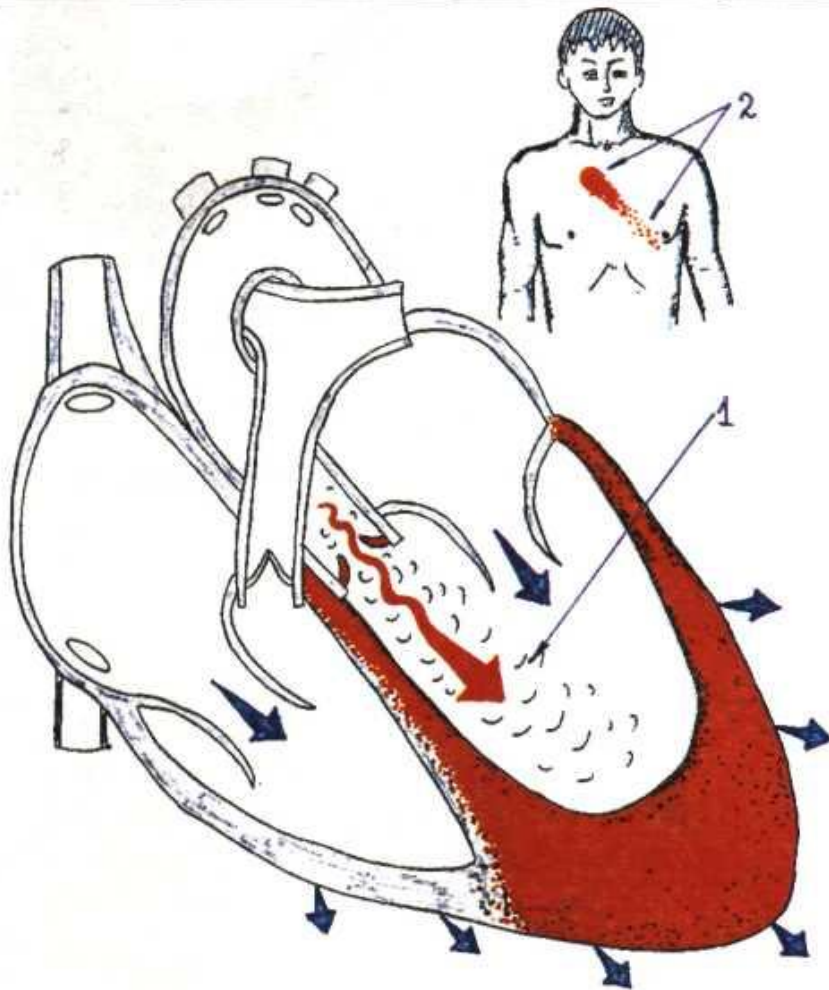
Недостаточность аортального клапана



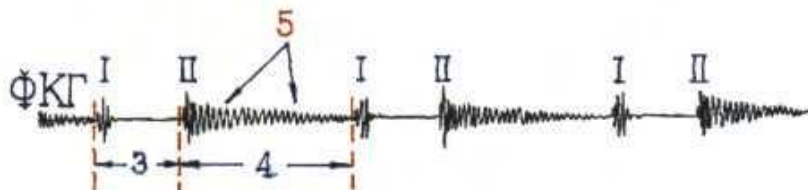
разлитой усиленный
(куполообразный) верхушечный
толчок при недостаточности
аортального клапана.

- Изменение границ сердца при аортальной недостаточности





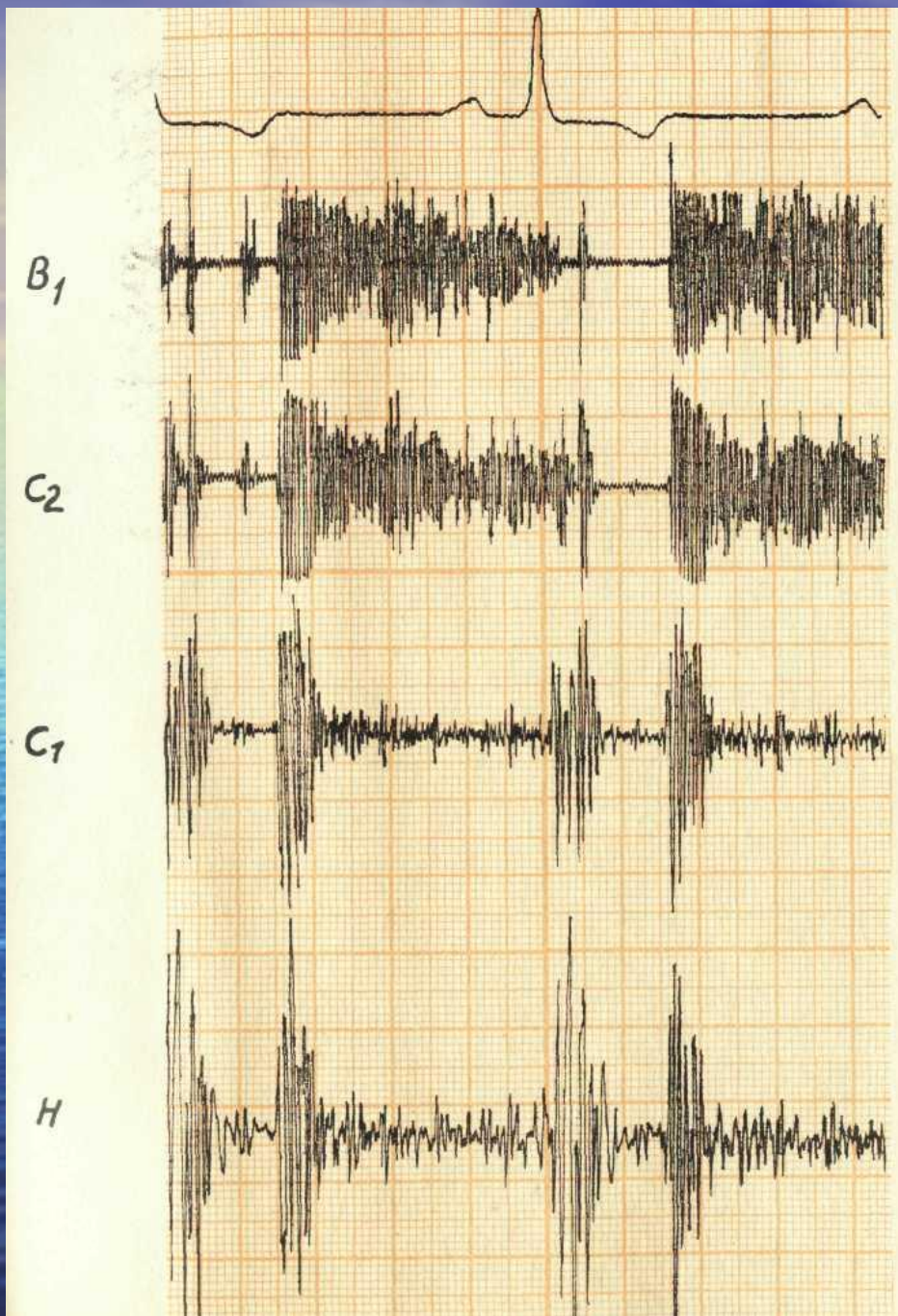
Органический шум при недостаточности клапана аорты.
 1 - турбулентный ток крови;
 2 - локализация и проведение шума;
 3 - систола;
 4 - диастола;
 5 - убывающий диастолический шум, начинающийся сразу после II тона.



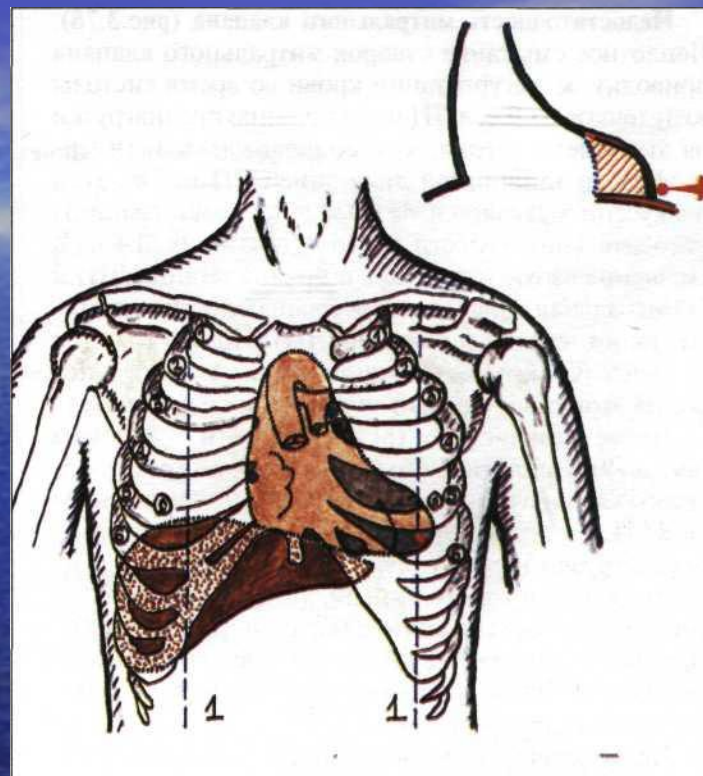
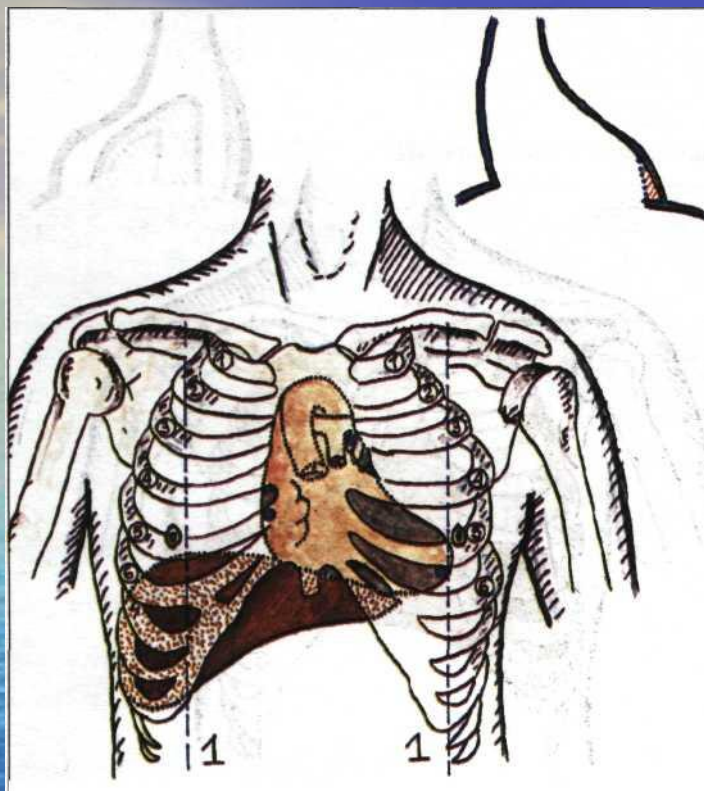
Недостаточность клапана аорты

- Максимум шума расположен во II межреберье справа от грудины
- шум проводится в точку Боткина — Эрба и на верхушку сердца
- Шум начинается сразу после II тона
- убывающего характера
- занимает обычно всю диастолу (голодиастолический).

Недостаточность аортального клапана



Стеноз устья аорты

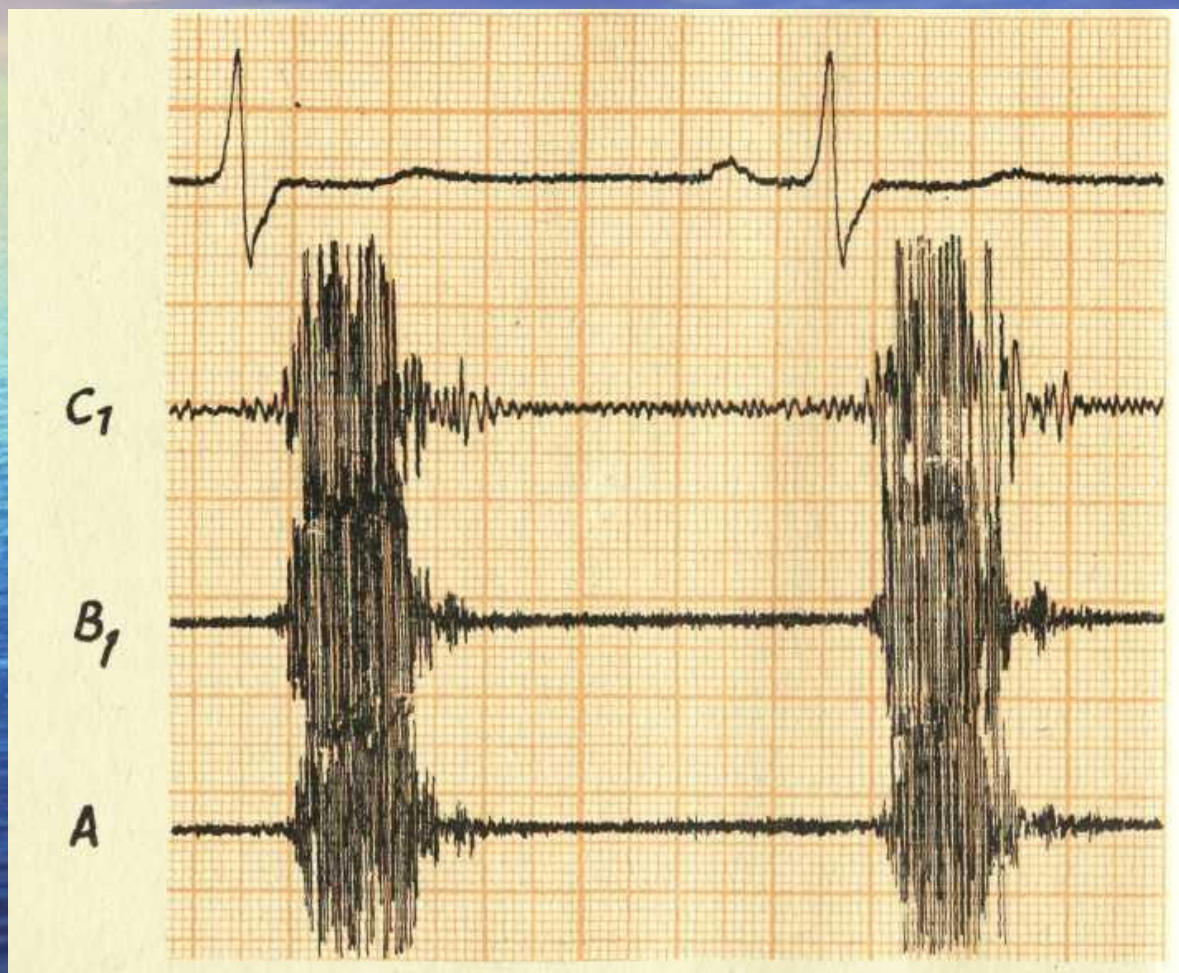


Границы сердца при стенозе устья аорты (стадия компенсации).
Изменение границ сердца при стенозе устья аорты (стадия декомпенсации).

Стеноз устья аорты

- **Систолический**
- **Грубый**
- **Во 2 межреберье справа от грудины**
- **Иррадиирует на сонные артерии**

Стеноз устья аорты



A wide-angle photograph of a vast, deep blue ocean under a bright blue sky with wispy white clouds. The sun is low on the horizon to the left, creating a shimmering reflection on the water's surface. The overall mood is serene and expansive.

Спасибо за внимание!