Артериит Такаясу (неспецифический аортоартериит, «болезнь отсутсвия пульса», синдром дуги аорты.)

Макарова М. А. 458гр.

Толкунова К. М. 640гр.

1. Впервые описание НА было дано R. Yamamoto в 1830 году.

2. Более подробно в 1908 году профессор офтальмологии Takayasu описал клинический случай артериовенозной фистулы центральной артерии сетчатки у молодой женщины.

3. Позднее в 1951 году Shimizu и Sano опубликовали статью: «Болезнь отсутствия пульса», причиной которой была окклюзия крупных артерий, отходящих от дуги аорты.

Артериит Такаясу

- **Артериит Такаясу (неспецифический аортоартериит) - прогрессирующее хроническое гранулематозное воспаление аорты, ее основных ветвей, легочных и коронарных артерий.**
- **1,2-3,6 случаев на 1млн. населения**
  - **Ж:М = 8:1 в (России 1,7-2,4:1)**
  - **Молодой возраст.**
  - **Наиболее распространен среди лиц азиатского происхождения.**

Этиология

Причина заболевания до сих пор не установлена. Придается особое значение:

- инфекции (M. Tuberculosis, Streptococcus, вирусы)
- генетическим факторам (HLA-B52, B39, HLA-DR B1-1301/1302, HLA A24-B52-DR2)
- аутоиммунным факторам (ревматической лихорадкой, ревматоидным артритом, СКВ, анкилозирующий спондилоартрит)

Патогенез

Исходно лимфоцитарная инфильтрация появляется в vasa vasorum адвентиции и в дальнейшем захватывает медиальный слой артерии эластического типа, преимущественно аорты и ее крупных ветвей.

- Замещение поврежденных участков фиброзной тканью, сопровождается потерей эластичности сосудов.
- Характерны сегментарный нерегулярный тип поражения и наличие тромбов.
- Результат:

- 90 % стеноз\окклюзия артерии.
- 25% постстенотическая дилатация и аневризмы.

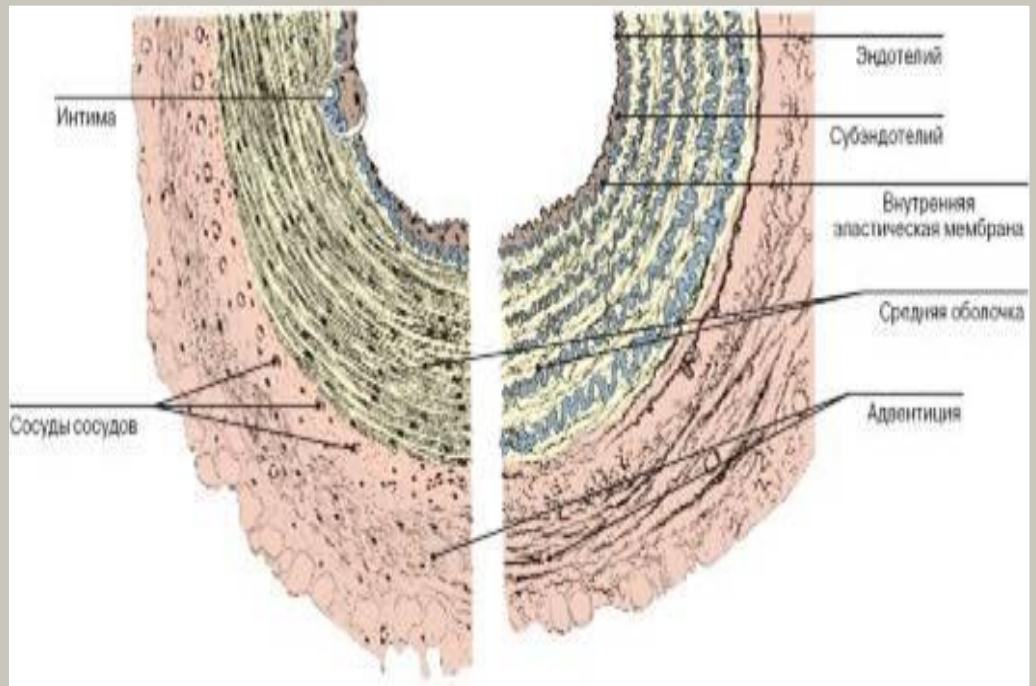

Патогенез

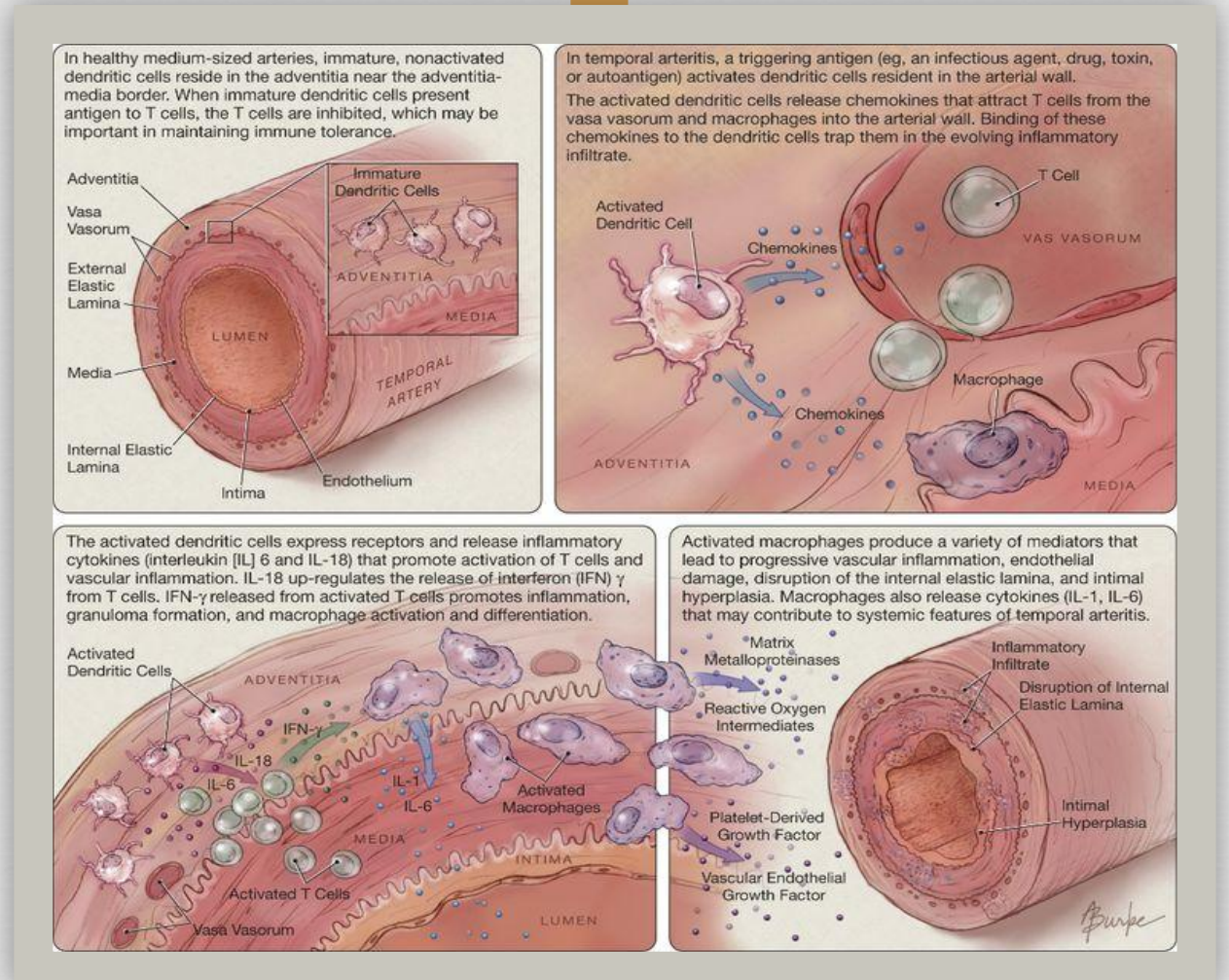
In healthy medium-sized arteries, immature, nonactivated dendritic cells reside in the adventitia near the adventitia-media border. When immature dendritic cells present antigen to T cells, the T cells are inhibited, which may be important in maintaining immune tolerance.
Adventitia
Vasa Vasorum
External Elastic Lamina
Media
Internal Elastic Lamina
Intima
Endothelium
LUMEN
TEMPORAL ARTERY
Immature Dendritic Cells
ADVENTITIA
MEDIA
In temporal arteritis, a triggering antigen (eg, an infectious agent, drug, toxin, or autoantigen) activates dendritic cells resident in the arterial wall.
The activated dendritic cells release chemokines that attract T cells from the vasa vasorum and macrophages into the arterial wall. Binding of these chemokines to the dendritic cells trap them in the evolving inflammatory infiltrate.
Activated Dendritic Cell
Chemokines
T Cell
VAS VASORUM
Macrophage
Chemokines
ADVENTITIA
MEDIA
The activated dendritic cells express receptors and release inflammatory cytokines (interleukin [IL] 6 and IL-18) that promote activation of T cells and vascular inflammation. IL-18 up-regulates the release of interferon (IFN) γ from T cells. IFN-γ released from activated T cells promotes inflammation, granuloma formation, and macrophage activation and differentiation.
Activated Dendritic Cells
ADVENTITIA
IFN-γ
IL-18
IL-6
IL-1
IL-6
Activated Macrophages
MEDIA
INTIMA
Activated T Cells
Vasa Vasorum
LUMEN
Activated macrophages produce a variety of mediators that lead to progressive vascular inflammation, endothelial damage, disruption of the internal elastic lamina, and intimal hyperplasia. Macrophages also release cytokines (IL-1, IL-6) that may contribute to systemic features of temporal arteritis.
Matrix Metalloproteinases
Reactive Oxygen Intermediates
Platelet-Derived Growth Factor
Vascular Endothelial Growth Factor
Inflammatory Infiltrate
Disruption of Internal Elastic Lamina
Intimal Hyperplasia

Ангиографическая классификация (Токио, 1994)

Type I **Поражение ветвей дуги аорты**

Type IIa **Поражение восходящей аорты, дуги и ее ветвей**

Type IIb **Поражение восходящей аорты, дуги и ее ветвей, а так же нисходящей грудной аорты.**

Type III **Поражение исходящей грудной, брюшной аорты и ее ветвей**

Type IV **Поражение брюшной аорты и ее ветвей.**

Type V **Вся аорта и ее ветви**

«C+» **- С поражением коронарных артерий**

«P+» **- С поражение легочной артерии**

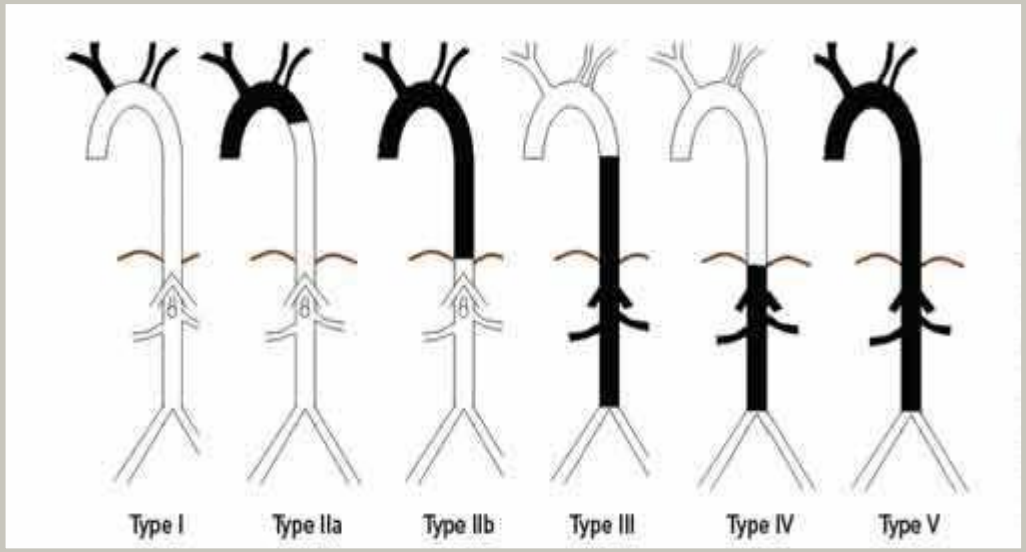

Существует 4 вида сосудистого поражения при артериите Такаясу:

- Стеноз - 60%
- Окклюзия – 46,7%
- Дилатация – 33,3%
- Аневризма – 26,6%

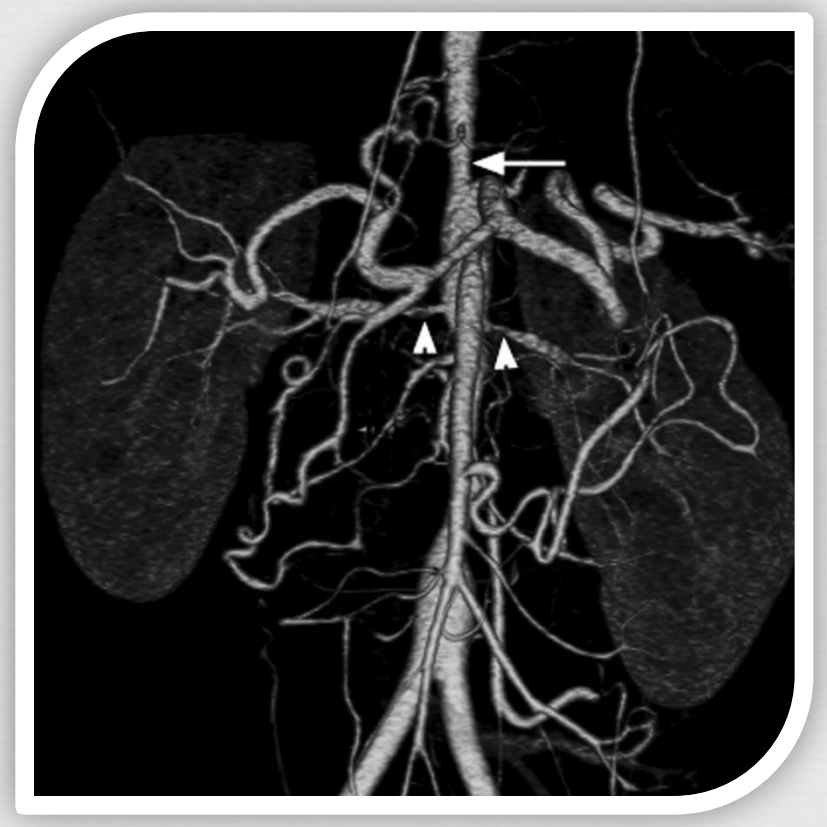

Клиническая картина

Хроническое рецидивирующее заболевание. Могут появляться признаки соответствующие любой стадии или нескольким сразу.

В 10% случаев **отсутствуют** какие -либо жалобы.

- I **стадия.** Снижения пульса еще нет, преобладают неспецифические общие жалобы на повышение температуры тела, боли в суставах, похудание.
- II **стадия**. Появляются боли по ходу сосудов и болезненность их при пальпации вследствие прогрессирования процессов воспаления сосудистой стенке
- III **стадия**. Возникают фиброзные изменения, на первый план выступают ишемические поражения и шумы над поврежденными артериями.

Клинические признаки артериита Такаясу

Признак	Частота, %
Синдром общевоспалительных реакций	66
Отсутствие пульса	88
Аускультативно определяется шум	77
Боль в конечностях	69
Парестезии	48
Артериальная гипертензия	43
Аортальная регургитация	33
Стеноз почечной артерии	26
Цереброваскулярные события	18
Легочная гипертензия	12

Клиническая картина

Локальные симптомы при поражении ветвей дуги аорты обусловлены ишемией верхних конечностей и головного мозга.

- Подключичная артериия: слабость и парестезии в руках, выявляется феномен Рейно.
- Каротидно-вертебральная артерия: проявляется в виде головокружения, ортостатических реакций, головной боли, нарушения зрения, зрительной «хромоты», обмороков.
- Сонные артерии: головокружение, головная боль, нарушение зрения, каротодиния, очаговая симтоматика, снижение памяти.
- Ишемия головного мозга может проявляться ТИА, ОНМК.

Клиническая картина

- При локализации процесса в области брюшной аорты, чревного ствола, мезентериальных артерий наблюдаются тошнота, рвота, абдоминальная боль, кровотечение.
- Почечные артерии: артериальная гипертензия, почечная недостаточность;
- Подвздошные артерии: признаки ишемии нижних конечностей;
- Легочные артерии: боль в груди, одышка, кровохарканье;
- Коронарные артерии: ишемическая болезнь сердца, сердечная недостаточность.

Критерии постановки диагноза АТ

(Американской коллегии ревматологов для артериита Такаясу):

Классификационные критерии

- 1. Развитие клинических проявлений, присущих артерииту Такаясу, в возрасте до 40 лет
- 2. Перемежающаяся хромота (Развитие или нарастание мышечной слабости или дискомфорта в одной или более конечностях (особенно верхних)
- 3. Снижение высоты пульса на брахиальной артерии (-ях)
- 4. Различие в уровнях систолического артериального давления на руках > 10 мм рт. ст.
- 5. Наличие систолического шума над одной или обеими подключичными артериями, или брюшной аортой
- 6. Ангиографические изменения: сужение и/или окклюзия аорты, ее проксимальных ветвей или крупных артерий в проксимальных отделах верхних или нижних конечностей, не обусловленные атеросклерозом, фибромускулярной дисплазией или другими причинами. Эти изменения обычно фокальные или сегментарные

Более 3 симптомов = критериальный диагноз с чувствительностью 90,5 % и специфичностью 97,8 %.

Измерение АД на нижних конечностях

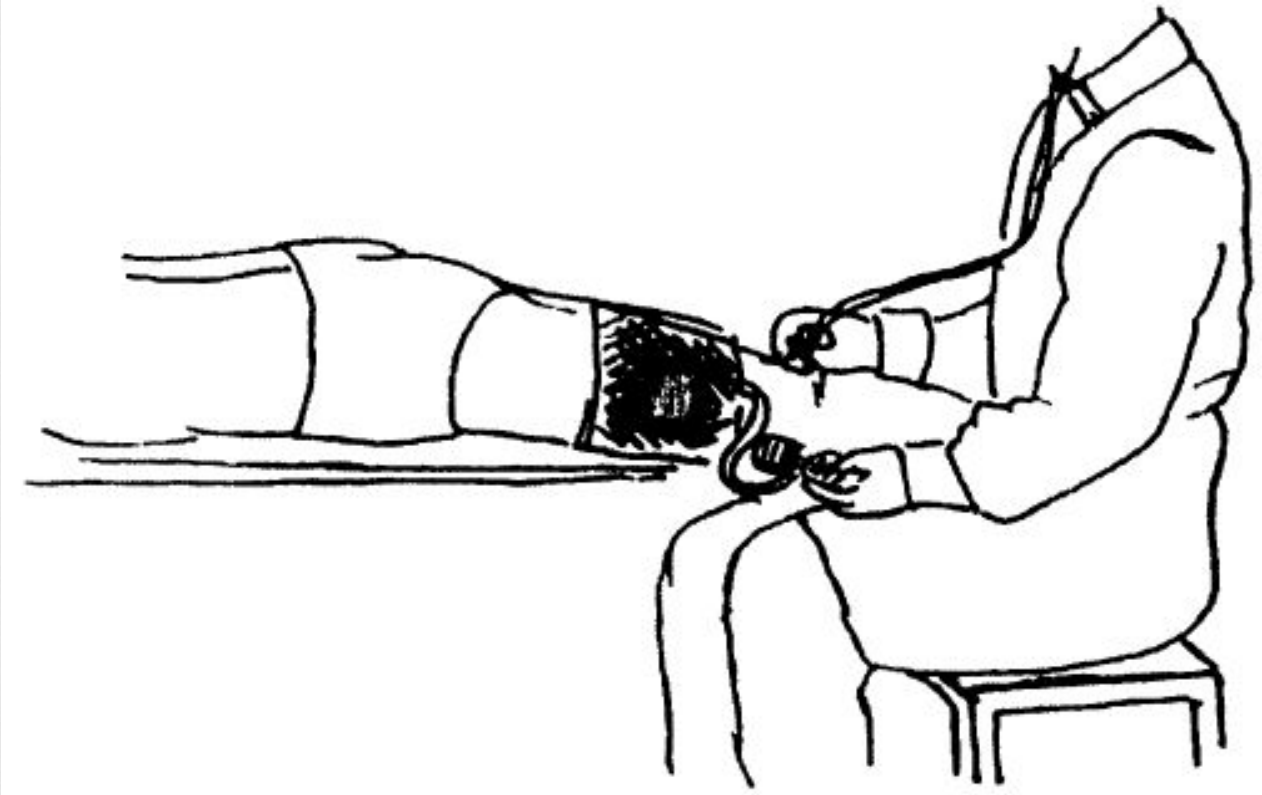

Аускультация

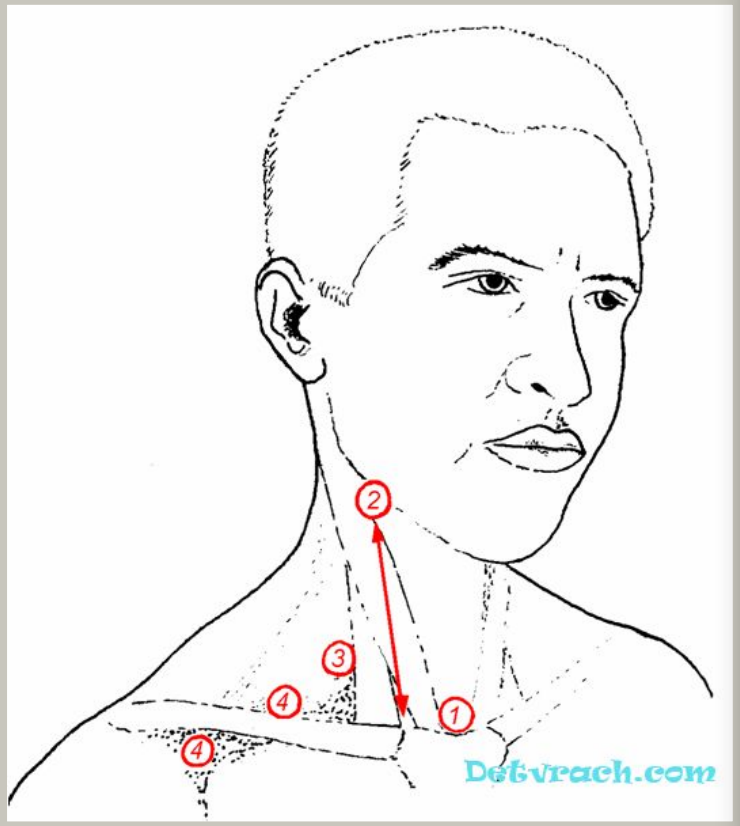

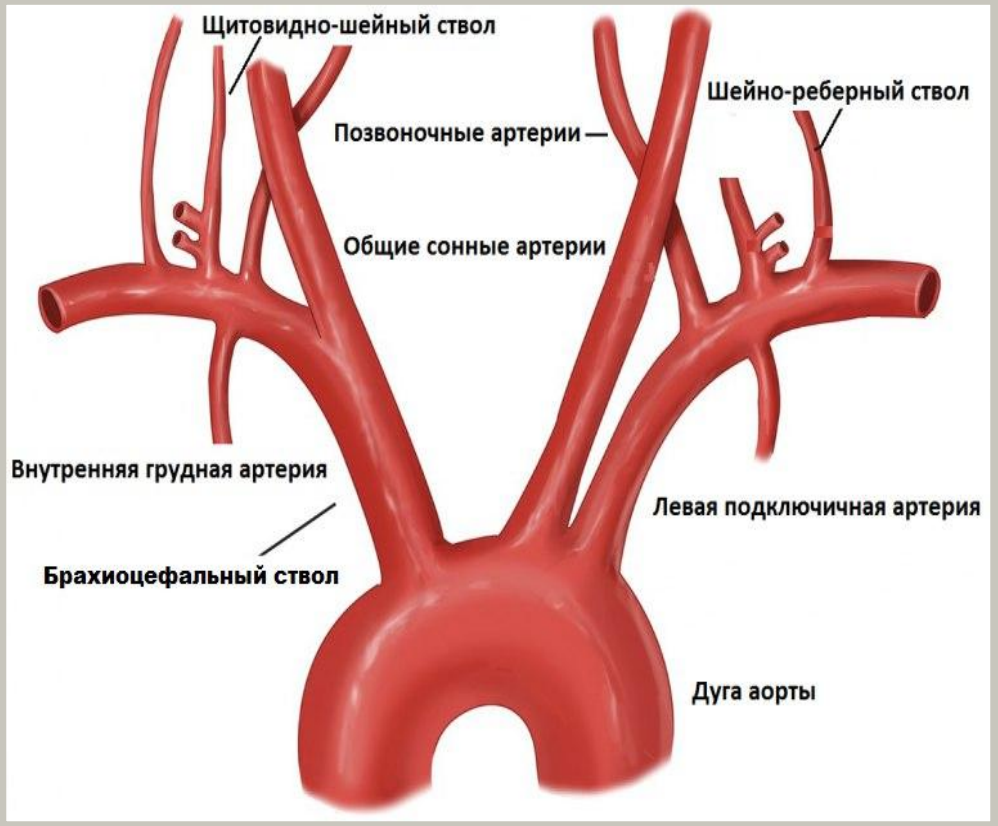

Аускультация

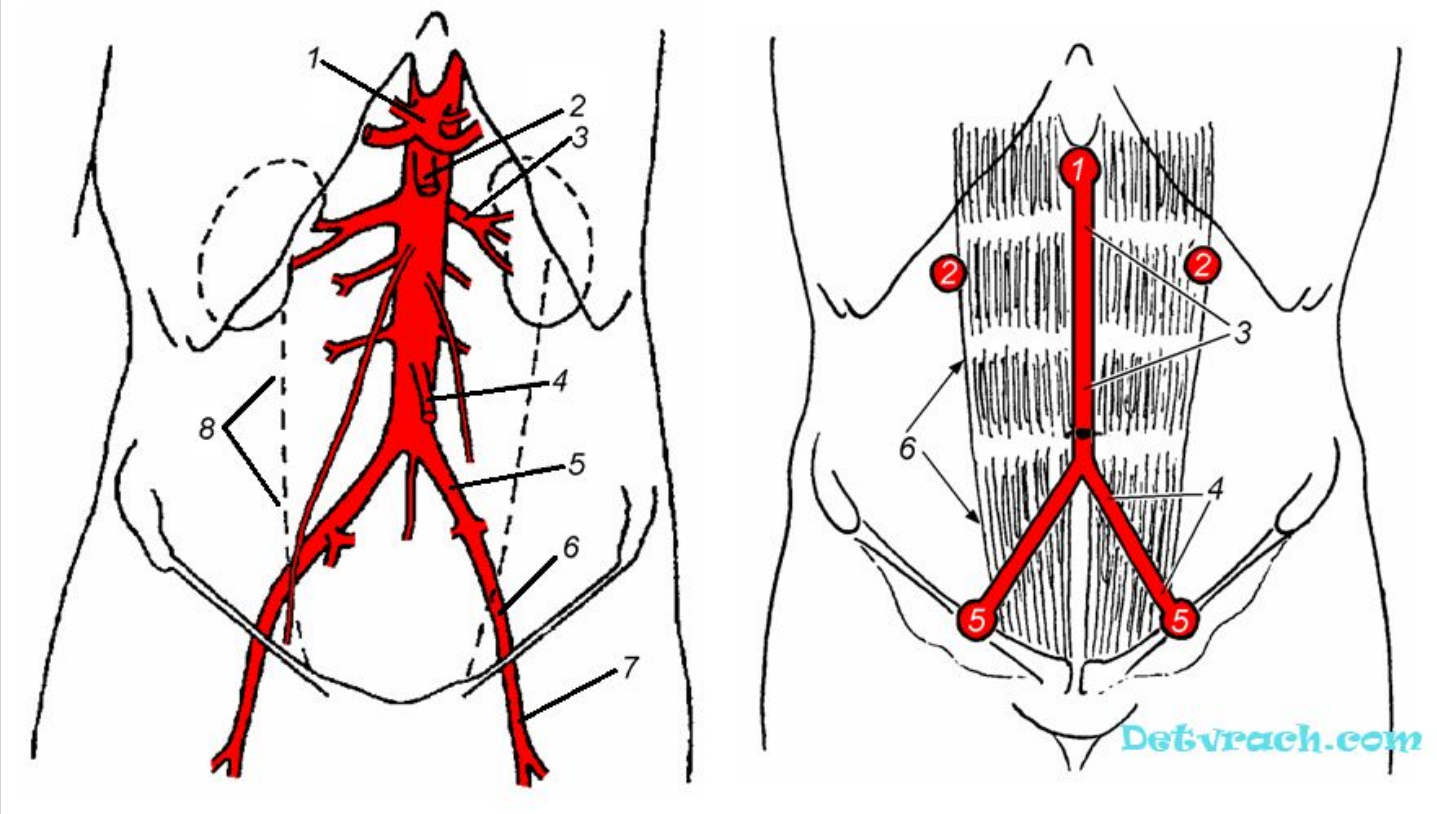

Глазное дно

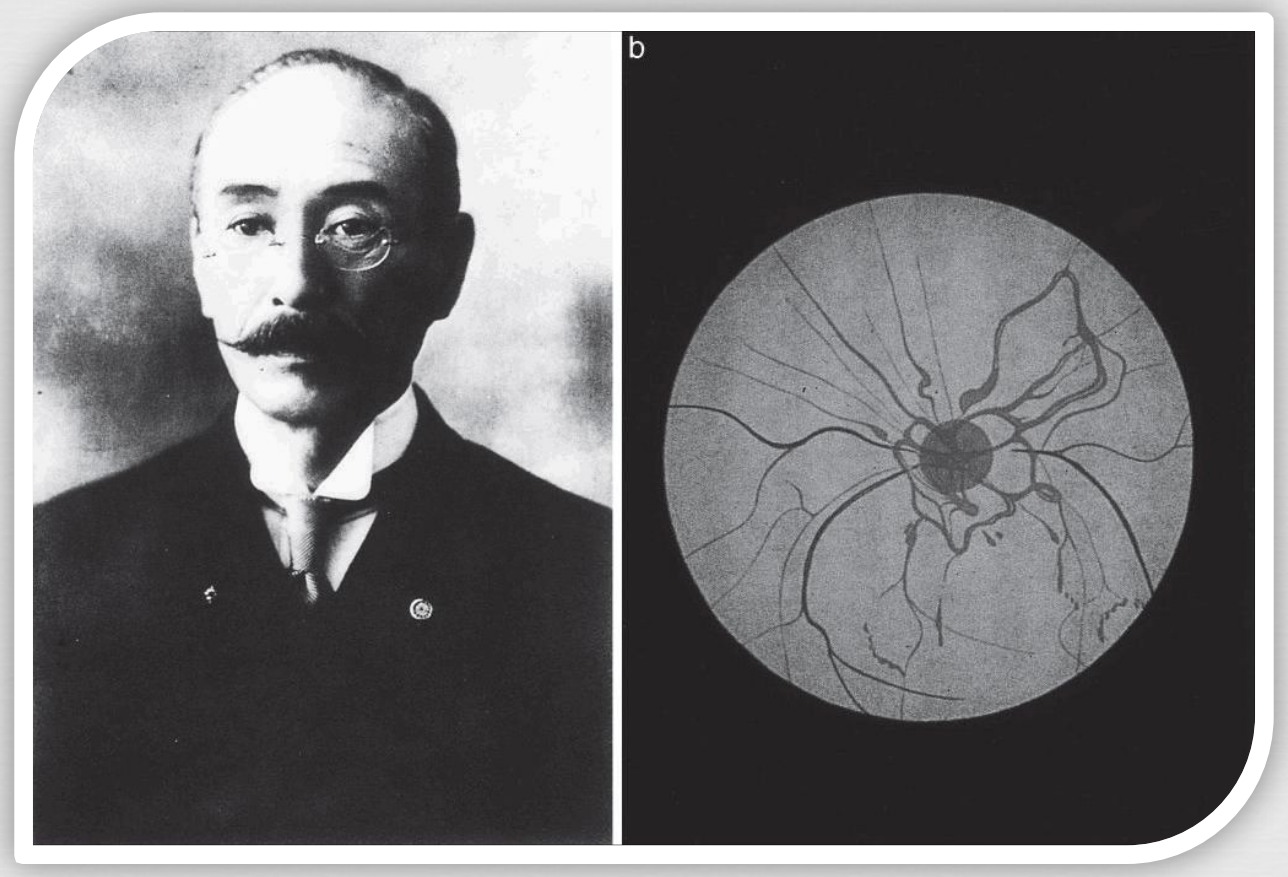

Лабораторная диагностика

- Пентраксин-3
- Матриксная металлопротеиназа-9
- ИЛ-6
- Ускорение СОЭ
- СРБ
- Тромбоцитоз
- Анемия нормохромная нормоцитарная

Методы визуализации

- *Дуплексное допплеровское ультразвуковое сканирование артерий*
- *Ангиографический метод*
- *МСКТ*
- *МРТ*
- *МР-ангиография с гадолинием.*
- *Радиоизотопное сканирование с гадолинием-67*
- *ПЭТ с 18F-фтордезоксиглюкозой +/- МСКТ*

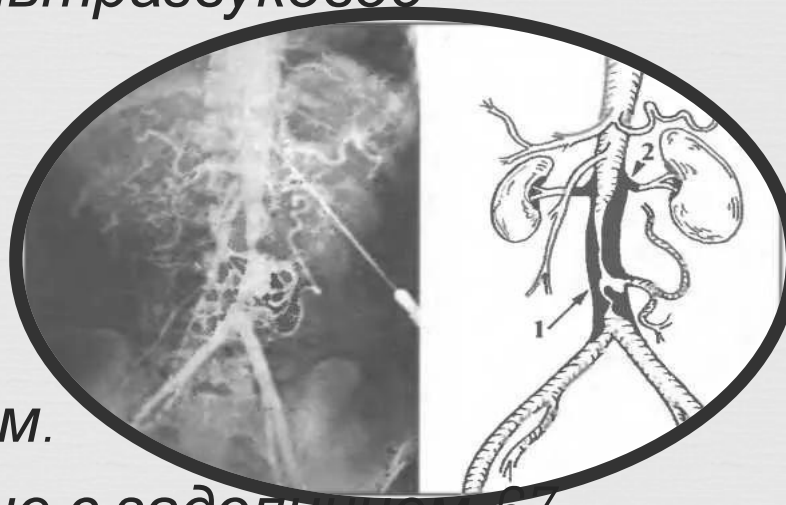

Лечение

- *Достижение ремиссии.*

  ПЗ внутрь 1 мг/кг/сутки (не более 80 мг) в 2- 3 приема в течение 1 месяца. Затем дозу постепенно снижают. Поддерживающая доза не должна превышать 10 мг/сут.
- *Рефрактерное течение.*

  МТ 20- 25 мг/ неделю.

  АЗА 2 мг/кг/сутки.

  МП в/в 10 мг/кг + ЦФ в/в 10- 15 мг/ кг (не более 1 г) 1 раз в месяц.

Контроль функции почек, уровень гемоглобина, число лейкоцитов, тромбоцитов, активность АЛТ, АСТ.

- Инфликсимаб и этанерсепт. (TNFα),
- Моноклональные антитела к рецептору интерлейкина 6

Рефрактерное течение

МТ 20- 25 мг/ неделю.

АЗА 2 мг/кг/сутки.

Рефрактерное течение

МП в/в 10 мг/кг

ЦФ в/в 10- 15 мг/ кг

Лечение

Моноклональные антитела к рецептору ИЛ6 (Актемра)

Инфликсимаб и этанерсепт. (TNFα),

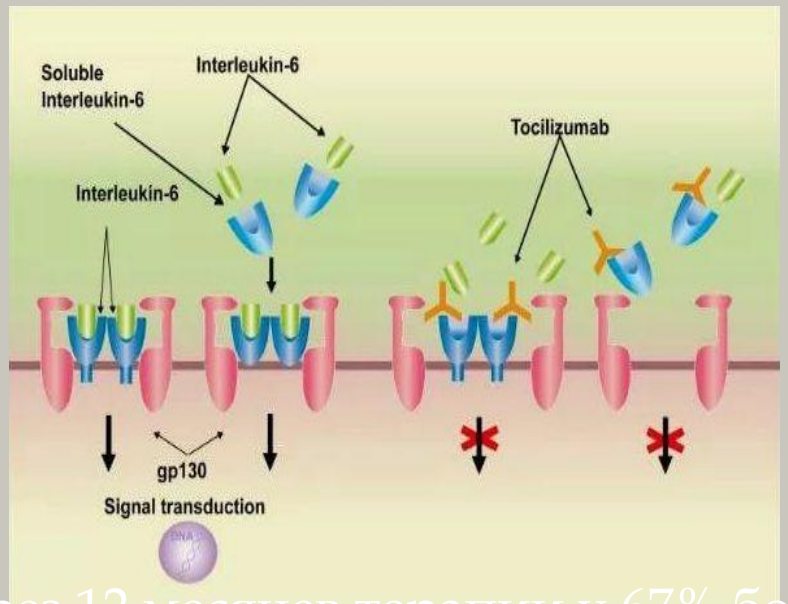

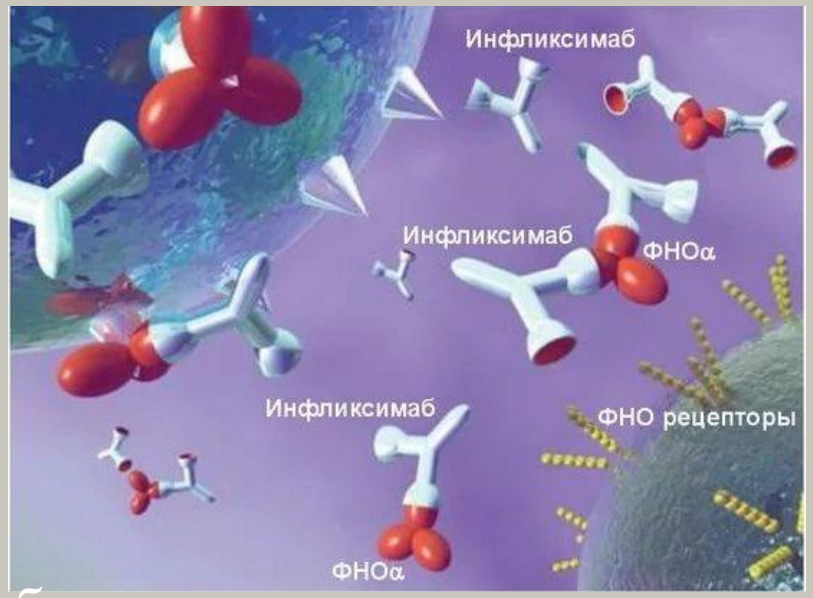

Через 12 месяцев терапии у 67% больных была достигнута полная ремиссия и отменена глюкокортикоидов, у 27% – неполная ремиссия. Последующая отмена препарата часто сопровождаются рецидивом заболевания.

Другие лекарственные средства

- **Антимикробные и противовирусные** препараты с доказанным участием инфекционных факторов в развитии заболевания.
- **антиагреганты**
- **антикоагулянты**
- **подбор гипотензивной терапии**.

Интервенционные и хирургические методы лечения

- КБА +/-стентирование
- Шунтирование

Показания:

- расслаивающая аневризма аорты,
- гемодинамически значимые стенозы/ окклюзии сонных артерий,
- АГ сосудистого генеза,
- стеноз почечной артерии



Интервенционные и хирургические методы лечения

Согласно данным X. Cong с соавторами (2012), частота рестенозов после хирургической реваскуляризации составляет 34,7 и 77,3 % после эндоваскулярных методов лечения.

Основные осложнения:

- рестенозы (75,7 %),
- тромбозы (10 %),
- кровотечения (8,6 %)
- инсульт (5,7 %),
- аневризма зоны анастомоза (13,8 %)

Прогноз

- 5–10–15-летняя выживаемость достигает 80–90%.
- частота выживаемости пациентов, имеющих осложнения, составляет 69,9% и 36,7% через 5 и 10 лет соответственно

Осложнение	Частота, %
Артериальная гипертензия	10–50
ХСН	19–25
Аортальная недостаточность	22–25
ТИА/ОНМК	5–20
Ретинопатия	35-37
Амилоидоз	10-15

Причины смерти

ОНМК – 50%
ИМ – 25%
Разрыв аневризмы – 5%

Большинство летальных исходов приходится на первые 5 лет заболевания.

Благодарим за

внимание!