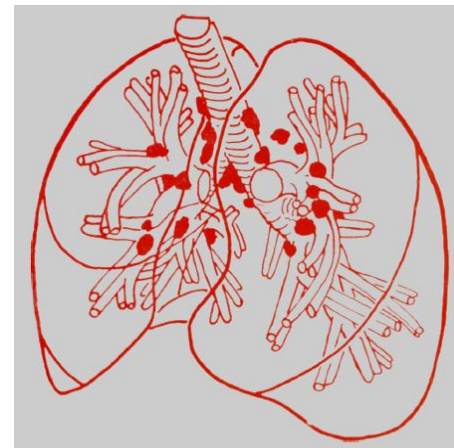


ПЕРВИЧНЫЙ ТУБЕРКУЛЁЗ

Кафедра фтизиатрии
ФГБОУ ВО РНИМУ им. Н.И. ПИРОГОВА

Доцент к.м.н.
Татьяна Ивановна
ШАРКОВА

2017 г.



ТУБЕРКУЛЁЗ ОРГАНОВ ДЫХАНИЯ

Первичный туберкулёзный комплекс

Туберкулёз внутригрудных лимфатических узлов

Диссеминированный туберкулёз лёгких

Милиарный туберкулёз

Очаговый туберкулёз лёгких

Инфильтративный туберкулёз лёгких

Казеозная пневмония

Туберкулёма лёгких

Кавернозный туберкулёз лёгких

Фиброзно-кавернозный туберкулёз лёгких

Цирротический туберкулёз лёгких

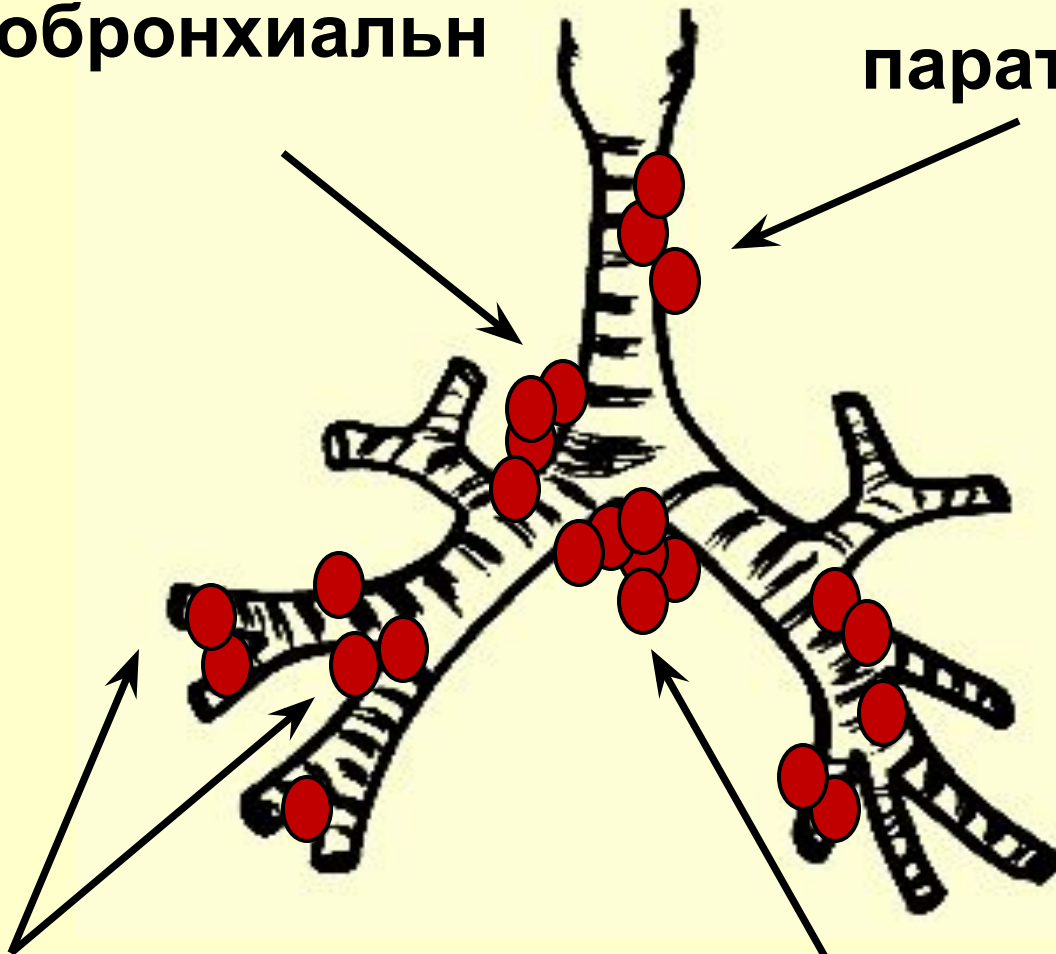
Туберкулёзный плеврит (в том числе эмпиема)

Туберкулёз бронхов, трахеи, верхних дыхательных путей

Топография лимфоузлов средостения (по Сукенникову)

трахеобронхиальн
ые

паратрахеальные



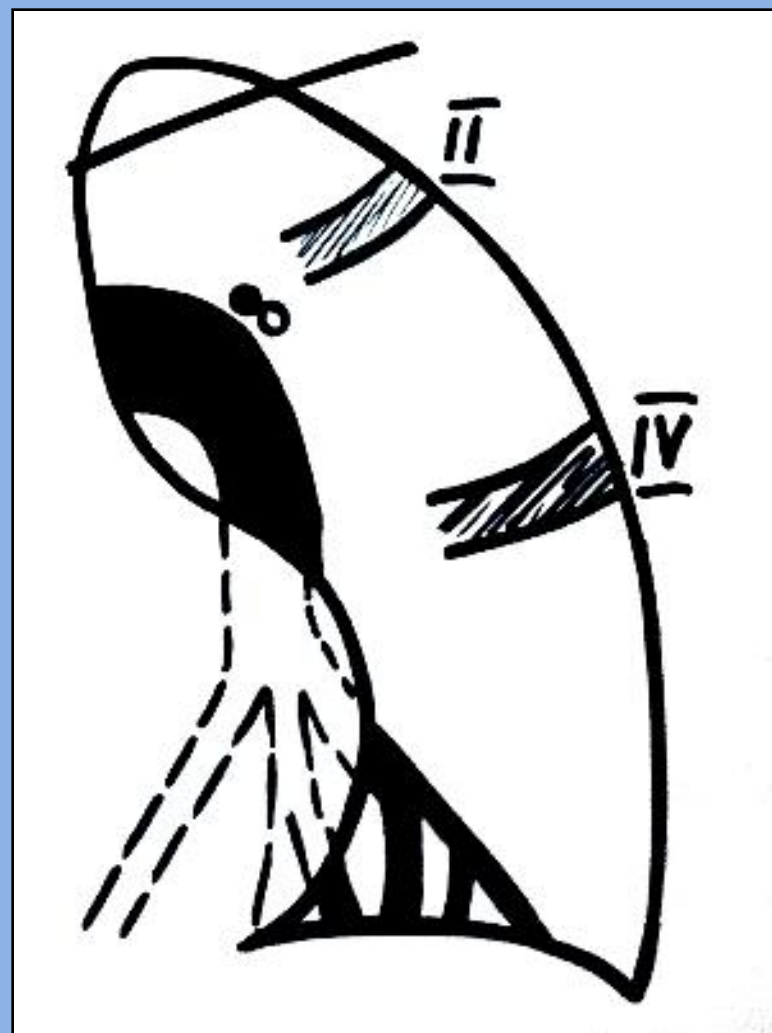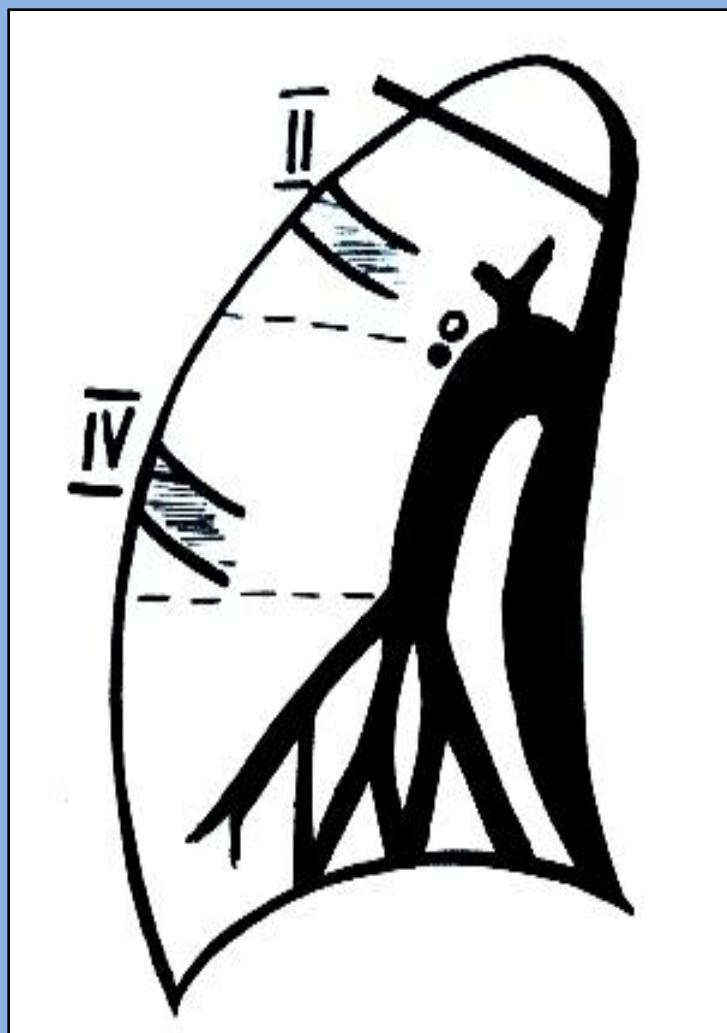
бронхопульмональн
ые

Бифуркационны

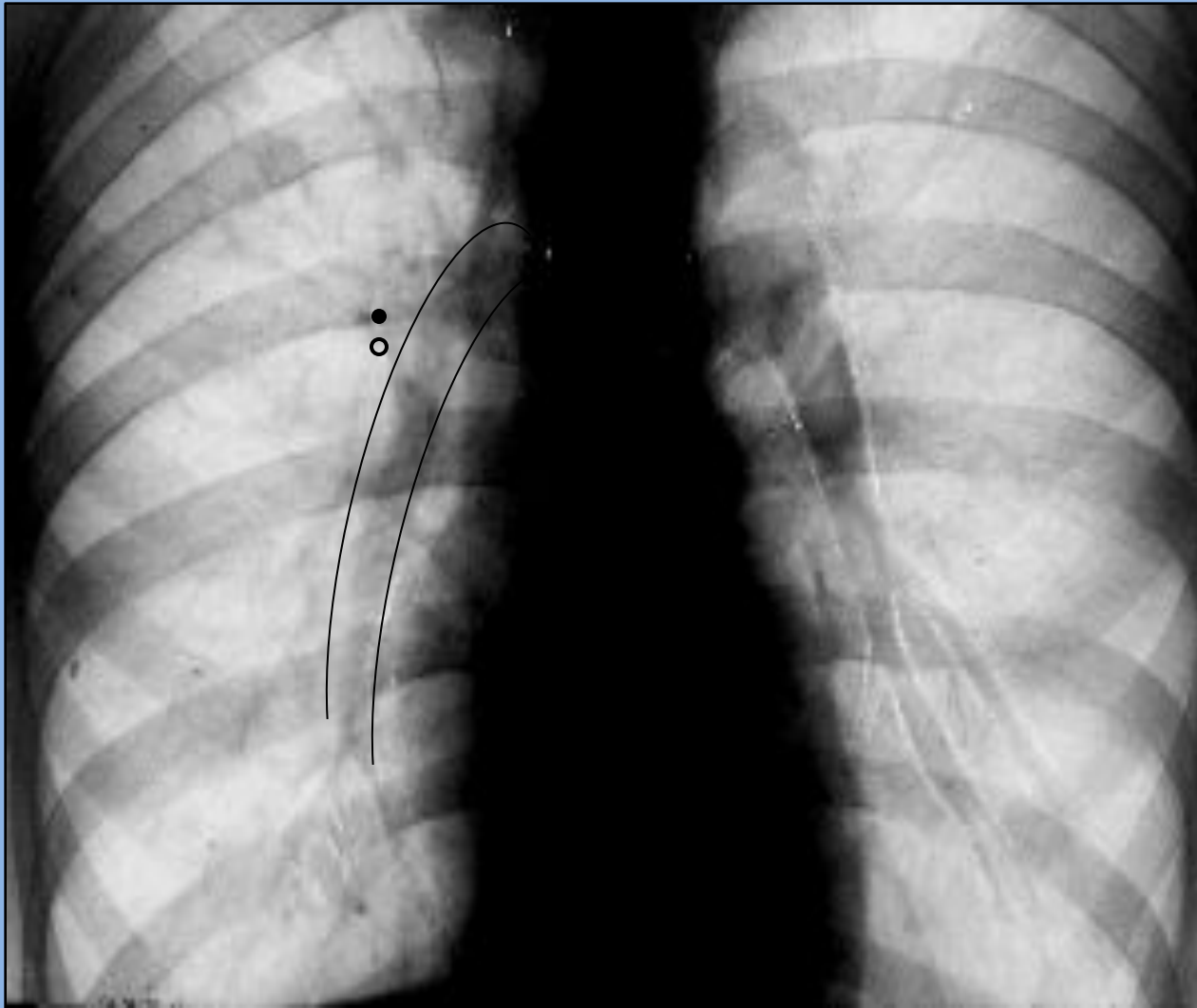
Характеристики корня лёгкого

- ✓ Форма
- ✓ Топография
- ✓ Структура
- ✓ Ширина
- ✓ Наружный контур

Корень лёгкого



Корень лёгкого



Первичный туберкулёз

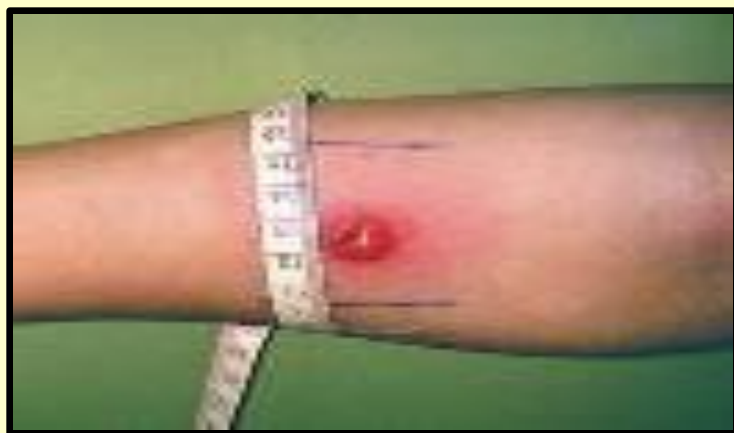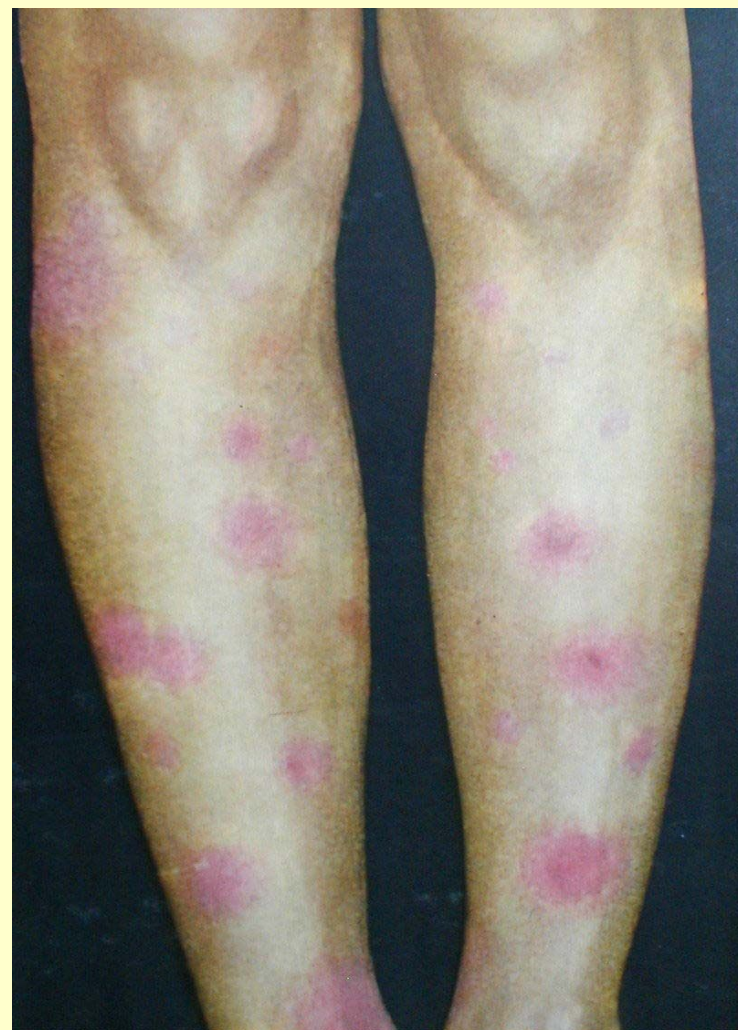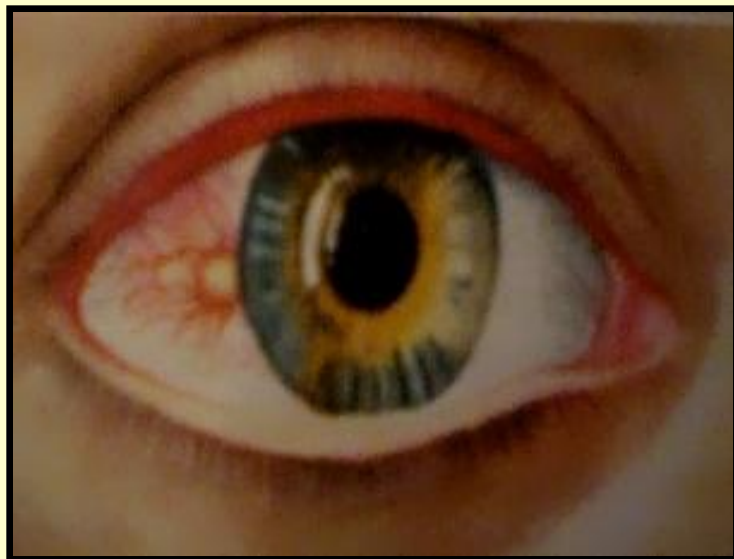- ✓ Туберкулёзная интоксикация у детей и подростков
- ✓ Туберкулёз внутригрудных лимфатических узлов (ВГЛУ)
- ✓ Первичный туберкулёзный комплекс

- ✓ Аденогенный старческий туберкулёз

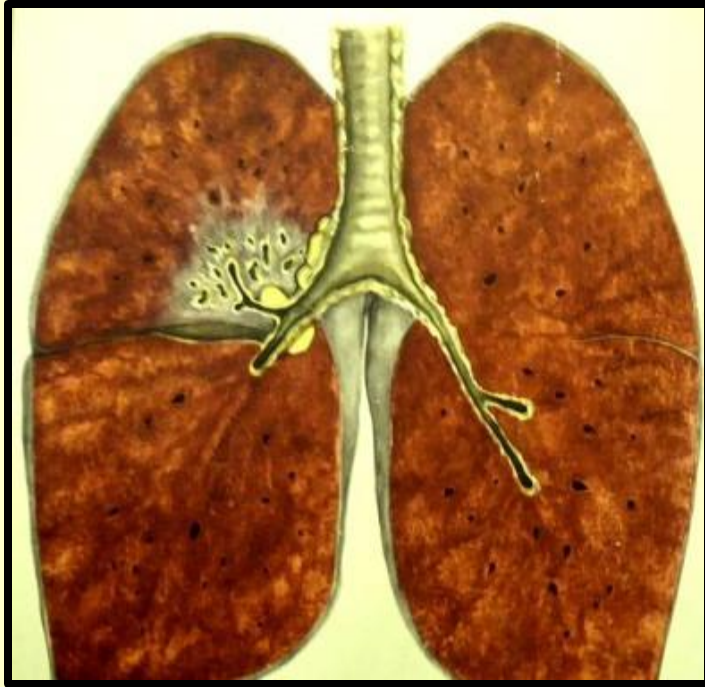
Признаки первичного туберкулёза

- ✓ Молодой или детский возраст
- ✓ Контакт с бактериовыделителем
- ✓ «Виразж» туберкулиновых реакций
- ✓ Наличие параспецифических реакций («маски» туберкулёза)
- ✓ Склонность к гиперергическим реакциям на туберкулин
- ✓ Микрополиаденопатия (**4-7** групп)
- ✓ Малый субфебрилитет
- ✓ *МБТ – редко!*

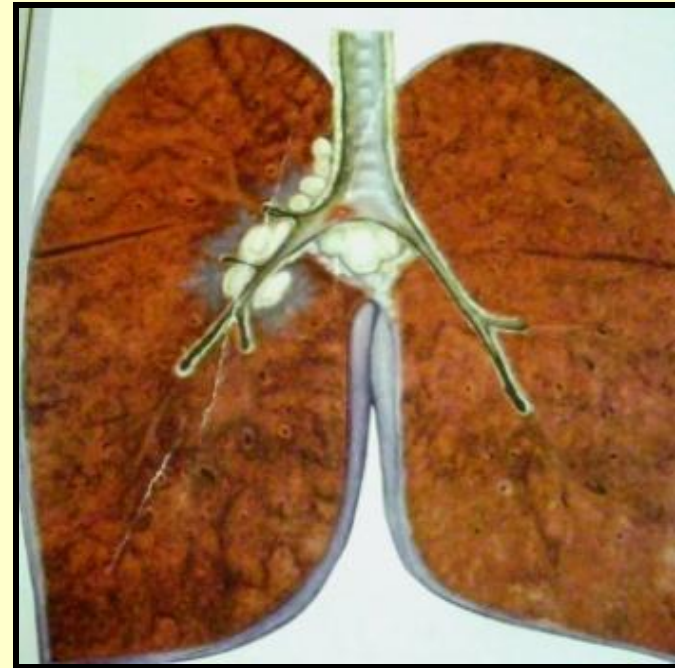
ПРИЗНАКИ ПЕРВИЧНОГО ТУБЕРКУЛЁЗА



Туберкулёз внутригрудных лимфатических узлов

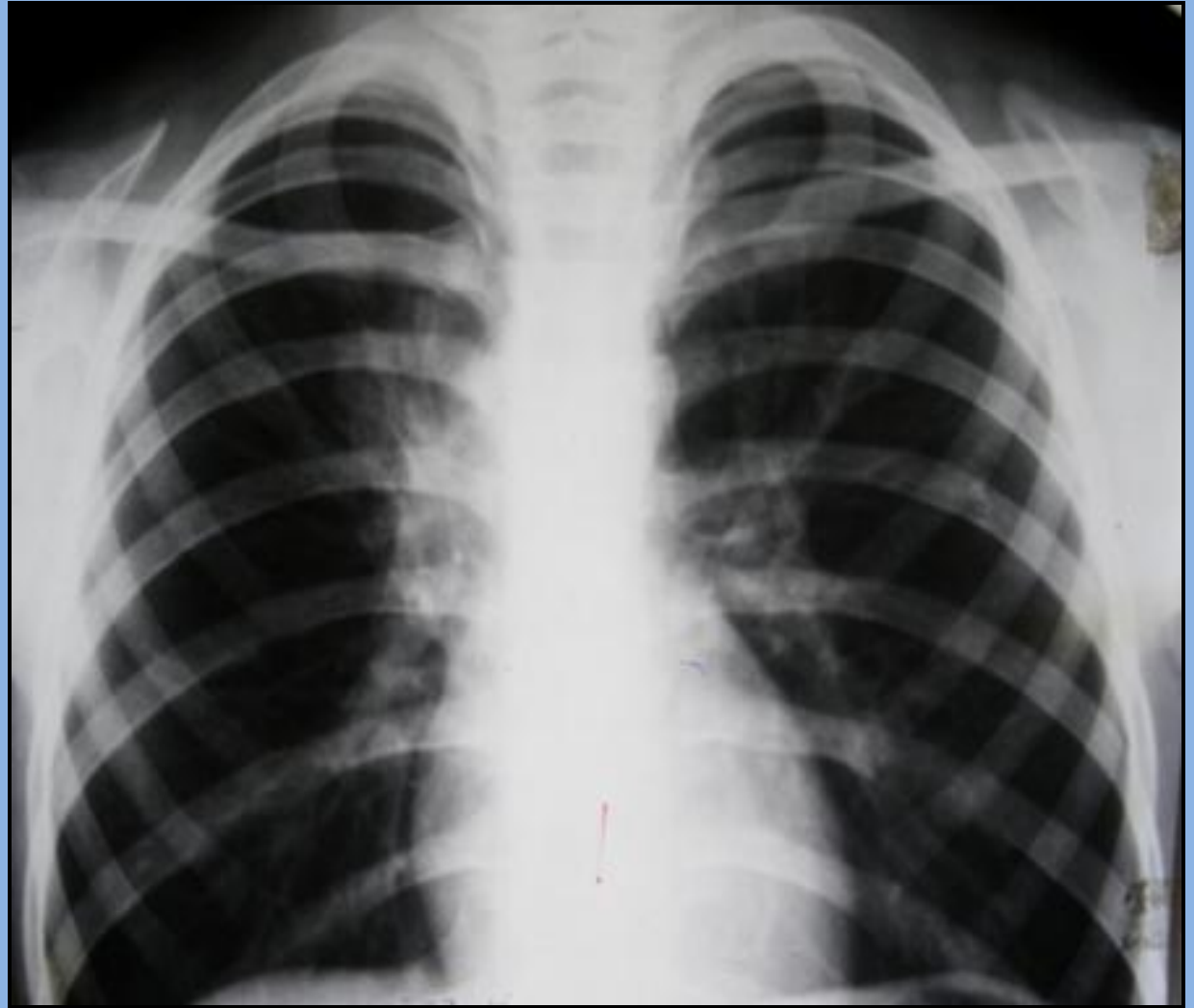

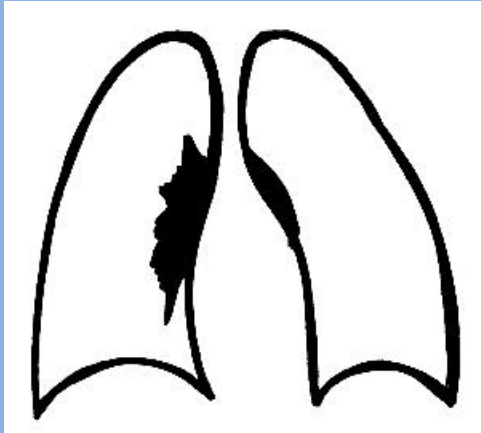


Инфильтративная форма

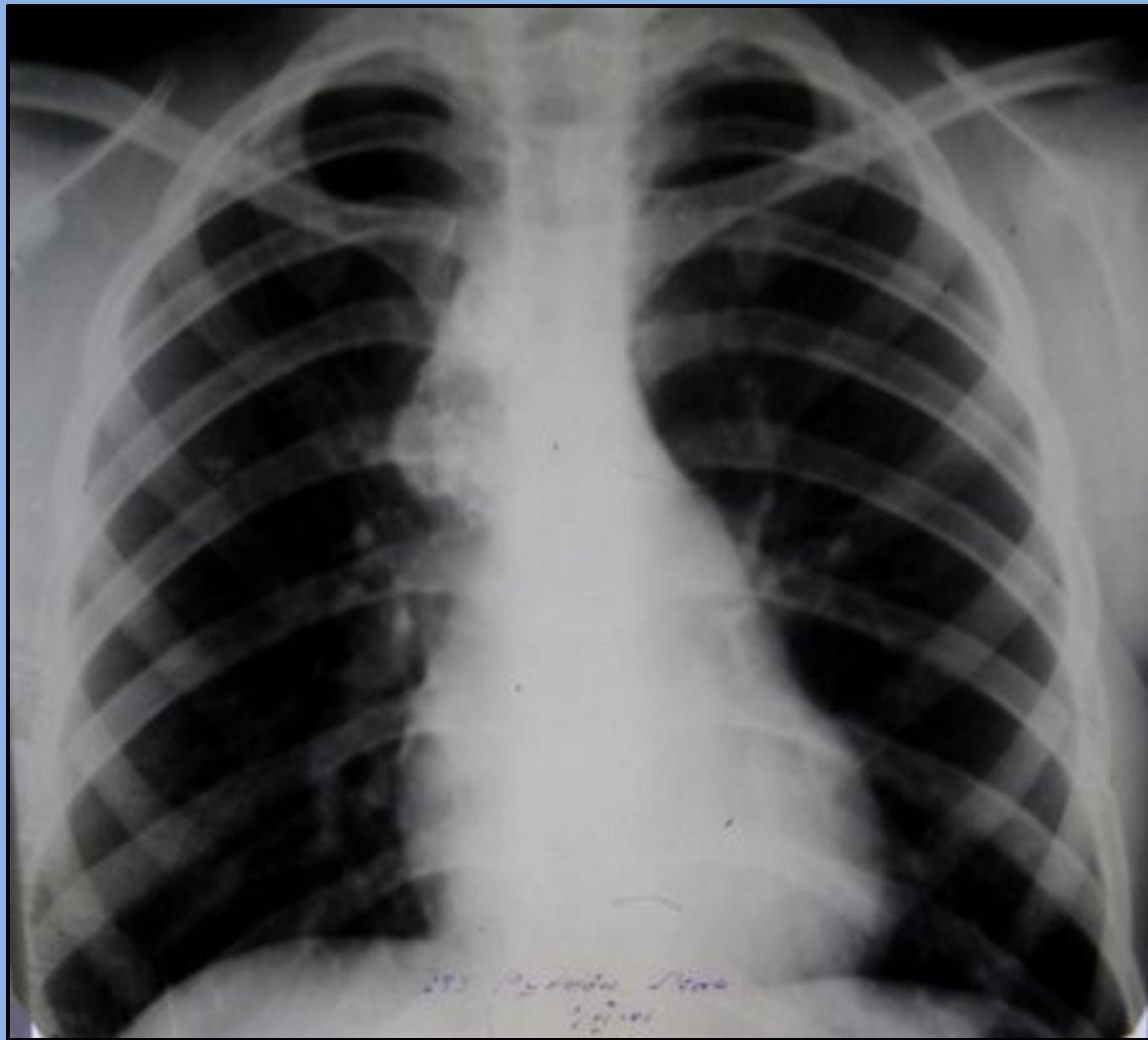

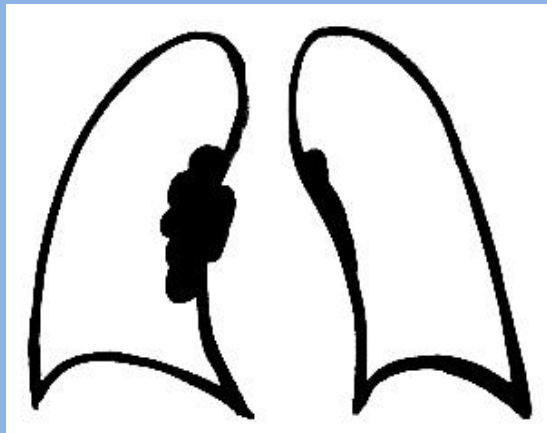


Туморозная (опухолевидная)
форма

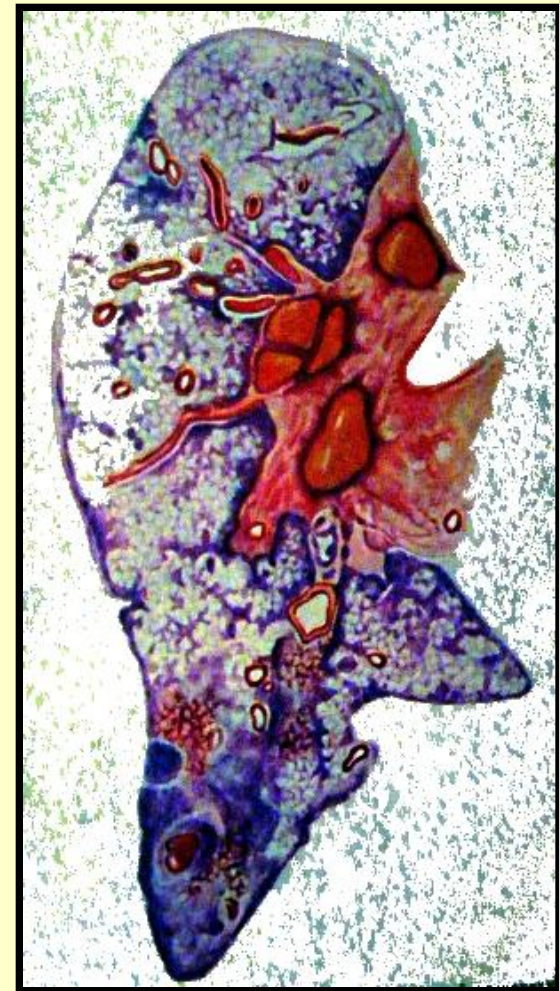
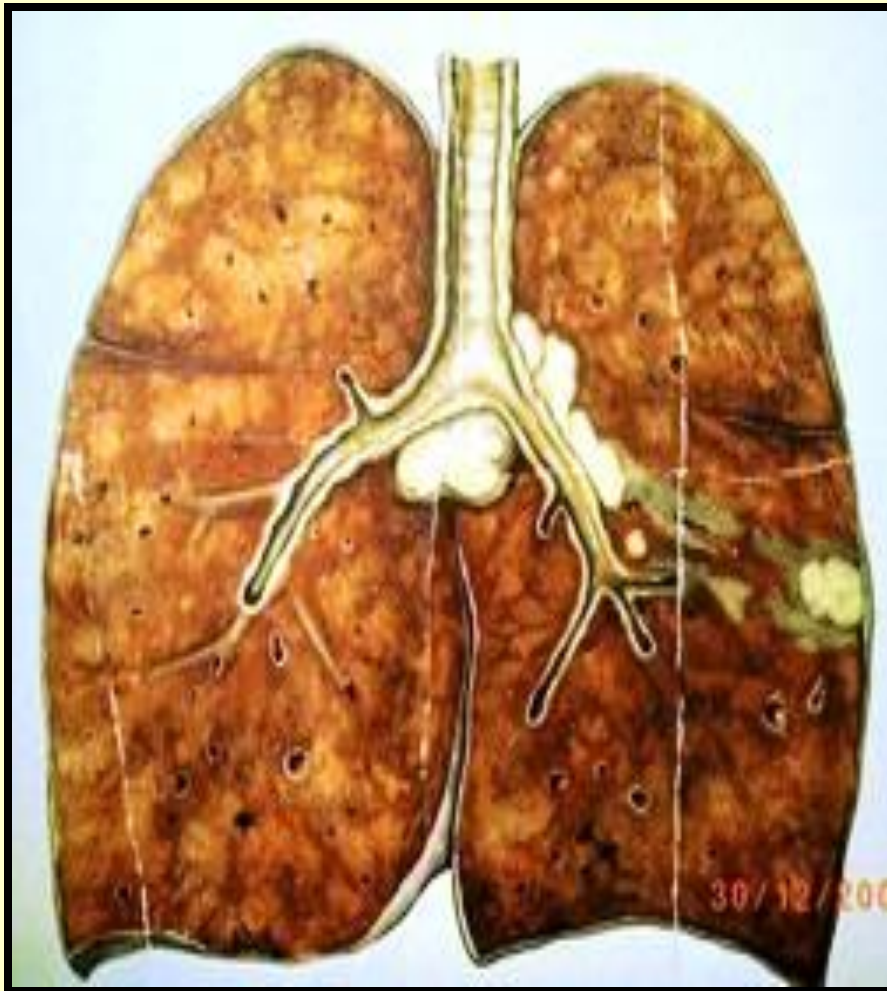
Инфильтративная форма туберкулёза ВГЛУ




Туморозная форма туберкулёза ВГЛУ



Первичный туберкулёзный комплекс




Первичный туберкулёзный комплекс



✓ Тень корня лёгкого
увеличена

✓ Корень лёгкого деформи-
рован

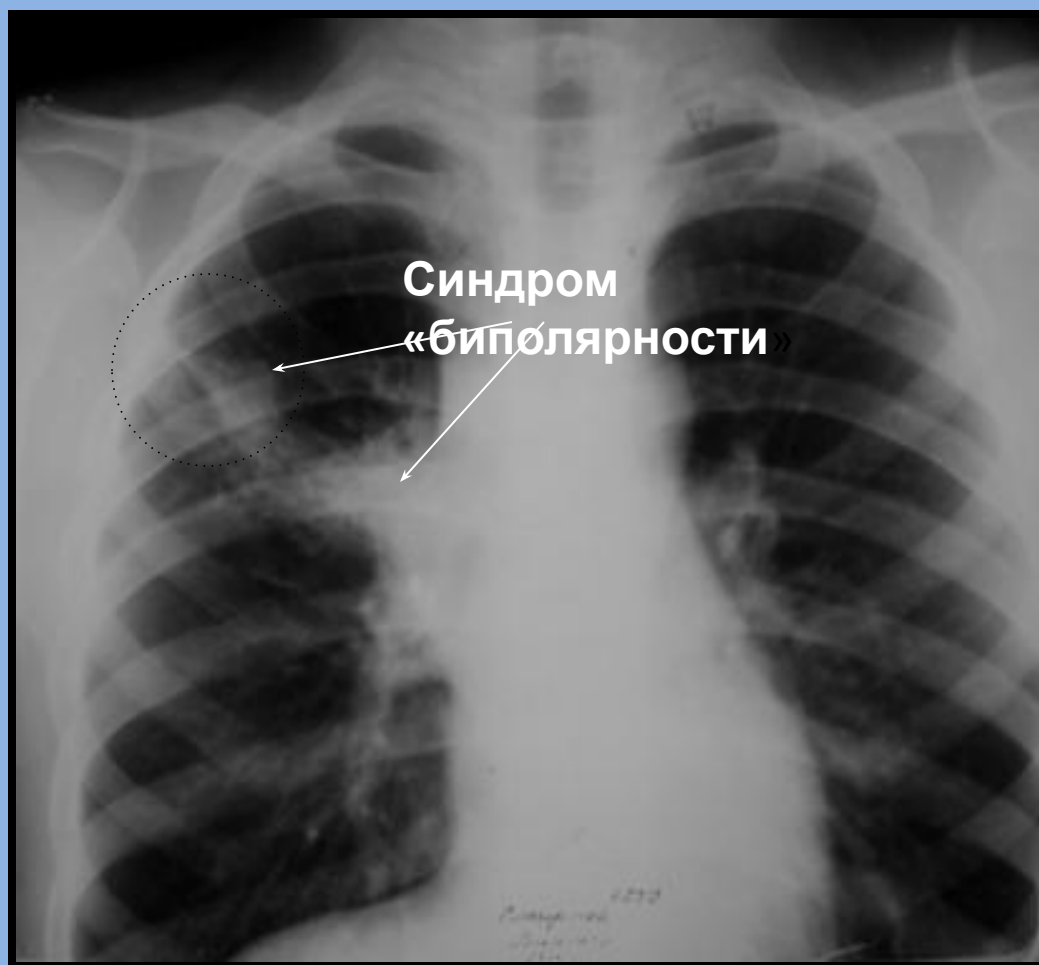✓ Наружный контур тени
корня лёгкого чаще
размыт



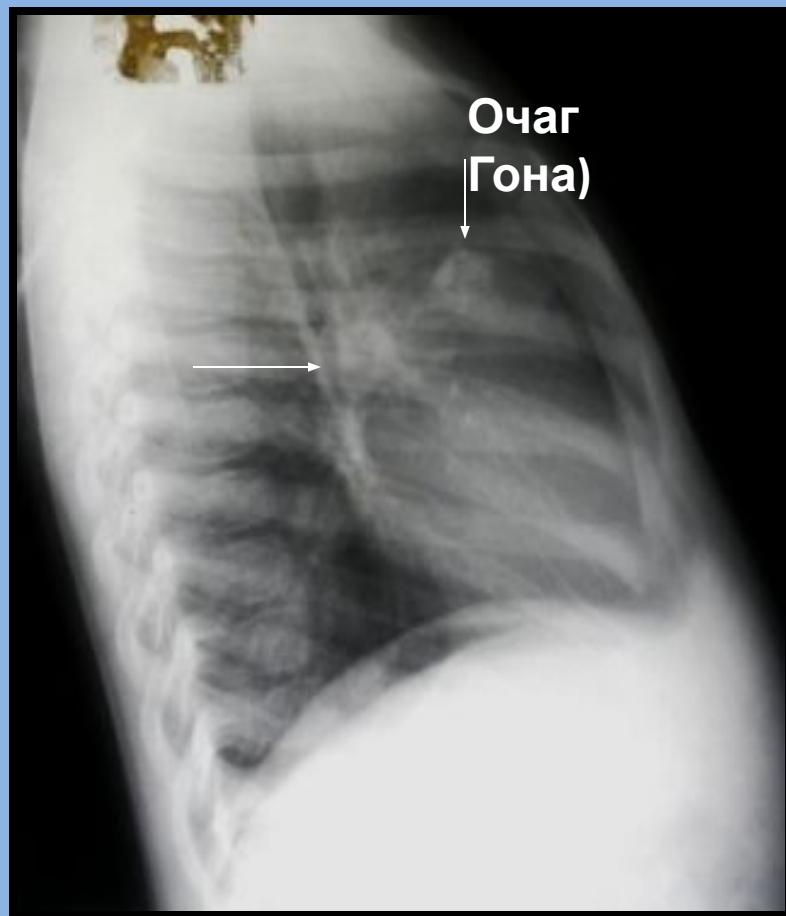
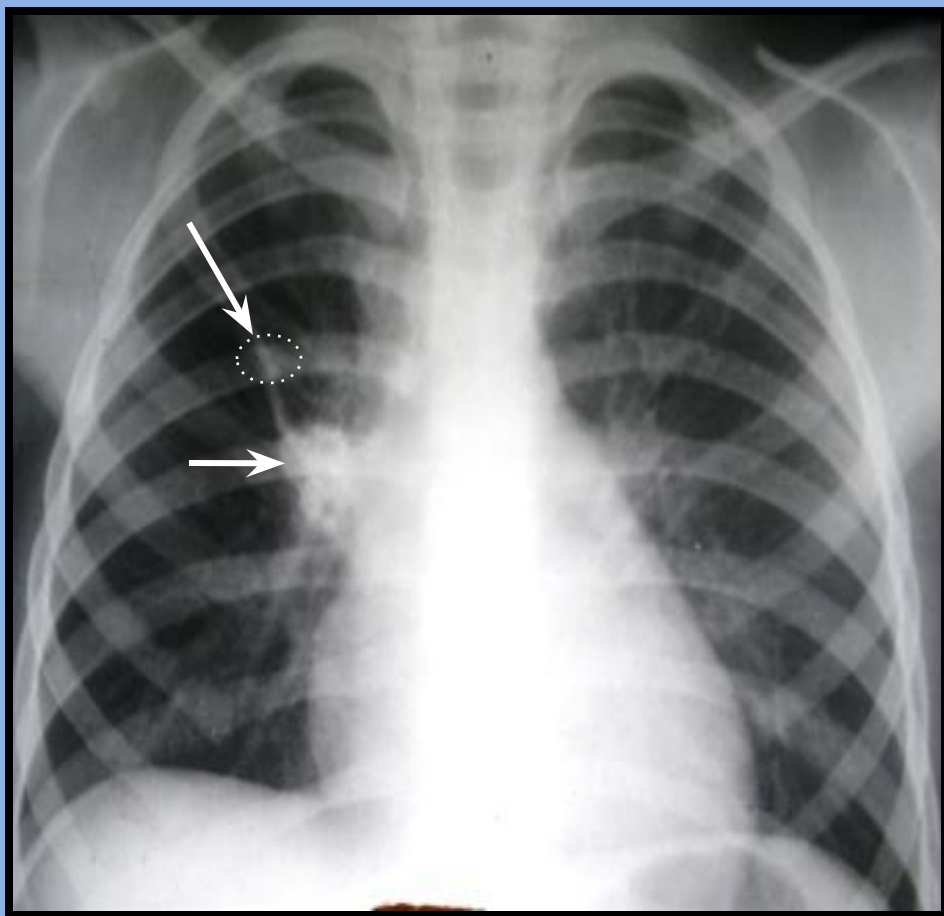
✓ Структура корня лёгкого
нарушена

✓ Чаще в С3, С4, С5, С8, С10 –

Первичный туберкулёзный комплекс



Первичный туберкулёзный комплекс

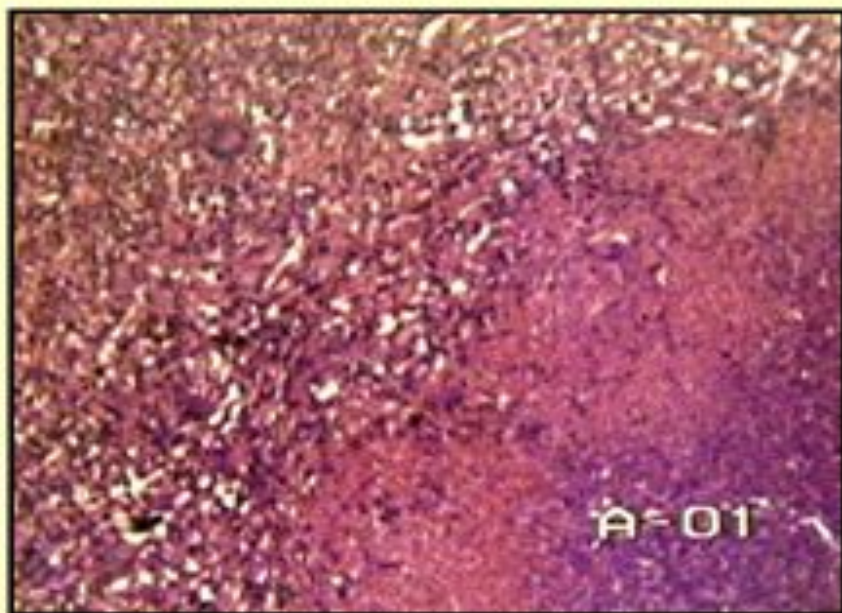


Обследование больного при подозрении на первичный туберкулёз

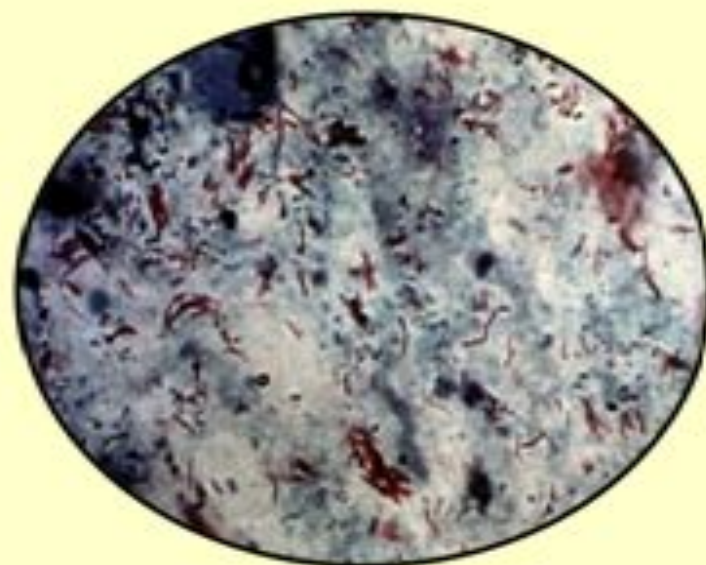
- 1. ОДМ: клинический анализ крови, общий анализ мочи, анализ мокроты на МБТ (по Цилю-Нильсену), Rg-органов грудной клетки, реакция Манту с 2 ТЕ ППД-Л.**
- 2. ДМИ: Боковые Rg-органов грудной клетки, линейная томография корней лёгких и средостения; КТ органов грудной клетки**
- 3. «Диаскинтест»**
- 4. Фибробронхоскопия с биопсией изменений в бронхах**
- 5. Трансбронхиальная биопсия ВГЛУ или медиастиноскопия с биопсией ВГЛУ**

Верификация диагноза – МБТ(+) в мокроте или туберкулёзная

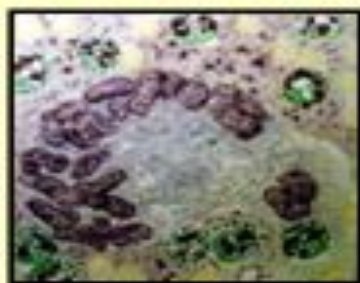проверка на туберкулёз



Фрагмент туберкулезной гранулемы



Микобактерии туберкулеза в мазке мокроты (окраска по Циль-Нильсену)



Гигантская клетка Пирогова-Лангханса