

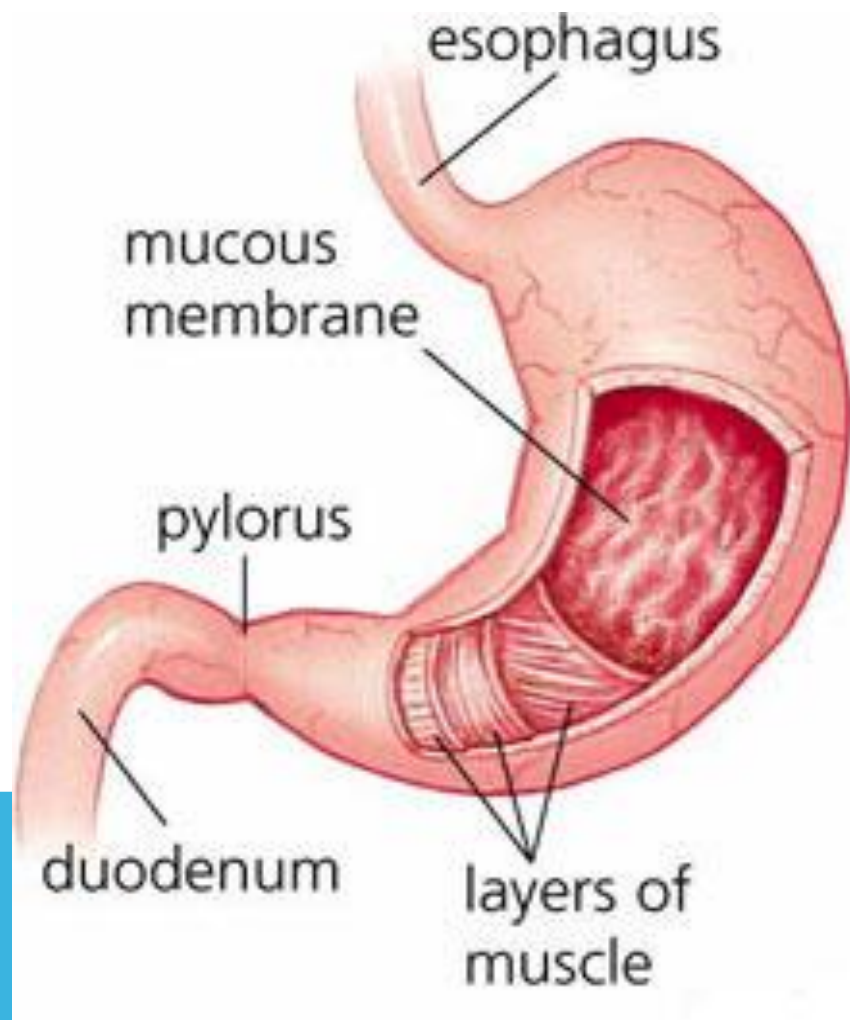
АСҚАЗАН

ҚАБЫЛДАҒАН: ЖҰМАШЕВ С.Н

ОРЫНДАҒАН: УСКЕНБАЕВА А.

АСҚАЗАН.

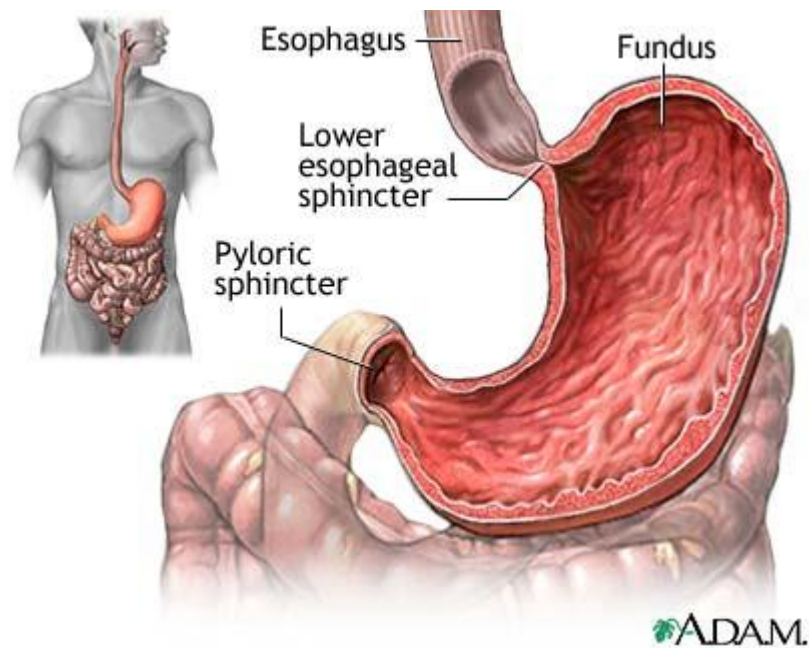
Асқазан организмде бірқатар маңызды қызметтерді атқарады. Олардың ішіндегі ең негізгісі – секреторлық қызмет. Бұл – бездердің асқазан сөлін бөліп шығаруынан көрінеді. Оның құрамына пепсин, химозин, липаза ферменттері, сондай-ақ тұз қышқылы мен шырыш жатады.



ДАМУЫ.

Асқазан, құрсақ ішілік дамудың 4-ші аптасында пайда болады. Ал екінші айдың кезінде оның барлық негізгі бөлімдері қалыптасады. Асқазанның бірқабатты призмалық эпителийі ішек түтігінің энтодермасынан жетіледі. Асқазан шұңқырлары ұрықтың дамуының 6-10-шы аптасынды түзіледі, ал бездер асқазан шұңқырларының табанында бүршіктер түрінде пайда болады, қарқынды өсе келіп, одан әрі шырышты қабықшаның меншікті табақшасында орналасады. Ең әуелі оларда – париетальдық жасушалар, одан соң – басты және шырышты жасушалар қалыптасады. Дәл осы кезде (6-7 апта) мезенхимадан алдымен – бұлшық етті қабықшаның айналмалы қабаты, содан кейін – шырышты қабықшаның бұлшық ет табақшасы дамып шығады. 13-14 аптада бұлшық етті қабықшаның сыртқы бойлай және сәл кейінірек ішкі қиғаш қабаты түзіледі.

ҚҰРЫЛЫСЫ.



Асқазанның қабырғасы шырышты қабықшадан, шырыш асты негізден, бұлшық етті және сірі қабықшадан тұрады. Асқазанның шырышты қабықшасының беті онда үш түрлі түзілім: қатпарлардың, алаңдардың және шұңқыршалардың болуының салдарынан тегіс емес. Асқазан қатпарлары шырышты қабықшадан және шырыш асты негізден құралады. Асқазан алаңдары шырышты қабықшаның өзара атыздар (жыралар) арқылы бөлектенген аймақтары болып келеді. Асқазан мен шұңқыршалардың шырышты қабықшасының бетін жауып тұрған эпителий – бір қабатты призмалық. Бұл эпителийдің өзгешелігі – оның бездік сипатында, асқазанның барлық үстіңгі эпителиоциттері үнемі мукоидты (шырыш тәрізді) секрет бөледі. Ол ас түйіршіктерінің механикалық әсерінен ғана емес, сонымен бірге асқазан сөлінің химиялық ықпалынан қорғайды.

Шырышты қабықшаның меншікті табақшасында араларында борпылдақ талшықты дәнекер ұлпаның жұқа қабатшалары жатқан асқазан бездері орналасқан. Онда әрқашан азды – көпті мөлшерде диффуздық инфилтраттар түріндегі немесе, көбінесе асқазанның ұлтабарға өтер тұсында орналасатын, солитарлық (жекелеген) лимфа түйіндері түріндегі лимфа элементтерінің шоғырлары бар.

Шырышты қабықшаның бұлшық етті табақшасы жазық бұлшықет ұлпасынан түзілген үш: ішкі және сыртқы айналмалы және ортаңғы бойлық қабаттан тұрады. Асқазан бездерінің үш түрін ажыратады, олар: меншікті, пилорикалық және кардиальдық бездер. Саны жағынан асқазанның меншікті бездері көп. Олар асқазанның денесі мен түбінде орналасады (фундальдық). Кардиальдық және пилорикалық бездер асқазанның сол аттас бөліктерінде орналасқан.

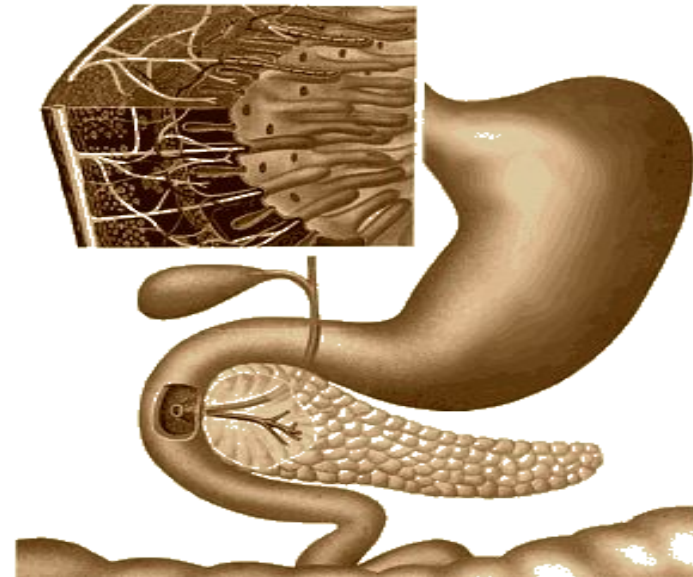
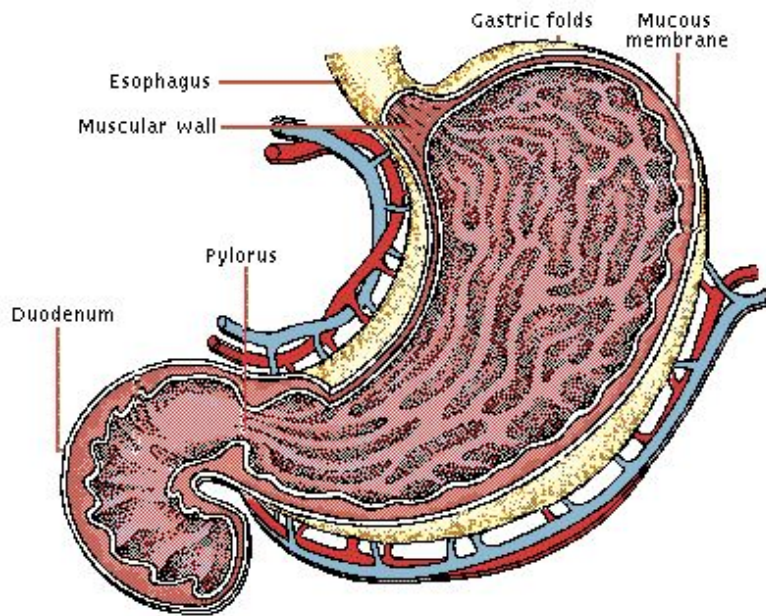
Асқазанның шырыш асты негізі құрамында эластиқалық талшықтардың көп мөлшері бар, борпылдақ пішінделмеген дәнекер ұлпадан тұрады. Онда артерия және вена өнімдері, лимфа тамырларының торы шырыш асты нерв өрімі орналасқан.

Асқазанның бұлшықетті қабықшасы оның түбінде нашар жетіліп, денесінде жақсы білінеді де, кіре берісінде ең жоғарғы даму шегіне жетеді. Бұлшықетті қабықшада жазық (тегіс) бұлшықет жасушаларынан түзілген үш қабатты ажыратады. Бұлшықетті қабықшаның қабаттары арасында бұлшықет аралық нерв өрімі және лимфа тамырларының шоғыры қоныстанады.

Асқазанның сірі қабықшасы оның қабырғасының сыртқы бөлігін құрайды

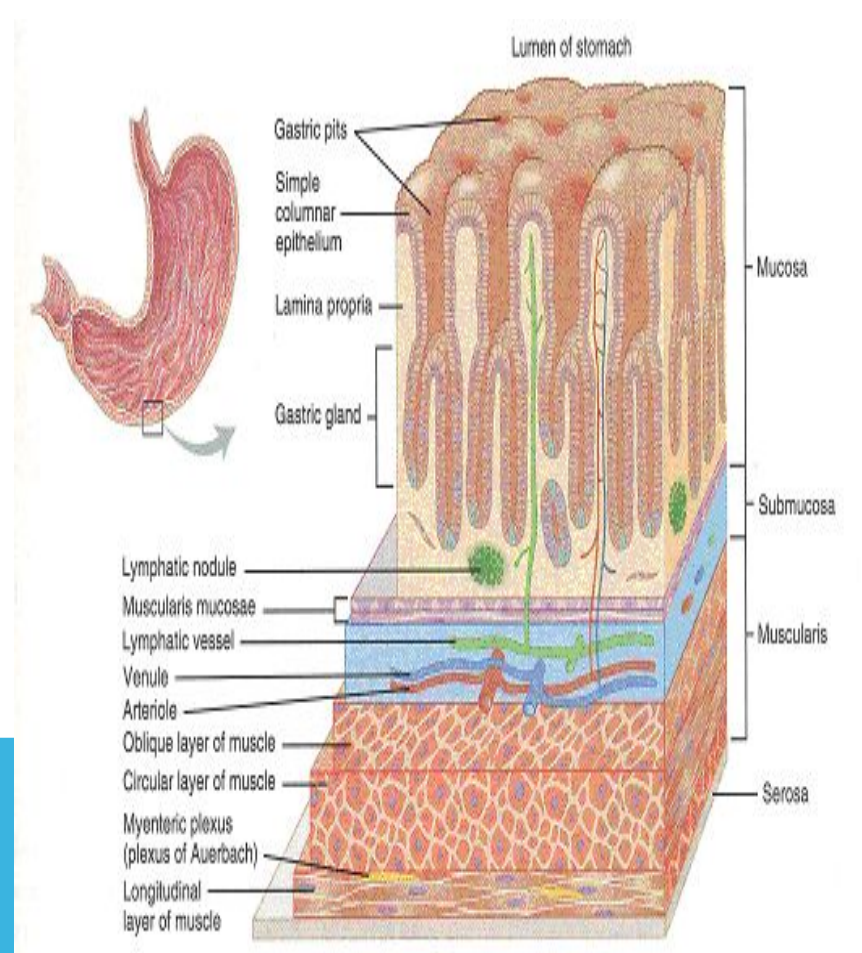
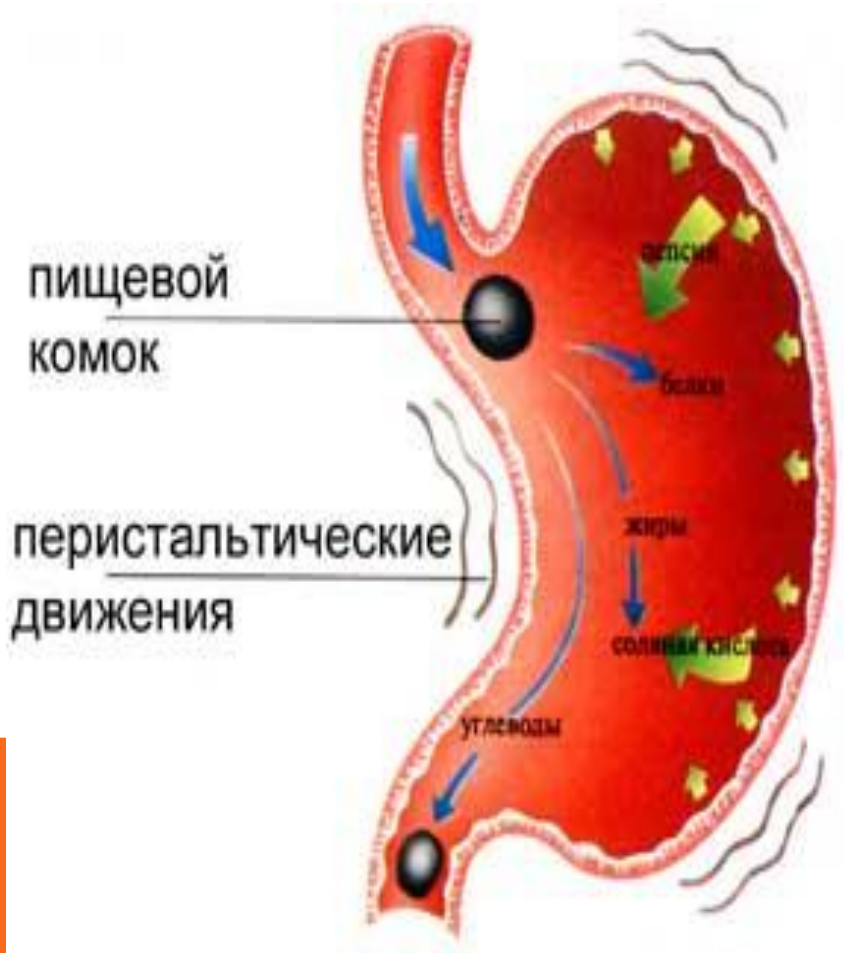
АСҚАЗАННЫҢ МЕНШІКТІ БЕЗДЕРІ.

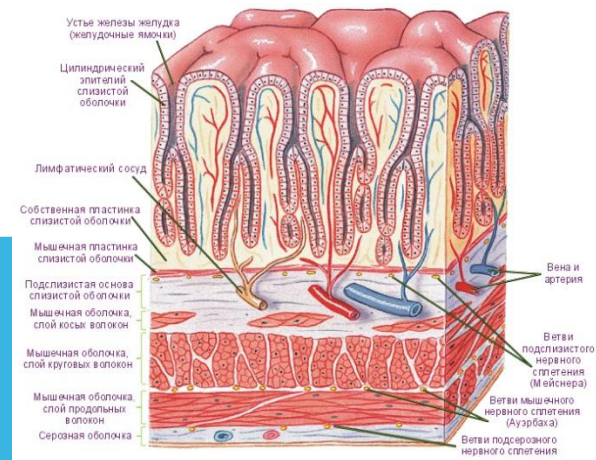
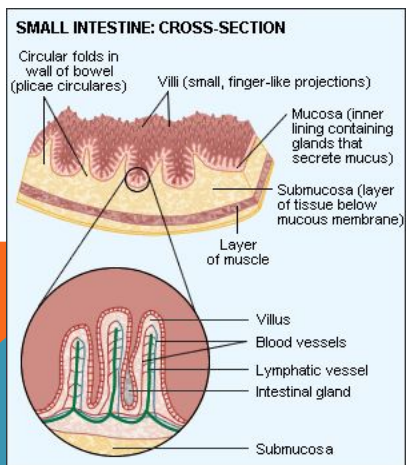
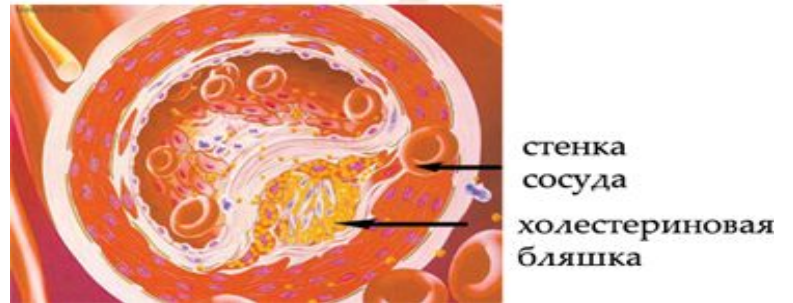
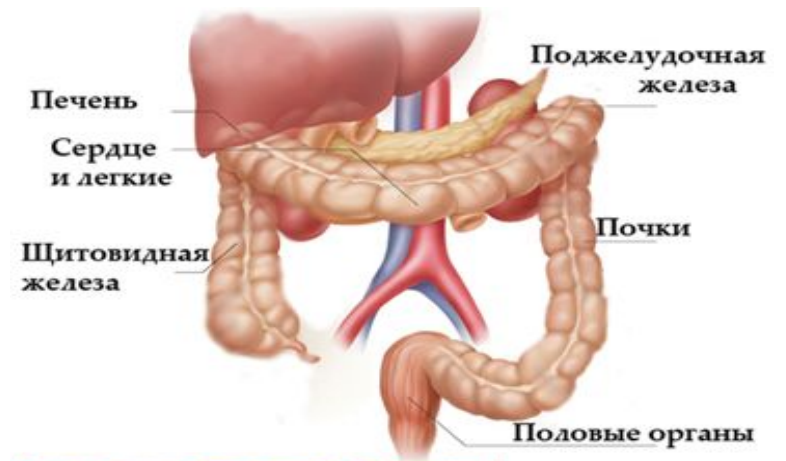
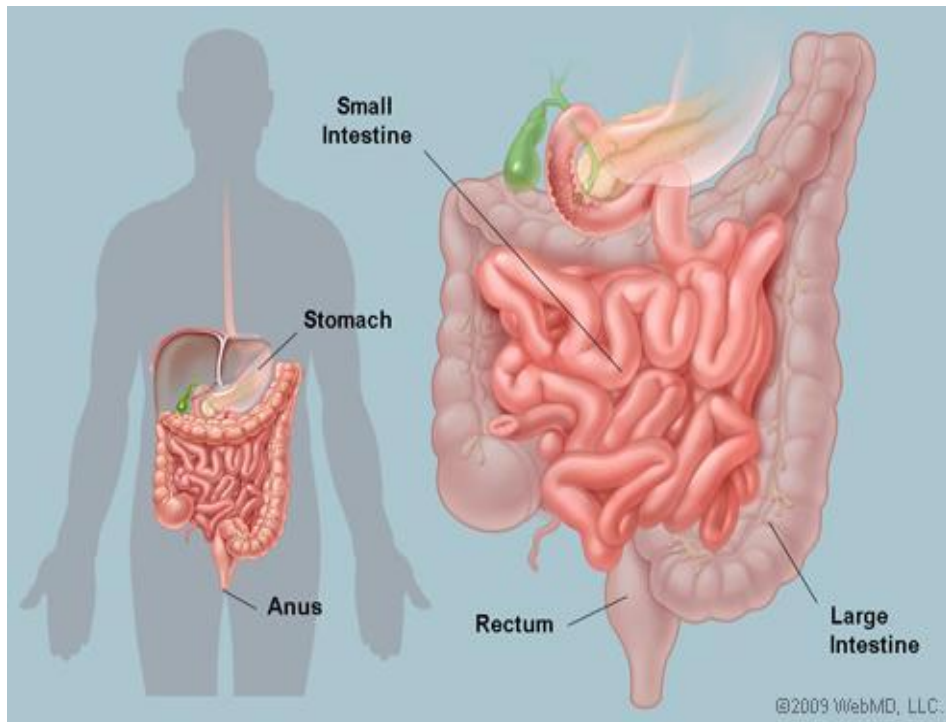
Асқазанның меншікті бездері бәрінен де көп болып келеді. Адамда олардың саны шамамен 35 млн. Бұл бездер құрылысы жағынан қарапайым тармақталмаған кейде өте нашар тармақталған түтікшелі бездер болып келеді. Әр бездің қылтасын, мойынын, денесін және түбін ажыратады. Денесі және түбі бездің секреторлық бөлімін, ал мойыны мен қылтасы оның шығарушы өзегін құрайды. Асқазанның меншікті бездерінде безді жасушалардың негізгі 5 түрі бар. Олар: экзокриноциттер, париетальды экзокриноциттер, шырышты мойындық мукоциттер, эндокриндік (аргирофильдік), жетілмеген (дифференцияланбаған) эпителиоциттер.



Қарын — құрсақ қуысының жоғары бөлімінің сол жағында, көкеттің астында орналасқан асқорыту жолының кеңейген мүшесі. (Абай атамыздың: «Аш қарын жұбана ма майлы ас жемей» деген ой тұжырымы естеріңде болар.) Қарын - іші қуыс қалың бұлшықетті мүше. Ол жоғарғы жағынан өңешпен, төменгі жағынан аш ішектің басталар жері ұлтабармен жалғасады. Қарынның ішкі жағын астарлап жатқан қатпарлы сілемейлі (шырышты) қабықшасы оның көлемін үлкейтеді. Қарынның қабырғасындағы бірыңғайсалалы бұлшықет талшықтары үш түрлі бағытта орналасқан. ішкі кабаты - қиғаш, ортаңғысы - сақина тәрізді, ал сыртқысы - ұзыннан орналасқан. Қарынның катпарланған сілемейлі (шырышты) қабықшасында өте көп ұсақ бездер бар. Бұл бездерден қарын сөлі бөлінеді. Қарынның өңешпен және ұлтабармен (он екі елі ішек) байланысқан жерінде сақина тәрізді бұлшықеттер болады .

АСҚАЗАН ҚҰРЫЛЫМЫ.



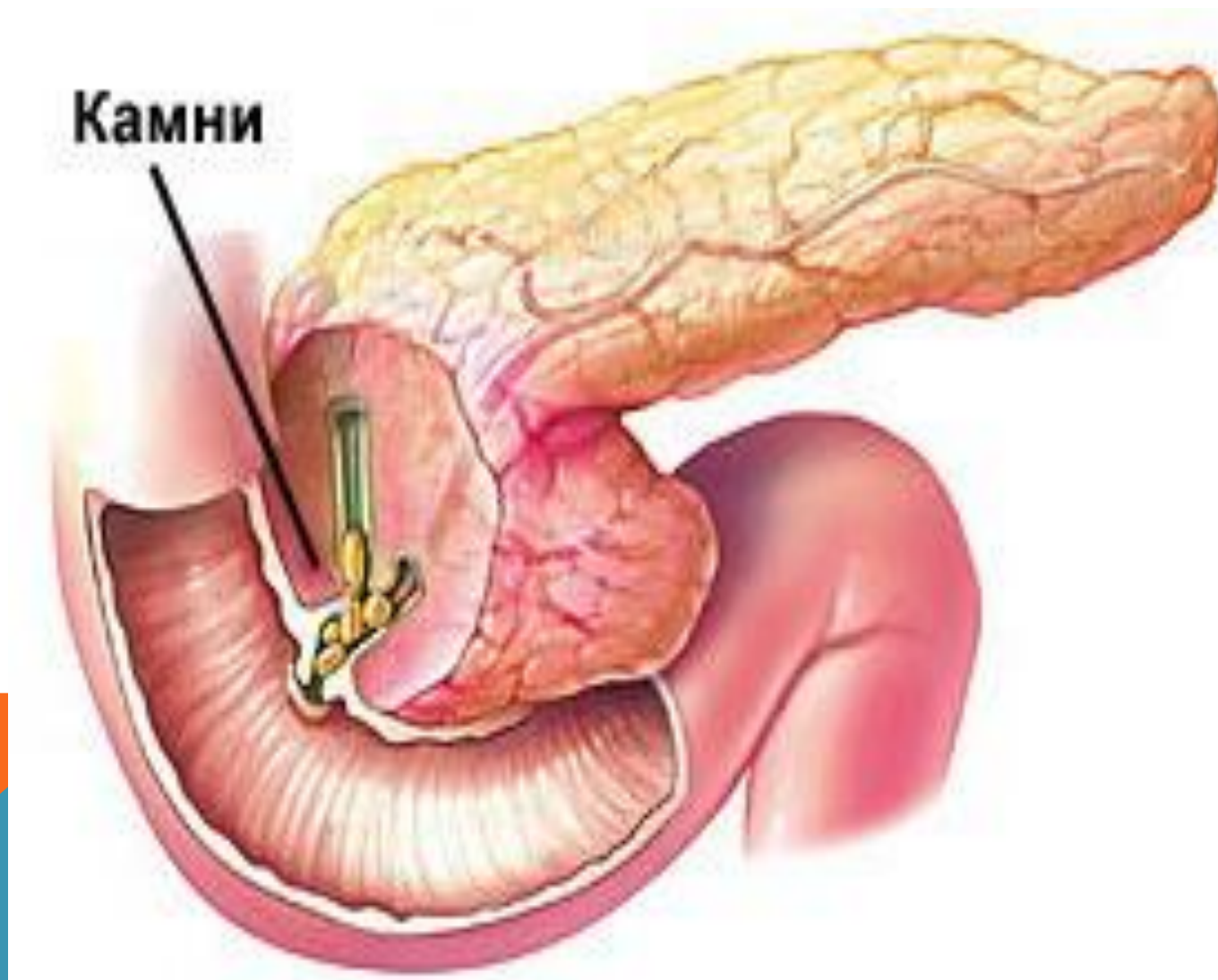


ӨТ.

Ас қорыту процесінде өт маңызды рөл атқарады. Өт ұйқы безі сөлі мен ішек сөлі құрамындағы ферменттердің әрекетін жандандырады, оның құрамындағы өт қышқылдарының тұздары майларды эмульсиялап, олардың қорытылуын жеңілдетеді, майлардың ыдырау өнімдерінің сінуін қамтамасыз етеді. Өт ішек қимылын күшейтіп, қарыннан өткен қышқыл жынды бейтараптайды, ішек қуысында ферменттер әрекетіне қолайлы жағдайлар туғызады, майда еритін А, Д, Е, К дәрмендерінің сінуін жеңілдетеді.

Төулігіне адам 700 -1200 мл, ит - 200- 300 мл, қой - 800- 1000 мл, шошқа - 2,5 - 3 л, жылқы - 5-6 л, ірі қара - 7-9 л өт бөледі.

ҰЙҚЫ БЕЗІ.



ҰЙҚЫ БЕЗІ ҚҰРЫЛЫСЫ.

Ұйқы безі - аралас без, оған әрі ішкі секрециялық, әрі сыртқы секрециялық қызмет тән. Сыртқы секрециялық қызмет нәтижесінде бұл без сөл бөліп, ас қорыту процесінде маңызды рөл атқарады.

Ұйқы безінің сөлі түссіз, мөлдір, сілтілік реакциясы бар (рН -7,2- 8,5) сұйық зат. Оның құрамында 98 - 99% су және 1-2% органикалық және бейорганикалық заттардан құралған құрғақ зат болады. Ұйқы безі сөлінің ферменттік құрамы өте күрделі. Әрекеттеріне қарай ферменттерді үш топқа жіктеуге болады. Трипсиноген, химотрипсиноген, карбоксиполипептидаза, пептидаза ферменттері - белоктарды; амилаза, мальтаза, лактаза ферменттері - көмірсуларды; липаза, фосфолипаза ферменттері - майларды ыдыратады.