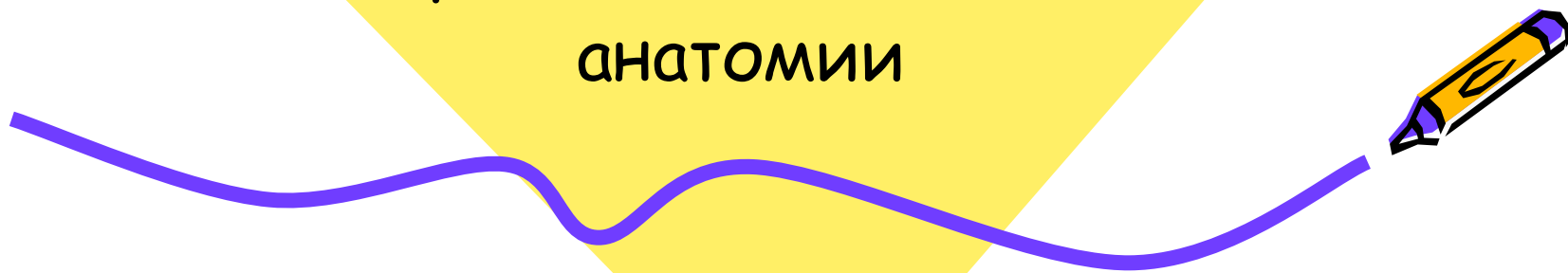




ДИСТРОФИИ.

Лекция по патологической
анатомии




Дистрофия

- Дистрофия - это патологический процесс, который является следствием нарушения обменных процессов, при этом происходит повреждение структур клетки и появление в клетках и тканях организма веществ, которые в норме не определяются.




Классификация дистрофий.



- 1. В зависимости от преобладания морфологических изменений в специализированных клетках или строме и сосудах:
 - А) клеточные (паренхиматозные);
 - Б) стромально-сосудистые (мезенхимальные);
 - В) смешанные (наблюдаются в паренхиме и в соединительной ткани).
- 2. В зависимости от вида нарушенного обмена:
 - А) белковые (диспротеинозы);
 - Б) жировые (липидозы);
 - В) углеводные;
 - Г) минеральные.



Классификация дистрофий



- . По масштабу распространенности процесса:
- А) местные (локализованные);
- Б) Общие (генерализованные).
- 4. В зависимости от происхождения:
- А) приобретенные;
- Б) наследственные



Морфогенетические механизмы дистрофий.



- Трансформация - это способность одних веществ преобразовываться в другие, имеющие сходное строение и состав. Например, данной способностью обладают углеводы, трансформируясь в жиры.
- Инфильтрация - это способность клеток или тканей наполняться избыточным количеством разнообразных веществ. Существует два типа инфильтрации. Для инфильтрации первого типа характерно, что клетка, которая участвует в нормальной жизнедеятельности, получает избыточное количество какого либо вещества. Через некоторое время наступает предел, когда клетка не может переработать, ассимилировать этот избыток. Для инфильтрации второго типа характерно понижение уровня жизнедеятельности клетки, в результате они не справляется даже с нормальным количеством вещества, поступающего в нее.



Морфогенетические механизмы дистрофий.



- Декомпозиция - характеризуется распадом внутриклеточных и внутритканевых структур. Происходит распад белково-липидных комплексов, которые входят в состав мембран органелл. В мембране белки и липиды находятся в связанном состоянии, и поэтому они не видны. Но при распаде мембран они образуются в клетках и становятся заметными под микроскопом.
- Извращенный синтез - происходит образование в клетке аномальных чужеродных веществ, которые при нормальном функционировании организма не образуются. Например, при амилоидной дистрофии в клетках происходит синтез аномального белка, из которого затем образуется амилоид.



БЕЛКОВЫЕ ДИСТРОФИИ



- *Белковая дистрофия* - это дистрофия, при которой нарушается белковый обмен. Процесс дистрофии развивается внутри клетки. Среди белковых паренхиматозных дистрофий выделяют зернистую, гиалиново-капельную, гидропическую и роговую дистрофии.



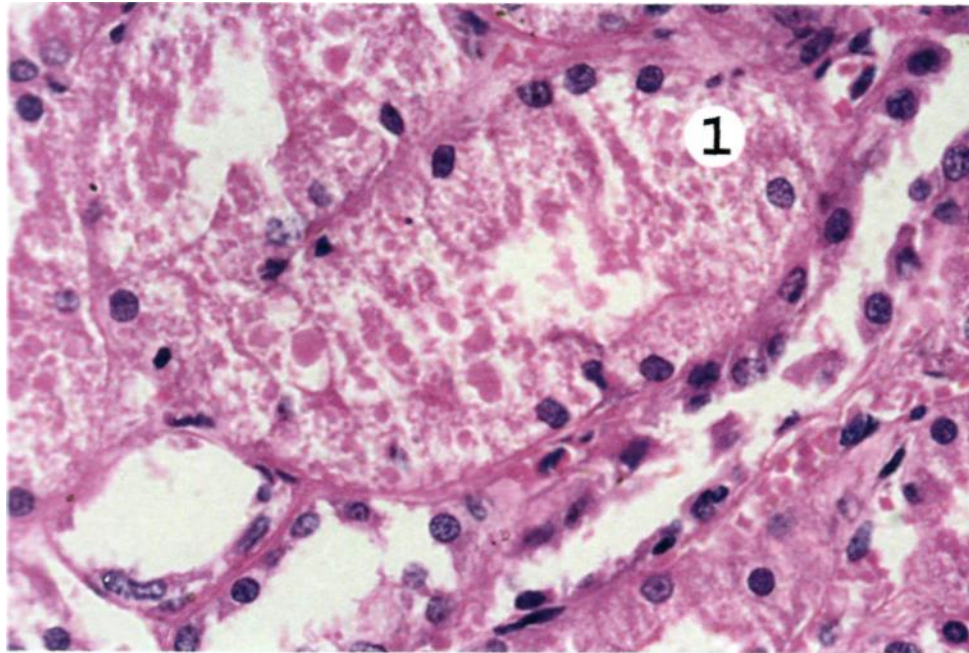
Гиалиново -капельная дистрофия



- Гиалиново -капельная дистрофия развивается в почках (поражается эпителий извитых канальцев) и печени (гепатоцитах). Макроскопически органы не изменяются. Микроскопически в цитоплазме клетки появляются крупные гиалиноподобные капли белка. Гиалиново-капельная дистрофия приводит к фокальному коагуляционному некрозу и смерти клетки.



Белковые гиалиновые капли в эпителии проксимальных извитых канальцев почки.



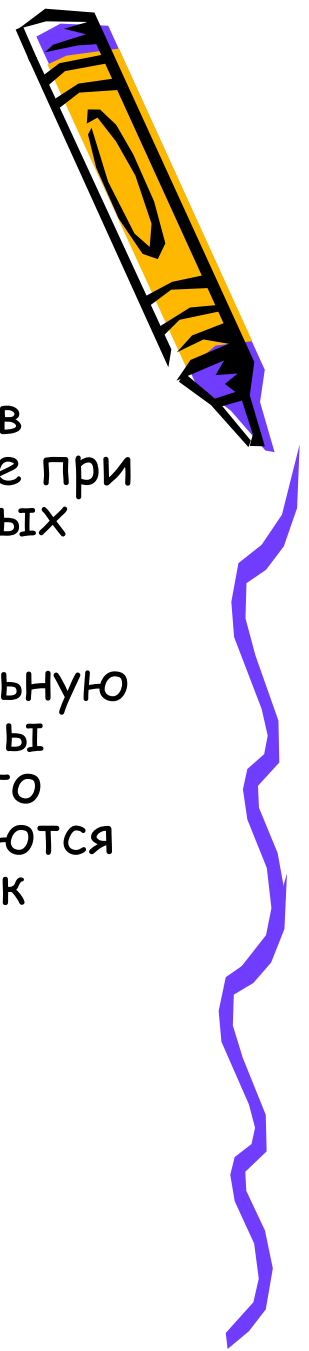
Гиалиново -капельная дистрофия



- Гиалиново-капельная дистрофия в почках развивается при нефротическом синдроме (сочетание массивной протеинурии с отеками, гипо- и диспротеинемией, гиперлиппротеидемией), осложняющем различные заболевания почек: мембранозную нефропатию, гломерулонефрит, амилоидоз и др. Гиалиново-капельная дистрофия нефроцитов связана с механизмами инфильтрации (в условиях повышенной порозности гломерулярного фильтра) и последующей декомпозицией - поломом вакуолярно-лизосомального аппарата нефроцита, обеспечивающего реабсорбцию белка.




Гиалиново-капельная дистрофия печени



- Гиалиново-капельная дистрофия печени возникает в гепатоцитах при остром алкогольном гепатите (реже при первичном билиарном циррозе, холестазе и некоторых других заболеваниях печени).
- Гиалиноподобные включения (при исследовании в световом микроскопе напоминают гиалиново-капельную дистрофию, в электронном микроскопе представлены фибриллярным белком), носят название алкогольного гиалина, или телец Мэллори. Эти тельца располагаются обычно перинуклеарно в виде ацидофильных глыбок или сетчатых масс. Основной механизм данной дистрофии- это извращенный синтез.



АЛКОГОЛЬНЫЙ ГИАЛИН



- Алкогольный гиалин определяет ряд реакций как в печени, так и за ее пределами, что обусловлено рядом его свойств. Он обладает хемотаксическими свойствами и определяет прежде всего лейкотаксис. Поэтому он окружен, как правило, полиморфно-ядерными лейкоцитами (характерный признак острого алкогольного гепатита).
- Алкогольный гиалин оказывает цитолитическое действие на гепатоциты, с чем связано развитие в печени своеобразного «склерозирующего гиалинового некроза», и коллагеностимулирующее действие, определяя хроническое прогрессирующее течение алкогольного гепатита и развитие цирроза печени.



Гидропическая дистрофия



- При гидропической дистрофии дистрофии макроскопически органы не изменяются. Микроскопически в цитоплазме клетки появляются вакуоли. Гидропическая дистрофия может завершиться развитием баллонной дистрофии (фокальный колликвационный некроз) и смертью клетки (тотальный колликвационный некроз).



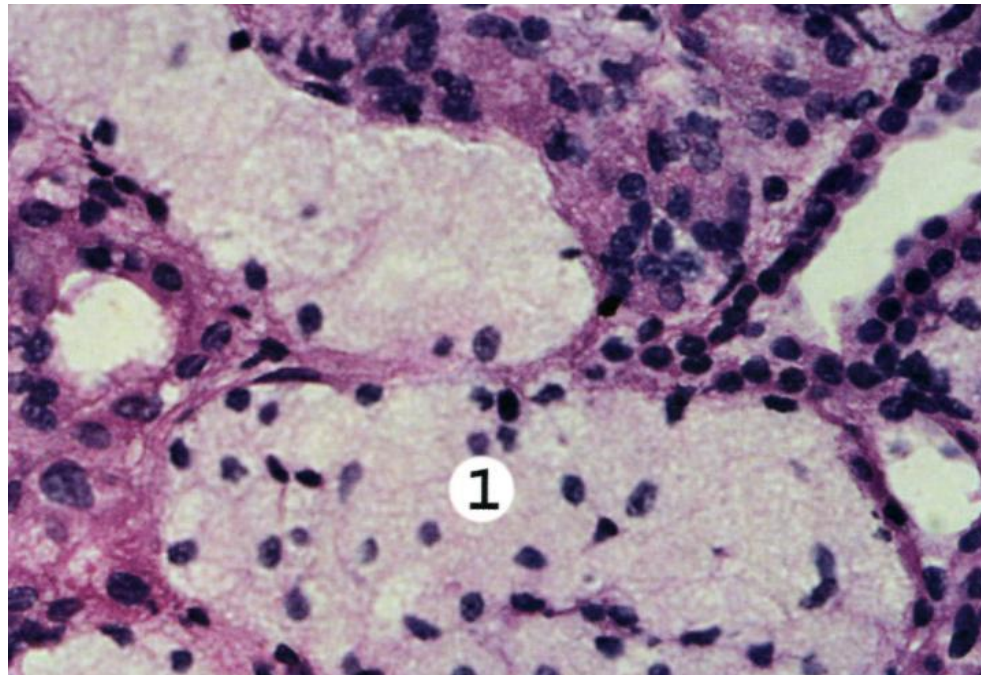
Гидропическая дистрофия



- Гидропическая дистрофия встречается в основном в печени и почках, иногда в эпидермисе. Гидропическая дистрофия в почках развивается также при нефротическом синдроме. Гидропическая дистрофия эпителия канальцев почек при нефротическом синдроме возникает при повреждении различных мембранно-ферментных систем, ответственных за реабсорбцию белка и воды.
- Гидропическая дистрофия нефроцитов связана с механизмами инфильтрации и декомпозиции системы реабсорции - базального лабиринта, работающего на натрий-калий -зависимых АТФ-азах и обеспечивающего реабсорбцию натрия и воды.



Гидропическая дистрофия эпителия проксимальных извитых канальцев почки.




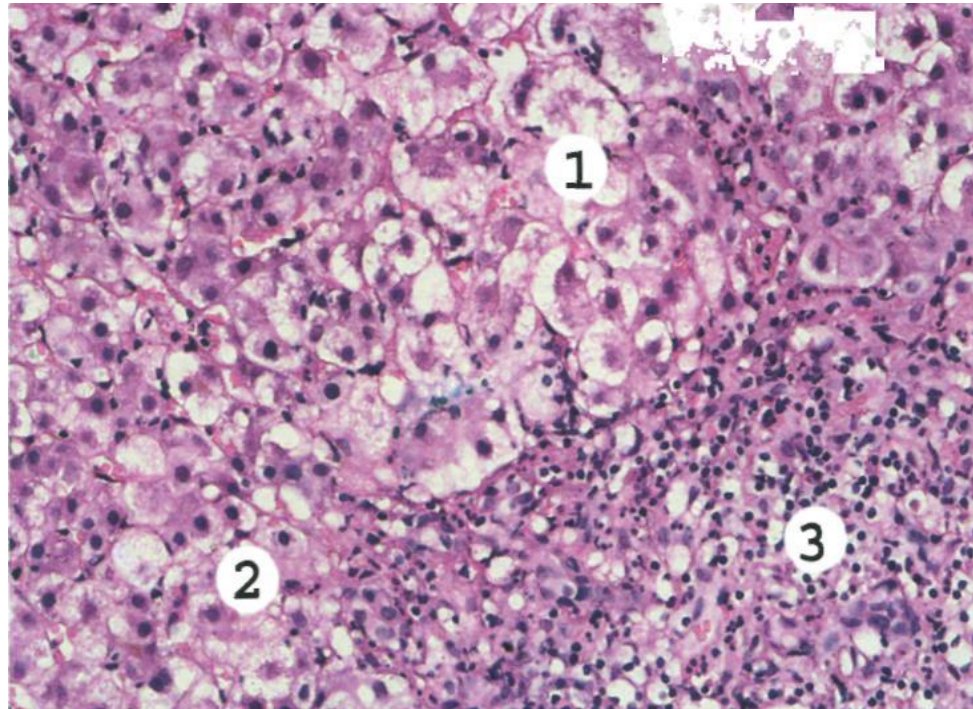
Гидропическая дистрофия печени




- Гидропическая дистрофия печени возникает при вирусных гепатитах В и С и отражает извращение белково-синтетической функции гепатоцита вследствие репродукции вируса. При этом в гепатоцитах образуются крупные светлые капли, часто заполняющие всю клетку (баллонная дистрофия). При оценке гидропической дистрофии гепатоцитов следует руководствоваться морфологическим анализом особенностей функционирования печеночных клеток, обеспечивающих специализированные функции органа.



Острый вирусный гепатит.
Дискомплексация печеночных балок, гепатоциты в состоянии гидропической и баллонной дистрофии
местами виден колликвационный некроз гепатоцитов



РОГОВАЯ ДИСТРОФИЯ


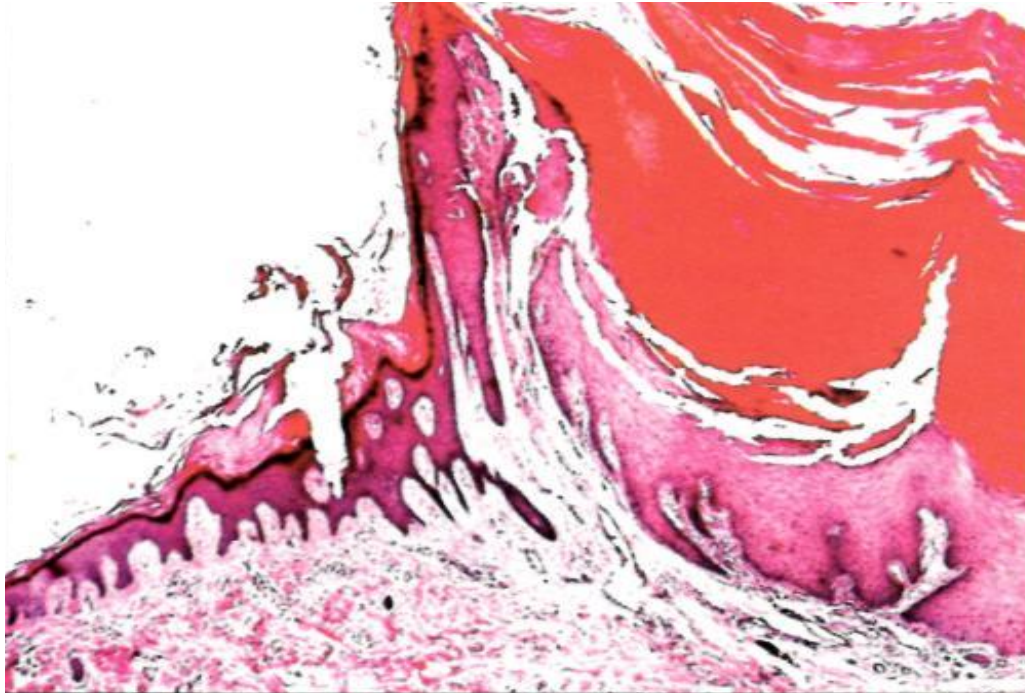


- Роговая дистрофия, или патологическое ороговение, характеризуется избыточным образованием рогового вещества в ороговевающем эпителии (гиперкератоз, ихтиоз) или образованием рогового вещества там, где в норме его не бывает (патологическое ороговение на слизистых оболочках, или лейкоплакия; образование «раковых жемчужин» в плоскоклеточном раке. Процесс может быть местным или распространенным. Причины роговой дистрофии разнообразны: нарушение развития кожи, хроническое воспаление, вирусные инфекции, авитаминозы и др.
- Исход может быть двояким: устранение вызывающей причины в начале процесса может привести к восстановлению ткани, однако в далеко зашедших случаях наступает гибель клеток.



Кожный рог. Гиперкератоз.

Кожный рог. - это палочковидное образование длиной до 2-3см. Чаще возникает на лице или волосистой части головы




РОГОВАЯ ДИСТРОФИЯ



- Значение роговой дистрофии определяется ее степенью, распространенностью и длительностью. Длительно существующее патологическое ороговение слизистой оболочки" (лейкоплакия) может явиться источником развития раковой опухоли..
- Роговые дистрофии подразделяются на наследственные и приобретенные, общие и местные.
- К наследственной общей роговой дистрофии относится ихтиоз, который наиболее часто встречается среди группы болезней, протекающих нарушением процессов кератинизации



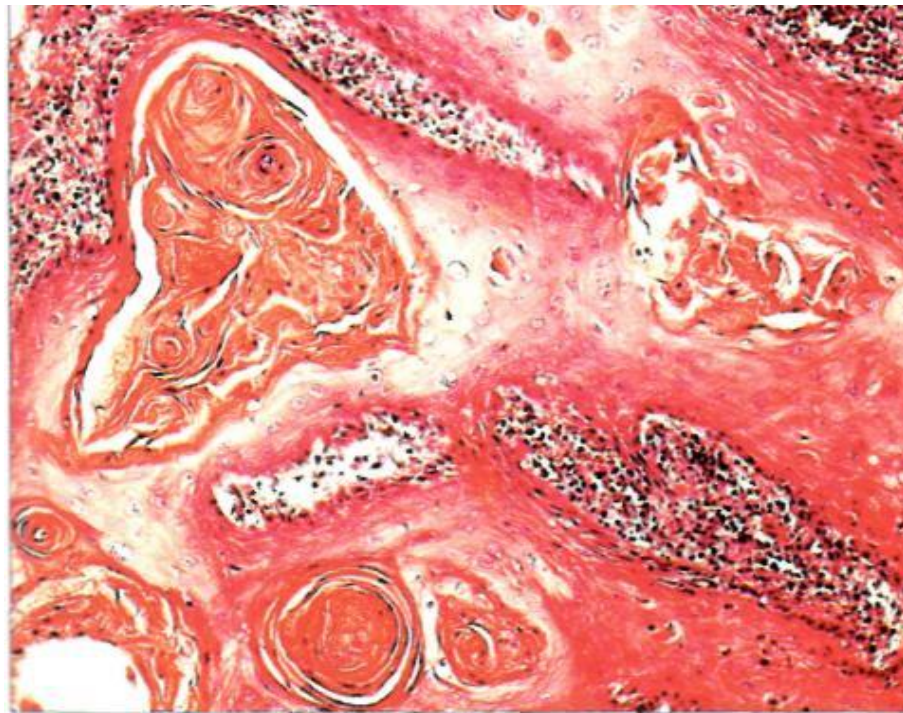
Ихтиоз обычный



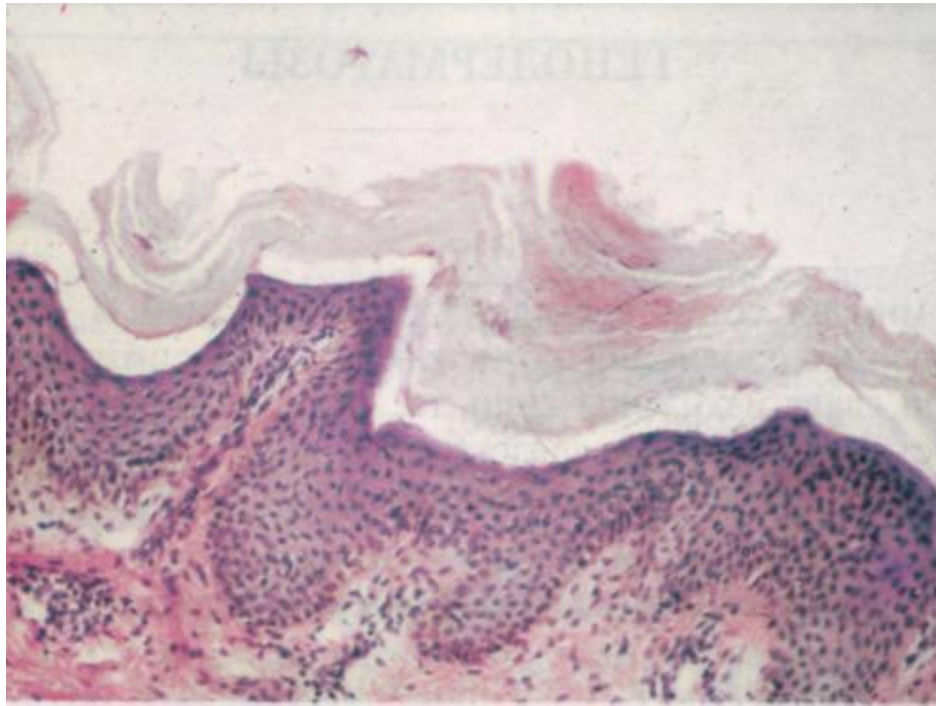
- *Ихтиоз обычный* - наиболее часто встречающаяся форма заболевания, наследуется по аутосомно-доминантному типу.
- Клинически обычно проявляется к концу первого года жизни сухостью кожи, фолликулярным кератозом, шелушением с наличием светлых плотно прикрепленных полигональных чешуек, напоминающих "рыбью чешую". Воспалительные явления отсутствуют.
- Поражаются преимущественно разгибательные поверхности конечностей, спина, в меньшей степени — живот, в складках кожи изменения отсутствуют.
- Врожденный ихтиоз резкой степени, как правило, несовместим с жизнью
- Кожа ладоней и подошв из-за усиления папиллярного рисунка и углубления кожных складок выглядит старческой



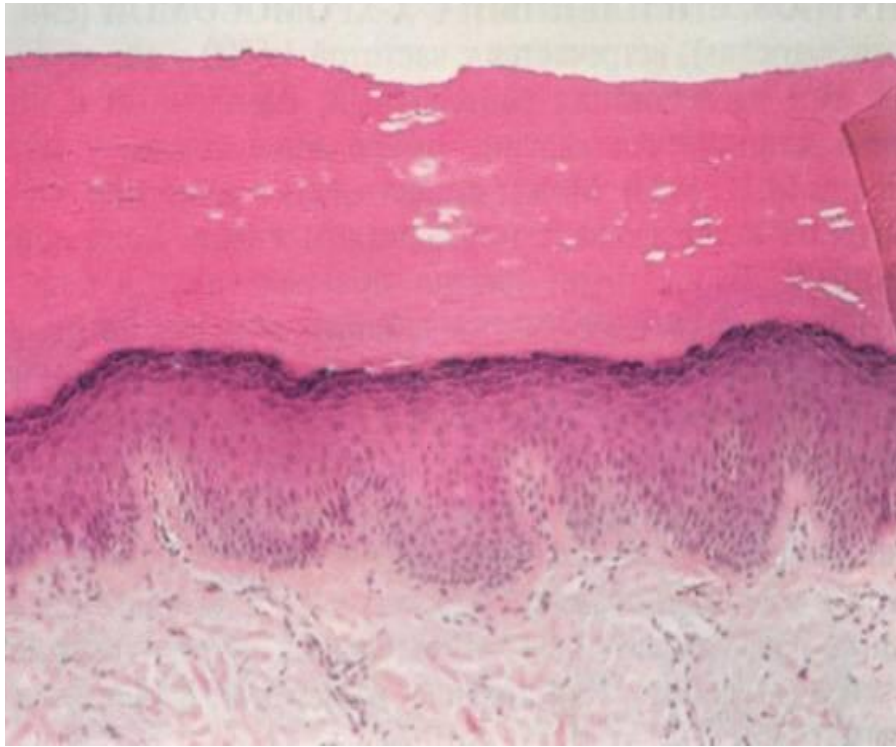
Плоскоклеточный рак. Раковые жемчужины



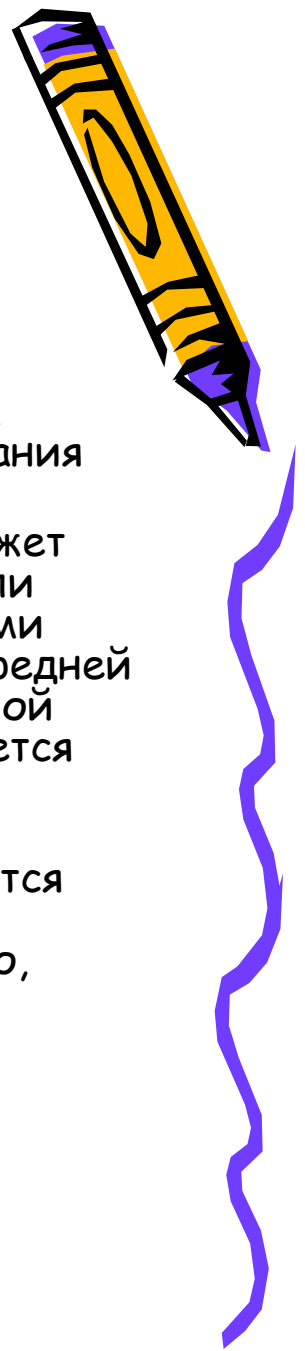
Ихтиоз обычный.
Гиперкератоз, истончение шиповатого
слоя на вершине сосочков дермы,
отсутствие зернистого слоя.



Ихтиоз, сцепленный с X-хромосомой.



Ихтиоз, сцепленный с X-хромосомой.



- Ихтиоз, сцепленный с X-хромосомой. (син. ichthyosis nigricans), встречается с частотой 1:6000 у лиц мужского пола, тип наследования рецессивный, сцепленный с полом.
- Типичная клиническая картина наблюдается только у мужчин. Может существовать с рождения, но чаще появляется в первые недели или месяцы жизни. Кожа покрыта буроватыми, плотно прикрепленными толстыми чешуйками, локализующимися главным образом на передней поверхности туловища, голове, шее, сгибательной и разгибательной поверхностях конечностей. Нередко поражение кожи сопровождается помутнением роговицы, гипогонадизмом, крипторхизмом.
- В отличие от обычного ихтиоза отмечается более раннее начало заболевания, отсутствуют изменения ладоней и подошв, поражаются складки кожи, проявления заболевания более выражены на сгибательных поверхностях конечностей и на животе. Как правило, отсутствует фолликулярный кератоз.

