Механическая желтуха

КАФЕДРА
ФАКУЛЬТЕТСКОЙ ХИРУРГИИ

ЛЕКЦИЯ
ДЛЯ
СТУДЕНТОВ

Механическая желтуха

симптомокомплекс различных заболеваний при которых нарушается поступление желчи в 12–перстную кишку

АНАТОМИЯ

БОЛЬШОЙ
ДУОДЕНАЛЬНЫЙ
СОСОК

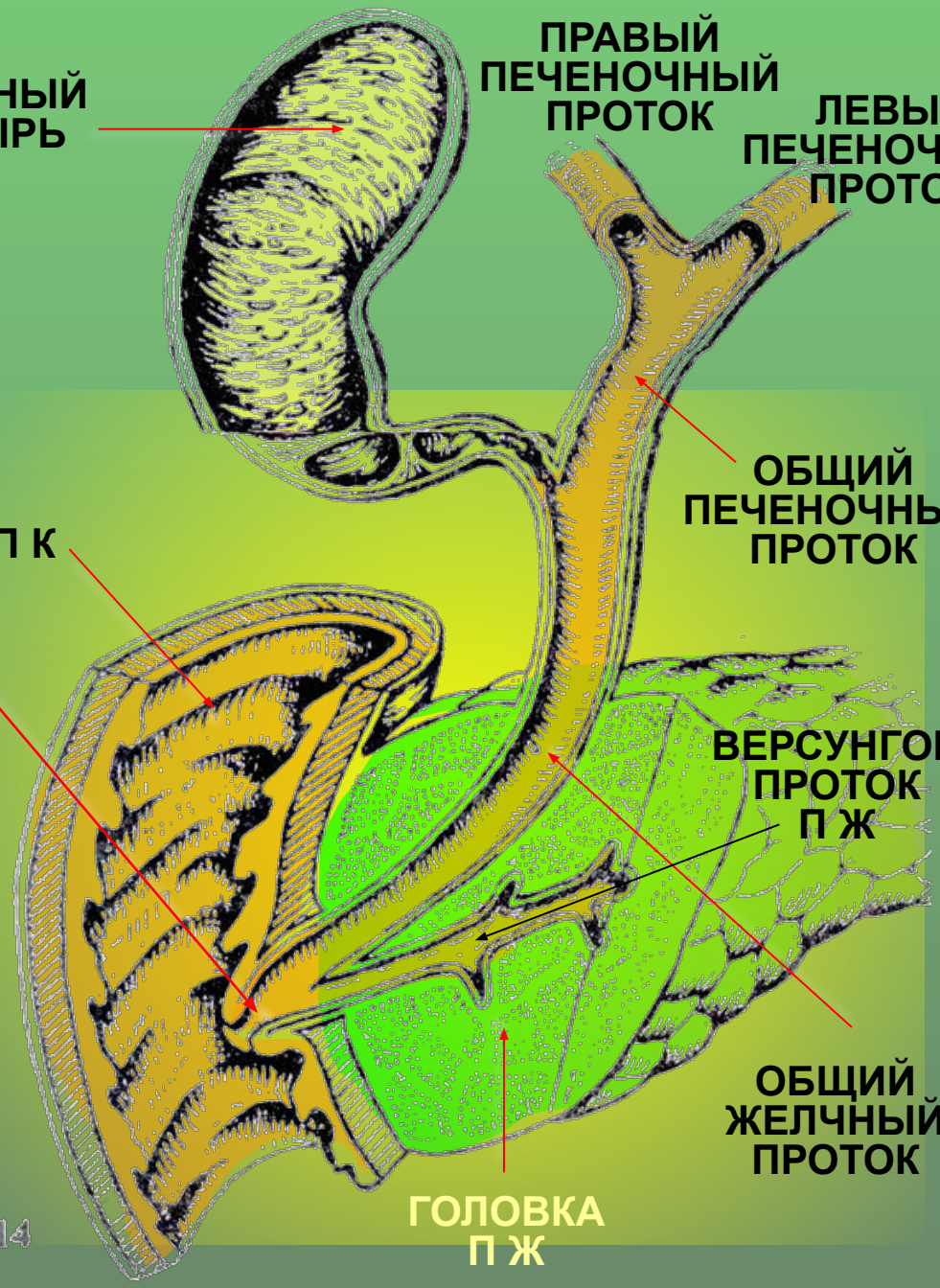
ЖЕЛЧНЫЙ
ПУЗЫРЬ
ПРАВЫЙ
ПЕЧЕНОЧНЫЙ
ПРОТОК
ЛЕВЫЙ
ПЕЧЕНОЧНЫЙ
ПРОТОК
ОБЩИЙ
ПЕЧЕНОЧНЫЙ
ПРОТОК
Д П К
ВЕРСУНГОВ
ПРОТОК
П Ж
ОБЩИЙ
ЖЕЛЧНЫЙ
ПРОТОК
ГОЛОВКА
П Ж

В широком смысле синдром механической желтухи является составной частью более широкого понятия – **синдрома холестаза**

Под холестазом понимают нарушение образования, выделения и тока всех или основных компонентов желчи.

- *В* ***функциональном*** плане холестаз означает снижение канальцевого тока желчи, печеночной экскреции воды и органических анионов.
- В ***морфологическом*** – означает накопление желчи в гепатоцитах и желчных путях.
- В ***клиническом*** – означает задержку в крови компонентов, в норме экскретируемых в желчь.

Уровень поражения гепатобилиарной зоны при холестазе

1. Внутрипеченочный холестаз
   - Интралобулярный холестаз
     - Гепатоцеллюлярный
     - Канальцевый
   - Экстралобулярный холестаз
2. Внепеченочный холестаз

ОСНОВНЫЕ КОМПОНЕНТЫ ЖЕЛЧИ

- ЖЕЛЧНЫЕ ПИГМЕНТЫ
- ФОСФОЛИПИДЫ
- БИЛИРУБИН
- ХОЛЕСТЕРИН
- β- ЛИПОПРОТЕИДЫ

ФЕРМЕНТЫ:

- ЩЕЛОЧНАЯ ФОСФАТАЗА
- γ- ГЛУТАМИЛТРАНСПЕПТИДАЗА
- ЛЕЙЦИНАМИНОПЕПТИДАЗА
- 5- НУКЛЕОТИДАЗА

МАРКЕРЫ ЖЕЛТУХИ

- **БИЛИРУБИН**
- **ЖЕЛЧНЫЕ КИСЛОТЫ**

- **ФЕРМЕНТЫ : ЩЕЛОЧНАЯ ФОСФАТАЗА,**
  γ- ГЛУТАМИЛТРАНСПЕПТИДАЗА,
  ЛЕЙЦИНАМИНОПЕПТИДАЗА,
  5- НУКЛЕОТИДАЗА.

Обмен билирубина

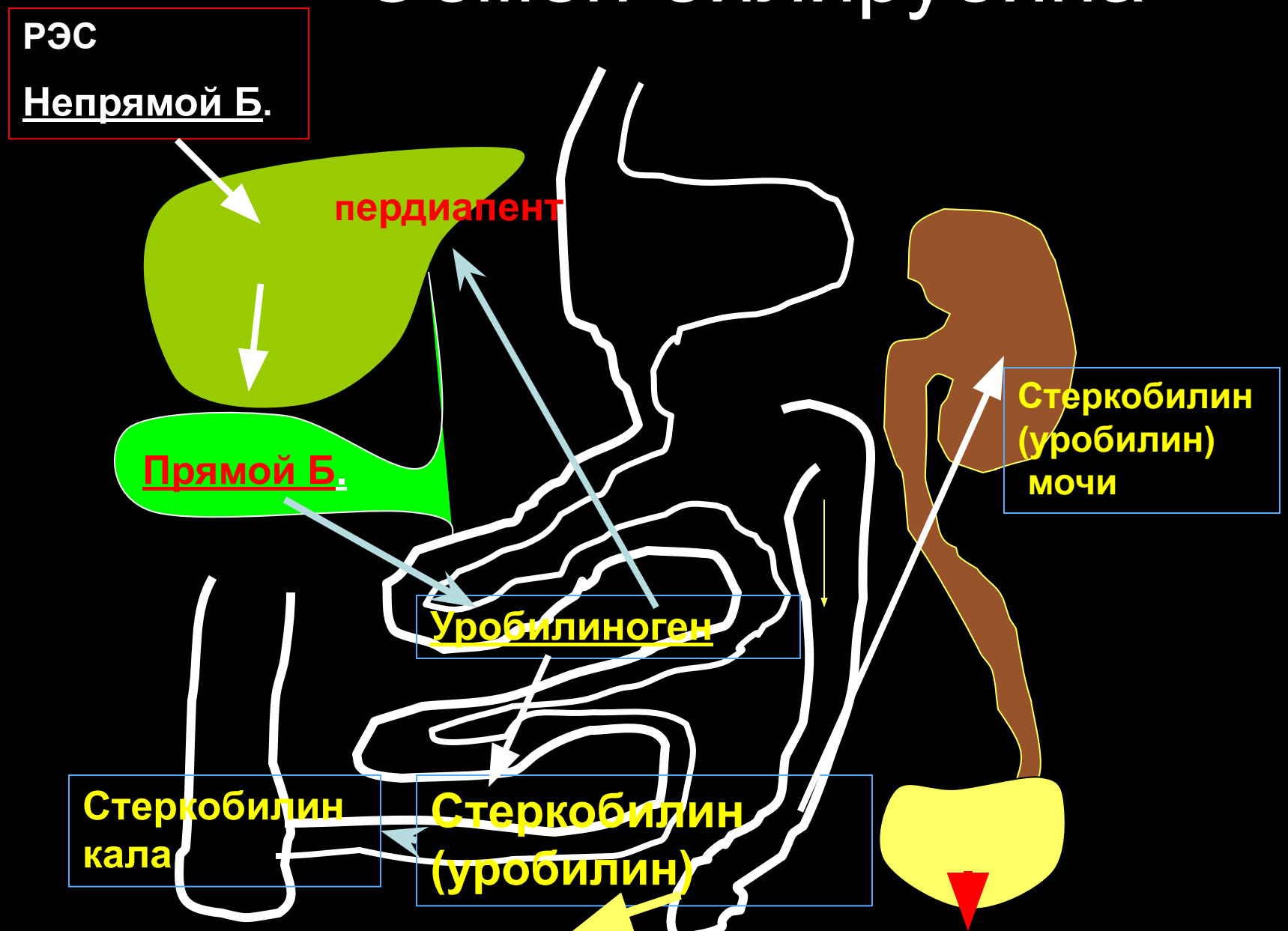

Причины повышения концентрации билирубина в крови:

1. Усиленное образование непрямого билирубина
2. Нарушение захвата и переноса непрямого билирубина в гепатоцит
3. Нарушение процесса коньюгации непрямого билирубина
4. Нарушение экскреции прямого билирубина в желчь через канальцевую мембрану
5. Обструкция желчевыводящих путей на различных уровнях

Накопление в крови избыточного количества билирубина и продуктов его обмена обусловливает окрашивание покровов тела в различные оттенки желтого цвета. Компенсаторным механизмом организма на гипербилирубинемию является снижение его выработки, а также усиленная экскреция почками и слизистой желудочно-кишечного тракта. Поэтому даже при полной обструкции желчных путей выраженность желтухи может варьировать.

Виды желтух, различающихся уровнем нарушения обмена билирубина.

1. Надпеченочная (гемолитическая)
2. Печеночная (паренхиматозная)
3. Подпеченочная (механическая)

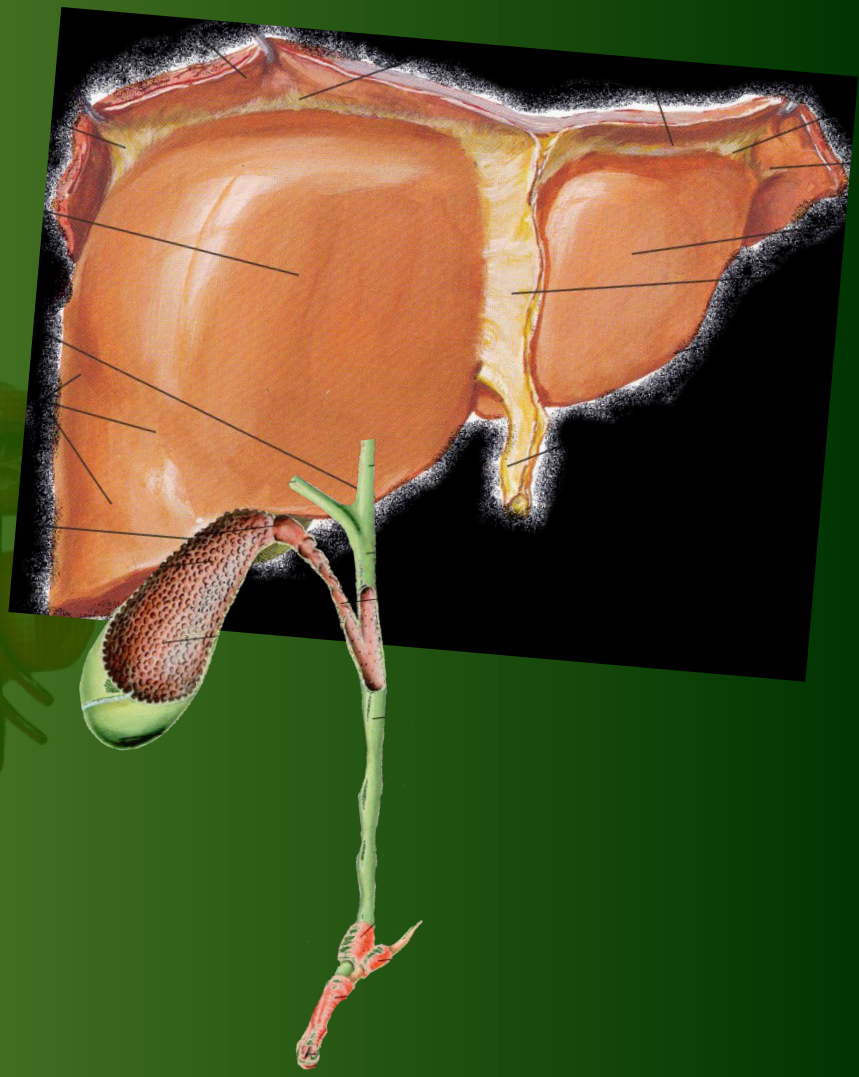

Надпеченочная (предпеченочная) желтуха.

Происходит избыточное разрушение эритроцитов крови.

Функция печени не нарушена.

В крови повышается непрямой билирубин, моча и кал интенсивно окрашиваются (в темно-бурый цвет) за счет усиленного образования уробилиногена.

<u>Причины</u>: - гемолиз в результате токсического повреждения эритроцитов;

- гемотрансфузионные осложнения;
- обширные гематомы;
- врожденные эритропатии, гемоглобинопатии;
- врожденные гемолитические анемии при функциональной недостаточности печени (у новорожденных).

Печеночная (паренхиматозная) желтуха.

Выделяют 4 ее формы:

Молекулярная желтуха. При этом нарушены внутриклеточные процессы захвата, переноса, конъюгации и экскреции билирубина. Причинами являются различные врожденные и приобретенные ферментопатии.

Гепатоцеллюлярная желтуха. Обусловлена нарушениями на клеточном уровне: органические повреждения гепатоцитов в результате воспаления, цирроза, сосудистой недостаточности ведут к неспособности как захватывать, так и выделять билирубин.

Холестатическая желтуха. Патологические процессы расположены на внеклеточном уровне: снижение или прекращение тока желчи, сопровождающееся регургитацией билирубина в кровь в результате поражения внутрипеченочных желчных путей на уровне холангиол или более крупных внутрипеченочных протоков.

Смешанная гепатоцеллюлярная холестатическая желтуха.

При печеночной желтухе в крови повышается содержание обеих фракций билирубина в различных соотношениях, моча приобретает зеленовато-бурый цвет (цвет пива) за счет прямого билирубина и уробилиногена, цвет кала в различной степени обесцвечен.

Подпеченочная желтуха.

Препятствие оттоку желчи находится во внепеченочных желчных путях. В крови повышен прямой билирубин, кал обесцвечен, моча зеленовато-желтого цвета, уробилиноген в моче отсутствует.

Желчные кислоты

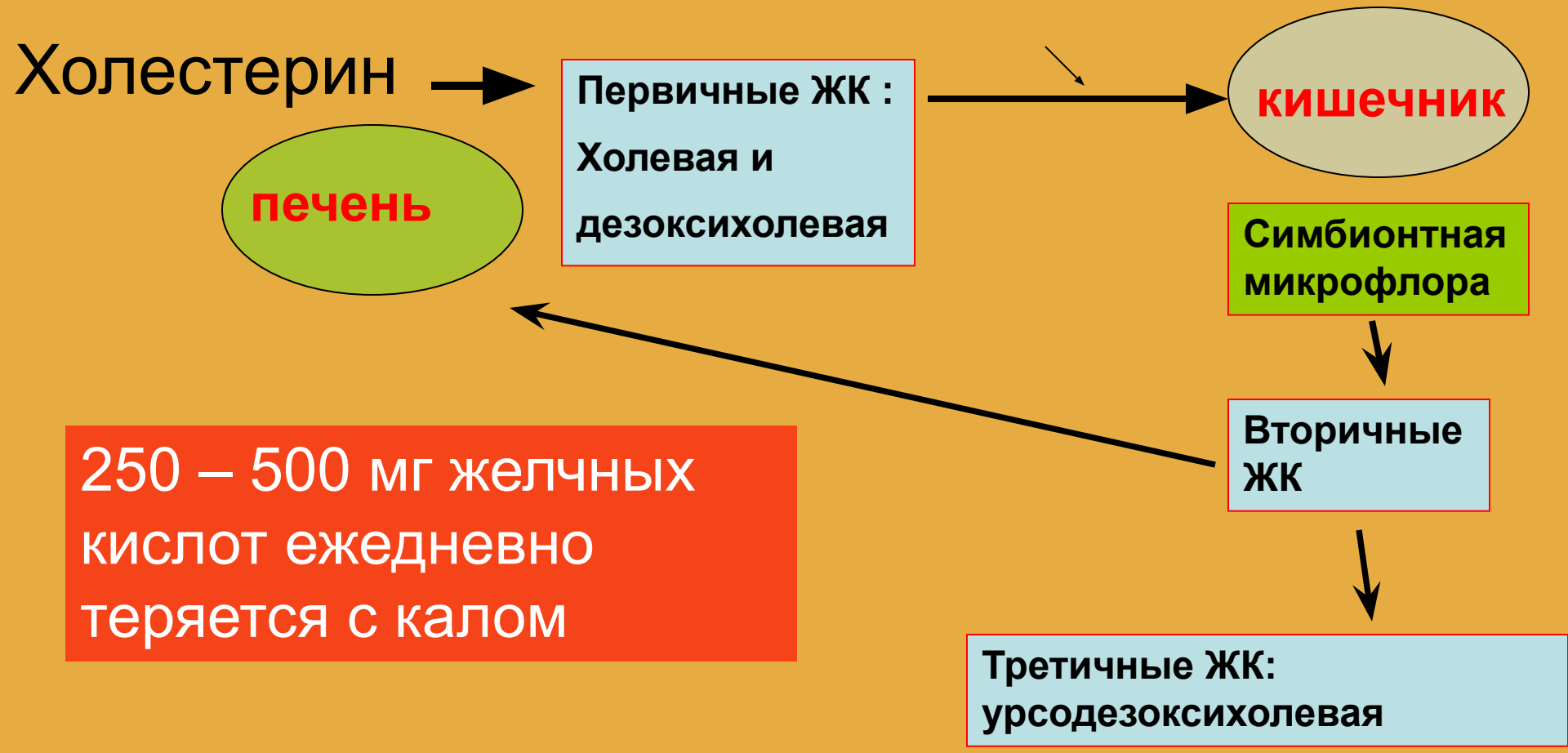

250 – 500 мг желчных кислот ежедневно теряется с калом

Процесс энтерогепатической циркуляции желчных кислот происходит от 2 до 15 раз в сутки.

При обтурационной желтухе происходит усиление образование первичных желчных кислот в гепатоцитах с попаданием их в кровоток и накоплением в подкожной клетчатке.

Повышение концентрации желчных кислот в сыворотке является одним из патогенетических механизмов <u>кожного зуда.</u>

ферменты

1. Щелочная фосфатаза – группа ферментов, катализирующих гидролиз фосфатных эфиров при оптимальном щелочном pH.
2. 5` - нуклеотидаза (5` НТ) – катализирует гидролиз нуклеотидов
3. Лейцинаминопептидаза – гидролизует аминокислоты
4. Гаммаглутамилтранспептидаза – катализирует переход глутамил- группы от гаммаглутамилпептидов к А-аминокислотам и другим ферментам

Активность ферментов часто повышается до развития желтушного окрашивания кожных покровов (желтухи) и может оставаться повышенной после ее исчезновения, являясь единственным показателем продолжающейся желчной обструкции.

Таким образом, механическая желтуха это обобщающее понятие, включающее в себя признаки подпеченочной желтухи (маркером является повышение концентрации билирубина) и внепеченочного холестаза (маркерами являются желчные пигменты, ферменты)

Патогенез механической желтухи

Давление в желчных протоках, при котором происходит секреция желчи равно 15-25 см водного столба (см вод.ст.).

При повышении давления до 35 см вод.ст. выделение желчи в желчные протоки подавляется, синтетическая функция гепатоцитов при этом продолжается. Вещества, содержащиеся в желчи, попадают в пространство Диссе, откуда в лимфатическую систему, стимулируя лимфообразование и лимфоотток.

При повышении давления более 40 см вод.ст. интерстициальная жидкость с желчными пигментами минуя лимфатическую систему сразу попадает в кровеносное русло, определяя клинические проявления механической желтухи.

Патогенез механической желтухи

При давлении свыше 30 см вод ст. желчь может попадать в синусоиды, повреждая их.

При разрыве желчных канальцев желчь диффундирует в гепатоциты, вызывая их некроз с развитием холестатического гепатита, проявляющегося:

– холестатической интоксикацией;

– печеночной недостаточностью;

– полиорганной дисфункцией (недостаточностью)

Тяжесть состояния обусловлена:

- полнотой окклюзии;
- длительностью окклюзии;
- глубиной морфо-функциональных нарушений в печени.

Диагностика

Первый этап – топическая диагностика: установление уровня и локализации поражения гепатобилиарной зоны

Второй этап – установление причины механической желтухи (этиология)

Клинические признаки

- Пожелтение кожных покровов
- Ахоличный стул
- Темно-бурый цвет мочи
- Зуд кожи

на основании этих данных возможно предположить характер (уровень) желтухи

Анамнез:

- Характер болей
- Связь их с желтухой и кожным зудом, лихорадкой и ознобами
- Снижение массы тела
- Возраст
- Операции на желчных протоках

на основании этих данных возможно предположить причину желтухи

Объективный осмотр

- Температура тела
- П/о рубцы
- Напряжение мышц передней брюшной стенки
- Объёмные пальпируемые образования брюшной полости
- Симптом Курвуазье

Лабораторная диагностика

- Уровень общего билирубина и его фракций
- Щелочная фосфатаза
- Желчные кислоты
- Билирубинурия
- Отсутствие уробилиногена в моче и кале

Анамнез, объективный осмотр и лабораторные исследования составляют основу формирования диагноза, позволяющую у 70% больных определить характер желтухи – обтурационная или необтурационная

Инструментальная диагностика

УЗИ

- Желчный пузырь
- Внепеченочные желчные протоки
- Внутрипеченочные желчные протоки
- Поджелудочная железа
- Главный панкреатический проток

Инструментальная диагностика

УЗИ играет роль отсеивающего теста в дифференциальной диагностике внутри- и внепеченочного холестаза, а также печеночной и подпеченочной желтухи.

Инструментальная диагностика

ЭФГДС – эндоскопическая фиброгастродуоденоскопия

Основной целью фиброскопического исследования при механической желтухе является осмотр БДС и наличие (отсутствие) поступления желчи.

Контрастные методы исследования

1. ЭРХПГ – эндоскопическая ретроградная холецисто-холангиография

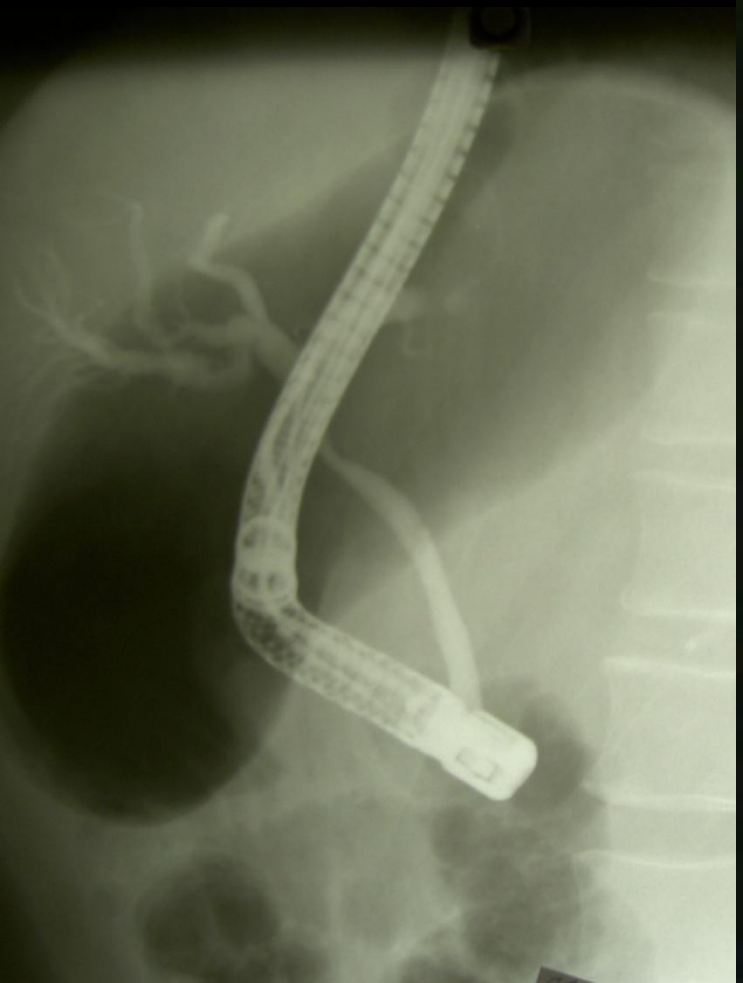

2. ЧЧХГ – чрезкожная чрезпеченочная холангиография

3. Лапароскопическая холангиография

4. Интраоперационная

Дополнительные методы:

КТ

МРТ

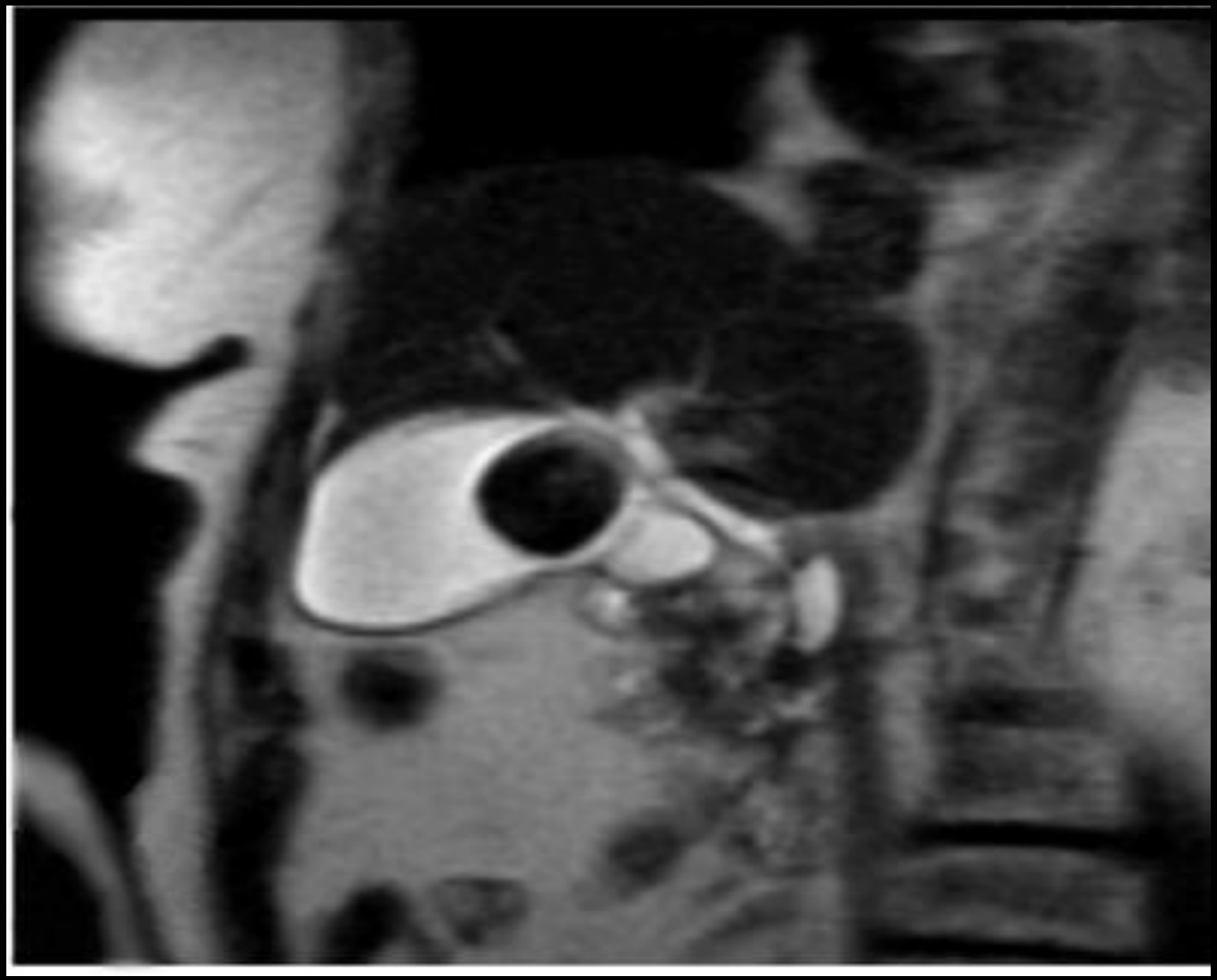

АЛГОРИТМ ДИАГНОСТИКИ МЕХАНИЧЕСКОЙ ЖЕЛТУХИ

1. Анамнез
2. Объективные данные
3. Лабораторные данные

Информативность постановки диагноза 70-80%

4. Инструментальная диагностика:

УЗИ > ЭФГДС > ЭРХПГ > ЧЧХГ > КТ, МЯР > ЛАПАРОСКОПИЯ

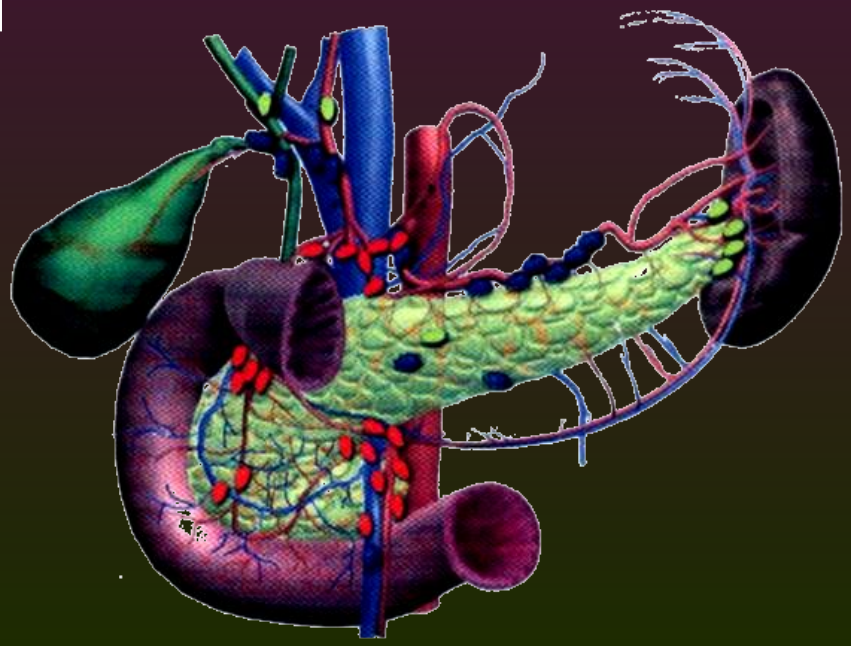

Этиология

1. Холедохолитиаз – до 40% всех случаев обтурации желчных путей
2. Стеноз БДС – 16-29%
3. Опухоли гепатопанкреатодуоденальной зоны
4. Воспалительные и рубцовые сужения желчевыводящих путей – 5,3-15%
5. Панкреатит (индуративный, псевдокисты)
6. Врожденные и приобретенные пороки развития желчных путей
7. Паразитарные заболевания печени и желчных путей

Холедохолитиаз.

- появление желтухи вслед за болевым приступом
- желтуха развивается в течение суток после боли или потрясающего озноба
- болевой синдром, как правило, проявляется типичной желчной коликой. В случае присоединения восходящего холангита характерна триада клинических признаков: боль, желтуха, лихорадка.
- длительная закупорка камнем обычно бывает неполной, поэтому клинико-лабораторные признаки холестаза при холедохолитиазе могут попеременно то усиливаться, то исчезать. Билирубинемия редко превосходит 170-200 мкмоль/л.
- камни большого дуоденального сосочка сопровождаются полной обтурацией желчных путей и стойкой механической желтухой с максимальной билирубинемией до 300 мкмоль/л и выше.

. *Стеноз БДС .*

3 степени:

I – наличие сужений без функциональных нарушений;

II – наличие выраженного сужения с незначительным (12-15 мм) расширением протоков;

III – выраженный стеноз с холестазом.

Стеноз БДС практически никогда не приводит к полной обтурации протока (если нет конкремента).

Сочетание стеноза с калькулезом желчного пузыря встречается чаще, чем изолированный стеноз БДС. При этом в анамнезе насчитывается 2-3 приступа с преходящей желтухой.

Опухоли гепатопанкреатодуоденальной зоны

- первые признаки заболевания: дискомфорт в надчревной и правой подреберной областях, отсутствие аппетита, общая слабость – неспецифичны
- основными жалобами являются пожелтение кожных покровов, зуд, ахоличный стул. Болевой синдром отсутствует или носит ноющий, умеренной интенсивности характер, не связанный во времени с основными жалобами. К этому моменту у 46-53% больных опухоль является нерезектабельной.
- при опухолевой обтурации развивается продолжительная полная непроходимость общего желчного или печеночного протоков с билирубинемией до 500 мкмоль/л .
- дифференциальным признаком уровня поражения внепеченочных желчных протоков является определение симптома Курвуазье.

Хирургическая классификация опухолей ВЖП

1. Опухоль проксимального отдела ВЖП (правый и левый печеночный протоки и место их слияния – бифуркация)
   - С преимущественным поражением правого печеночного протока
   - С преимущественным поражением левого печеночного протока
   - Опухоль бифуркации печеночных протоков
   - Опухоль бифуркации и обеих печеночных протоков
2. Опухоль центрального отдела ВЖП (между бифуркацией печеночных протоков и верхним краем верхней части 12 п.кишки – холедоходуоденальным переходом)
3. Опухоль дистального отдела ВЖП (до ампулы общего желчного протока)
4. Опухоль терминального отдела ВЖП
   - Опухоль ампулы общего желчного протока
   - Опухоль большого сосочка дуоденальной кишки

Воспалительные и рубцовые сужения желчевыводящих путей.

- обычно возникают после операций (ранение стенки протока на ограниченном участке, полное пересечение желчного протока, иссечение участка стенки, полная или краевая перевязка);
- диагностическое значение имеет не исчезающая после операции, либо вновь развившаяся стойкая механическая желтуха при отсутствии болевого приступа;
- общее состояние остается какое-то время относительно удовлетворительным.

ЛЕЧЕНИЕ

- **консервативное**

направлено на купирование симптомов, сопровождающих холелитиаз и билирубинемию:
***антигистаминные*, фенобарбитал (люминал), холестирамин,**

хенофальк (урсофальк)

- **фототерапия**

- **дренирование грудного лимфатического протока**

Миниинвазивные методы

1. **Чрезпапиллярный доступ (ретроградный)**
   - ЭРХПГ в сочетании с ЭПСТ
   - ЭРХПГ в сочетании с ЭБД (балонная дилатация сфинктера Одди)
   - ЭРХПГ в сочетании с назобилиарным дренированием или установкой эндопротеза
2. **Чрезкожное – чрезпеченочное дренирование внутрипеченочных желчных протоков (антеградный)**
3. **Протоковый доступ** - объединяет методы ревизии и санации общего желчного протока через отверстие в его стенке во время лапароскопической операции или операции из минилапаротомного доступа
   - Через пузырный проток
   - Путем холедохотомии

Протоковый доступ

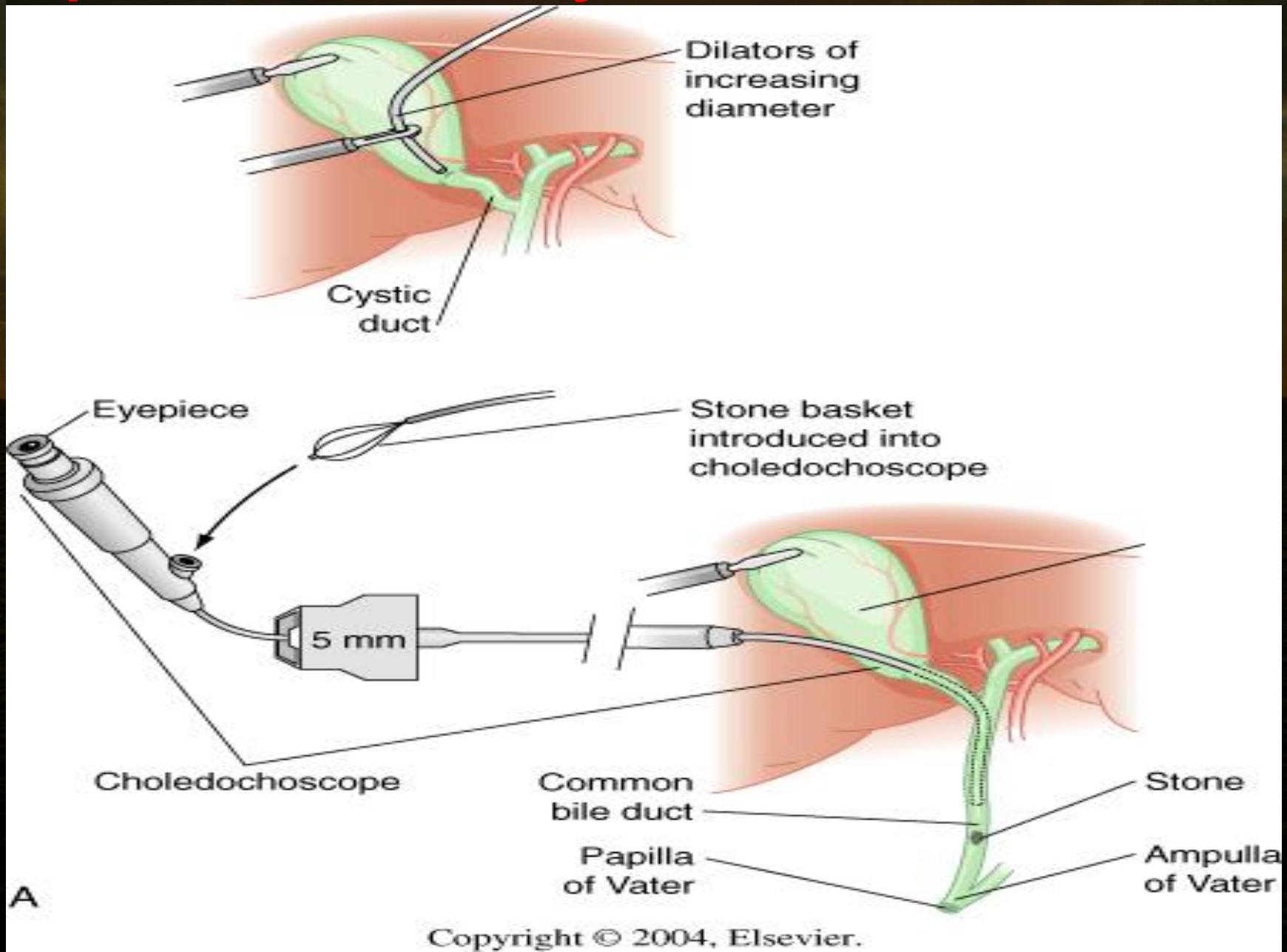

Copyright © 2004, Elsevier.

ЭРХПГ в сочетании с ЭПСТ

Литоэкстракция

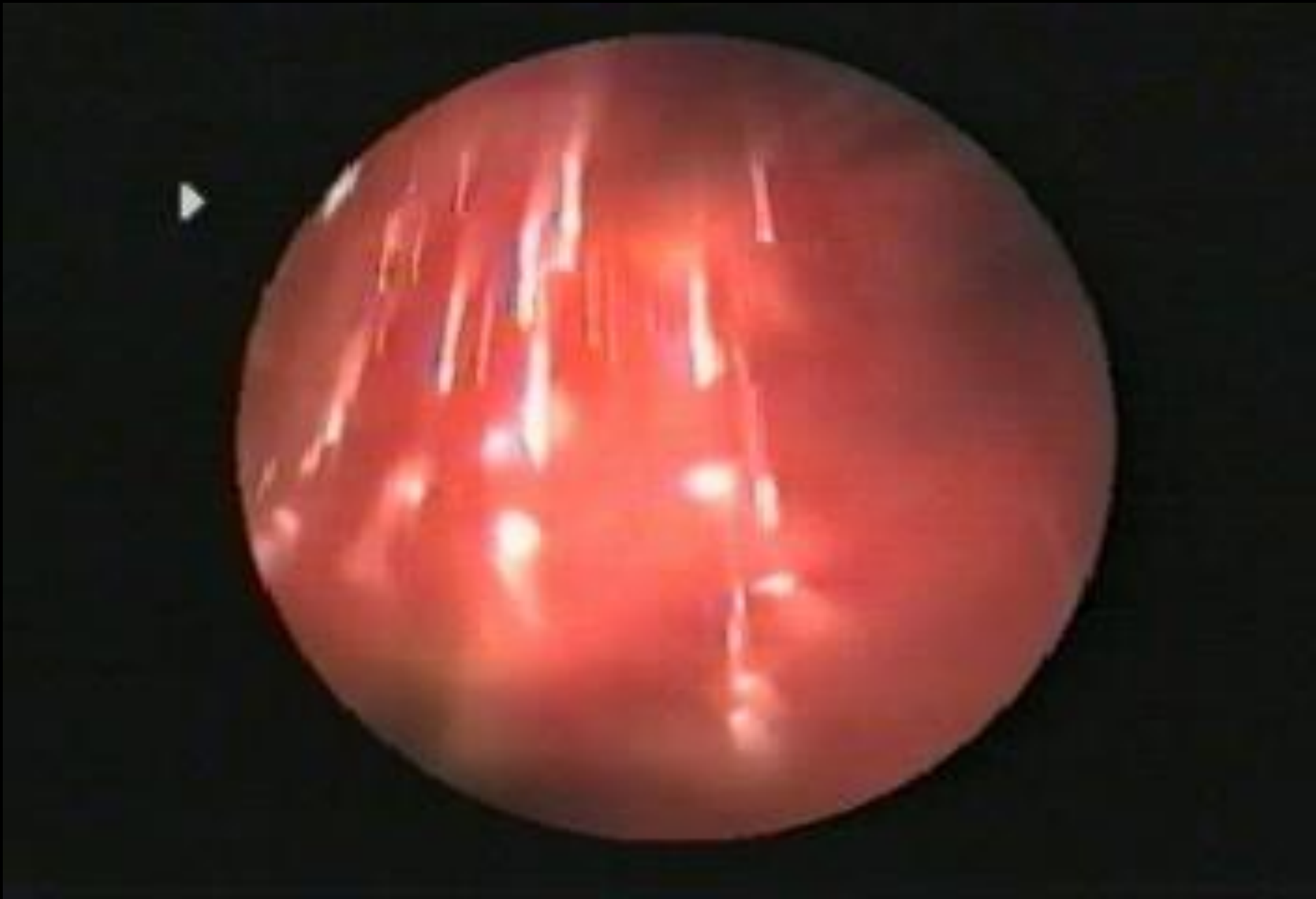

Хирургические методы

1. Холедохолитотомия, трансдуоденальная папиллосфинктеротомия (пластика)
2. Холецисто-, холедохо- или гепатикоеюноанастомоз по Шалимову или на отключенной по Ру петле тонкой кишки (зависит от уровня поражения, операбельности)
3. Резекции холедоха, печени, ПДР и другие, которые изучаются в специальных разделах хирургии

Неоперабельные опухоли

При неоперабельных опухолях желчных протоков необходимо шире производить паллиативные операции; эксплоративная лапаротомия (пробная, диагностическая) показана лишь при массивном опухолевом процессе и широком его метастазировании:

- реканализация опухоли;
- внутреннее дренирование – обходные анастомозы (холецисто-, холедохо- или гепатикоеюностомии);
- наружное дренирование желчных протоков – гепатико- или гепатикохолангиостомии.

Неоперабельные опухоли

Некоторые больные после реканализации пораженных опухолью протоков живут более 1-2 лет, поэтому во избежании рецидива желтухи необходимо применять:

- сменный транспеченочный дренаж
- стентирование

Декомпрессию желчных путей следует выполнять при любой форме, локализации и стадии рака.

JM's GIF Gallery - (703)979-1208

Общие принципы хирургического лечения больных с механической желтухой:

1. Больные с механической желтухой при отсутствии тенденции к стиханию симптомов заболевания должны быть прооперированны как можно быстрее.

2. Чем тяжелее протекает заболевание, тем раньше следует оперировать.

3. При повышенном операционном риске необходимо проводить декомпрессию желчных протоков в виде наружного дренирования, как первый этап хирургического лечения:

– пункционное дренирование желчных протоков или желчного пузыря под контролем УЗИ (чрезкожное, чрезпеченочное);
– лапароскопическое дренирование;
– холецистостома из минилапаротомного доступа.