

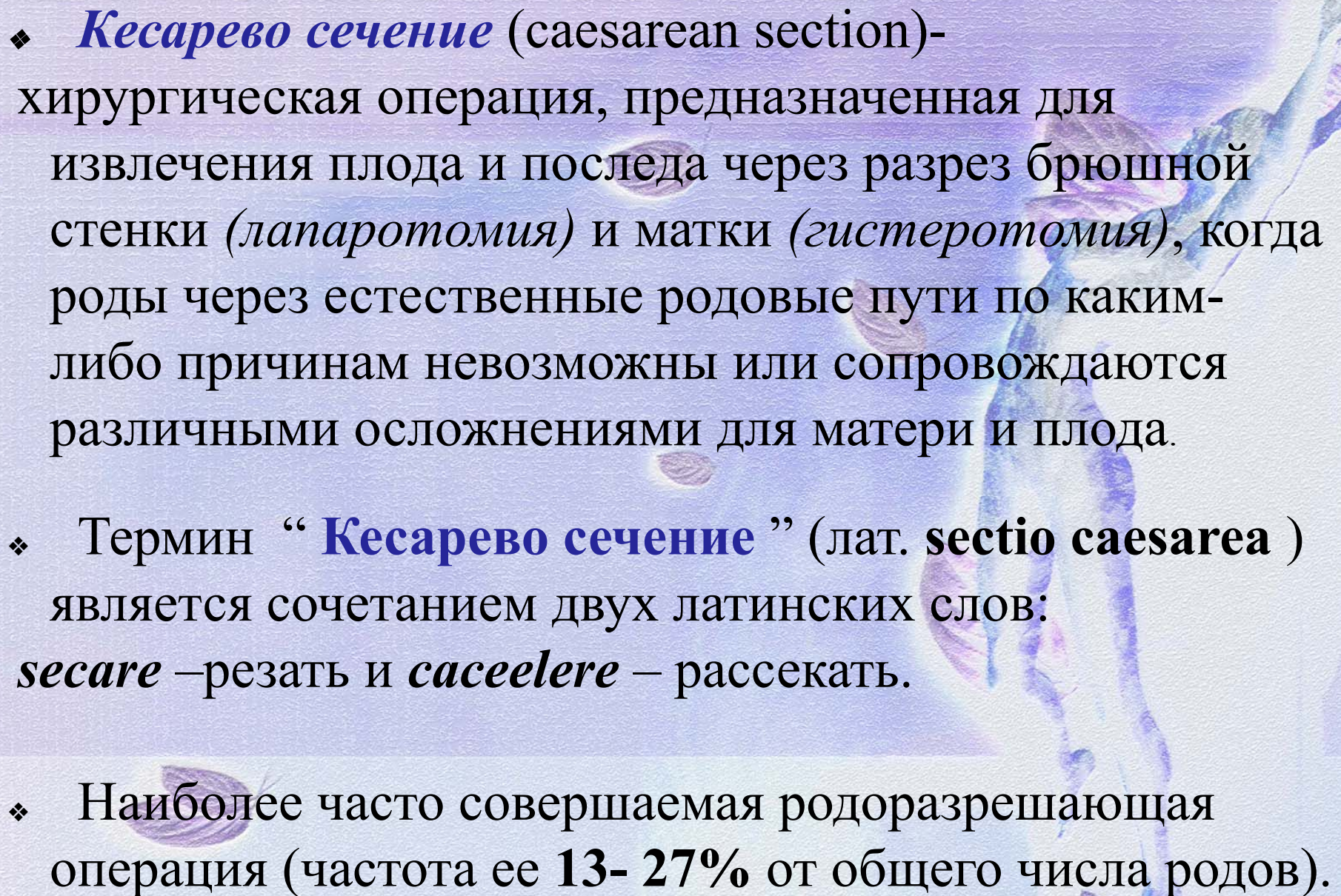
Белорусский государственный медицинский университет  
Кафедра акушерства и гинекологии

# Операция « Кесарево сечение »

Подготовила: *Чебак Юлия*

5-ая ГКБ, врач-акушер-гинеколог

Минск, 2018г.

- 
- ❖ **Кесарево сечение** (caesarean section)- хирургическая операция, предназначенная для извлечения плода и последа через разрез брюшной стенки (*лапаротомия*) и матки (*гистеротомия*), когда роды через естественные родовые пути по каким-либо причинам невозможны или сопровождаются различными осложнениями для матери и плода.
  - ❖ Термин “ **Кесарево сечение** ” (лат. **sectio caesarea** ) является сочетанием двух латинских слов: *secare* –резать и *caecelere* – рассекать.
  - ❖ Наиболее часто совершаемая родоразрешающая операция (частота ее **13- 27%** от общего числа родов).

# Историческая

## справка

- ❖ Началом истории кесарева сечения можно считать **конец VII века до н.э.**, когда римский император **Numa Pompilius** издал закон, по которому запрещалось погребение беременных женщин без предварительного извлечения ребенка путем чревосечения и разреза на матке.
- ❖ Началом научной истории кесарева сечения, ее *первого этапа* можно считать опубликование в **1581 г.** монографии **F. Rousset** «*Traite Nouvean de I Hysterotomotokie on I Enfantement Cesaerien*».
- ❖ Первое достоверное сообщение о кесаревом сечении на живой женщине было в **1610 г.** Операцию осуществил **J. Trautman** из Виттеборга. **В России** первое кесарево сечение выполнил **И. Эразмус** в г. Пернове в **1756 г.** Подробное описание операции кесарева сечения (показания, техника и послеоперационный уход) дано в учебнике **Н.М. Максимовича-Амбодика** «*Искусство повивания, или наука о бабичьем деле*» (1784).

❖ Началом *второго этапа* следует считать **1876 г.**, когда **Г.Е. Рейн** и независимо от него **Е. Рогго** предложили после извлечения ребенка удалять тело матки, которое являлось источником кровотечения и инфекции, а культю шейки матки рекомендовали вшивать в брюшную рану.

❖ *Следующий этап* развития кесарева сечения ознаменовался наложением маточного шва на матку.

❖ В **1874 г. В.Н. Штольц** первым в России произвел кесарево сечение с зашиванием раны на матке, а 7 лет спустя русский врач **А.Э. Шмидт** защитил диссертацию на тему: *«Клиническое и экспериментальные исследования о маточном шве»*.

Введение маточного шва за рубежом связывают с именем **Ф. Kehrer**, который **25.09.1881 г.** сделал кесарево сечение в крестьянском доме и наложил на разрез на матке трехрядный шов.

❖ **Ф. А. Kehrer (1882 г.)** - основоположник операции кесарева сечения в нижнем сегменте матки поперечным разрезом (до этого матка рассекалась продольно в области тела).

# Классификация

## Кесарева сечения

- 1) Плановое.
- 2) С началом родовой деятельности (запланированное).
- 3) Экстренное.

*Количество плановых КС от общего числа КС должна составлять 60-70%*

### ***Б. По технике выполнения:***

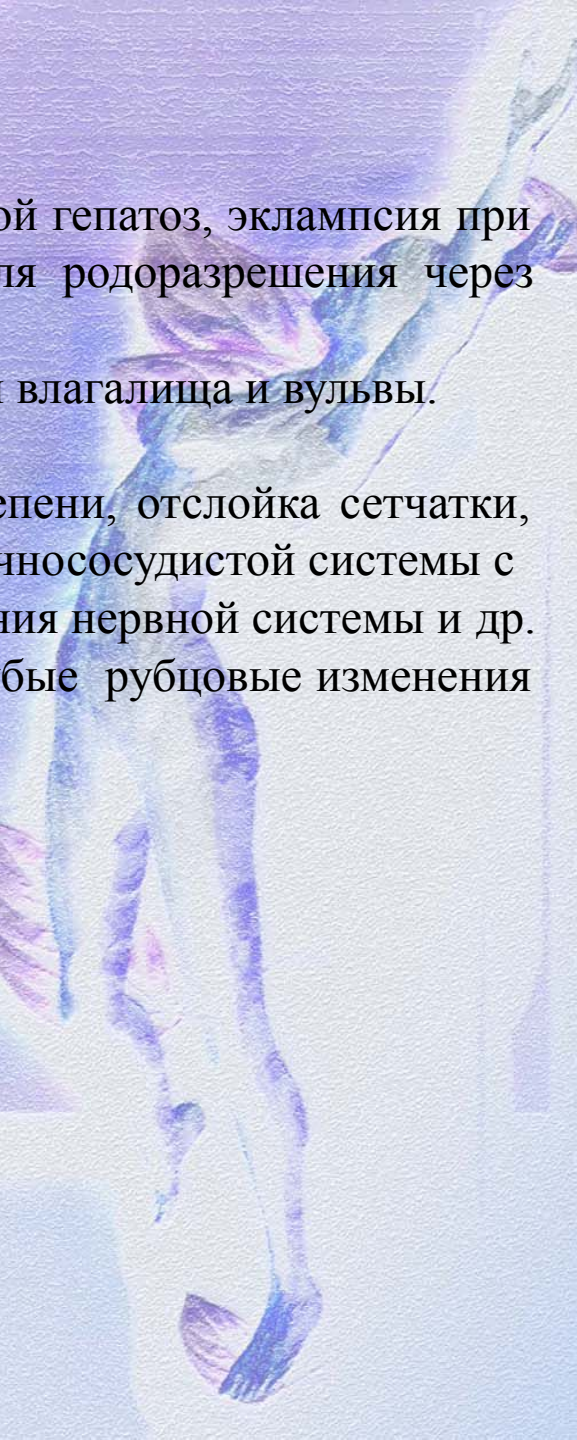
- 1) Абдоминальное (через переднюю брюшную стенку).
- 2) Влагалищное (через передний свод влагалища).

### ***В. По отношению к брюшине:***

- 1) Интраперитонеальное (трансперитонеальное) - со вскрытием брюшной полости:
  - корпоральное (классическое);
  - в нижнем сегменте матки поперечным разрезом (по методике Гусакова)
  - истмико-корпоральное кесарево сечение с продольным разрезом матки
- 2) Экстраперитонеальное - внебрюшинное (по методике Е.Н. Морозова).
- 3) Кесарево сечение в нижнем сегменте с временной изоляцией брюшной полости.(по методике З. А. Чиладзе)

### Абсолютные показания для кесарева сечения:

1. Плодово-тазовые диспропорции (анатомически узкий таз II-III степени сужения, опухоли, экзостозы или деформация костей таза, крупный плод с массой более 4400 г)
2. Клиническое несоответствие таза матери и головки плода.
3. Полное предлежание плаценты.
4. Неполное предлежание плаценты с выраженным кровотечением при неподготовленных родовых путях.
5. Преждевременная отслойка нормально расположенной плаценты с кровопотерей более 250 мл при отсутствии условий для вагинального родоразрешения;
6. Угрожающий или начавшийся разрыв матки.
7. Опухоли органов малого таза, препятствующие рождению ребенка.
8. Неполноценный рубец на матке ( после корпорального КС, осложнение п/операционного периода, 2 КС с анамнезе, УЗИ- признаки несостоятельности рубца, миомэктомия (за исключением субмукозного расположения миоматозного узла и субсерозного на тонком основании), операции по поводу пороков развития матки в анамнезе)
9. Состояние после операций по восстановлению мочеполовых и кишечнополовых свищей.

- 
10. Тяжелая преэклампсия, HELLP-синдром, острый жировой гепатоз, эклампсия при беременности и в родах (при отсутствии условий для родоразрешения через естественные родовые пути);
  11. Резко выраженное варикозное расширение вен в области влагалища и вульвы.
  12. Экстрагенитальный рак и рак шейки матки.
  13. Экстрагенитальные заболевания: миопия высокой степени, отслойка сетчатки, заболевания головного мозга, заболевания сердечнососудистой системы с признаками декомпенсации, сахарный диабет, заболевания нервной системы и др.
  14. Незажившие разрывы шейки матки III степени, грубые рубцовые изменения шейки матки и влагалища.
  15. Камни мочевого пузыря, блокирующие малый таз.

### Относительные показания для кесарева сечения:

1. Аномалии родовой деятельности, не поддающиеся консервативной терапии.
2. Анатомически узкий таз I и II степеней сужения в сочетании с другими неблагоприятными факторами.
3. Тазовое предлежание плода при разогнутой головке, предполагаемой массе плода более 3600 или менее 2500 г, в ножном и смешанном ягодичном предлежании, сочетании с анатомически измененным тазом матери, с отягощенным акушерским анамнезом, рубцом на матке;
4. Неправильное вставление и предлежание головки.
5. Предлежание и выпадение петель пуповины.
6. Пороки развития матки и влагалища.
7. Возраст первородящей старше 30 лет в сочетании с акушерской и экстрагенитальной патологией, с осложненным акушерско-гинекологическим анамнезом;
8. Хроническая фетоплацентарная недостаточность.
9. Переношенная беременность.
10. Многоплодная беременность:
  - хроническая гипоксия одного из плодов;
  - неправильное положение I плода;
  - поперечное положение II плода;
  - неэффективность родовозбуждения утеротониками и родостимуляции в течение 3-х часов;
  - сросшаяся двойня;
  - фето-фетальный трансфузионный синдром;
  - три и более плода;
11. Длительное бесплодие в анамнезе.
12. Крупный плод (более 4400г при головном предлежании и 3600 г при тазовом)
13. Врожденный вывих бедра, анкилозы тазобедренного сустава

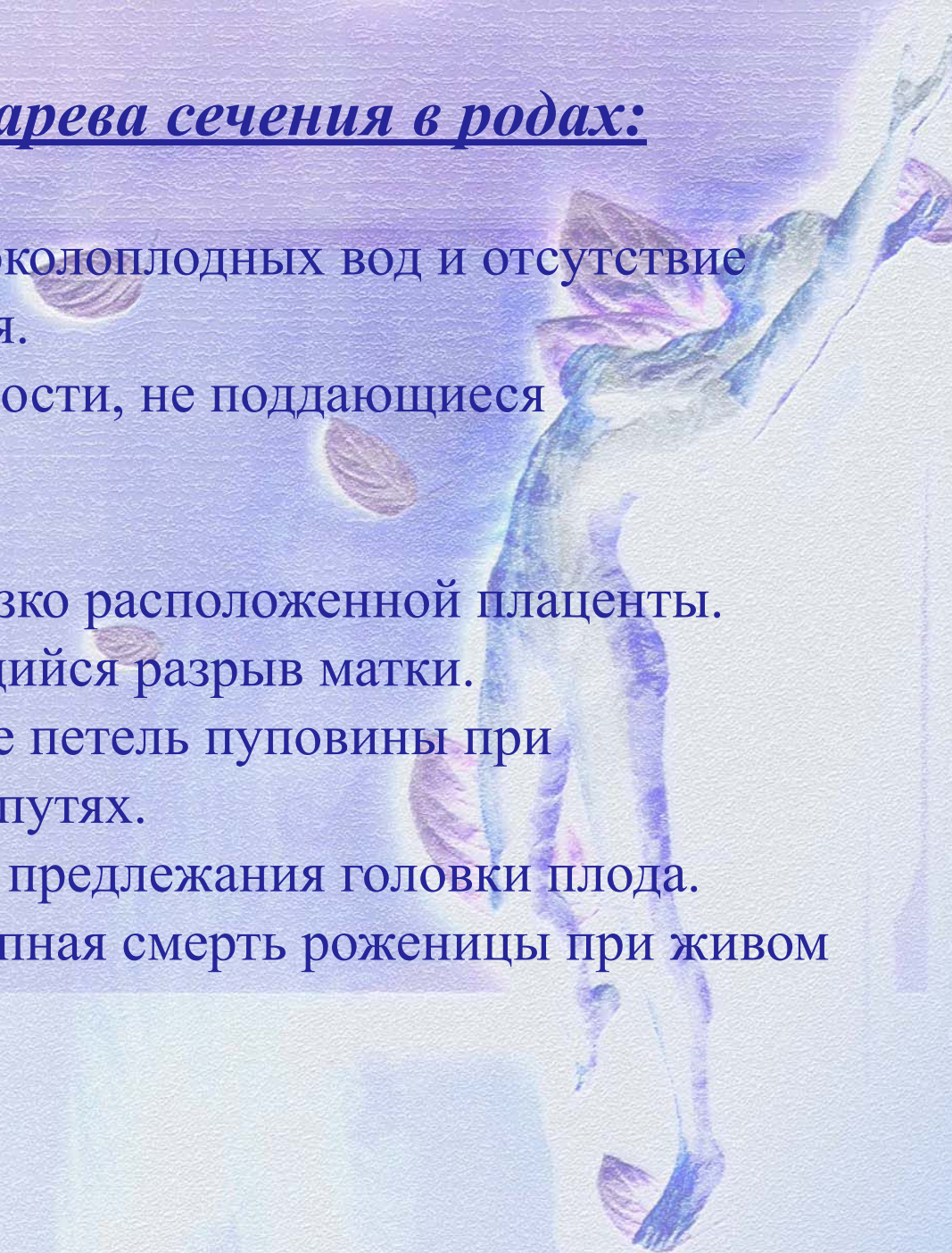


## Продолжение

1. Некоторые аномалии развития плода (диафрагмальная грыжа, гастрошизис, омфалоцеле, крестцово-копчиковая тератома больших размеров и другое);
2. Беременность в сроке 287 дней и более в сочетании с отягощенным акушерско-гинекологическим анамнезом, при незрелой шейке матки и отсутствии эффекта от родовозбуждения;
3. Обострение герпетической инфекции половых путей;
4. Отсутствие лечения ВИЧ-инфекции у матери во время беременности или вирусная нагрузка более 500 копий/мл в 36-38 недель беременности;
5. Множественная миома матки больших размеров, дегенерация миоматозных узлов
6. Травматические повреждения костей таза, препятствующие родоразрешению через естественные родовые пути;
7. Вспомогательные репродуктивные технологии при осложненном акушерско-гинекологическом анамнезе;
- Хроническая гипоксия, задержка роста плода, не поддающиеся медикаментозной терапии;

## Показания к операции кесарева сечения в родах:

- Клинически узкий таз.
- Преждевременное излитие околоплодных вод и отсутствие эффекта от родовозбуждения.
- Аномалии родовой деятельности, не поддающиеся медикаментозной терапии.
- Острая гипоксия плода.
- Отслойка нормально или низко расположенной плаценты.
- Угрожающий или начинающийся разрыв матки.
- Предлежание или выпадение петель пуповины при неподготовленных родовых путях.
- Неправильные вставления и предлежания головки плода.
- Состояние агонии или внезапная смерть роженицы при живом плоде.

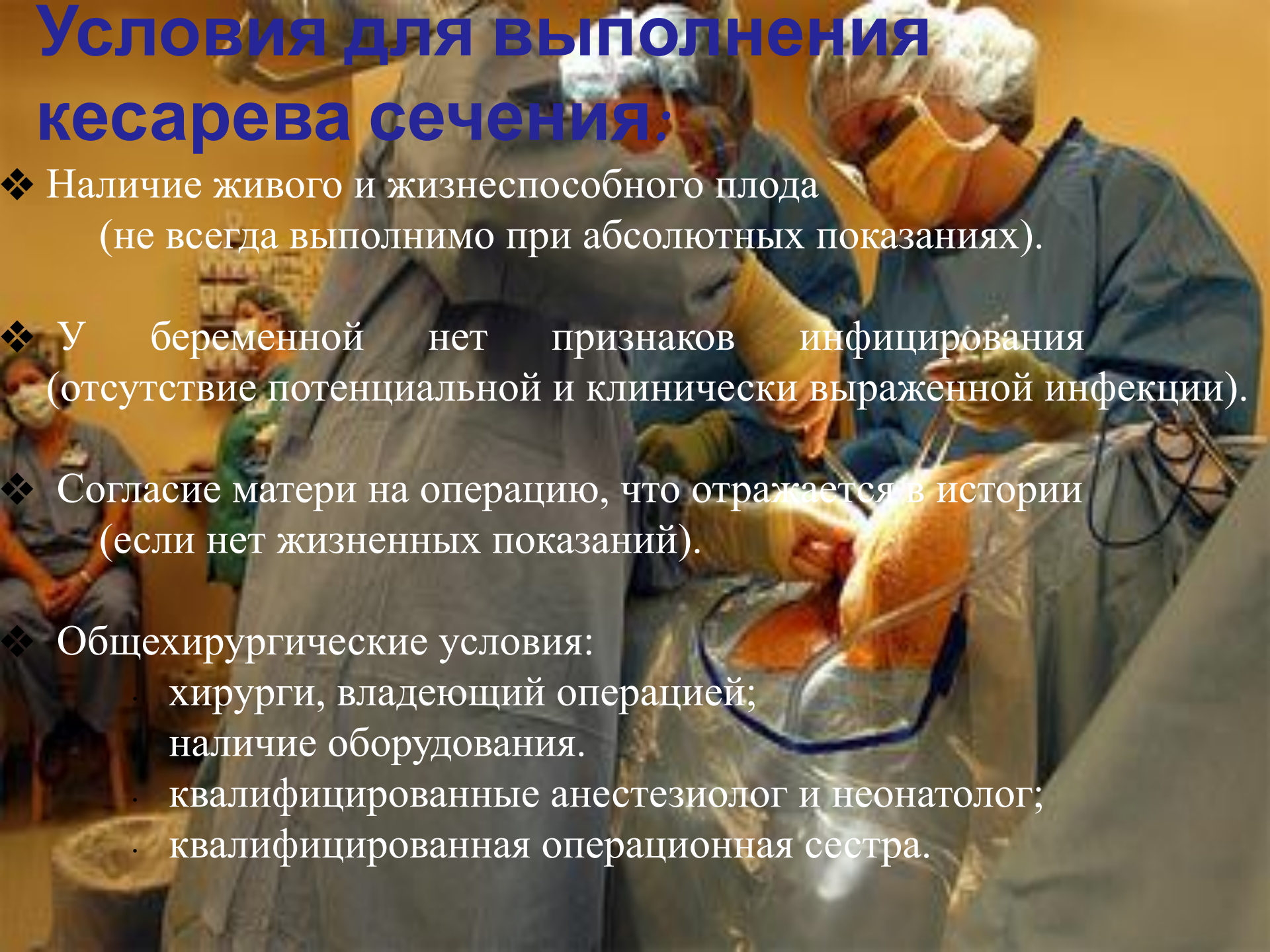


## Противопоказания для кесарева сечения:

1. Внутриутробная гибель плода (за исключение случаев, когда операция производится по жизненным показаниям со стороны женщины).
2. Врожденные пороки развития плода, несовместимые с жизнью.
3. Глубокая недоношенность (*менее 25- 27 недель*)
4. Гипоксия плода, если нет уверенности в рождении живого (единичные сердцебиения) и жизнеспособного ребенка и нет неотложных показаний со стороны матери.
5. Все иммунодефицитные состояния.
6. Продолжительность родов *более 24 часов*.
7. Длительность безводного промежутка *более 12 часов*.
8. Частые мануальные и инструментальные влагалищные манипуляции (*более 3-5*).
9. Неблагоприятная эпидемиологическая обстановка в акушерском стационаре.
10. Острые и обострение хронических заболеваний у беременных.

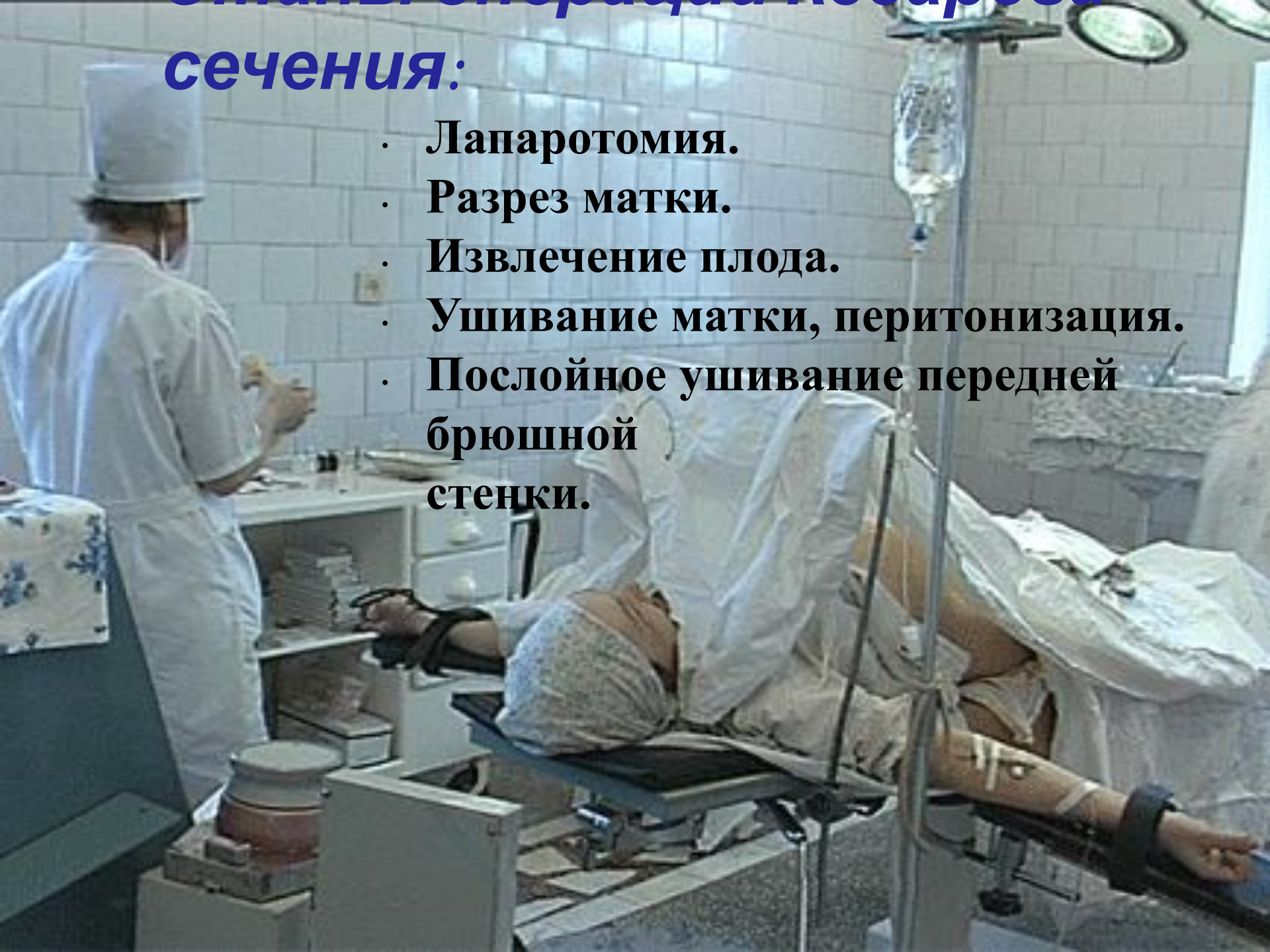# Условия для выполнения кесарева сечения:

- ❖ Наличие живого и жизнеспособного плода (не всегда выполнимо при абсолютных показаниях).
- ❖ У беременной нет признаков инфицирования (отсутствие потенциальной и клинически выраженной инфекции).
- ❖ Согласие матери на операцию, что отражается в истории (если нет жизненных показаний).
- ❖ Общехирургические условия:
  - хирурги, владеющий операцией;
  - наличие оборудования.
  - квалифицированные анестезиолог и неонатолог;
  - квалифицированная операционная сестра.



## **сечения:**

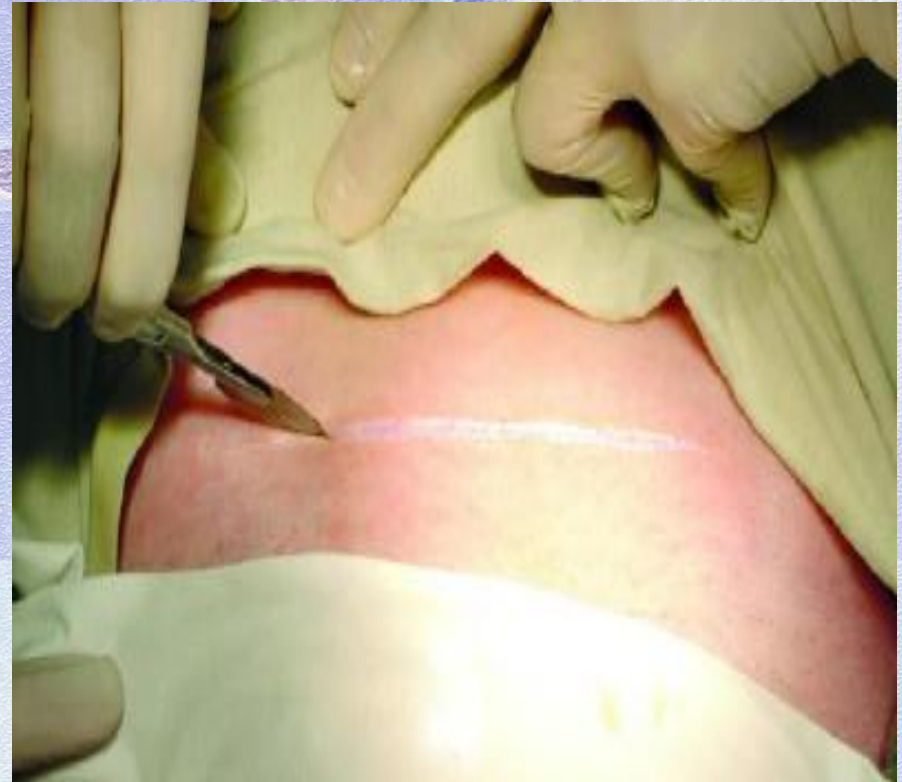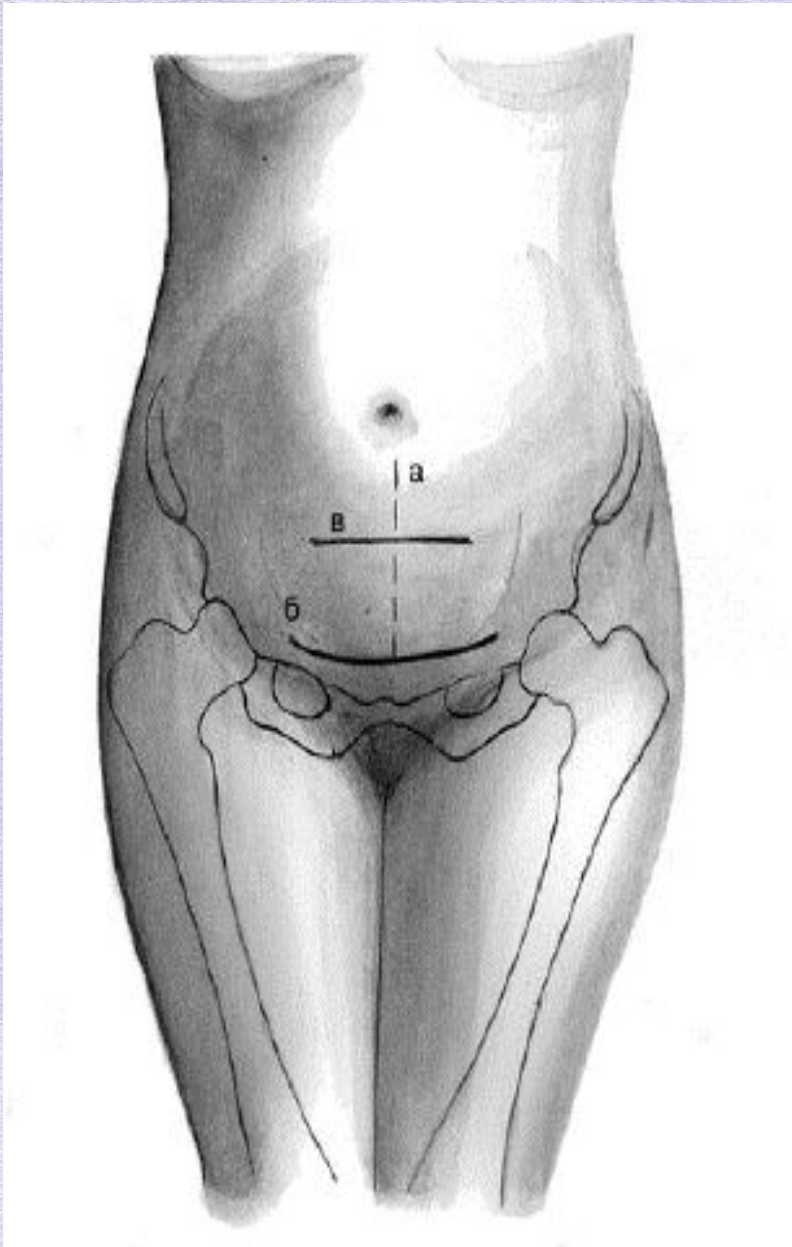
- Лапаротомия.
- Разрез матки.
- Извлечение плода.
- Ушивание матки, перитонизация.
- Послойное ушивание передней брюшной стенки.



# Лапарото

# мия

- а. нижняя срединная
- б. по Пфанненштилю
- в. по Джоэль-Козну



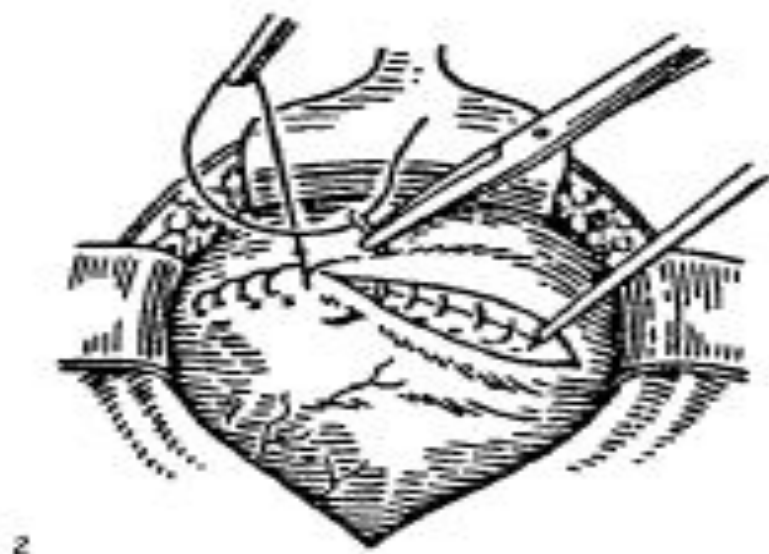
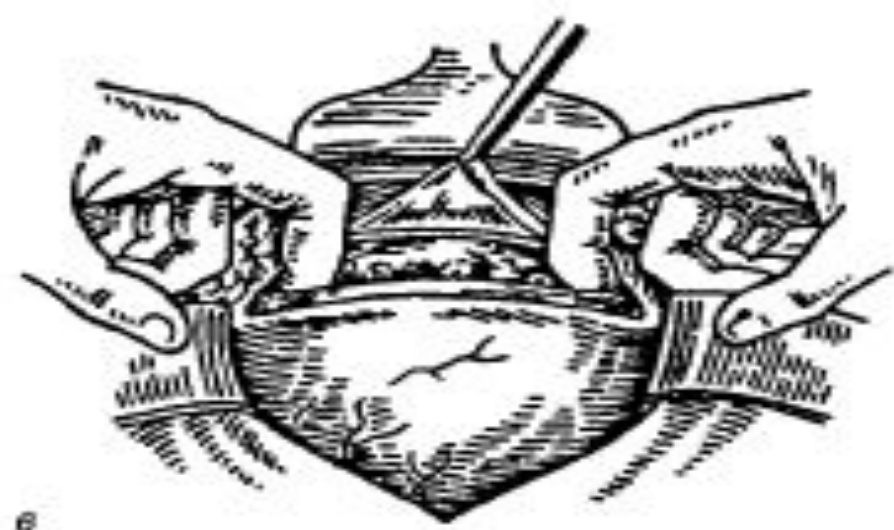
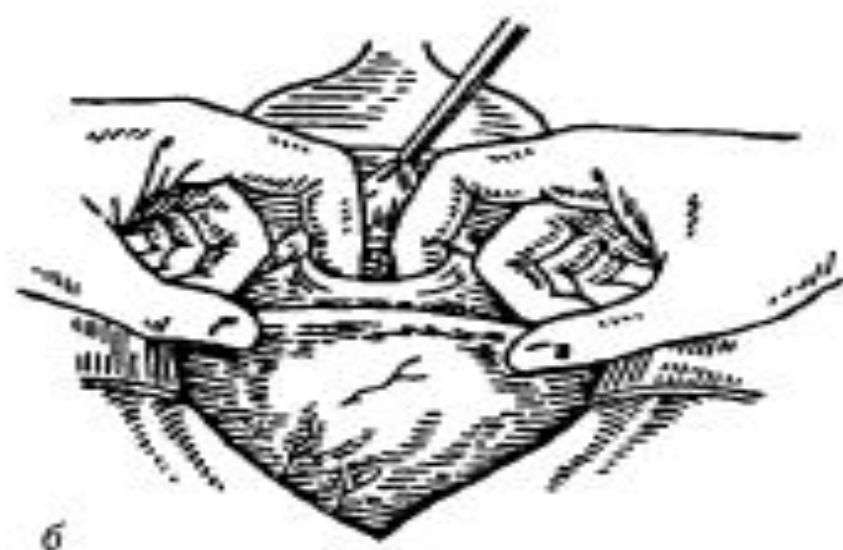
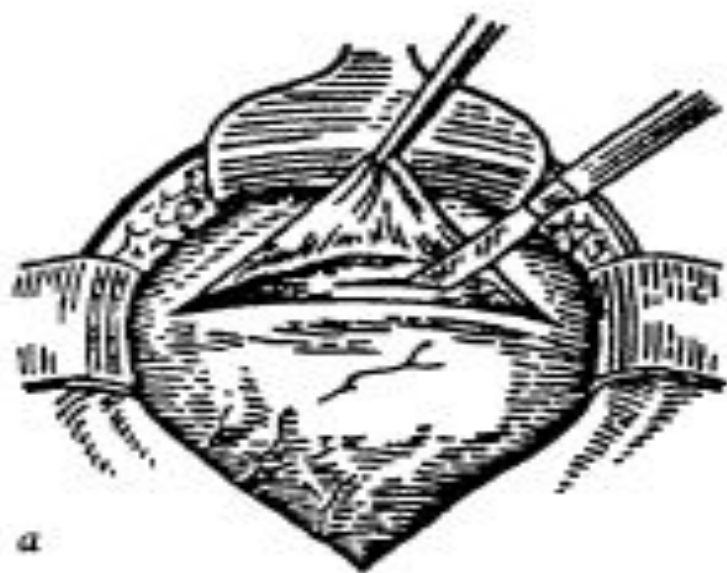
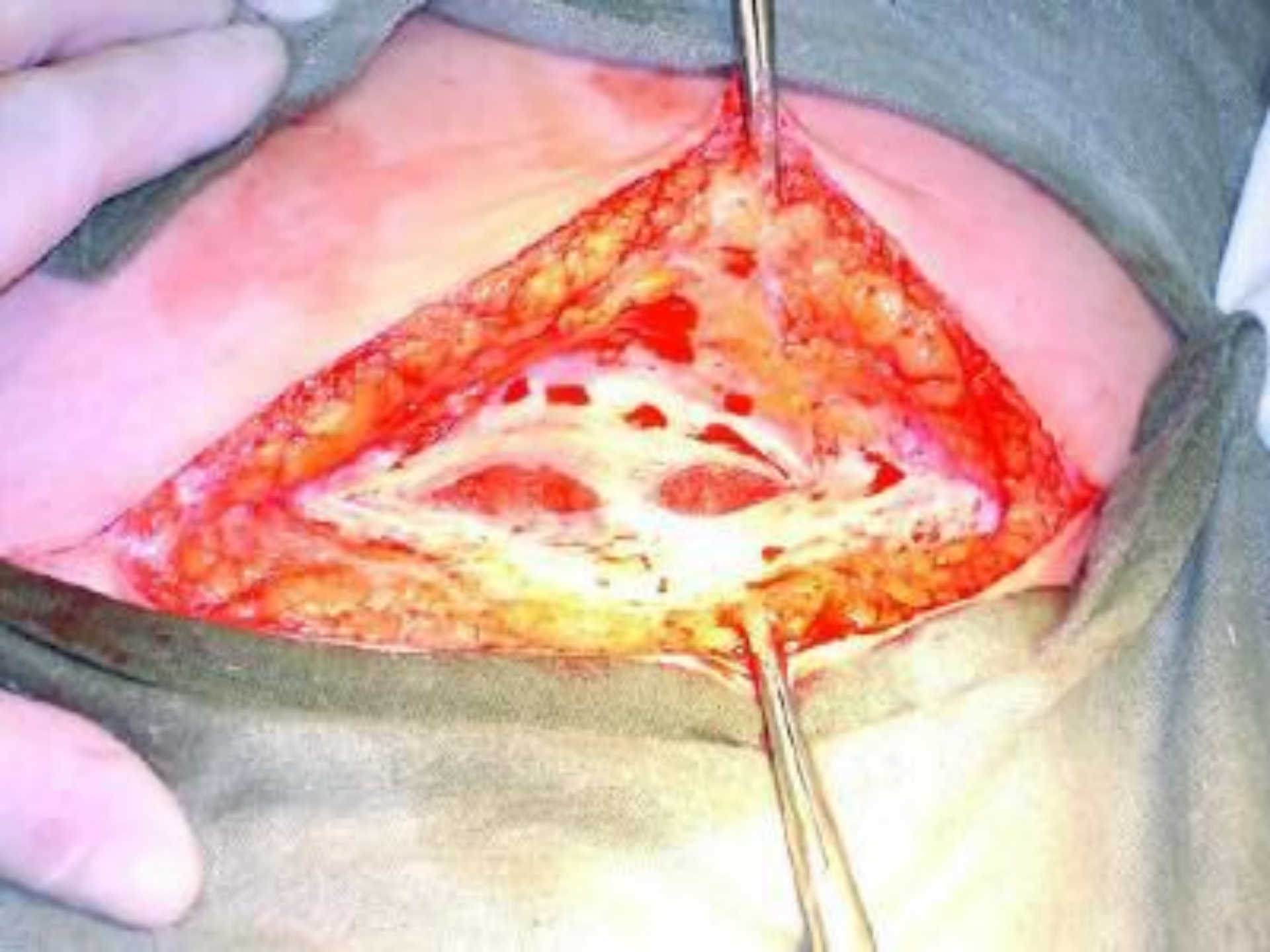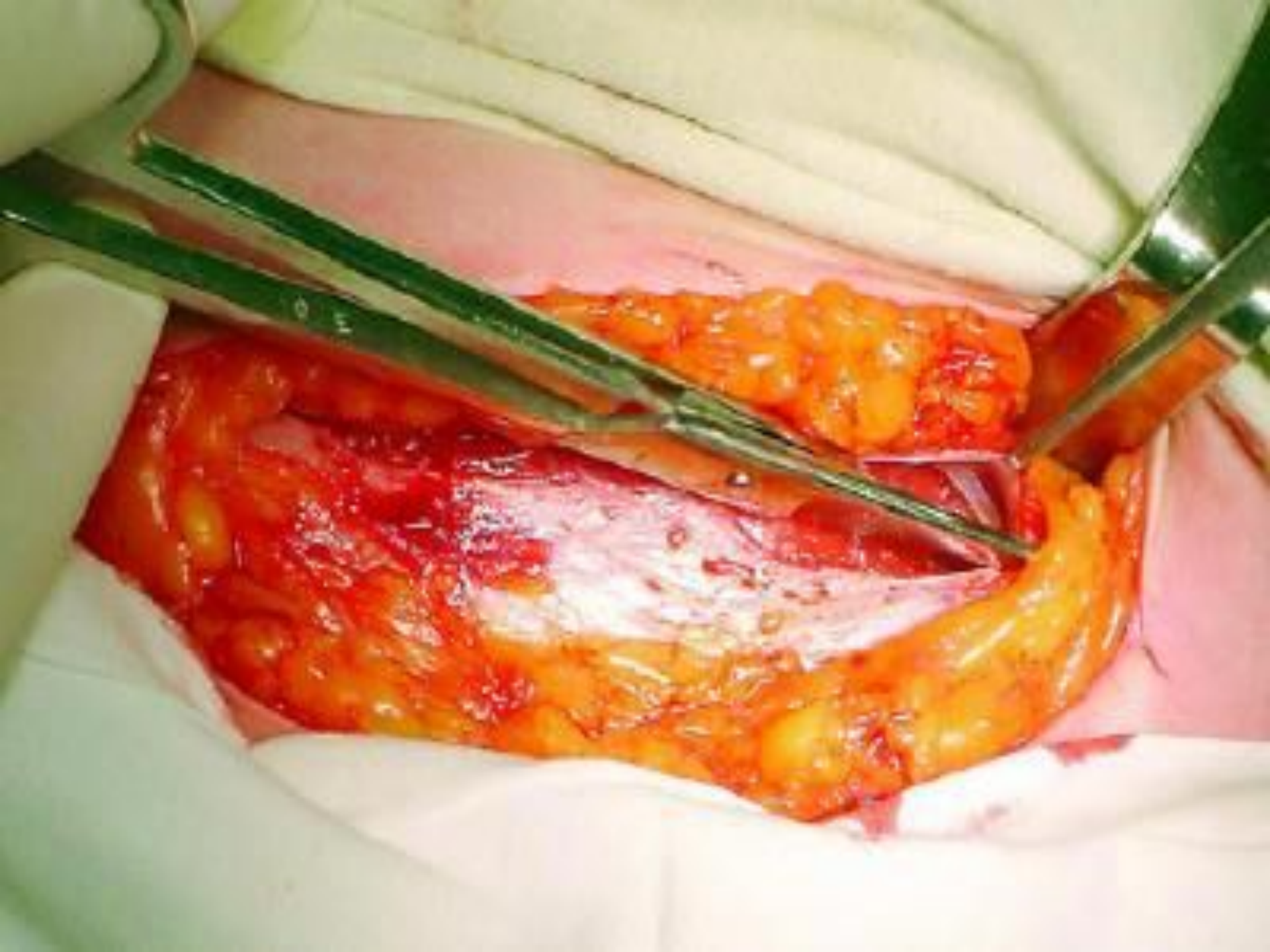


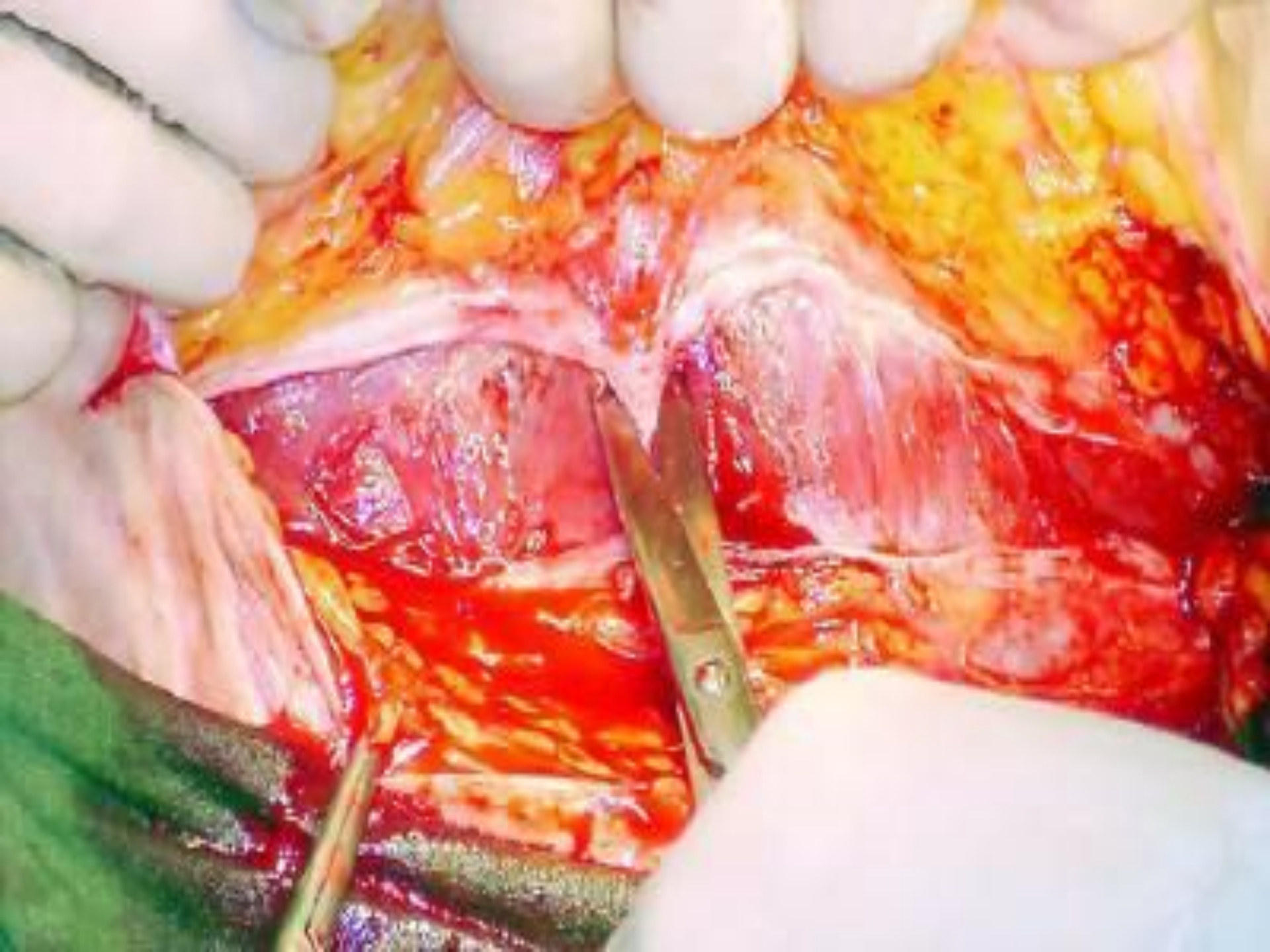
Рис 119. Кесарево сечение в нижнем сегменте матки

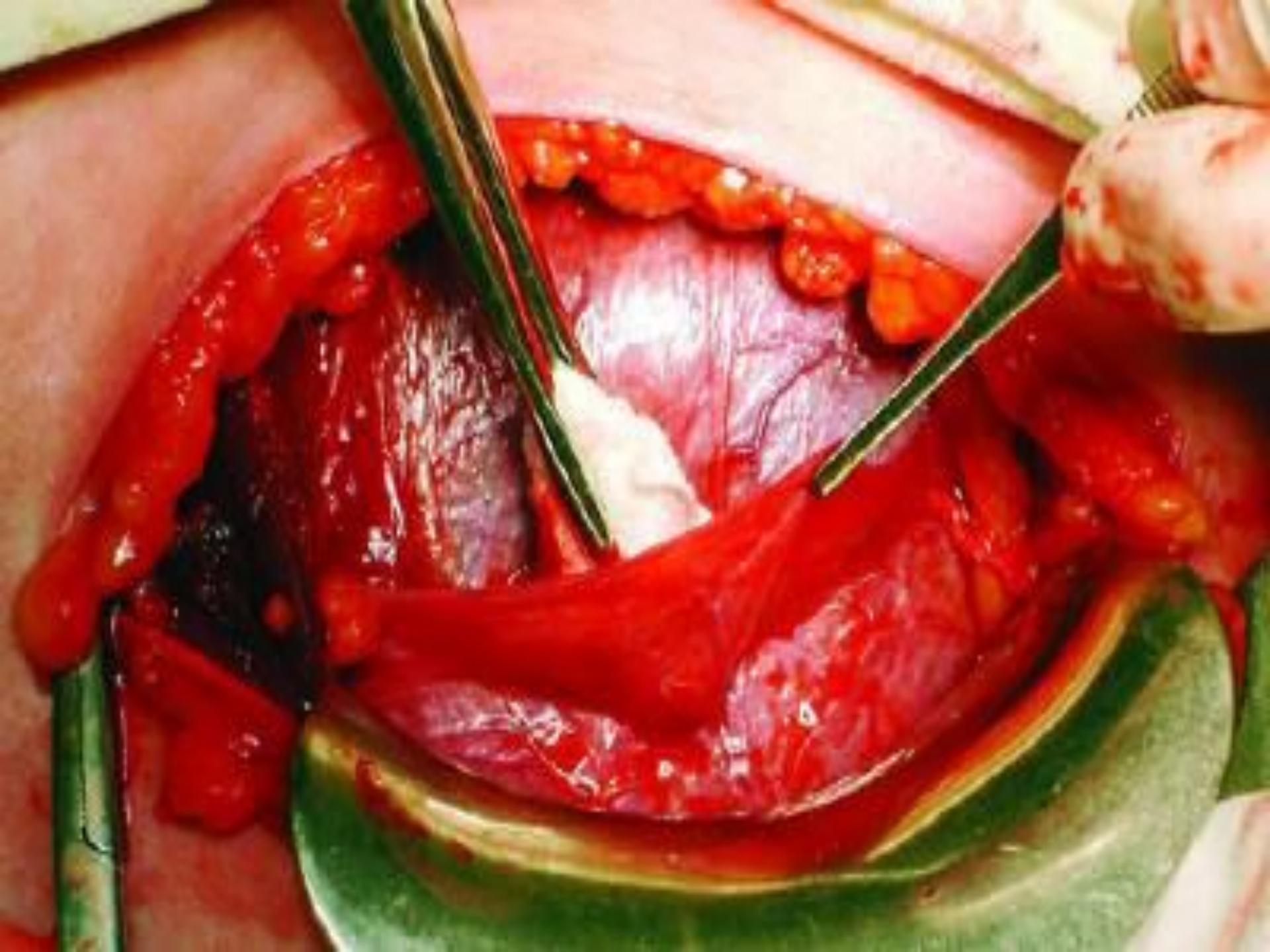а — небольшой разрез; б — пальцевое расширение, в — рана расширена на 12 см, г — непрерывный шов на края раны брюшины











# Разрез на матке при КС

❖ I. классический разрез (на теле матки):

✂ продольный разрез передней стенке матки по её средней линии (по Сангеру);

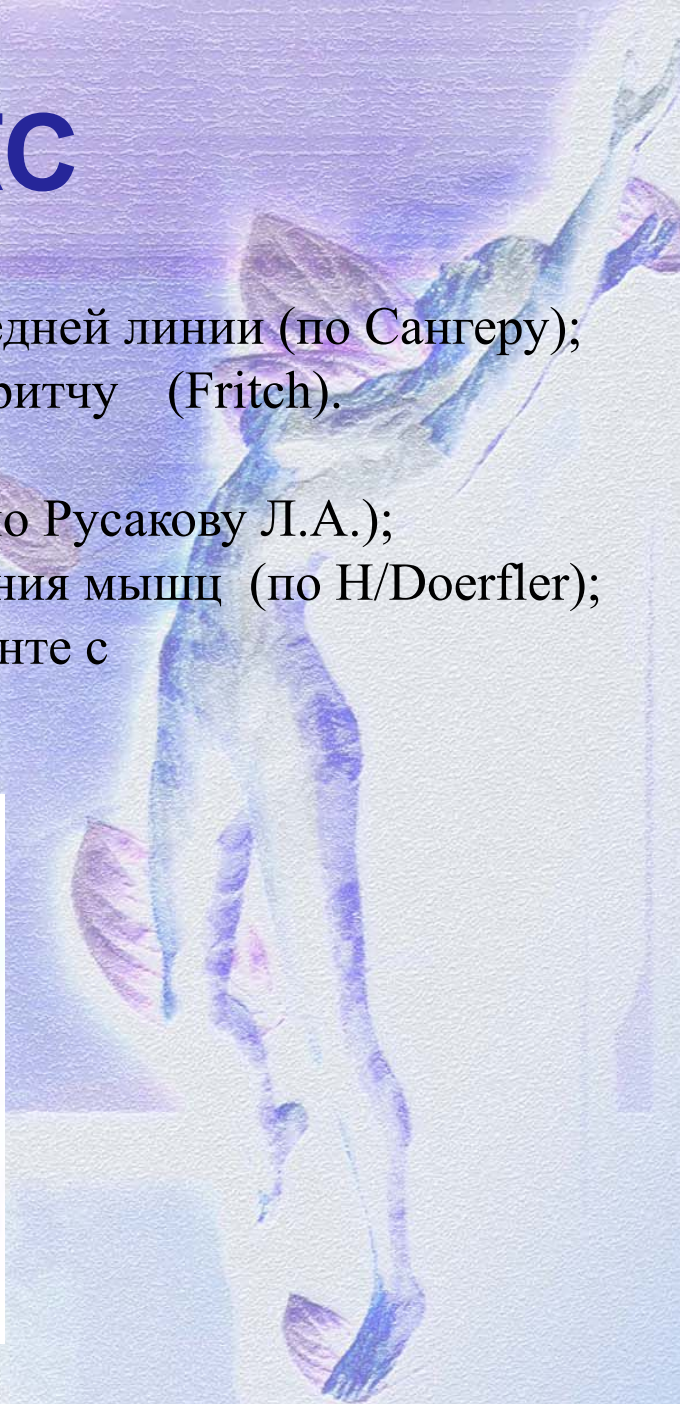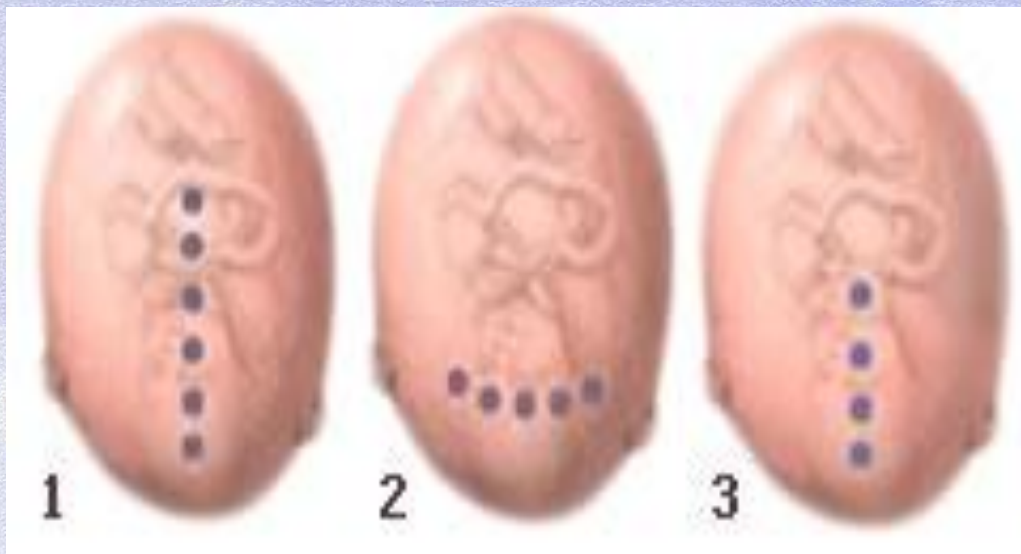✂ донный (от одного трубного угла к другому) - по Фритчу (Fritch).

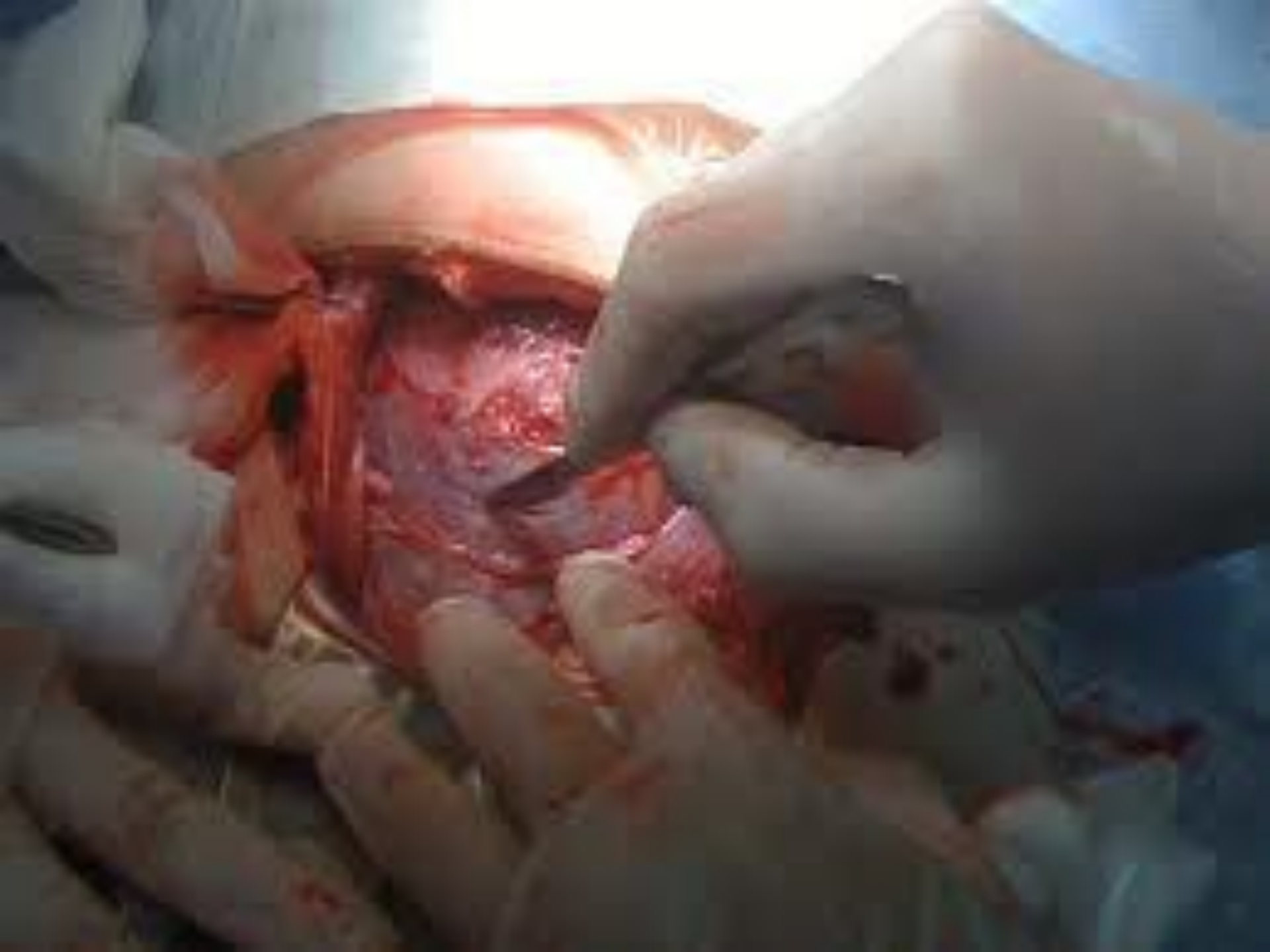❖ II. разрез в нижнем сегменте:

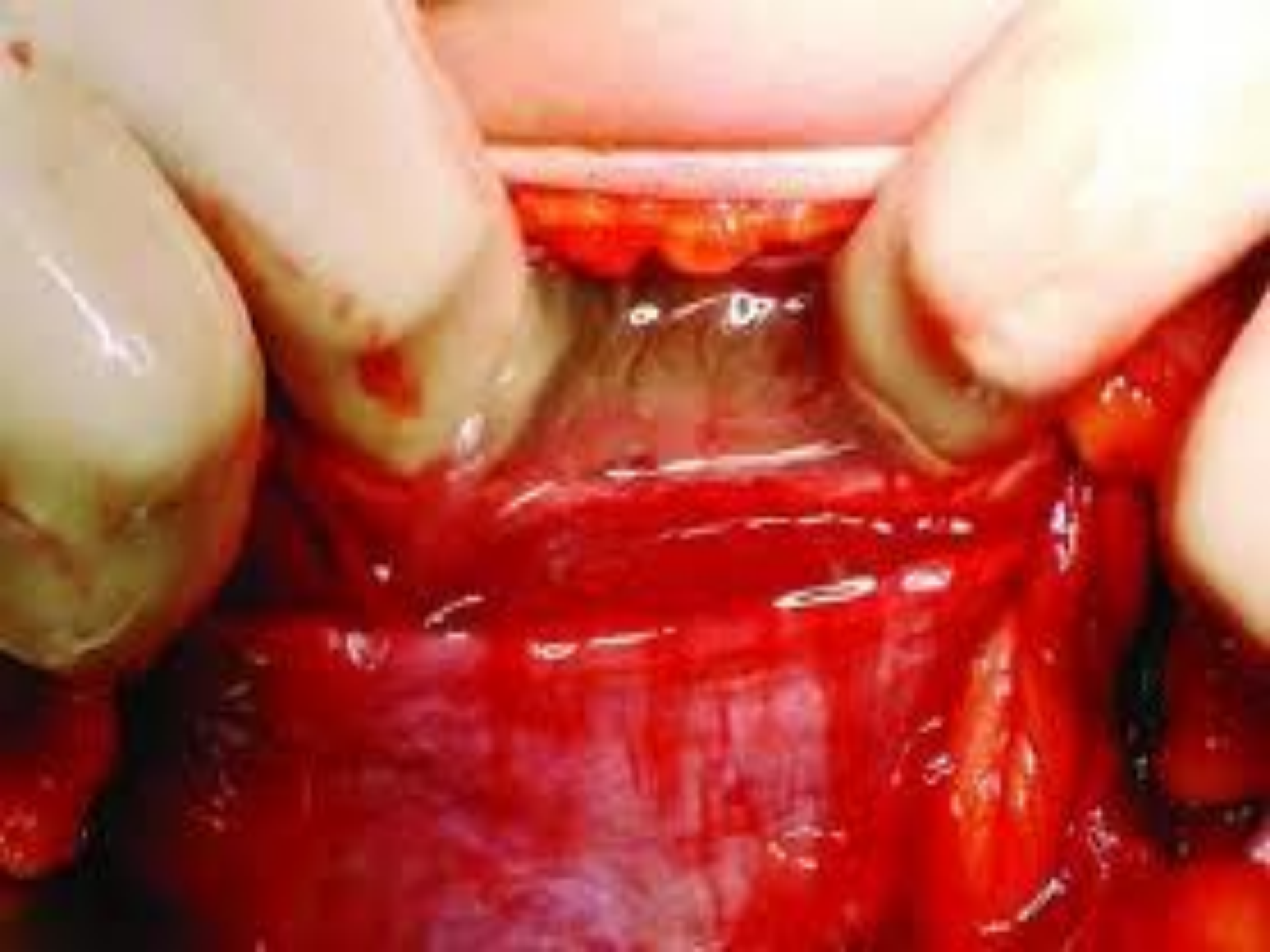✂ поперечный в нижнем сегменте длиной до 10 см (по Русакову Л.А.);

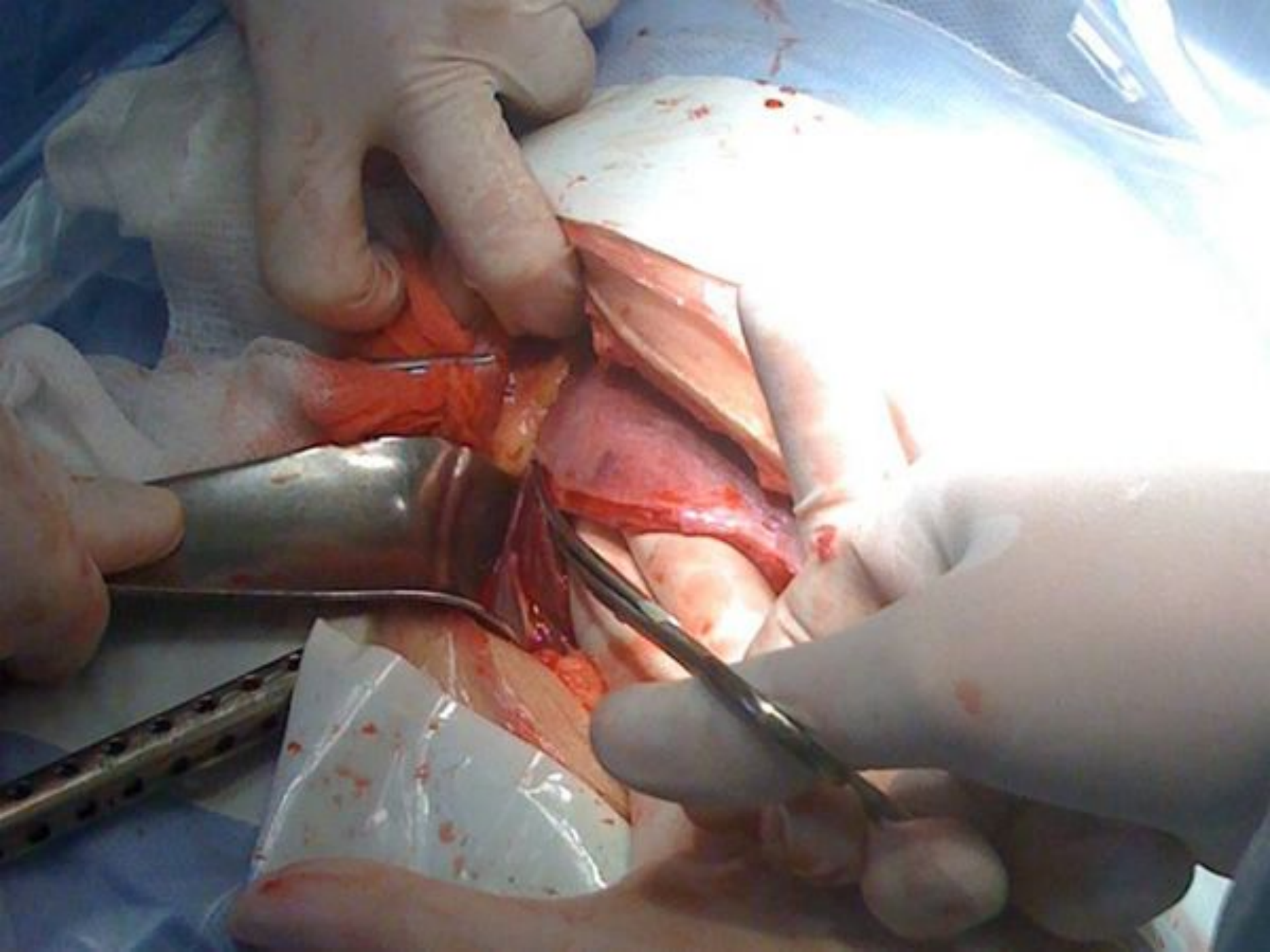
✂ полулунный разрез без дополнительного расслаивания мышц (по Н/Doerfler);

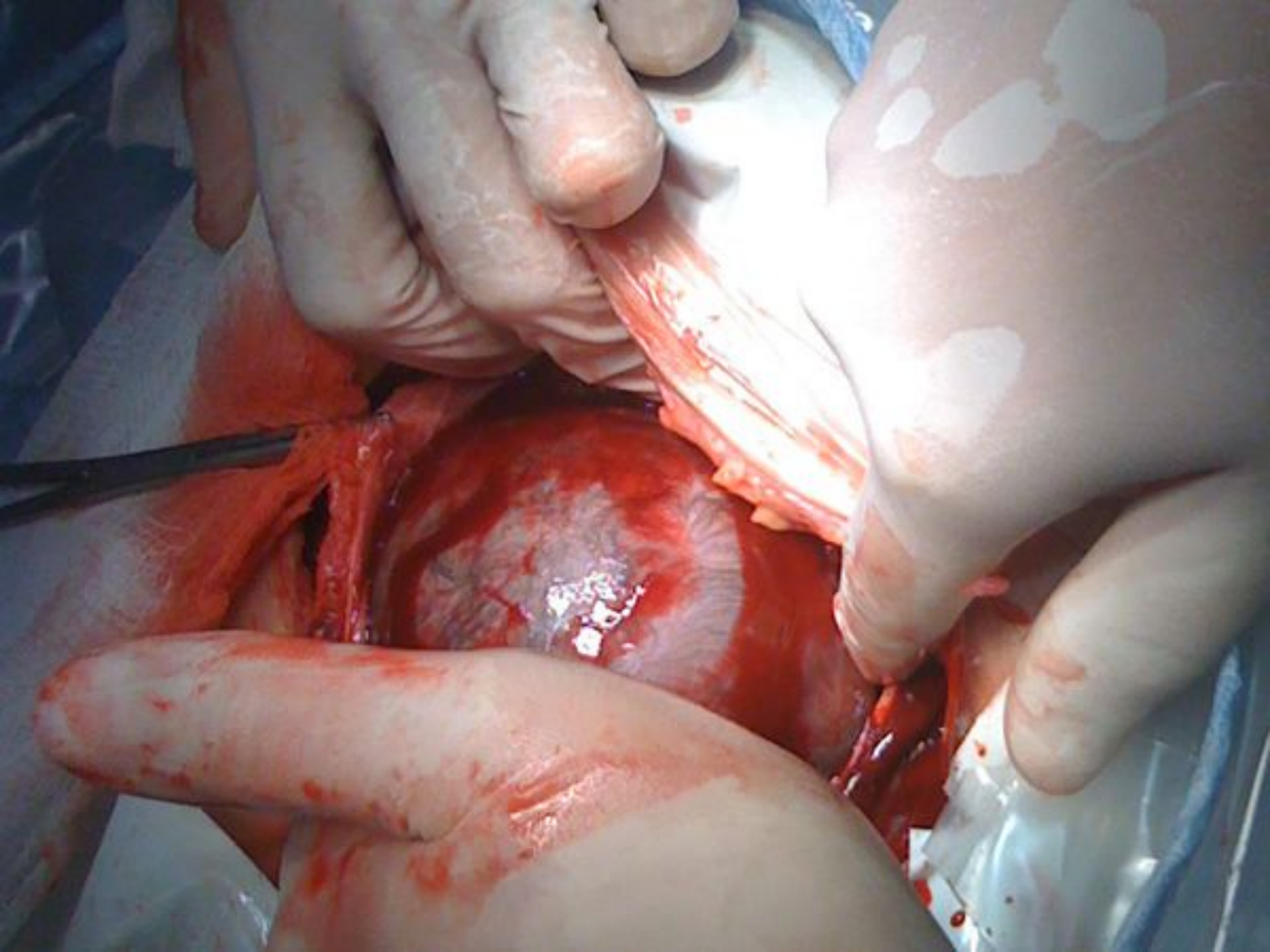
✂ продольный (вертикальный) разрез в нижнем сегменте с продолжением на тело матки (по Сельхайму).



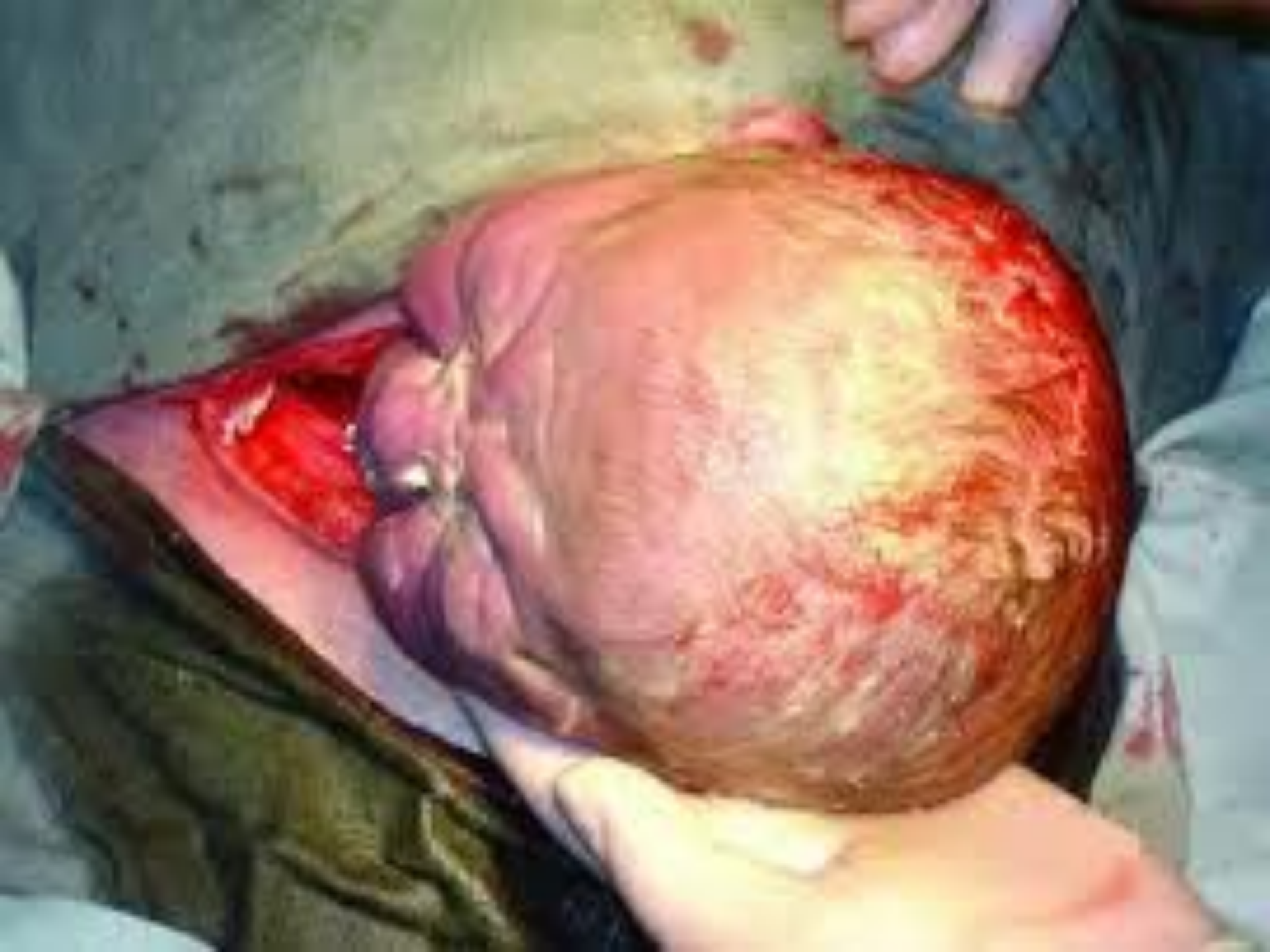


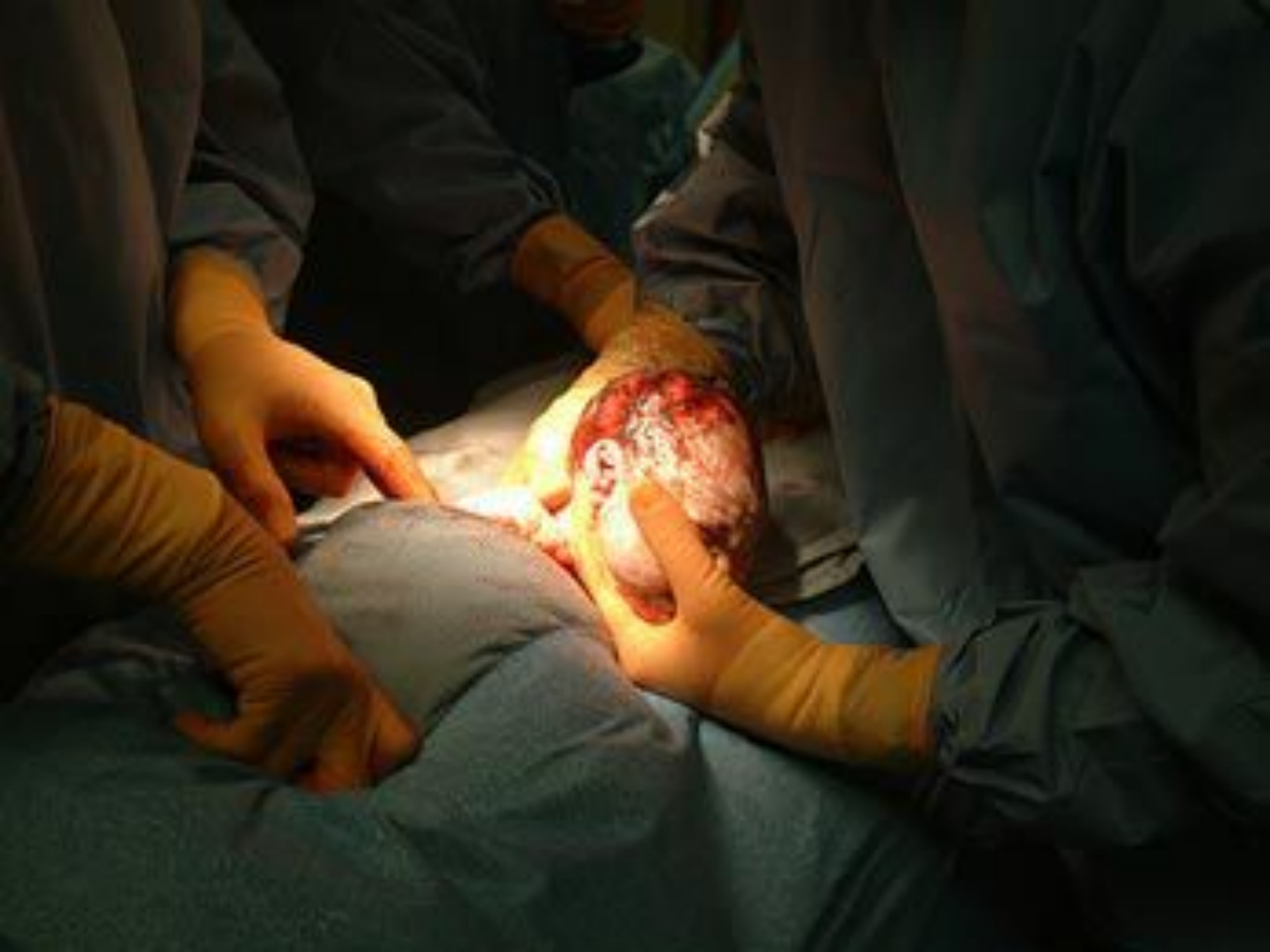


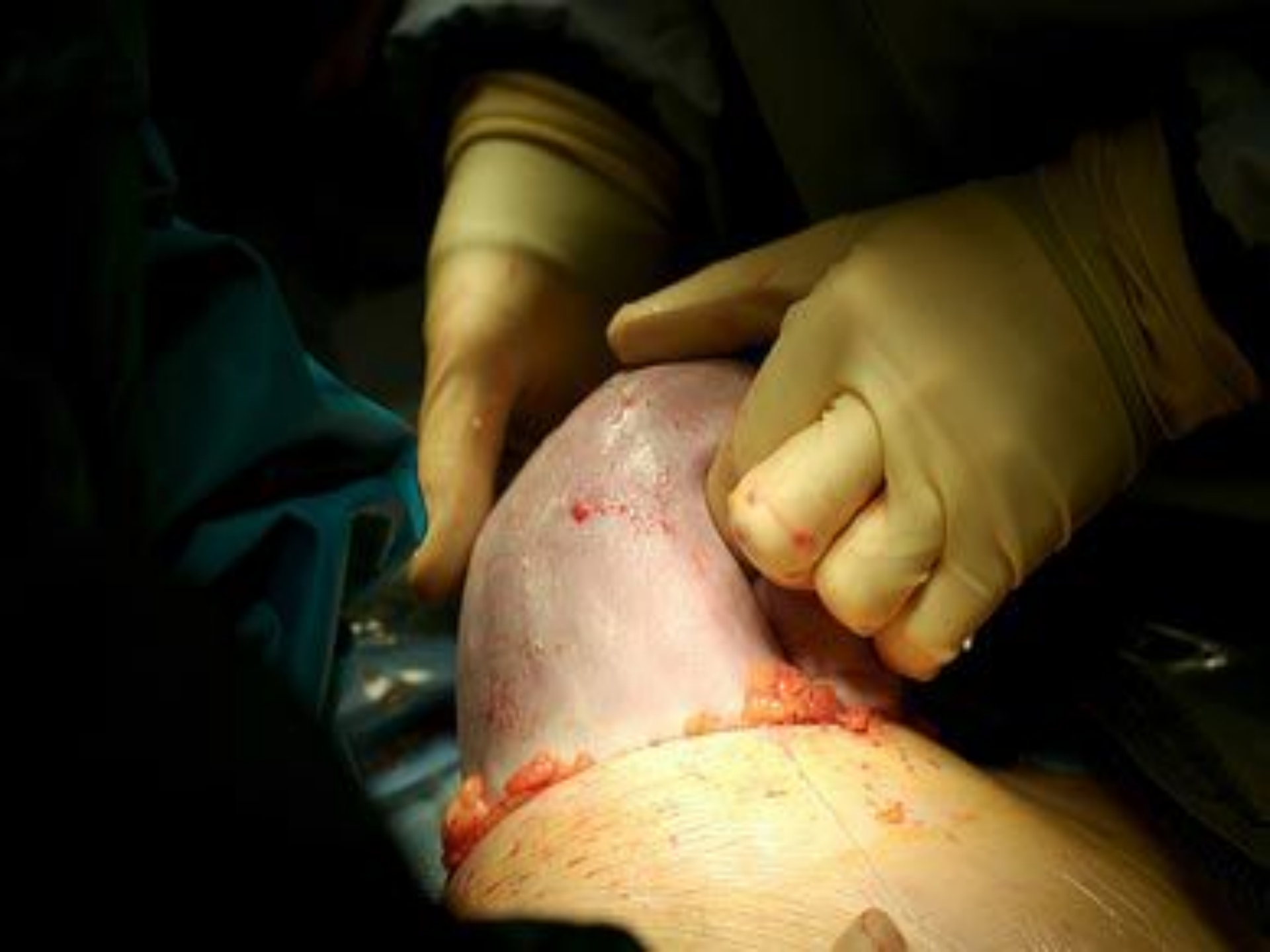


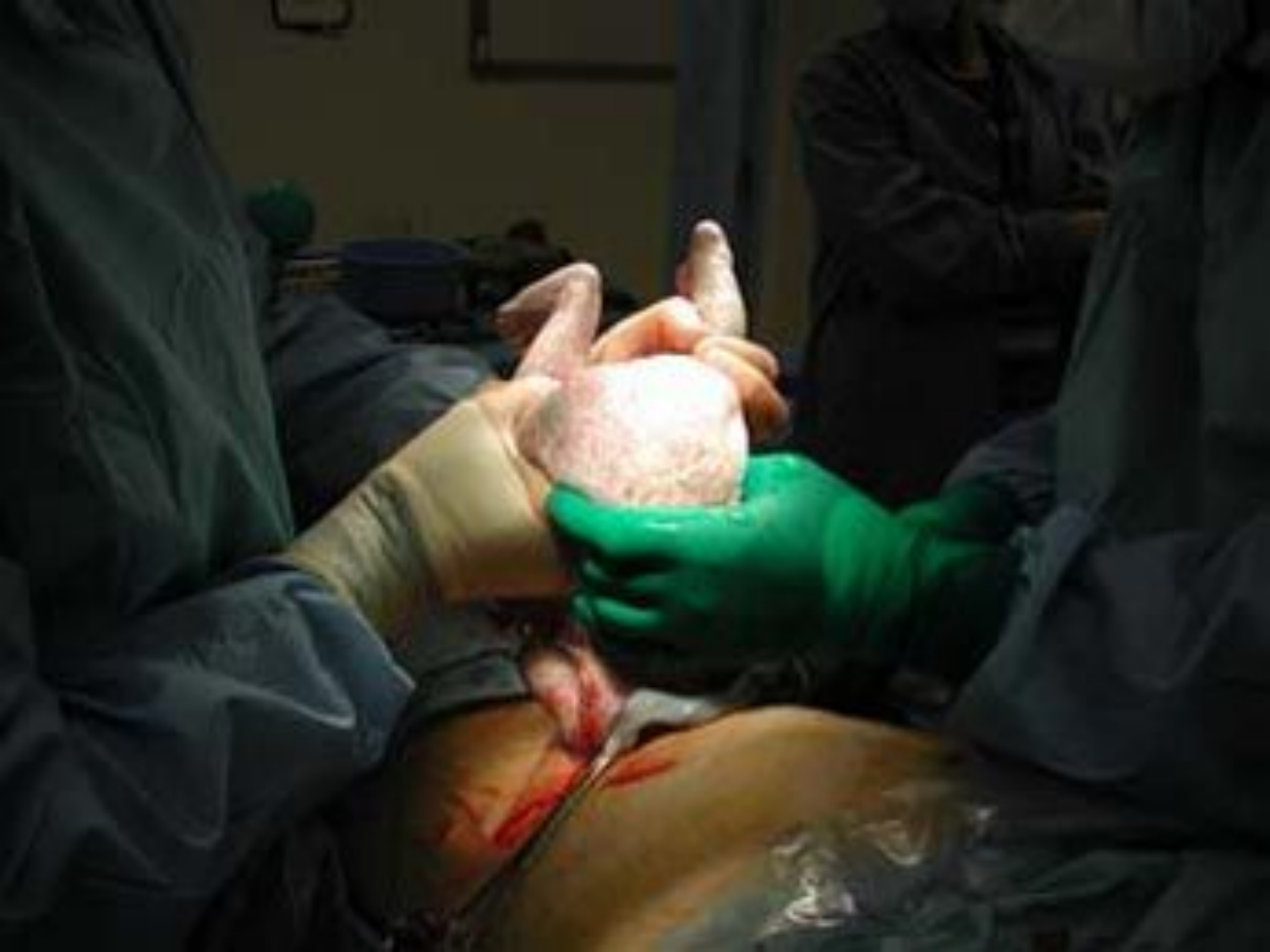


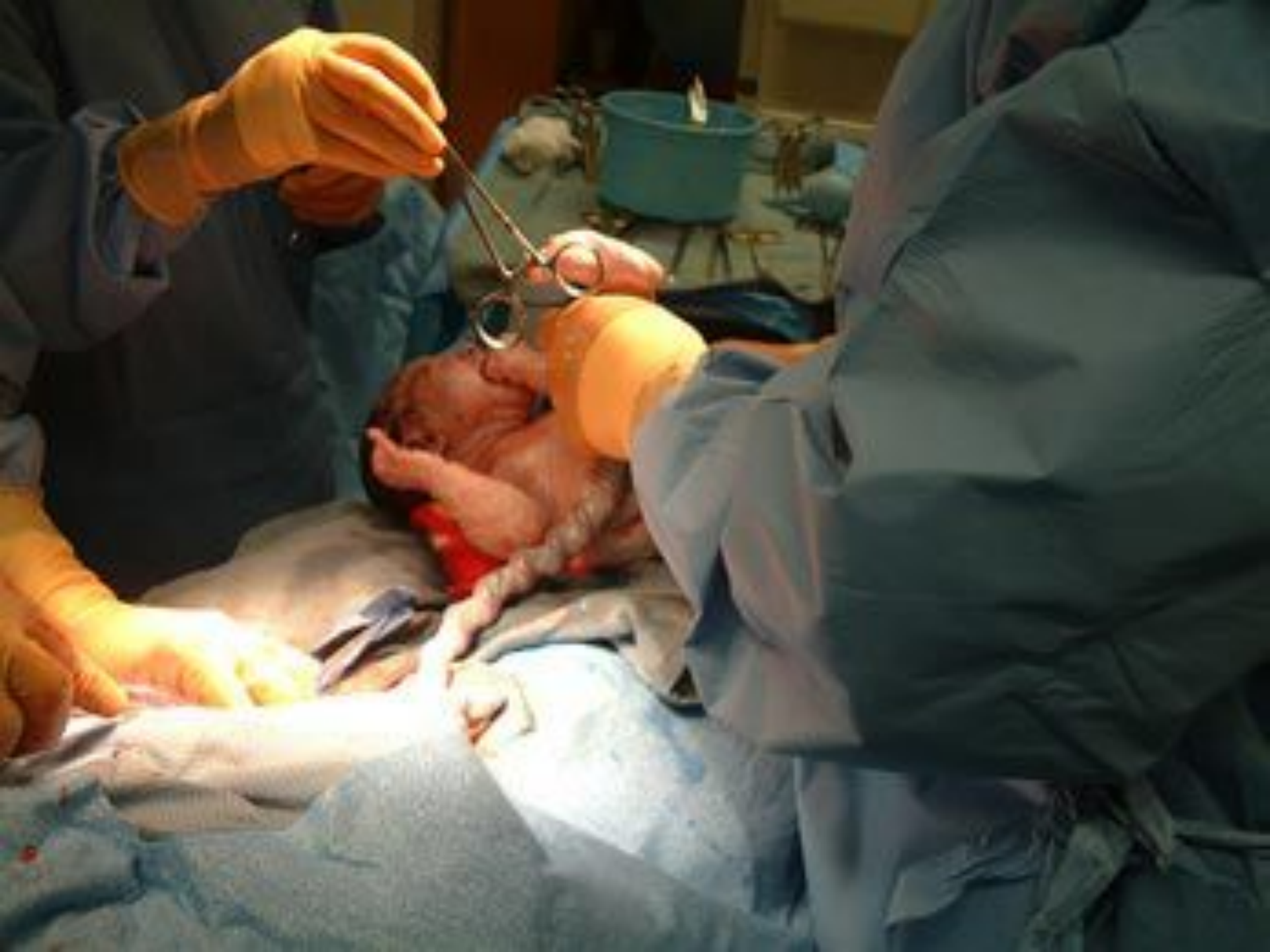


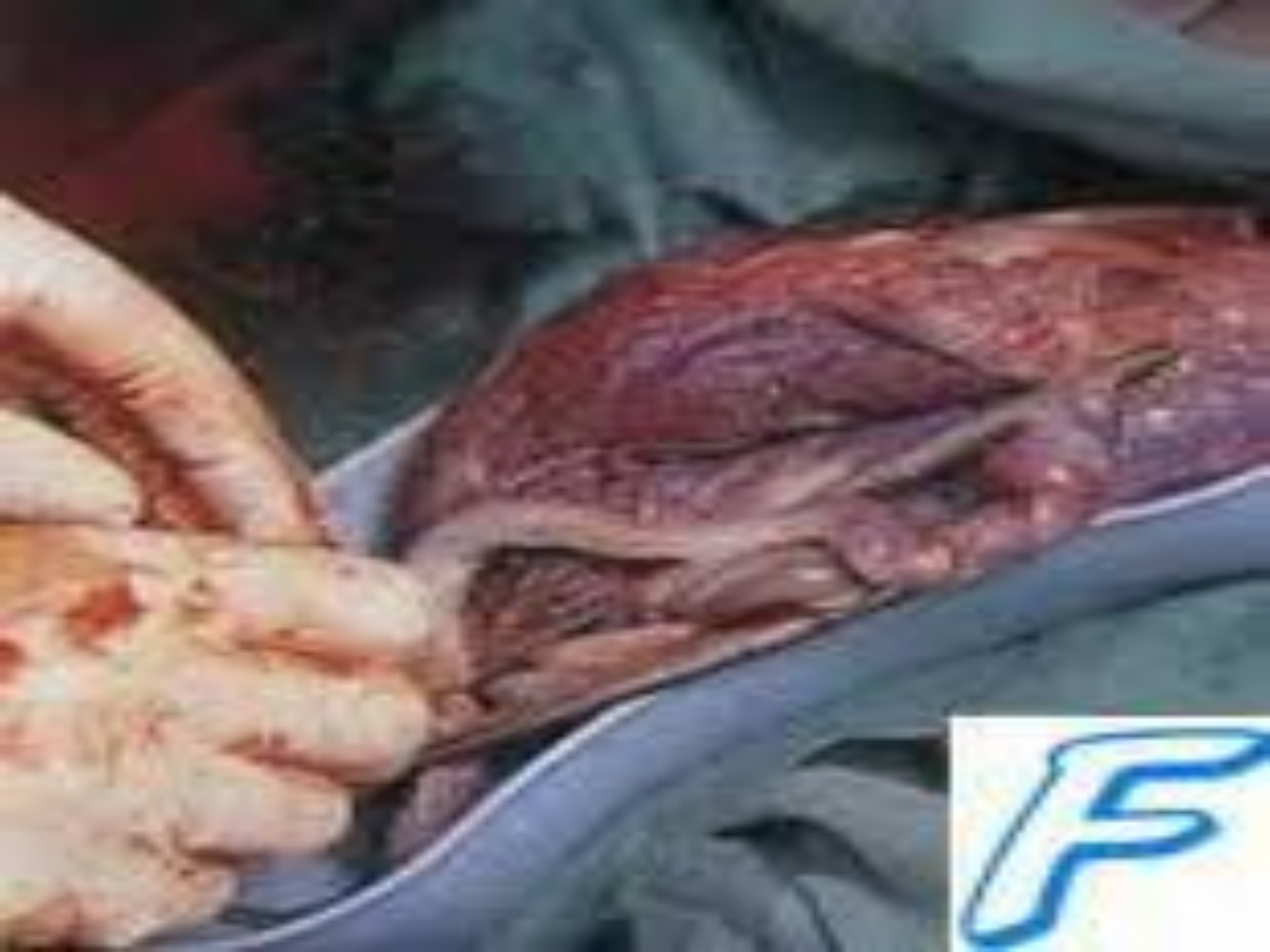


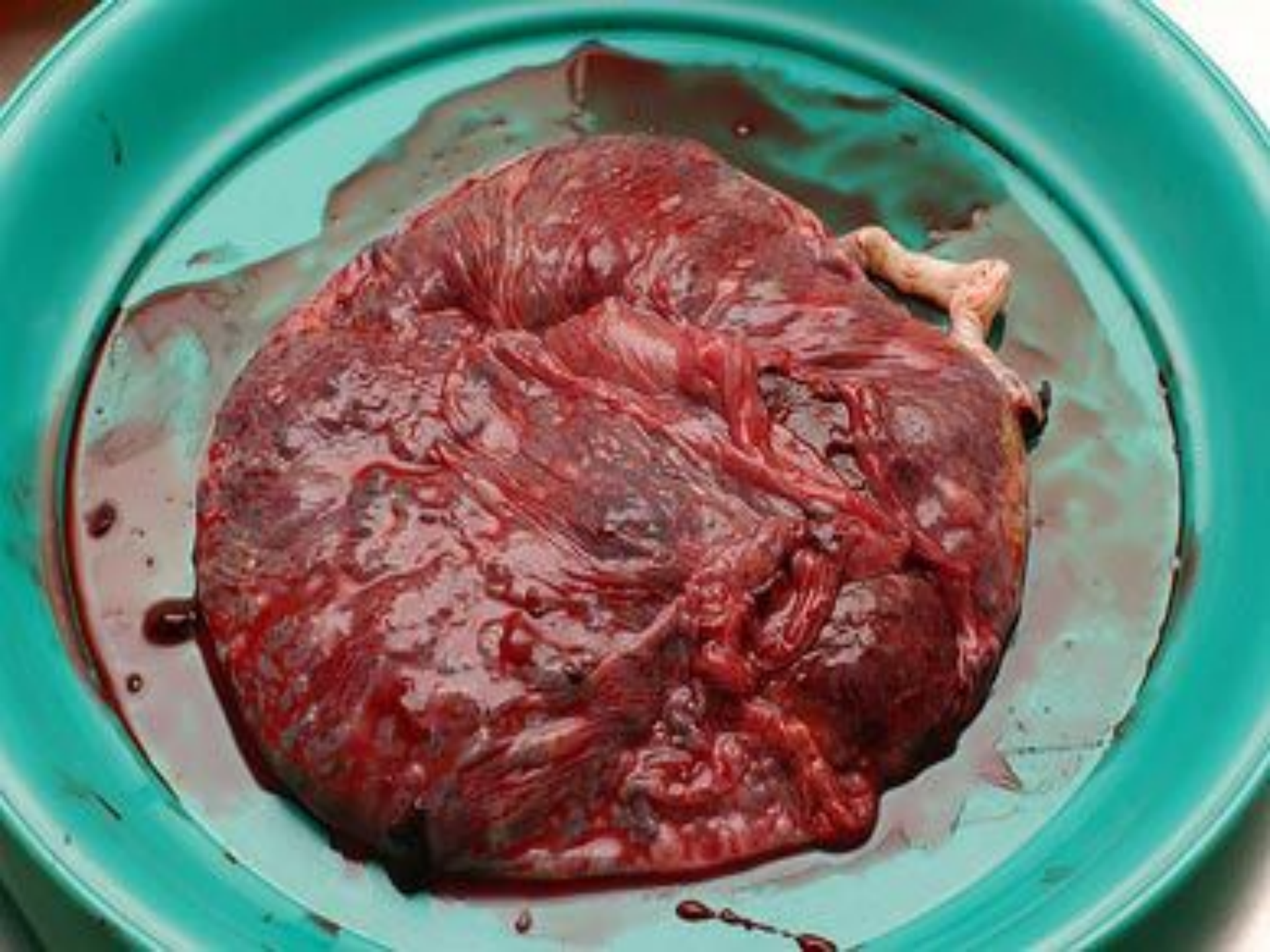





# Методика ушивания матки

## *Двухрядный шов:*

1. Оба ряда отдельными швами - *по В.И. Ельцову-Стрелкову* - первый ряд с обязательным захватом эндометрия (*слизисто-мышечный*), второй ряд мышечно-мышечный с погружением швов первого ряда.
2. Первый ряд - непрерывный обвивной или скорняжный шов с захватом эндометрия и  $1/3$  миометрия без захлеста; второй ряд - П- или Z-образными отдельными швами с захватом  $2/3$  миометрия, обеспечивающим надежный гемостаз.
3. Оба ряда - непрерывными швами.  
первый ряд непрерывный обвивной с захватом слизистой и  $1/3$  миометрия без захлеста;  
второй ряд также непрерывный мышечно-мышечный с захватом  $2/3$  миометрия и захлестом *по Ревердену*.



# Методика ушивания матки

## *Однорядный шов:*

1. Однорядный мышечно-мышечный шов отдельными швами (Л.С. Логутова, 1996) - разрез на матке ушивается через всю толщу миометрия отдельными швами без захвата слизистой оболочки с интервалом **1-1,5 см**.
2. Однорядный непрерывный шов с одномоментной перитонизацией.
3. Непрерывный обвивной однорядный шов синтетическими нитями с прокалыванием слизистой и последующей перитонизацией *пузырно-маточной складкой*.
4. Непрерывный шов с запирающим захлестом **по Ревердену**.

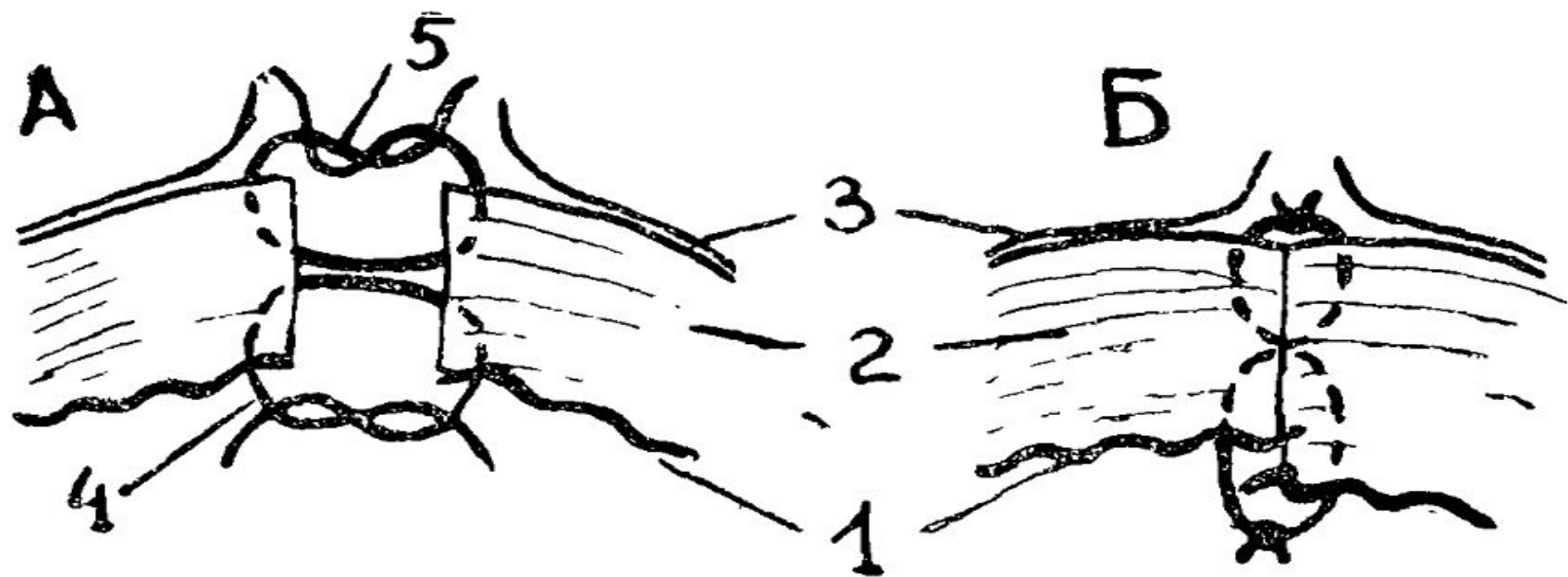
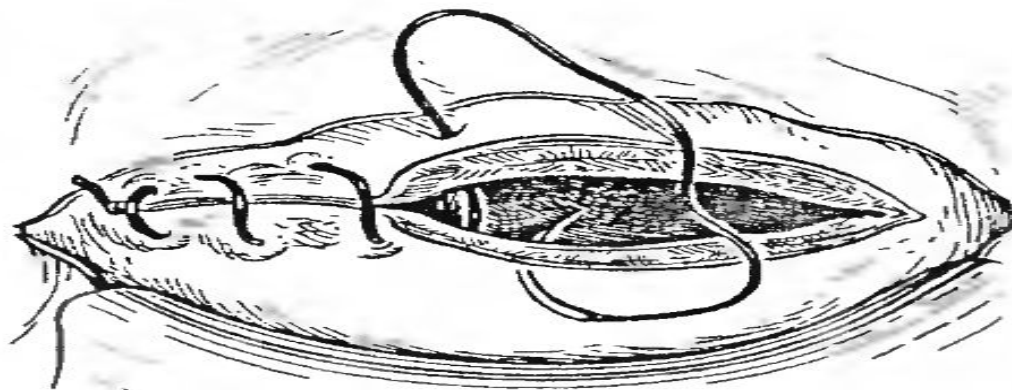


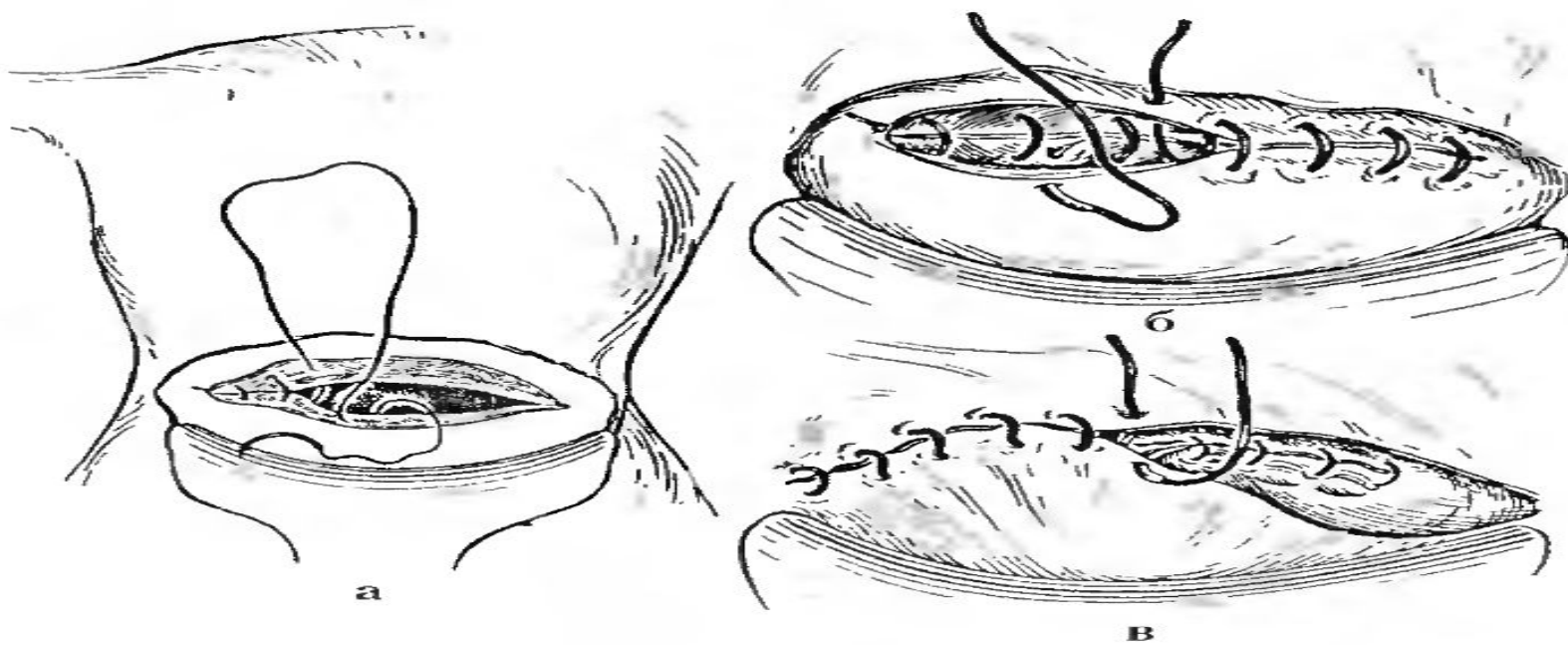
Рис. 5. Двухрядный шов по В. И. Ельцову-Стрелкову при правильном (А) и неправильном (Б) его наложении: 1 — эндометрий, 2 — миометрий, 3 — листки пузырно-маточной складки брюшины, 4 — слизисто-мышечный шов первого этажа, 5 — мышечно-мышечный шов второго этажа)



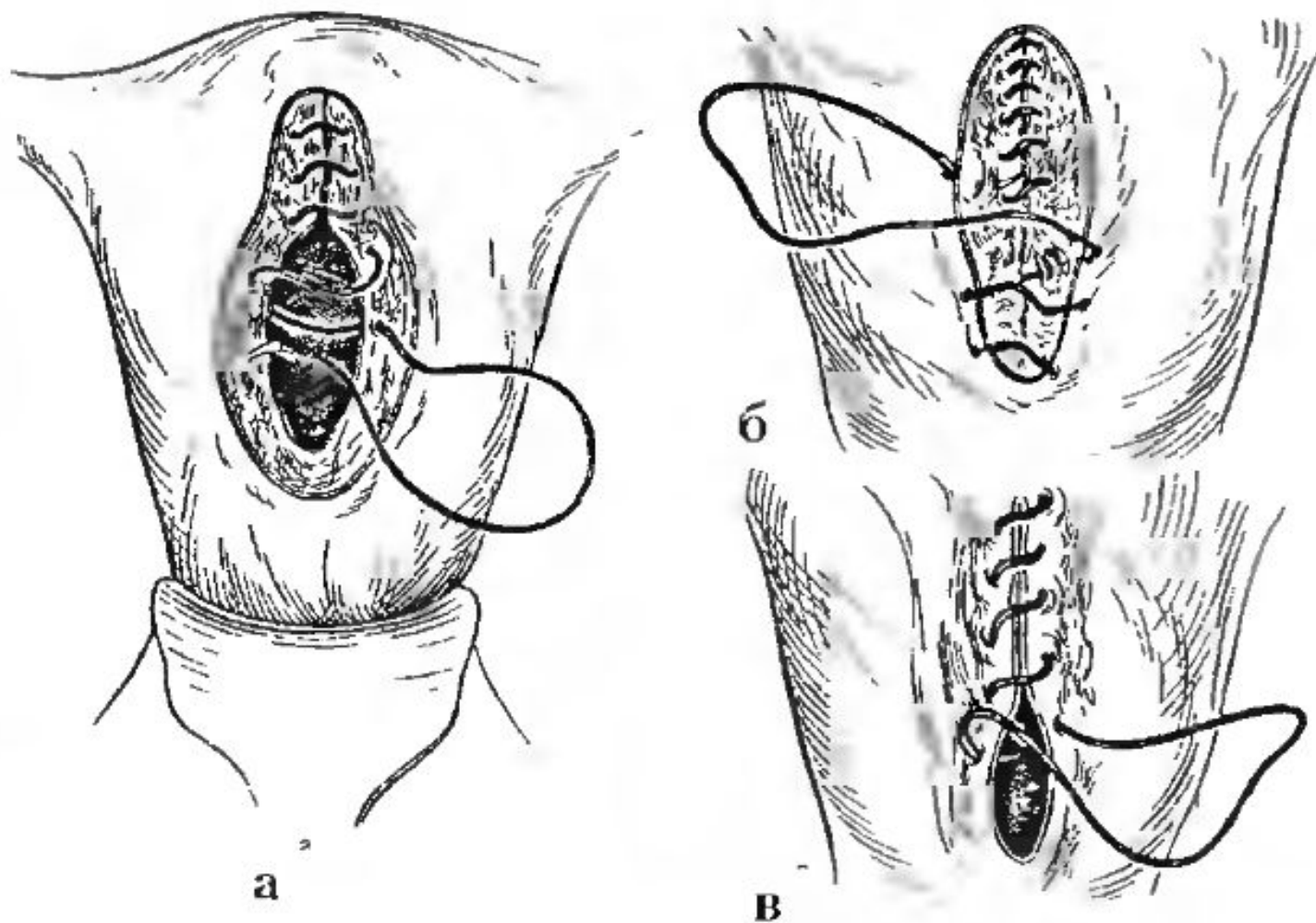
Рис. 6 Вид шва по В. И. Ельцову-Стрелкову со стороны эндометрия



*Рис. 60.* Наложение однорядного непрерывного шва.

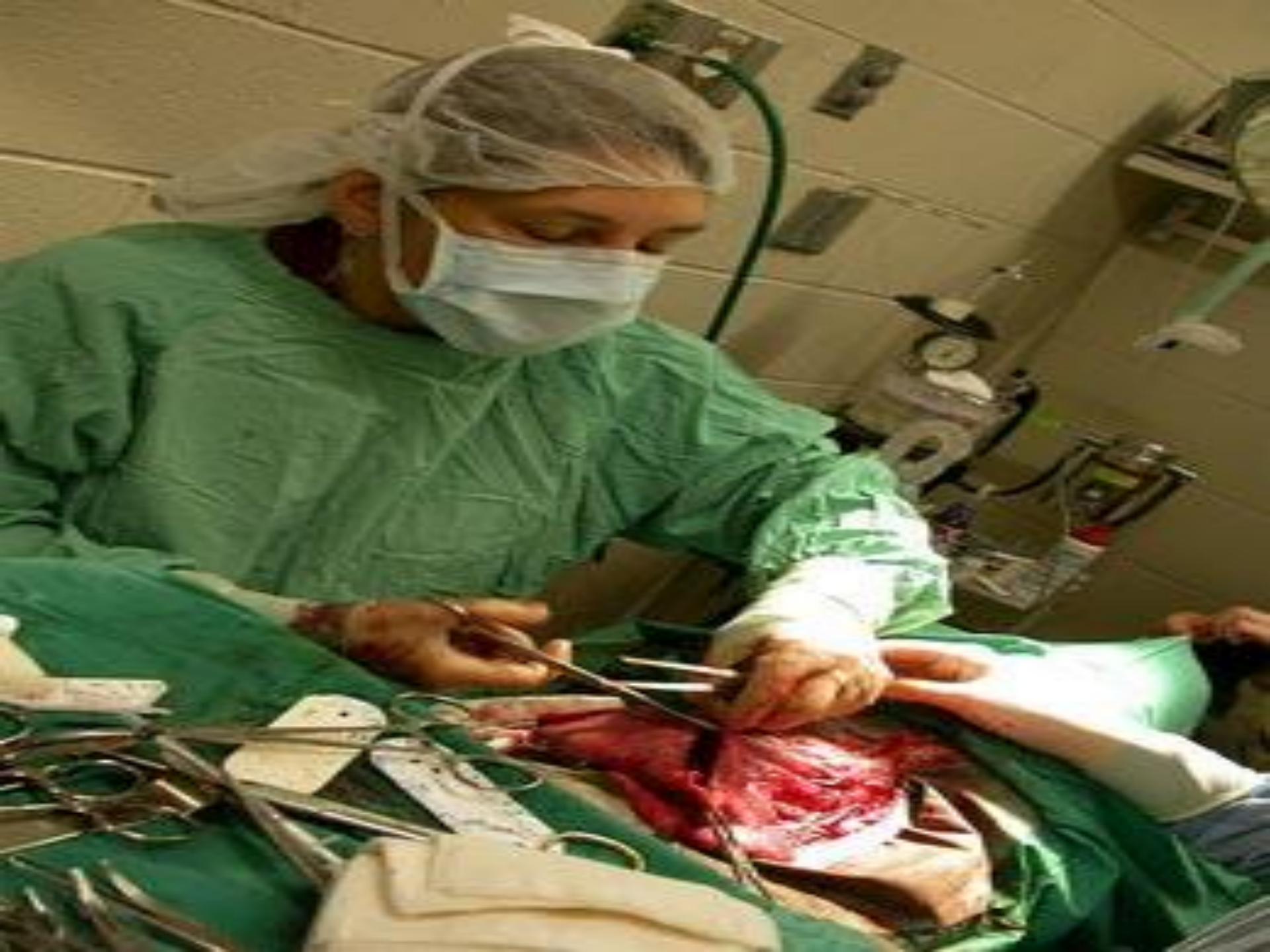

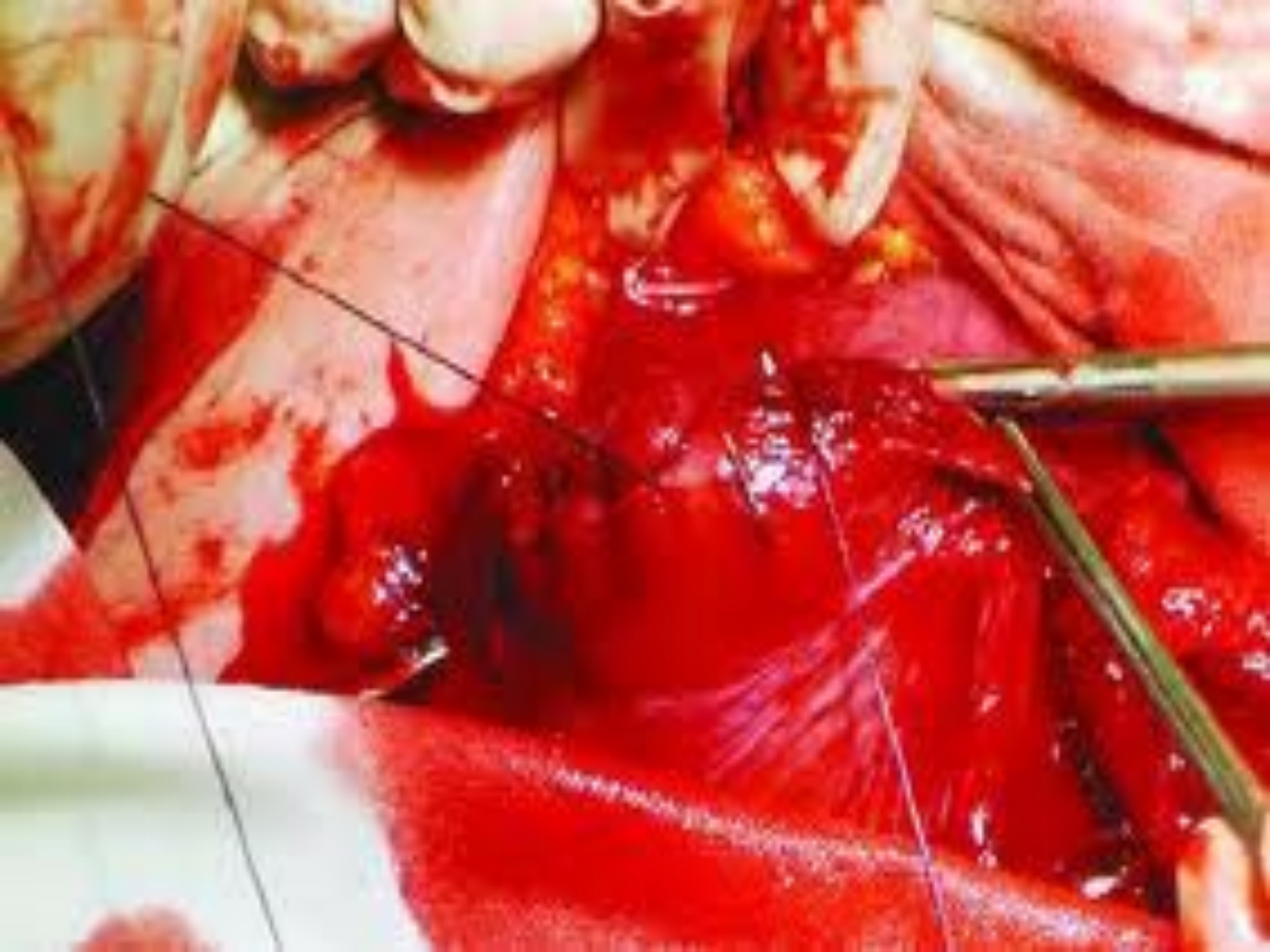*Рис. 61.* Наложение двухрядного непрерывного шва на разрез матки: а — слизисто-мышечный шов; б — мышечно-мышечный.

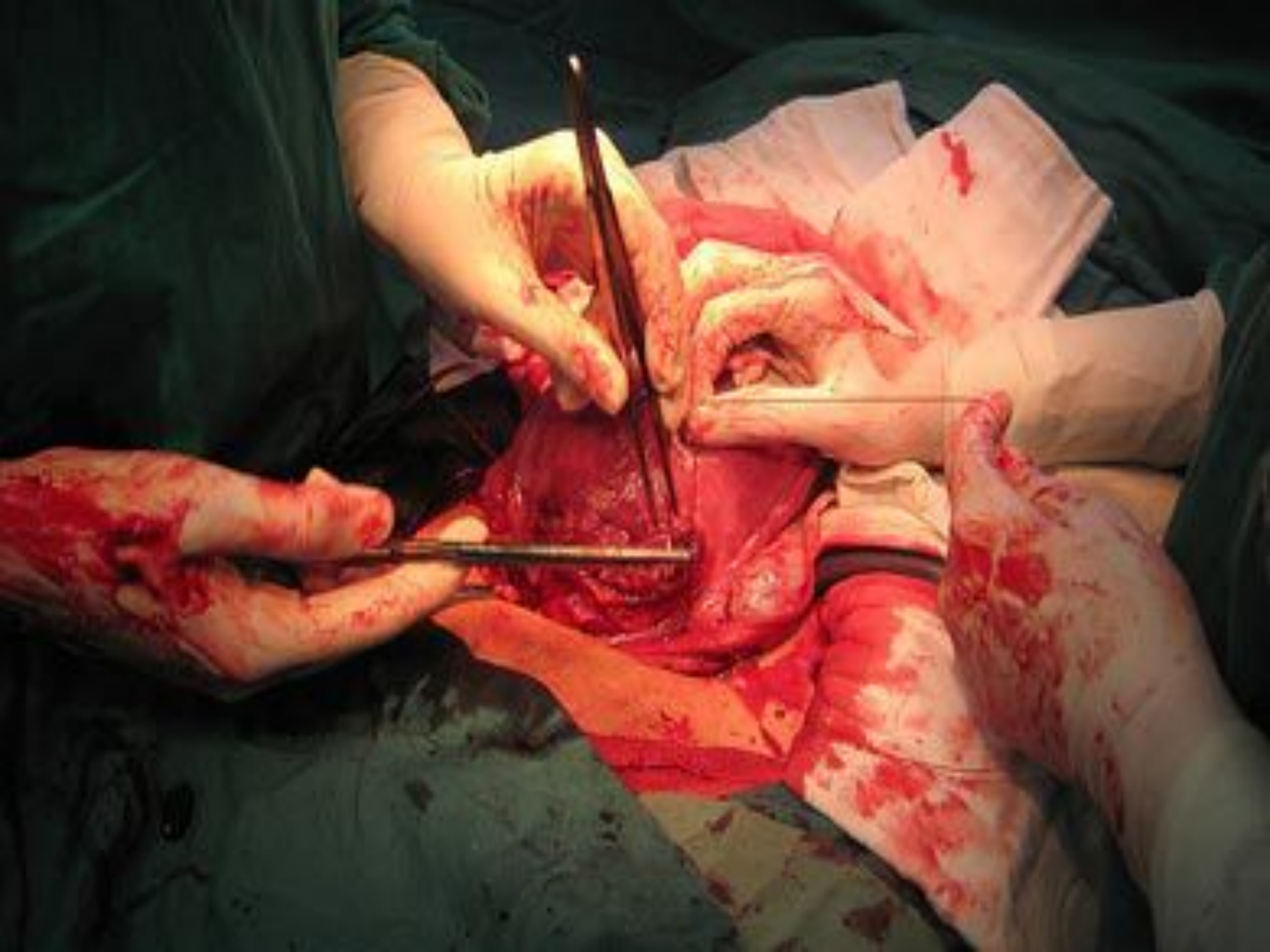


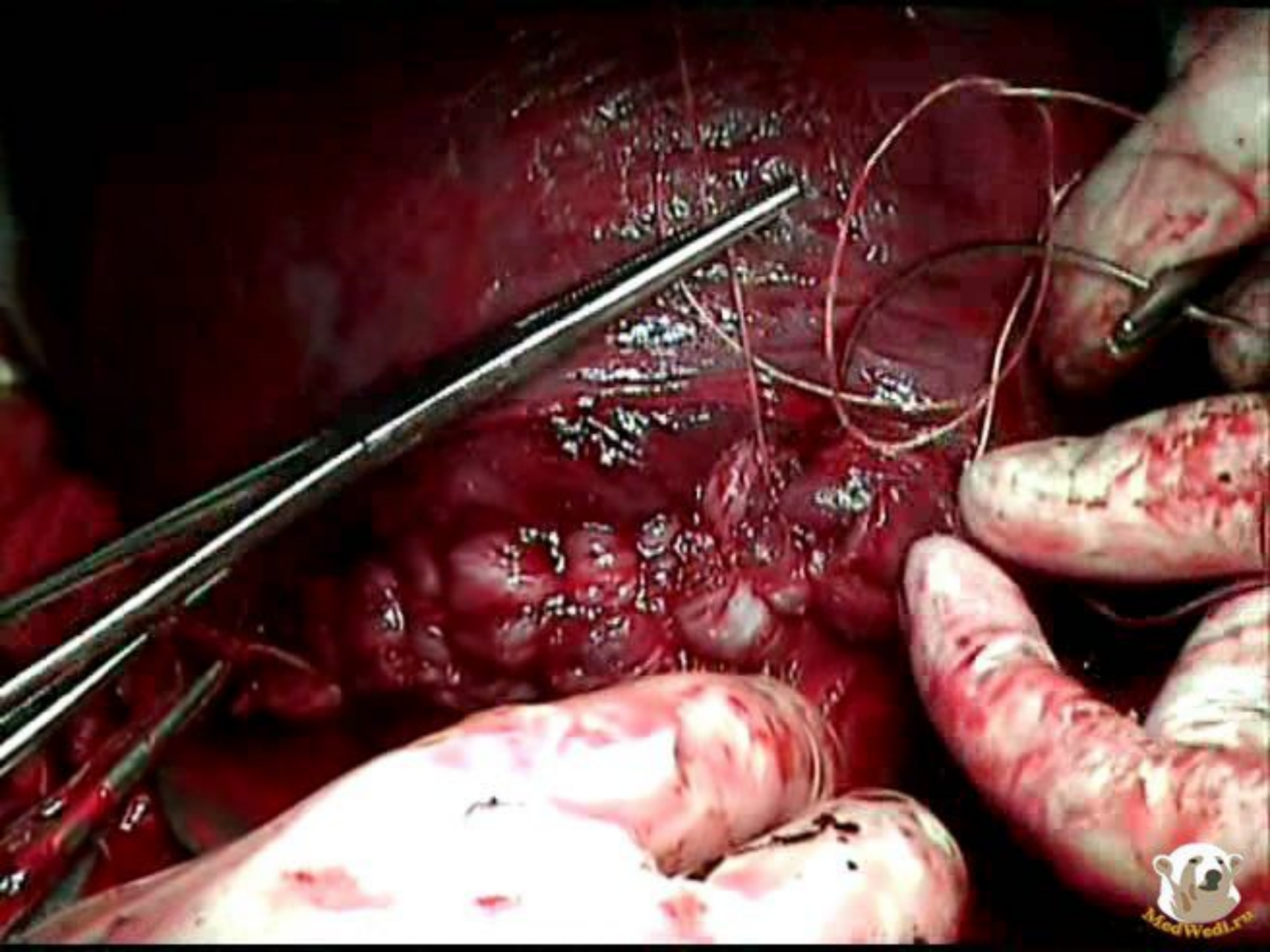
**Рис. 63.** Наложение непрерывного шва на разрез матки при корпоральном кесаревом сечении:

а — слизисто-мышечный, б — серозно-мышечный; в — серо-серозный.

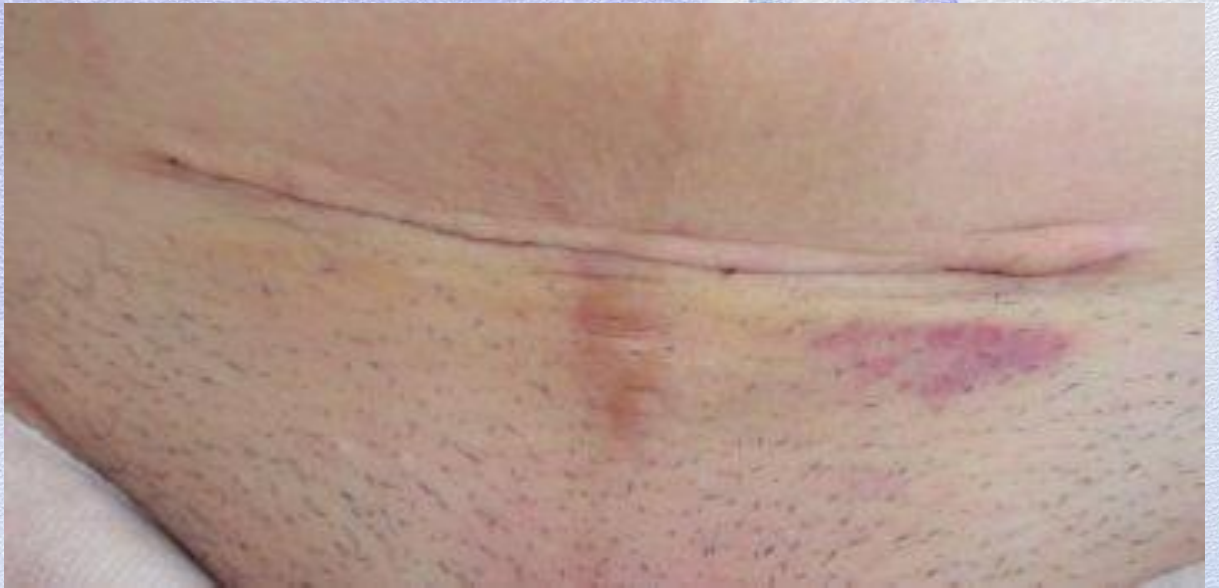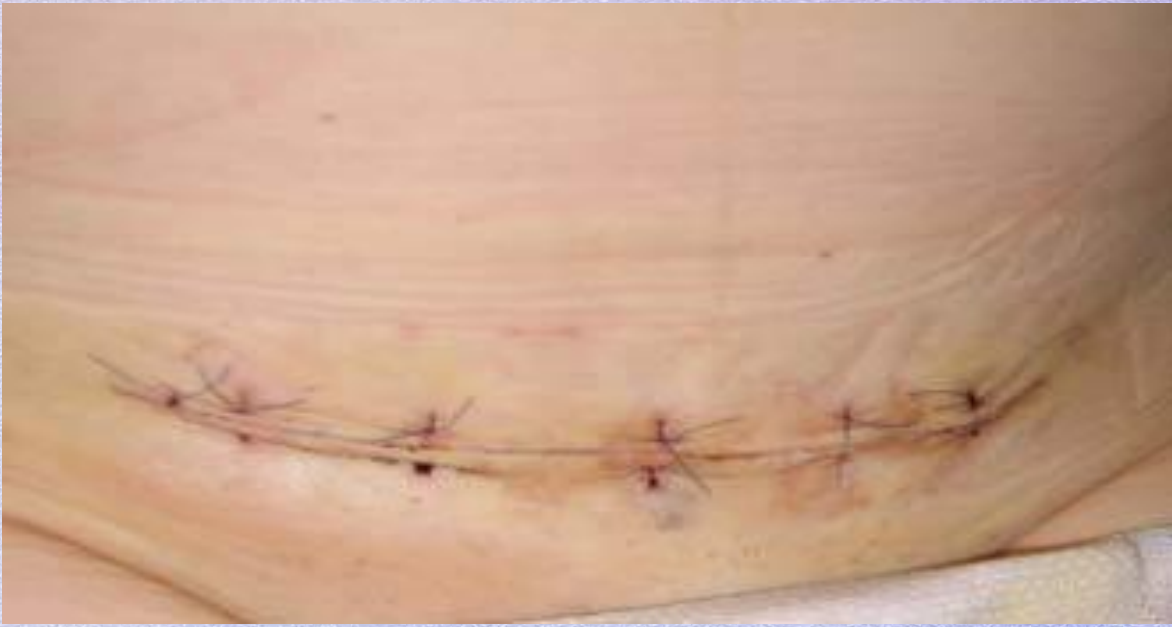


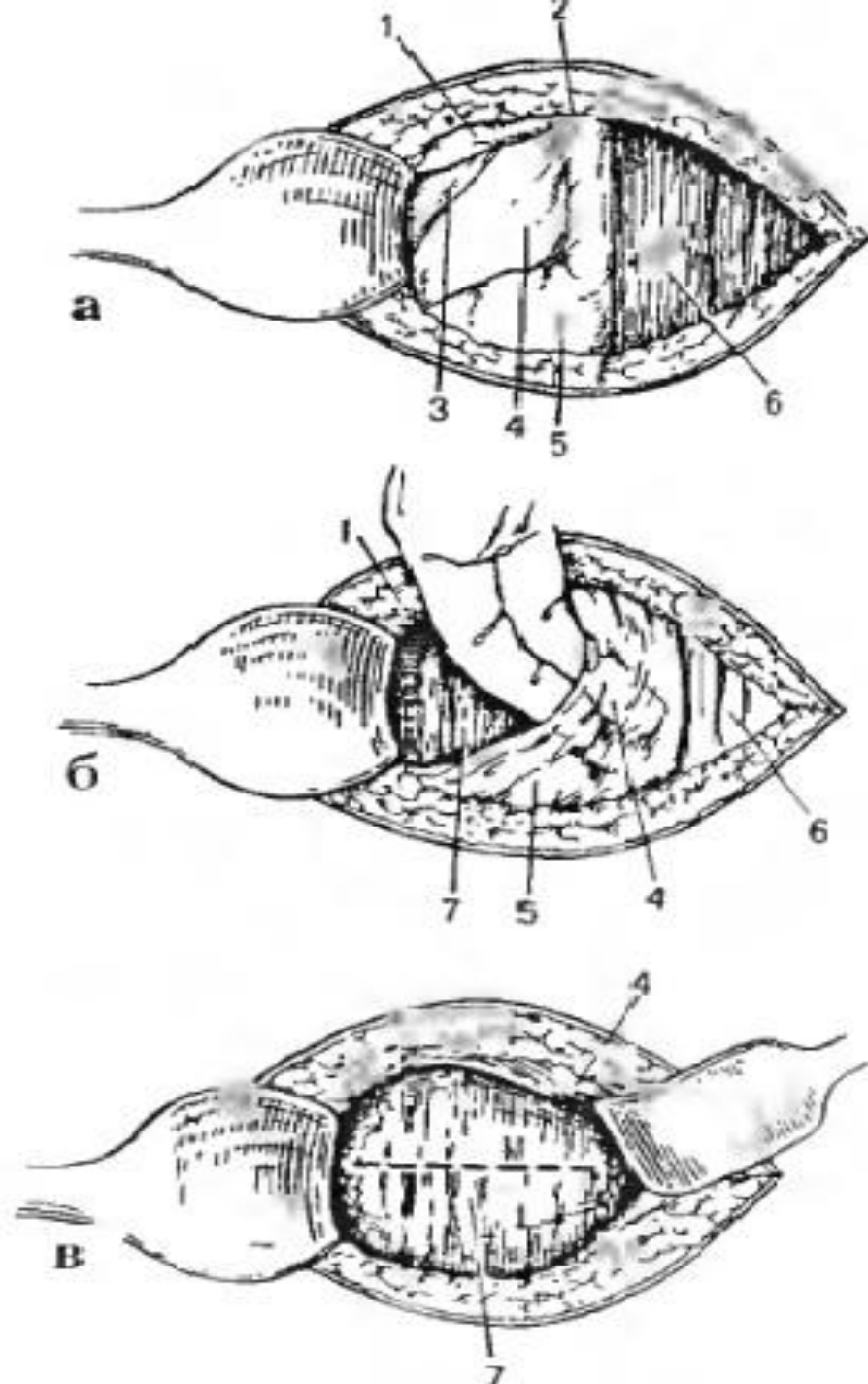












*Рис. 64. Экстраперитонеальное кесарево сечение. Модификация Е.Н. Морозова:*

- а — обнажение пузырно-маточной складки;
- б — отслаивание пузырно-маточной складки от нижнего сегмента матки;
- в — обнажение нижнего сегмента матки и выбор места разреза.
- 1 — складка брюшины,
- 2 — медиальная пупочно-маточная связка,
- 3 — латеральная пупочная связка,
- 4 — пузырно-маточная складка,
- 5 — мочевого пузырь,
- 6 — прямая мышца живота (левая),
- 7 — нижний сегмент матки

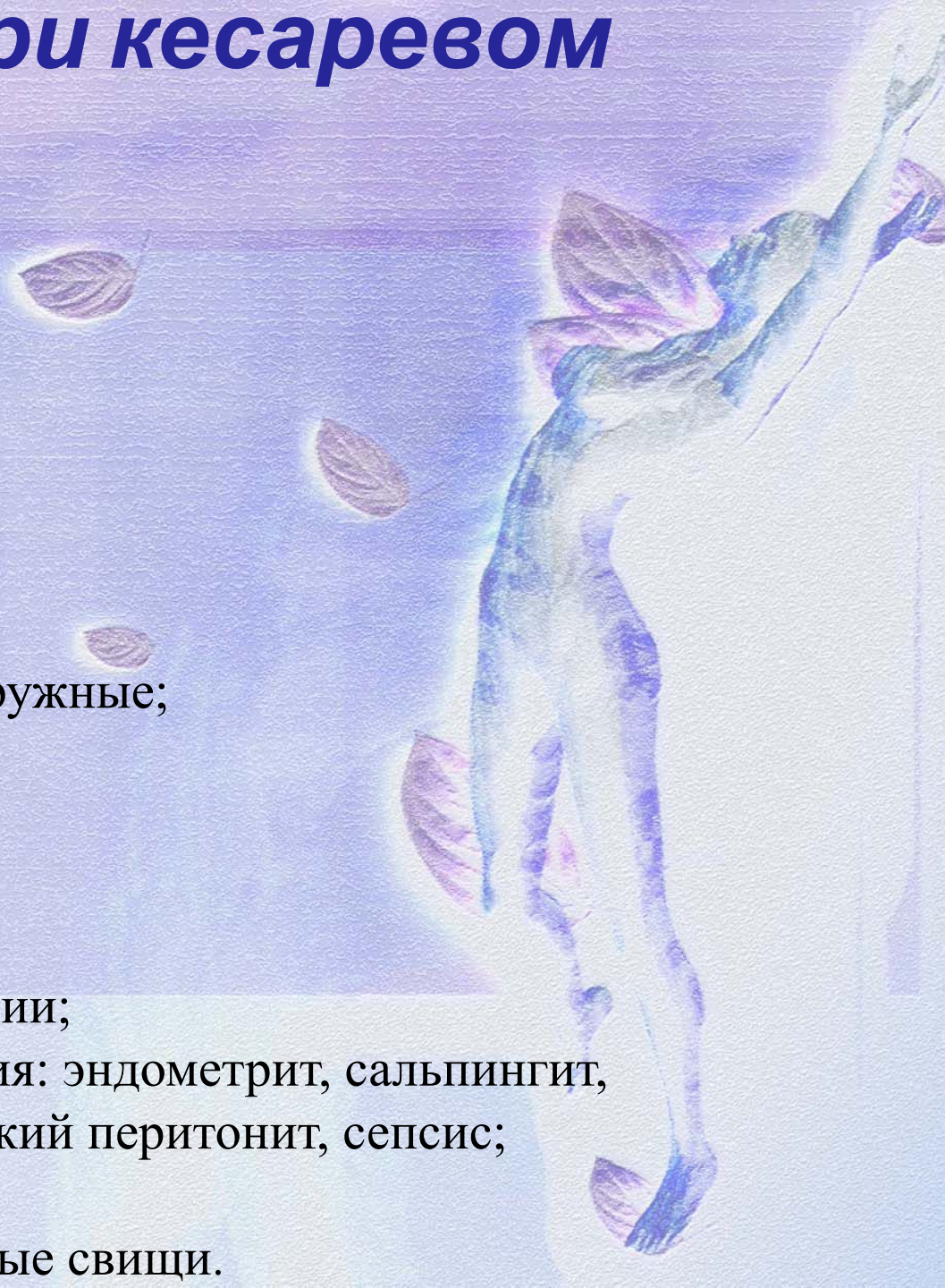
# Осложнения при кесаревом сечении

## *I. Интраоперационные:*

- кровотечения;
- ранение соседних органов;
- трудности выведения головки;
- трудности извлечения ребенка;
- осложнения наркоза.

## *II. Послеоперационные:*

- кровотечения внутренние и наружные;
- тромбоз глубоких вен;
- тромбоэмболия;
- ателектаз легкого;
- осложнения анестезии;
- гематомы различной локализации;
- гнойно-септические осложнения: эндометрит, сальпингит, инфицирование раны, акушерский перитонит, сепсис;
- непроходимость кишечника;
- мочеполовые и кишечно-половые свищи.



**Спасиб  
о  
за  
вниман  
ие!**

