

# Поверхностная трихофития

(возбудитель и клиническая картина  
заболевания)

Маматов а.

# Поверхностная трихофития

## Этиология и эпидемиология

Возбудителем являются антропофильные грибы

- *Trichophyton tonsurans*
- *Trichophyton violaceum*

Пути передачи:

- Прямой путь - непосредственный контакт с больным человеком
- Не прямой путь - через предметы обихода (головные уборы, расчески, ножницы, постельные принадлежности и др.)

Чаще болеют дети в дошкольном и в школьном возрасте.

Как исключение, бывает у грудных детей и у взрослых.



# Клиническая картина

Инкубационный период: 5-7 дней

Различают:

1. Поверхностную трихофитию волосистой части головы
2. Поверхностную трихофитию гладкой кожи

Поражение ногтей при поверхностной форме встречается крайне редко.

# Поверхностная трихофития волосистой части головы

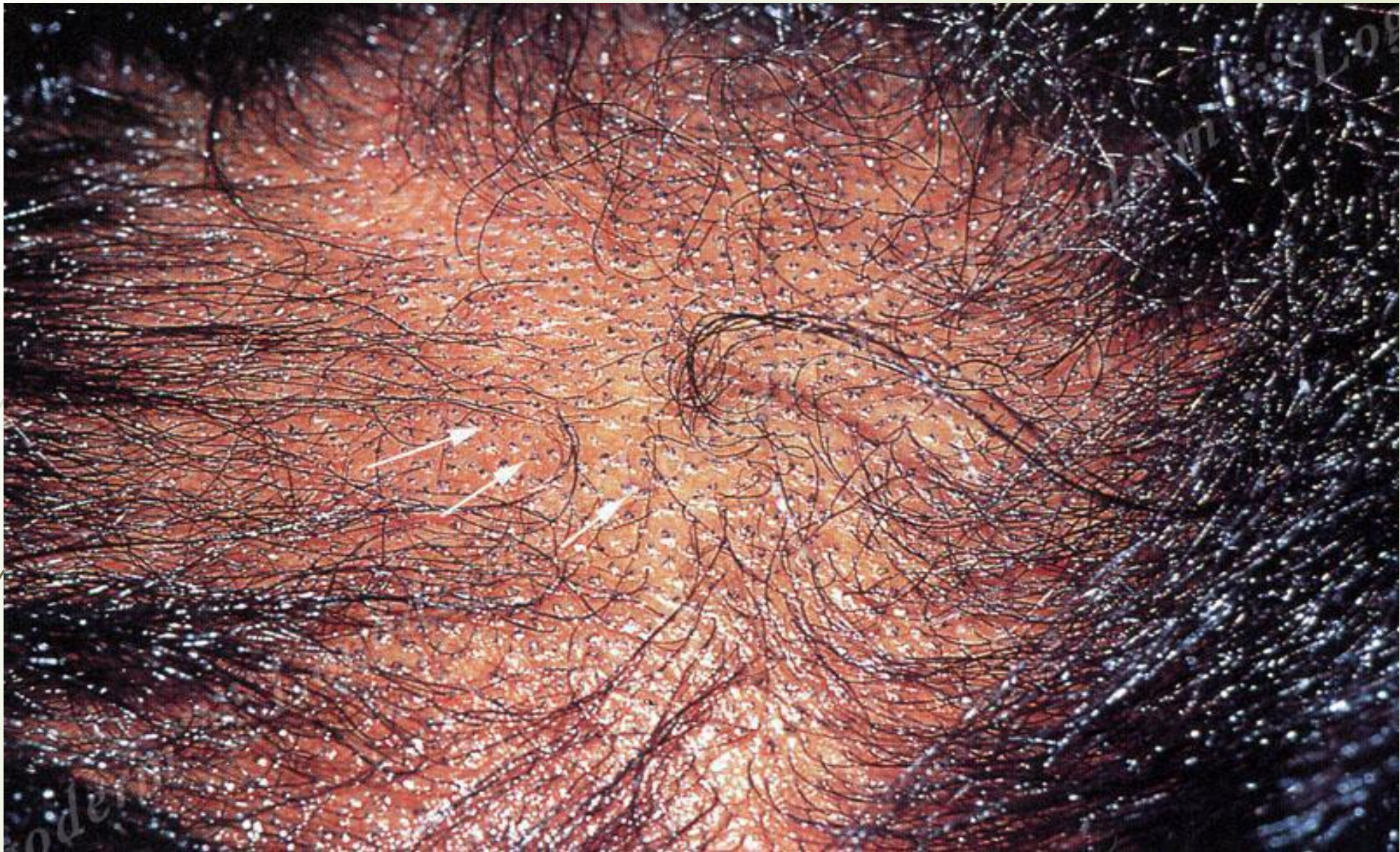Выделяют мелкоочаговую и крупноочаговую формы.

При **поражении волосистой части головы** первым, заметным для окружающих признаком являются очаги поредения волос в результате их обламывания. Очаги круглой или овальной формы. В пределах очагов волосы обламывается низко (2-3 мм), на разных уровнях, но не все.

Поражённые волосы утолщены, изменен их цвет (серые, тусклые). В очагах обнаруживают длинные, внешне не изменённые волосы. В устьях некоторых волосяных фолликулов видны низко обломанные волосы тёмно-серого цвета (так называемые «пеньки», или «чёрные точки»). Чаще они локализуются в височной и затылочной областях.

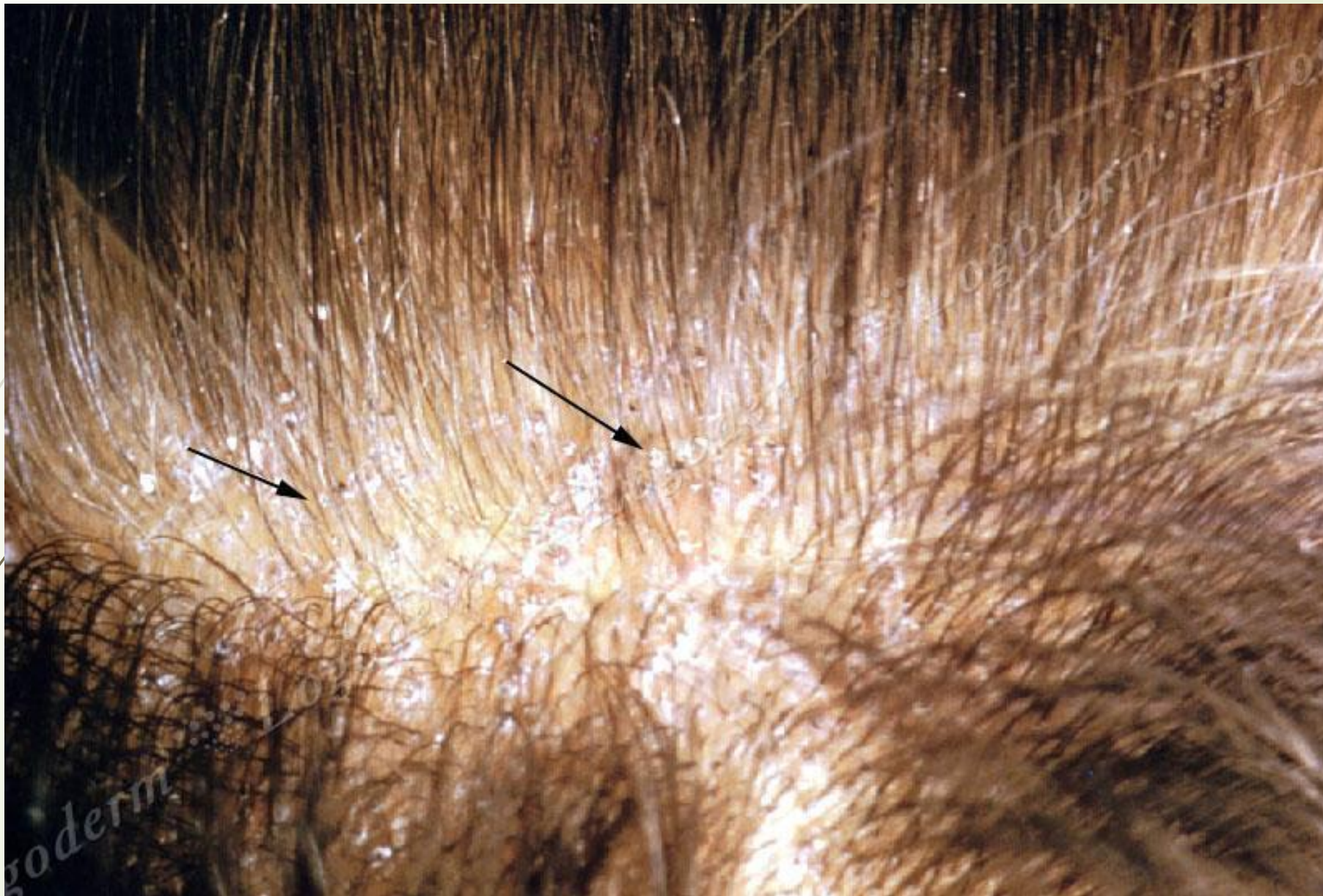Границы очагов нечёткие. Поверхность очага покрыта рыхлыми отрубевидными чешуйками, которые скрывают гиперемию кожи. Субъективные ощущения обычно отсутствуют или наблюдается лёгкий зуд.





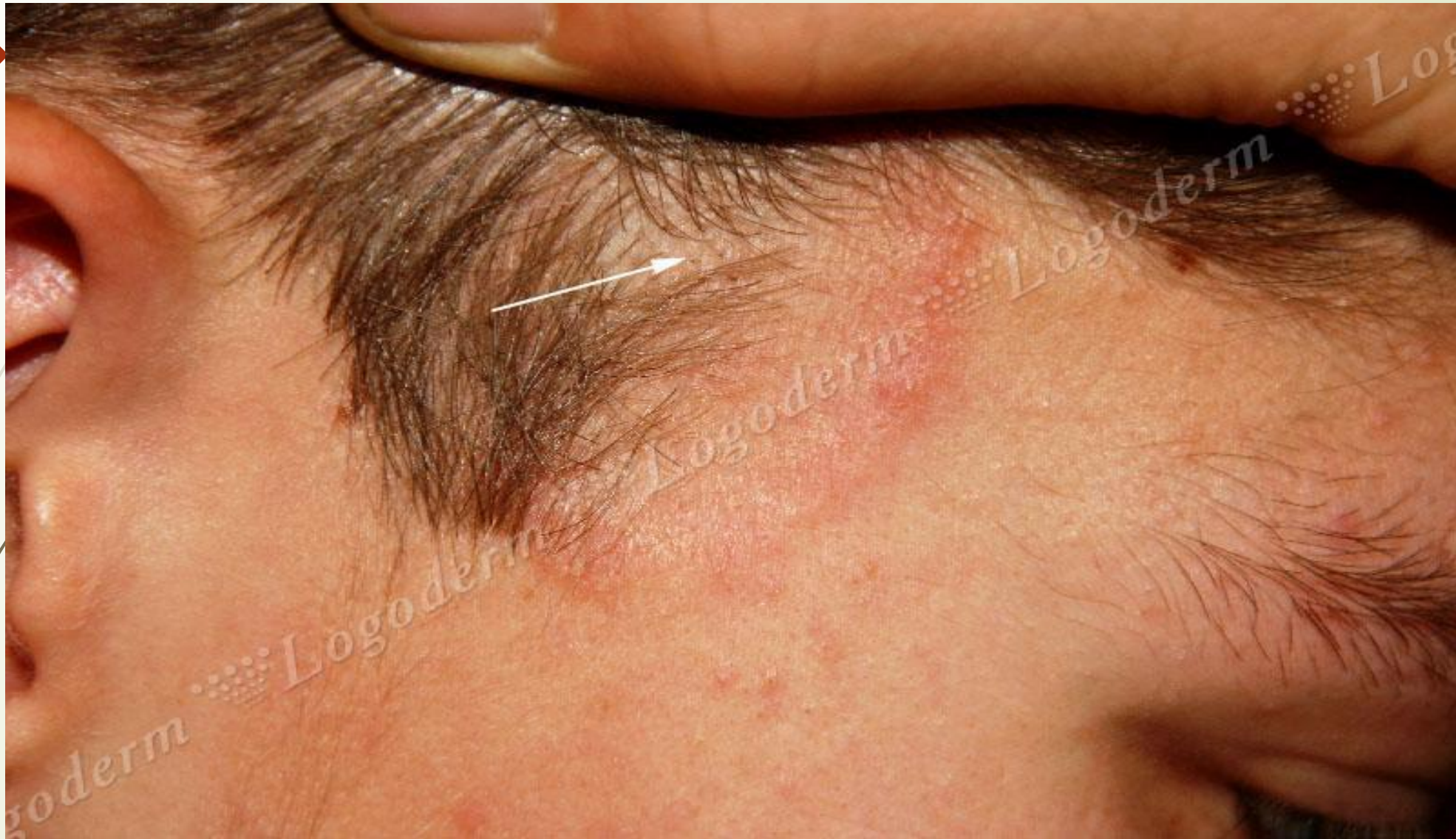**В очаге поражения волосы обламываются и выглядят в виде черных точек**





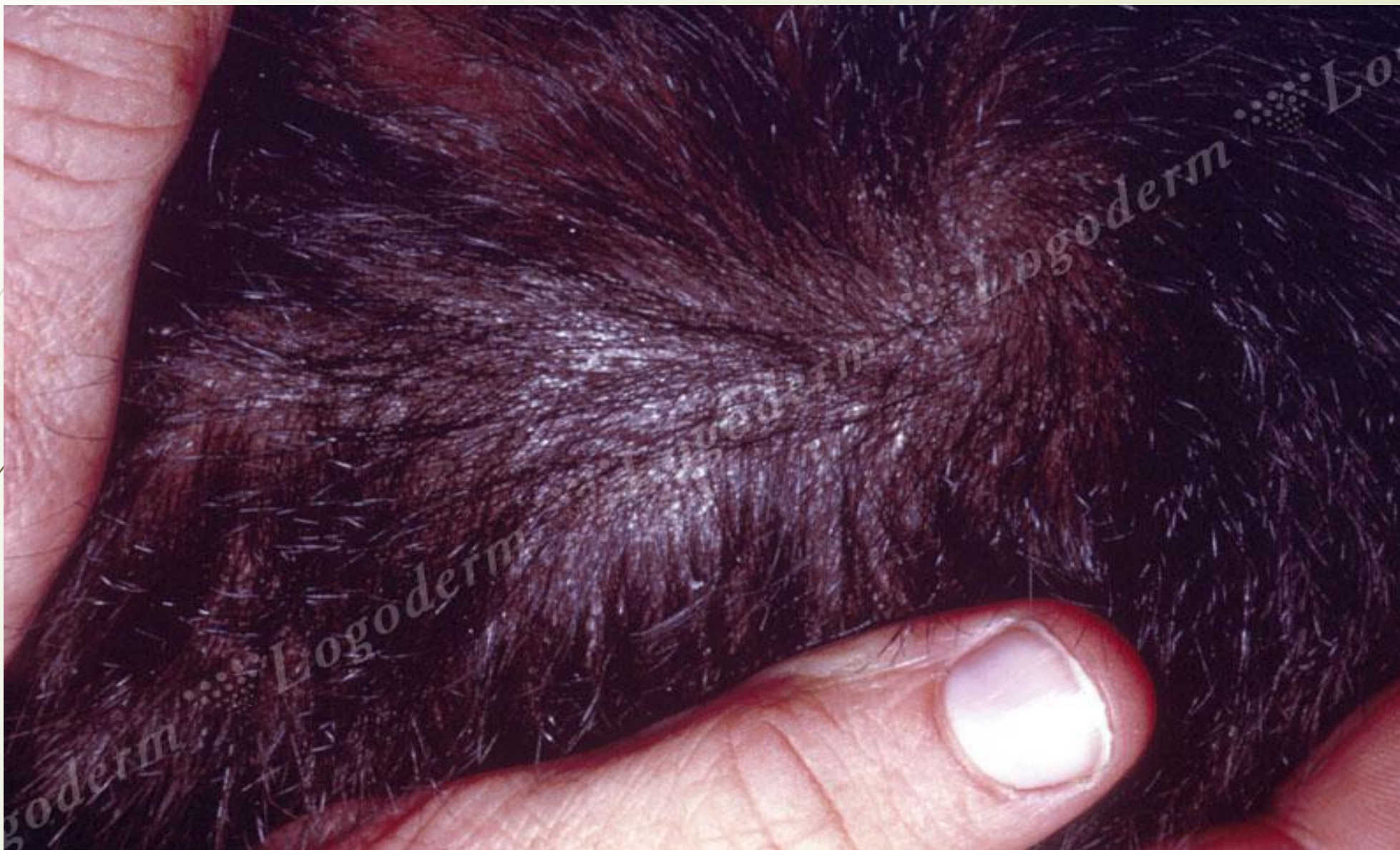
Отрубевидное шелушение и черные точки на месте обломанных волос





В центре очага поражения видны обломанные волосы





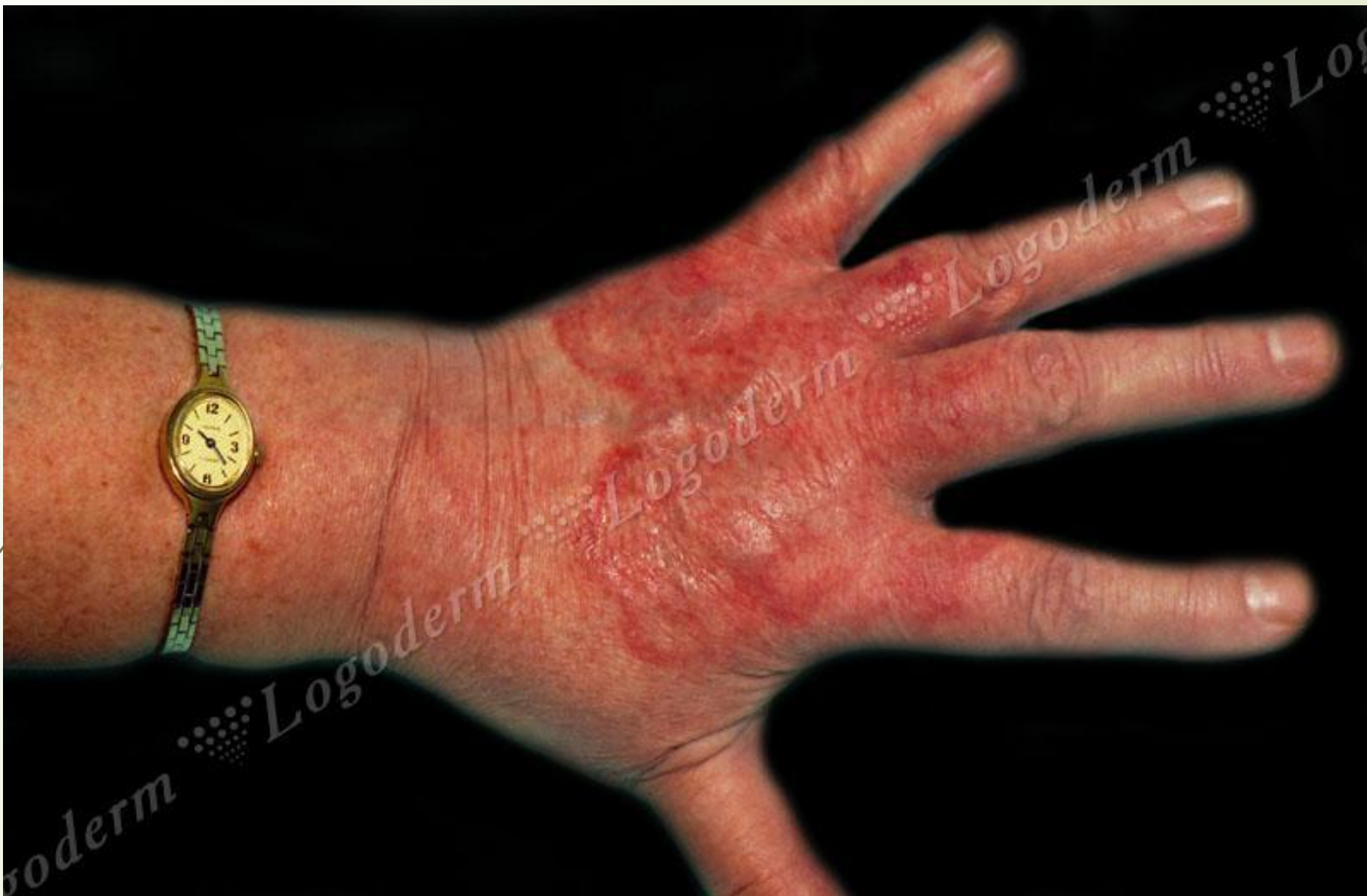Очаг поражения волос и отрубевидное шелушение



# Поверхностная трихофития гладкой кожи

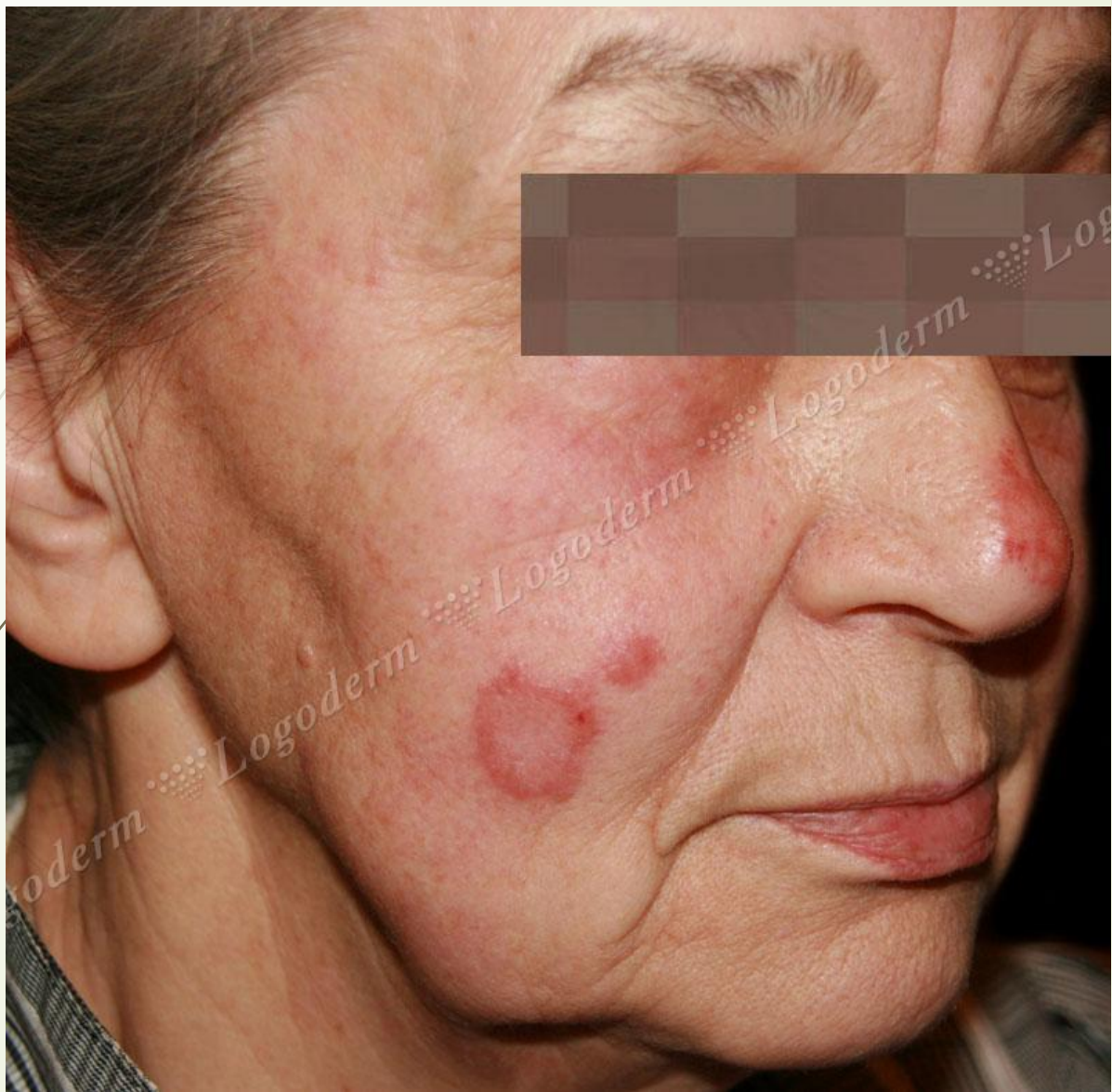Поверхностная трихофития гладкой кожи может быть изолированной или сочетаться с поражением волосистой части головы. Ее преимущественной локализацией являются открытые участки кожного покрова - лицо, шея, предплечья, а также туловище. Встречается данная форма в любом возрасте, одинаково часто у мужчин и женщин.

Заболевание начинается с появления одного или нескольких отечных и поэтому слегка выступающих над уровнем окружающей кожи пятен розово-красного цвета. В отличие от очагов на волосистой части головы пятна имеют правильно округлые очертания и резкие границы. Поверхность их покрыта чешуйками и мелкими пузырьками, быстро подсыхающими в корочки. Со временем воспаление в центре очага ослабевает, и очаг поражения приобретает вид кольца. Зуд отсутствует либо слабо выражен.

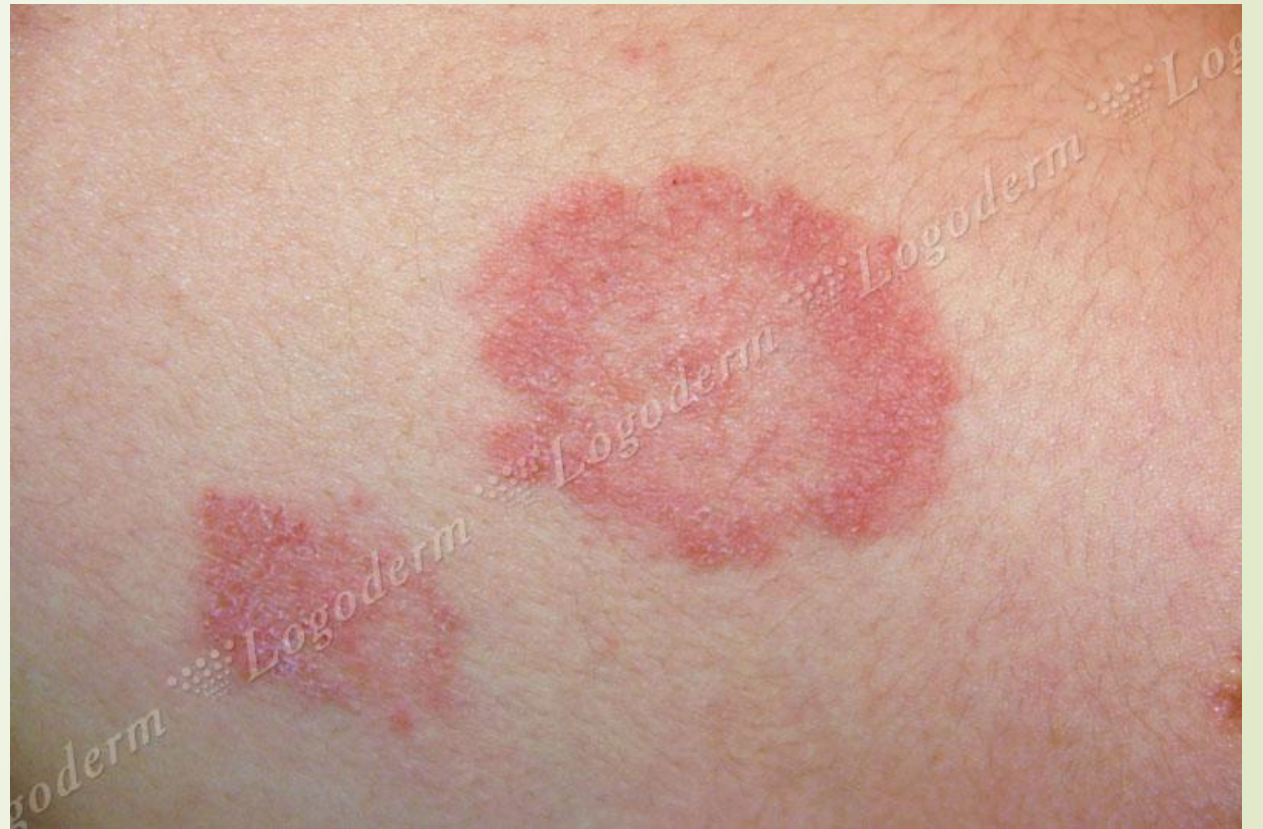
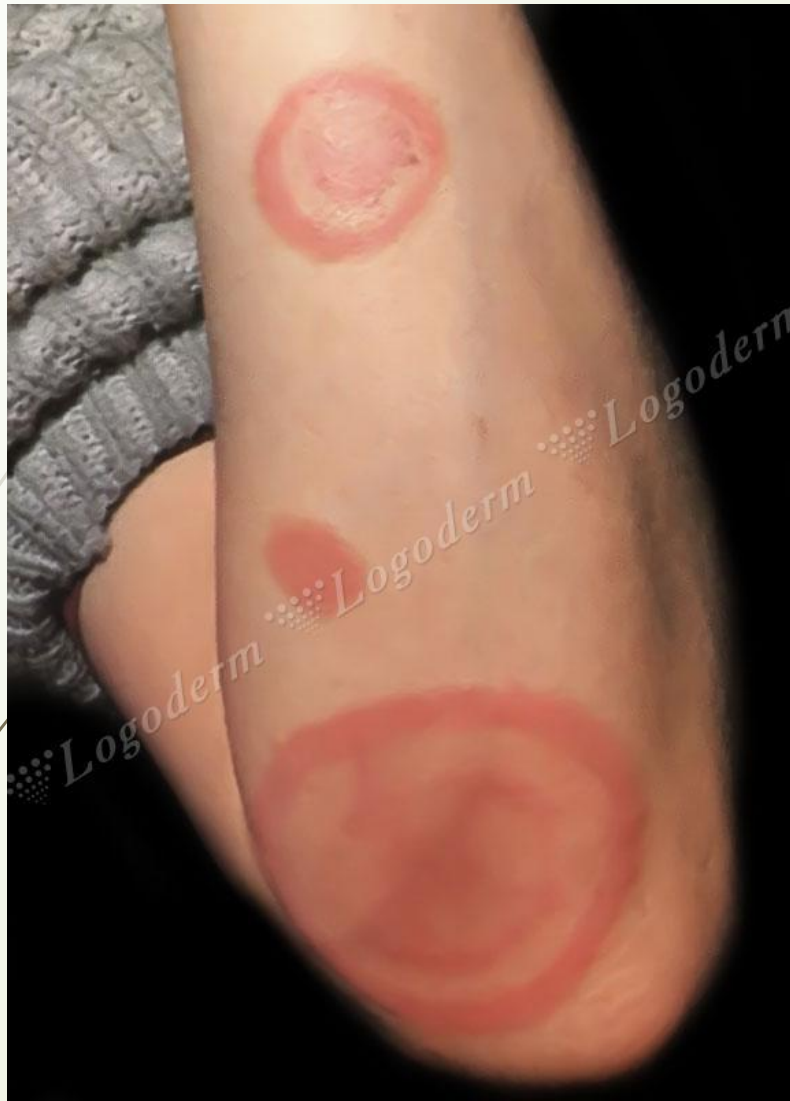
Поверхностная трихофития гладкой кожи





Кольцевидные очаги на лице



Воспалительные пятна с разрешением в центре

Трихофития гладкой кожи- кольцо в кольце