

Вывихи

Герасимова Екатерина

ВЫВИХИ

Полное смещение суставных концов костей по отношению друг к другу

Вывихи сопровождаются разрывом капсулы сустава и связочного аппарата с выхождением через разрыв капсулы одной из суставных поверхностей

КЛАССИФИКАЦИЯ:

1. Врожденные
2. Приобретенные
 - Травматические
 - Патологические
3. Осложненные
4. Не осложненные

Врожденные вывихи:

- Нарушение развития суставных концов кости
- Смещение последних происходит в внутриутробном периоде

Приобретенные вывихи:

- Травматический (действие травмы)
- Непрямая травма с приложением силы вдали от сустава
- Образование рычага с точкой опоры в области суставных концов кости
- Патологические (заболевание суставов с разрушением суставных поверхностей костей (опухоли ,туберкулез, остеомиелит))

Осложненные вывихи:

- Повреждение крупных сосудов
- Повреждение нервов
- Перелом костей

Жалобы:

- Боль в области сустава
- Невозможность выполнения активных и пассивных движений

При осмотре:

- Деформация в области сустава
- Необычное вынужденное положение конечности
- Активные движения невозможны
- Укорочение или изменение оси конечности
- Болезненность в области сустава
- Пассивные движения ограничены
- Симптом пружинящей фиксации
- Симптом клавиши

ЛЕЧЕНИЕ:

1. **ВПРАВЛЕНИЕ**
2. **ИМОБИЛИЗАЦИЯ КОНЕЧНОСТИ**
3. **ВОССТАНОВЛЕНИЕ ФУНКЦИЙ**

ВЫВИХ ПЛЕЧА

- **ПЛЕЧЕВОЙ СУСТАВ ДЕФОРМИРОВАН**
- **ГОЛОВКА ПЛЕЧА ОТСУТСТВУЕТ НА ОБЫЧНОМ МЕСТЕ**

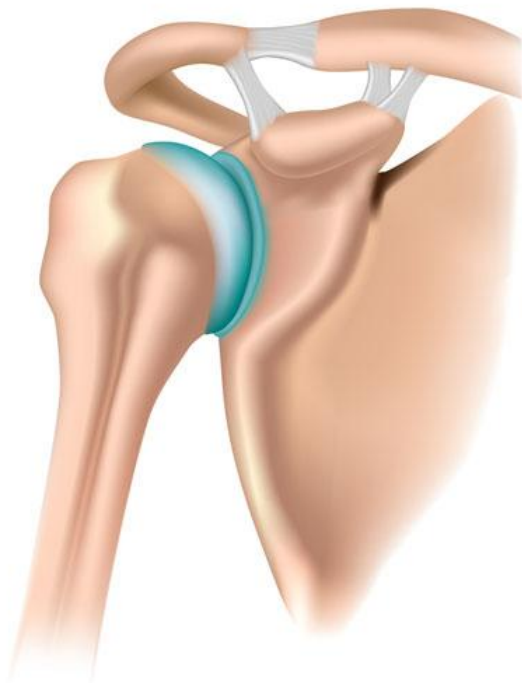ВПРАВЛЕНИЕ:

Метод Кохера

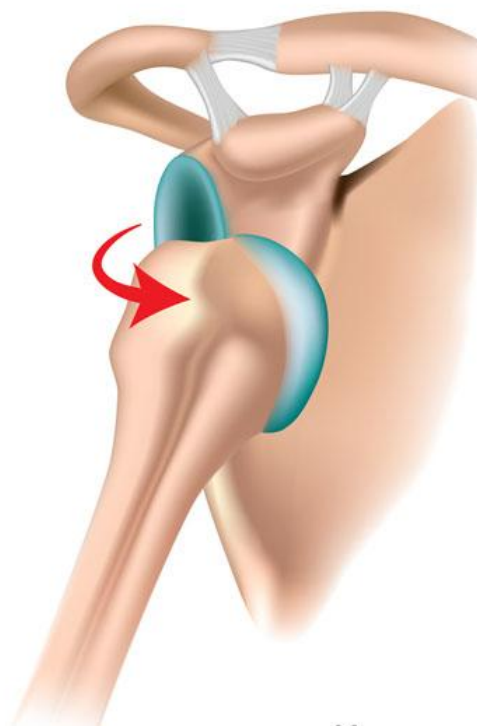
Метод Джанелидзе

Метод Мота

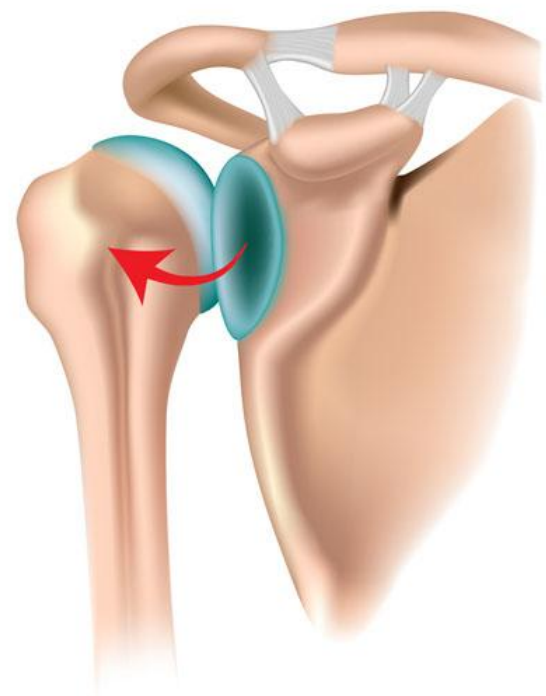
Метод Гиппократа



норма



передний
вывих



задний
вывих

Метод Кохера

1 ЭТАП:

- Больного укладывают на стол на спину
- Фиксируют надплечья
- Хирург 2-я руками осуществляет тягу за предплечье и нижнюю часть плеча по оси плеча одновременно прижимая его к туловищу

2 ЭТАП:

- Определение растяжения мышц и капсулы сустава
- Не ослабляя натяжения по оси плеча предплечье отводят кнаружи до фронтальной поверхности вращая плечо вокруг оси

3 ЭТАП:

- Суставная поверхность головки плеча выводится кнаружи
- Не ослабляя натяжения и отведения, не отрывая локоть от туловища, предплечье перемещают к средней линии

4 ЭТАП:

- Резким движением закидывают кисть руки на противоположный плечевой сустав а предплечье перемещают на переднюю поверхность груди

