

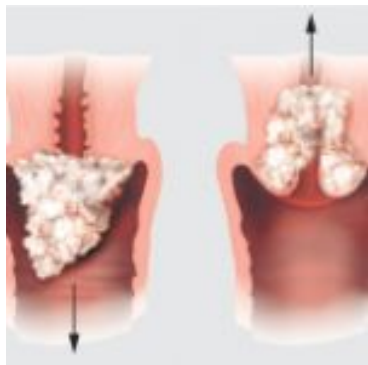
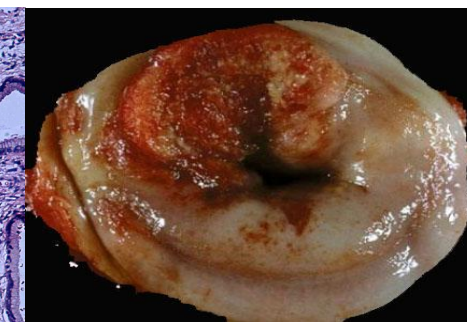
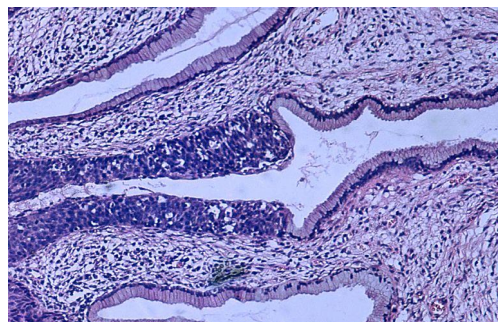
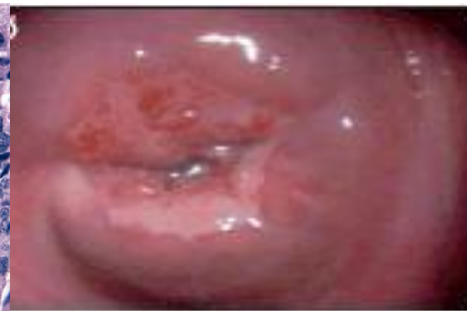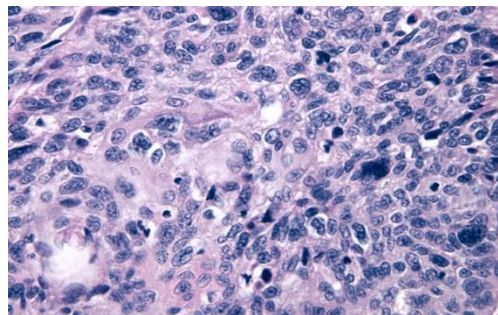
РАК ШЕЙКИ МАТКИ

Рак шейки матки –

это злокачественное новообразование, возникающее в области шейки матки.

Гистологическая классификация:

- Плоскоклеточный рак
- Аденокарцинома



Рост:

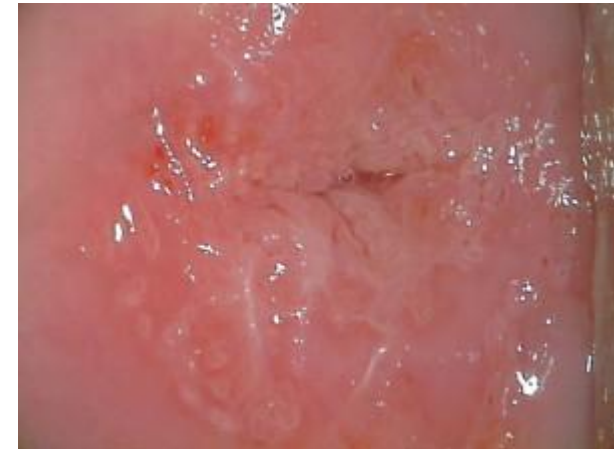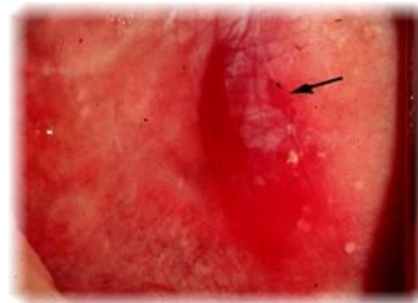
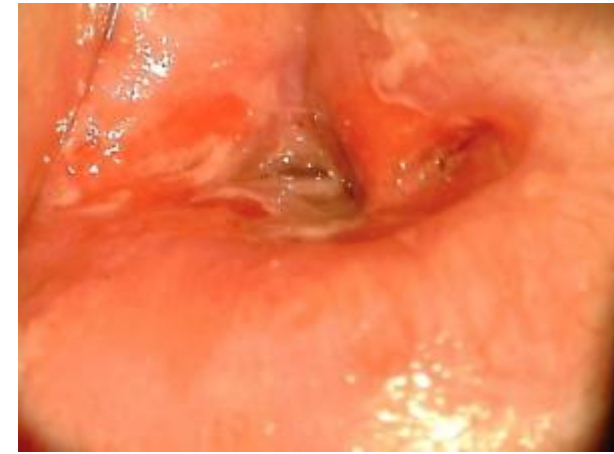
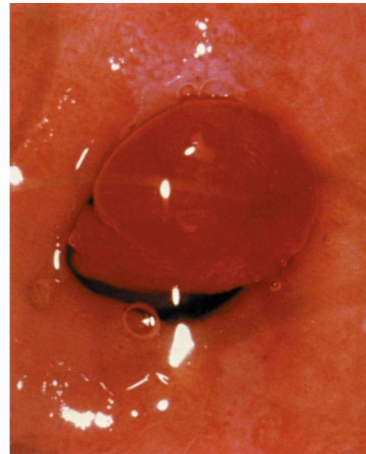
- Экзофитный
- Эндофитный

ФОНОВЫЕ ПРОЦЕССЫ

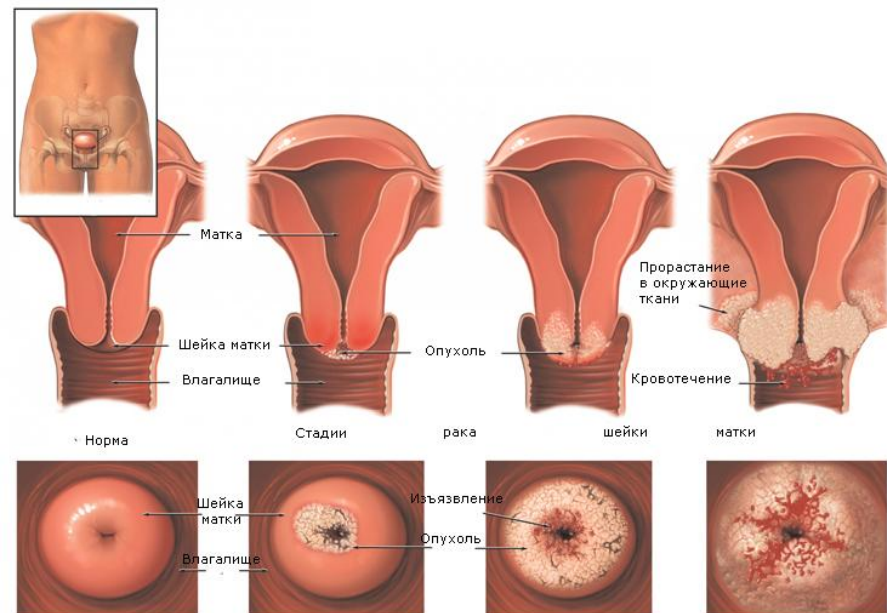
- Гиперпластические процессы, связанные с гормональными нарушениями:
 - эндоцервикоз (простой, пролиферирующий);
 - полип (простой, пролиферирующий, эпидермизирующий);
 - папилломы;
 - лейкоплакия (без атипии);
 - эндометриоз.
- Воспаление:
 - эктопия;
 - цервициты.
- Посттравматические процессы:
 - разрывы;
 - эктропион;
 - рубцовые изменения;
 - шеечно-влагалищные свищи.

ПРЕДРАКОВЫЕ СОСТОЯНИЯ

- Дисплазии.
- Лейкоплакия с атипией.
- Эритроплакия.
- Аденоматоз.



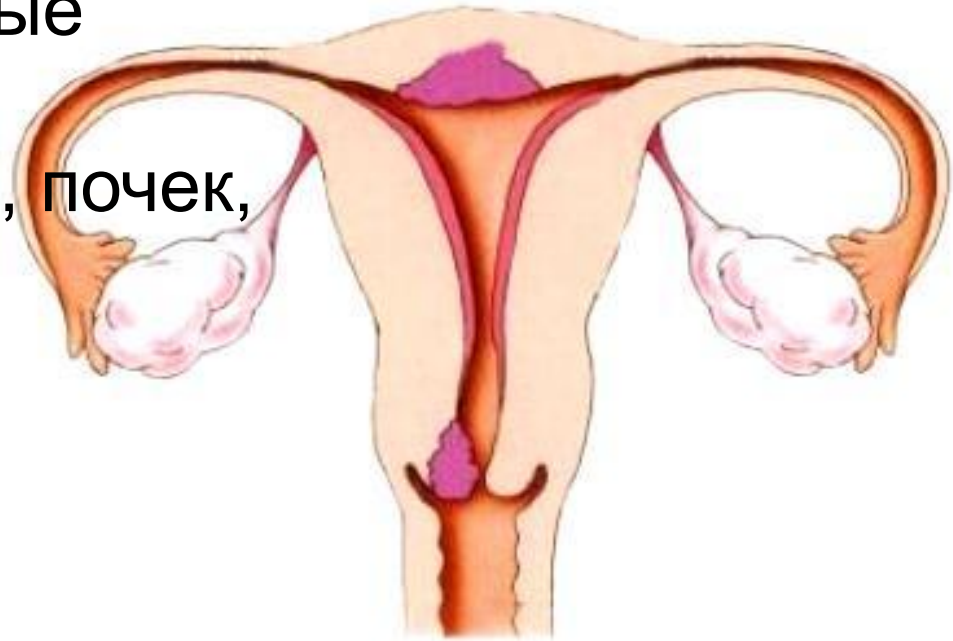
Клинические стадии



Симптомы

При опросе:

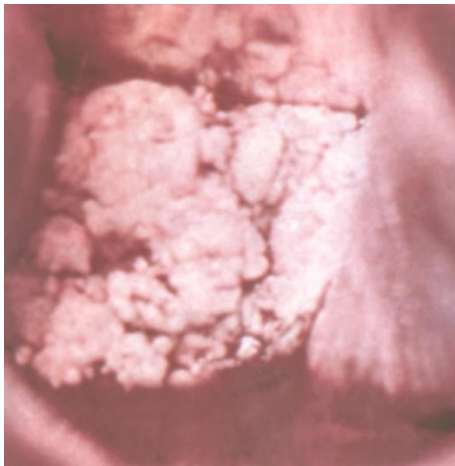- Контактные кровяные выделения
- Ациклические кровотечения
- Гноевидные, зловонные выделения
- Боли в области матки, почек, поясницы
- Лихорадка
- Похудание
- Нарушение функции соседних органов



При гинекологическом исследовании:

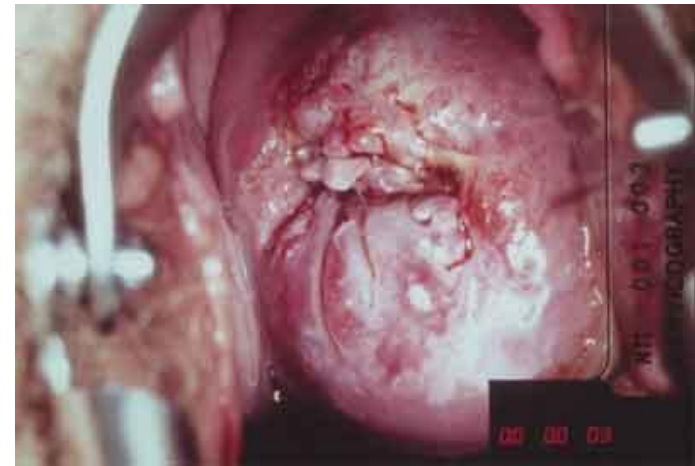
Экзофитный рост:

- Разрастания по типу цветной капусты красного, серо-зеленого или белесоватого цвета, легко разрушающиеся и кровоточащие при прикосновении
- При распаде гнойные или цвета мясных помоев выделения с зловонным запахом
- Наложения фибрина серого цвета



Эндофитный рост:

- Увеличение шейки матки
- Бочкообразная форма, неровная бугристая поверхность и неравномерная розово-марморная окраска шейки матки
- Инфильтраты в параметрии, малом тазу при ректовагинальном исследовании

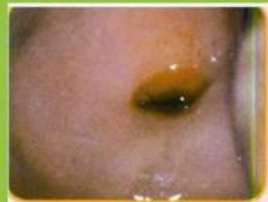
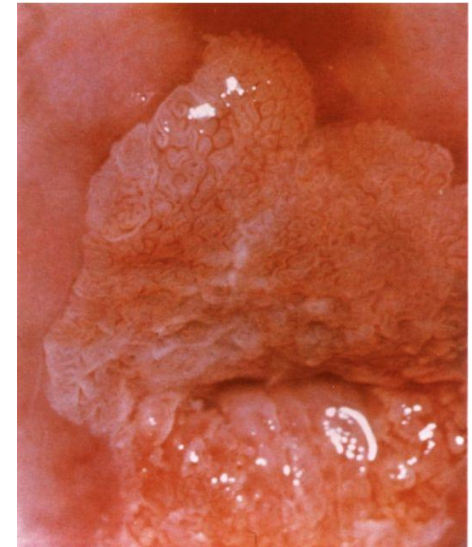
Дополнительные методы

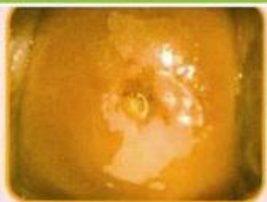
исследования

При начальных формах:

- Цитология
- Кольпоскопия – патологические сосуды, изменение окраски очага, неровность поверхности, ацето-белый эпителий, отрицательная проба Шиллера

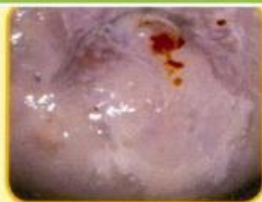


Нормальная
шейка матки

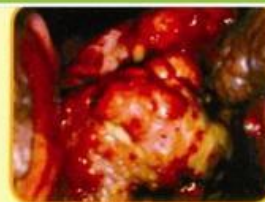

ЦИН 1*
и фоновые
заболевания
шейки матки:

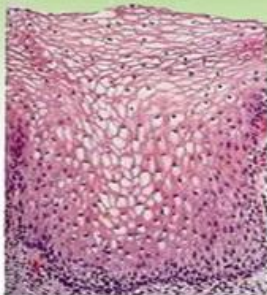
- эктропион
- эрозия шейки матки
- лейкоплакия
- дискератоз



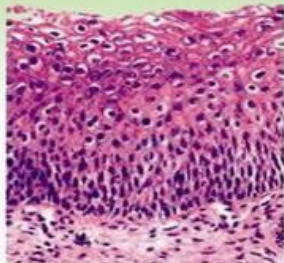
ЦИН 2, 3
(средняя и тяжелая
дисплазии)



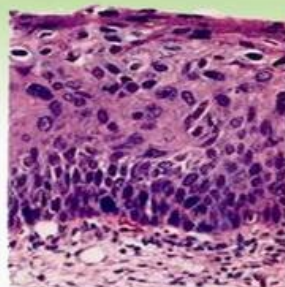
Инвазивный рак
шейки матки



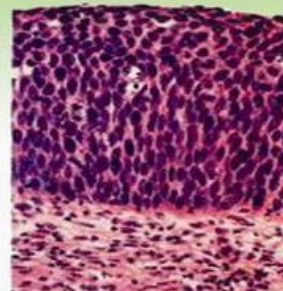
Normal



CIN I



CIN II



CIN III

- Биопсия шейки матки
- Исследование крови на наличие маркера рака шейки матки SCC (антиген плоскоклеточной карциномы), РЭА (раковоэмбриональный антиген) и TPS (тканевой полипептид)
- Эхография цервикального канала

**При изменении
цитологической
картины или наличии
эхографических
признаков патологии:**

- Гистероцервикоскопия
- Выскабливание цервикального канала с гистологическим исследованием соскоба
- Конусовидная биопсия шейки матки

**Для определения стадии
процесса:**

- Ректороманоскопия
- КТ
- МРТ
- Ангиография
- Лимфография
- УЗИ

