Неврит лицевого нерва

ӨЖЕТ А. Н.

ТҰРСҰНБАЙ А. М.

Классификация

Различают первичный неврит лицевого нерва, развивающийся у здоровых людей после переохлаждения, и вторичный — в результате других заболеваний. К заболеваниям, при которых может развиться неврит лицевого нерва, относятся: герпетическая инфекция, эпидемический паротит («свинка»), отит (воспаление среднего уха), синдром Мелькерсона-Розенталя.

Неврит лицевого нерва (паралич Белла) – это воспалительное поражение нерва, иннервирующего мимические мышцы одной половины лица. В результате в этих мышцах развивается слабость, приводящая к снижению (парез) или полному отсутствию (паралич)мимических движений и появлению асимметрии лица.

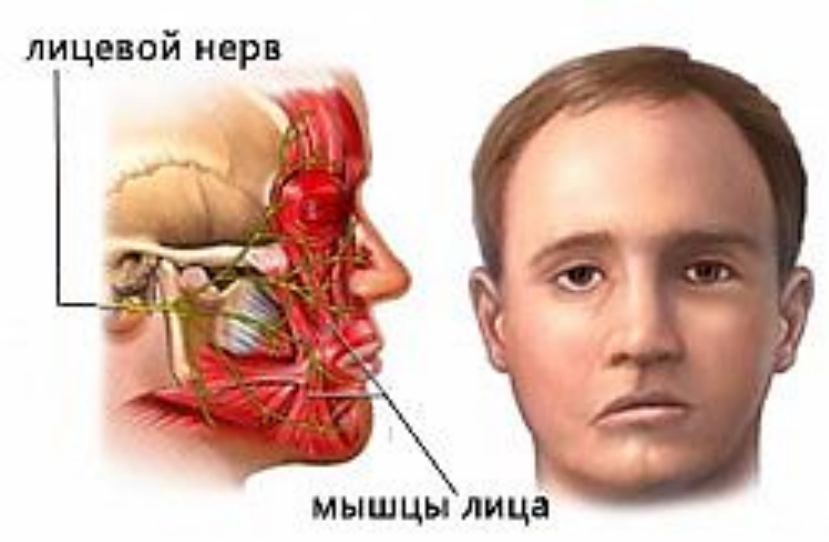

Лицевой нерв проходит в узком костном канале, где возможно его ущемление (туннельный синдром) при воспалительных процессах или нарушении кровоснабжения. Более предрасположены к возникновению неврита лицевого нерва люди с анатомически узким каналом или с особенностями строения лицевого нерва.

Причиной развития лицевого неврита может стать переохлаждение области шеи уха, особенно под воздействием сквозняка или кондицио



✔️ Лицевой неврит при опоясывающем лишае (синдром Ханта):

проявления неврита лицевого нерва сочетаются с герпетическими высыпаниями на поверхности ушной раковины, слизистой глотки и передней части языка. Представляет собой рецидив латентной ветряной оспы.

Выделяют синдром Ханта – герпетическое поражение коленчатого ганглия, через который проходит иннервация наружного слухового прохода, барабанной полости, ушной раковины, неба и миндалин. Характерны парез мимических мышц на стороне поражения и нарушение восприятия вкуса на передней трети языка. Возможно появление звона в ушах, понижение слуха, возникновение головокружений и горизонтального нистагма.

☑️ *Лицевой неврит при эпидемическом паротите («свинке»)*

– развивается на фоне общей интоксикации вследствие вирусной инфекции, может отмечаться с одной или двух сторон.

сопровождается симптомами общей интоксикации (слабость, головная боль, ломота в конечностях), повышением температуры и увеличением слюнных желез (появлением припухлости за ухом).

✅ *Лицевой неврит при отите*

– на фоне хронического отита инфекционный процесс переходит со среднего уха на лицевой нерв контактным путем. Отмечаются стреляющие боли в области уха.

Неврит лицевого нерва при хроническом отите возникает в результате распространения инфекционного процесса из среднего уха. В таких случаях парез мимических мышц развивается на фоне стреляющих болей в ухе.

☑️ Синдром Мелькерсона-Розенталя

– редкое наследственное заболевание, включает неврит лицевого нерва, плотный отек лица и складчатый язык. Течение приступообразное.

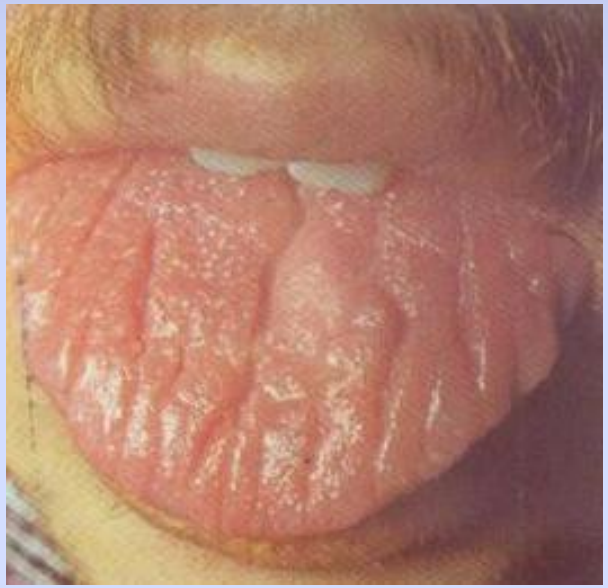

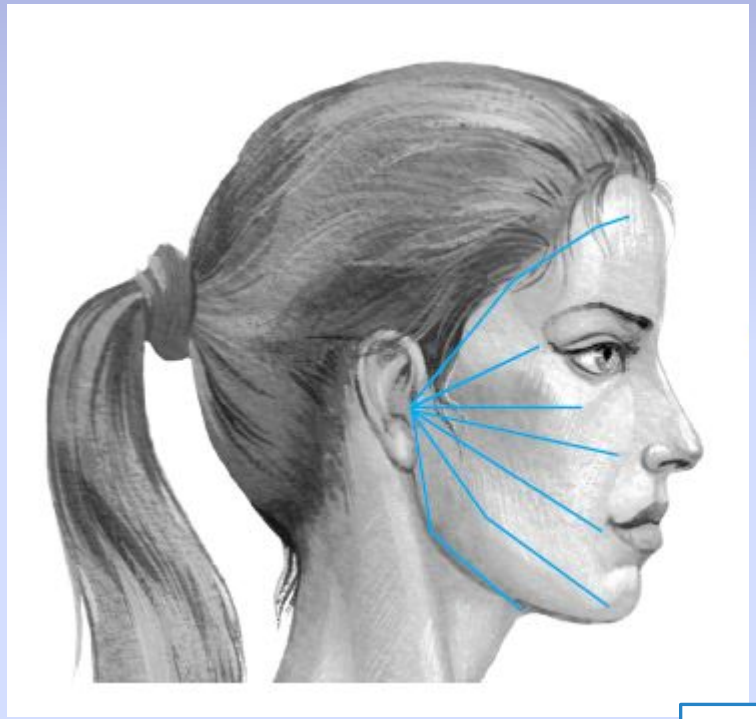

Также лицевой нерв может вовлекаться в процесс в результате травм, гипертонического криза, осложнений инфекций. Иногда встречаются двусторонние и рецидивирующие формы заболевания. Возможно поражение нерва при нарушении мозгового кровообращения, опухоли или нейроинфекции.

Двусторонние невриты лицевого нерва встречаются лишь в 2% случаев. Возможно рецидивирующее течение неврита.

Симптомы неврита лицевого нерва

Обычно неврит лицевого нерва развивается постепенно. Вначале возникает боль позади уха, через 1-2 дня становится заметна асимметрия лица. На стороне пораженного нерва сглаживается носогубная складка, опускается уголок рта и лицо перекашивается в здоровую сторону. Пациент не может сомкнуть веки. Когда он пытается это сделать, его глаз поворачивается вверх (симптом Белла). Слабость мимических мышц проявляется невозможностью осуществить движения ими: улыбнуться, оскалиться, нахмурить или поднять бровь, вытянуть губы трубочкой.

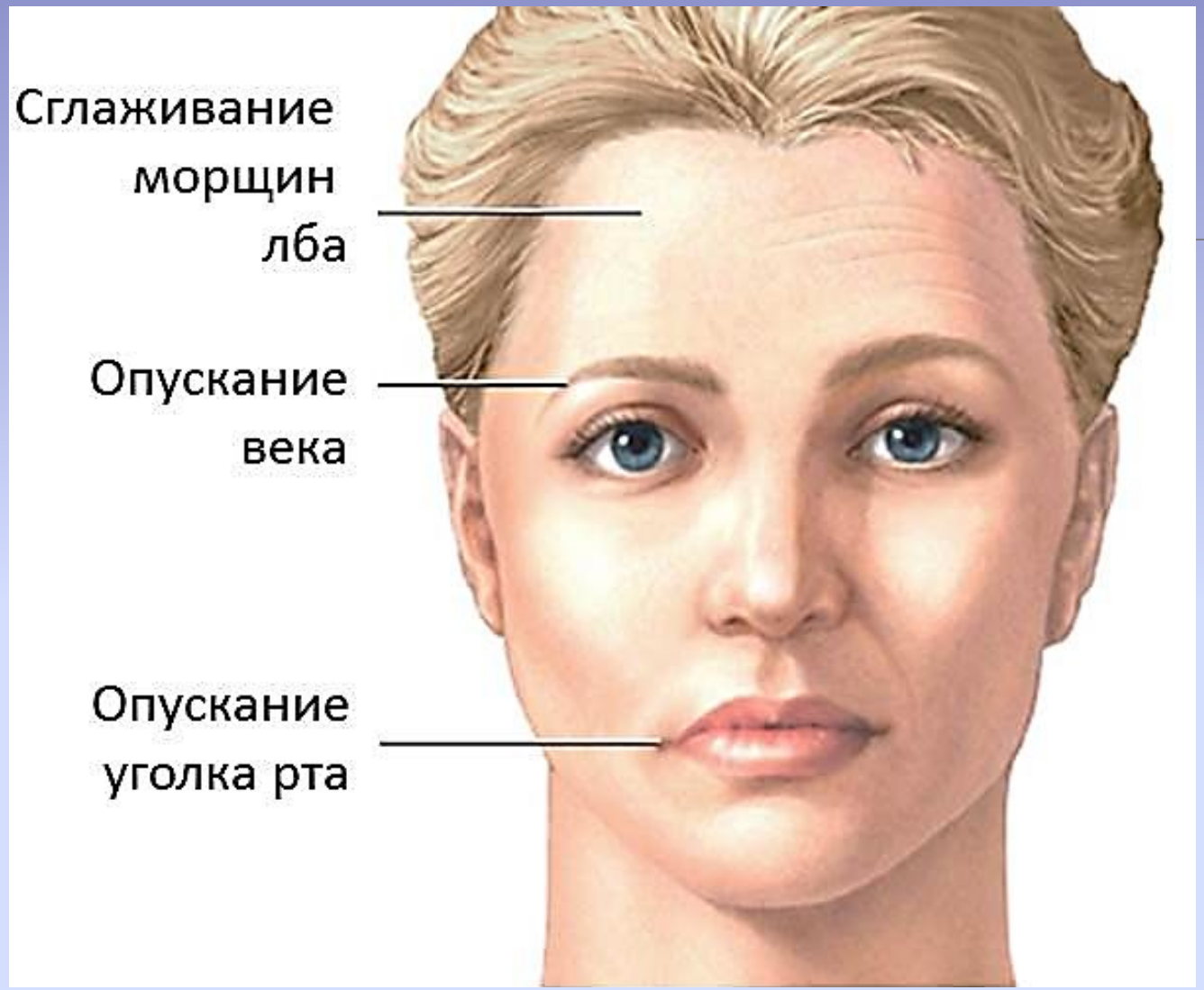
Сглаживание морщин лба
Опускание века
Опускание уголка рта

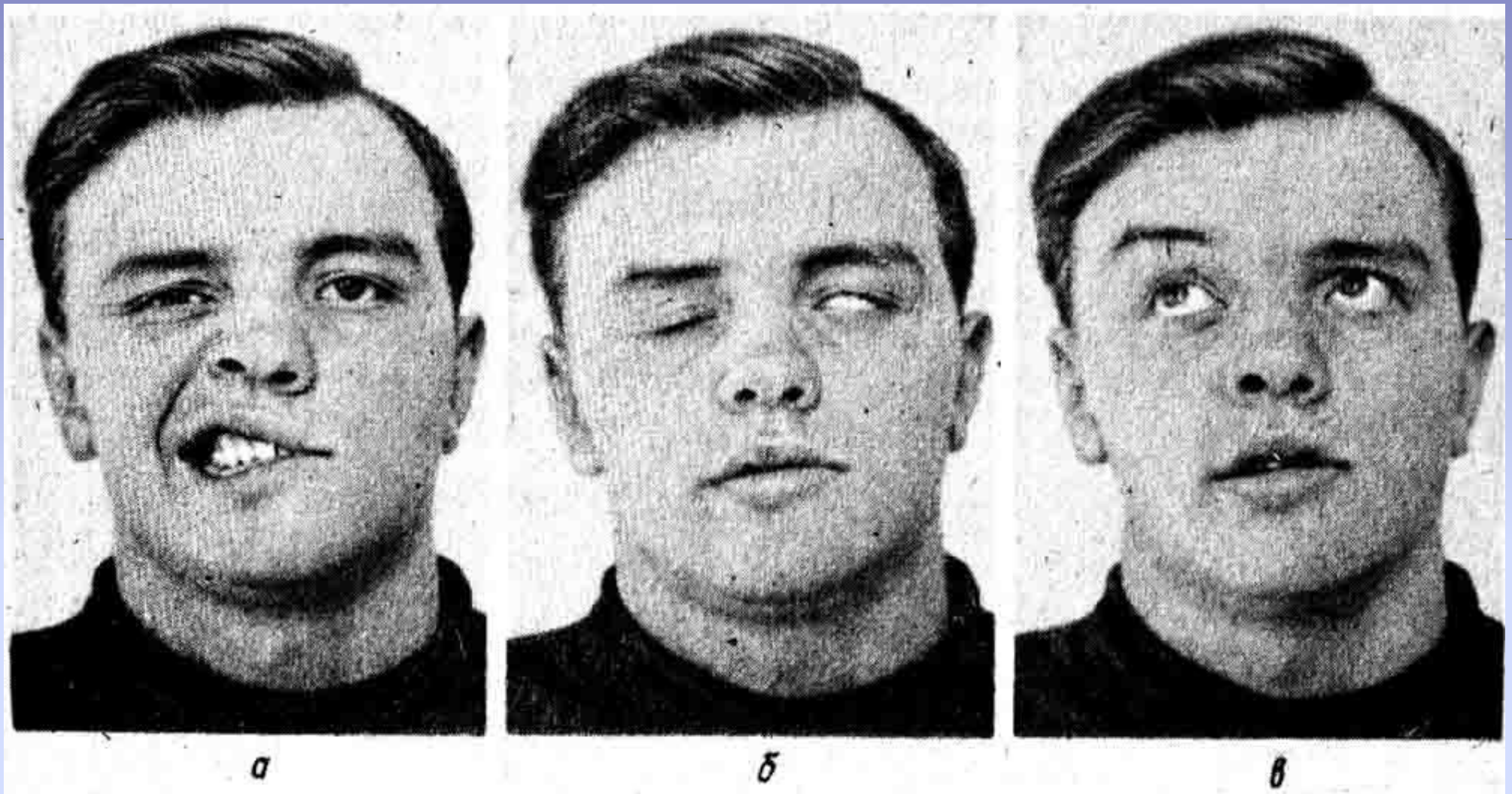

Рис. 131. Паралич мимической мускулатуры слева.

а — оскал зубов; *б* — попытка закрыть глаза; *в* — наморщивание лба (из работы М. И. Антроповой).

У пациента с невритом лицевого нерва на больной стороне широко раскрыты веки и наблюдается лагофтальм («заячий глаз») - белая полоска склеры между радужной оболочкой и нижним веком. Происходит снижение или полное отсутствие вкусовых ощущений на передней части языка, также иннервируемой лицевым нервом. Возможно появление сухости глаза или слезотечения. В некоторых случаях развивается симптом «крокодиловых слез» - на фоне постоянной сухости глаза у пациента во время приема пищи происходит слезотечение. Наблюдается слюнотечение. На стороне неврита лицевого нерва может повыситься слуховая чувствительность (гиперакузия) и обычные звуки кажутся больному более громкими.

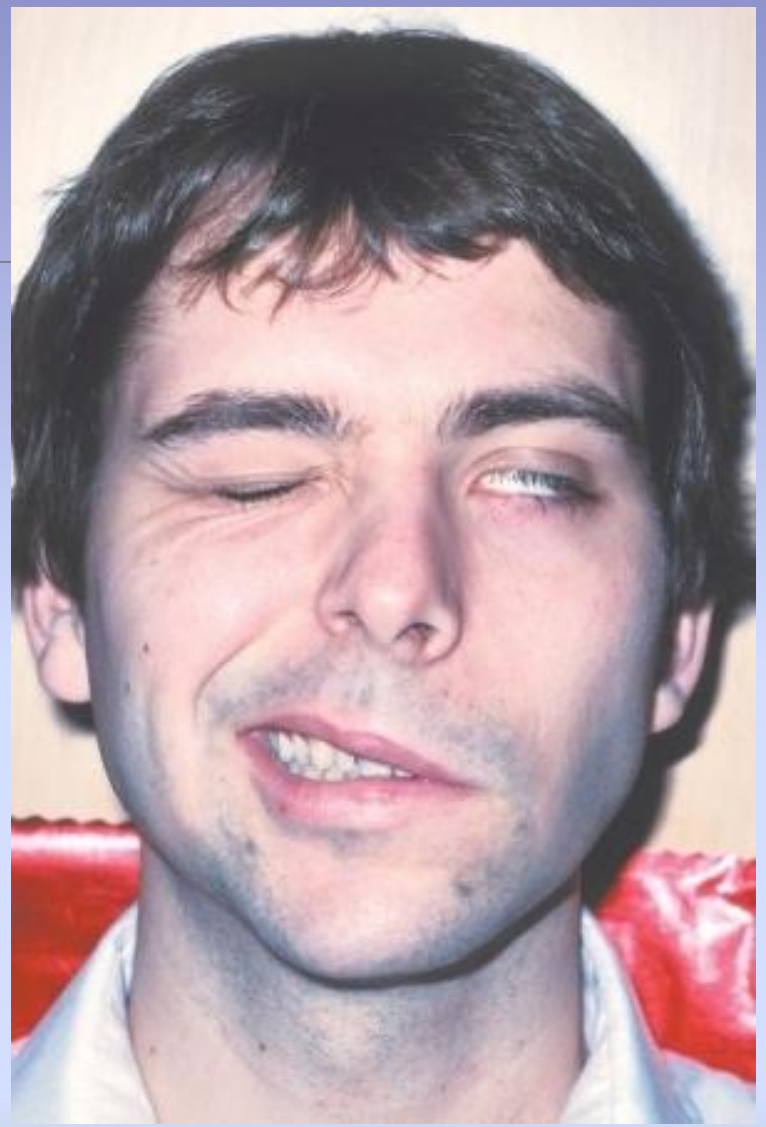

Лечение неврита лицевого нерва

✔ В начальном периоде неврита лицевого нерва назначают глюкокортикоиды (преднизолон), противоотечные средства (фуросемид, триампур, глицерол), сосудорасширяющие препараты (никотиновая кислота, копламин, теоникол), витамины группы В. Для купирования болевого синдрома показаны анальгетики. При вторичном неврите лицевого нерва проводят лечение основного заболевания. В течение первой недели заболевания пораженные мышцы должны находиться в покое. Физиотерапию в виде неконтактного тепла (солюкс) можно применять с первых дней заболевания.

✔ С 5-6-го дня — УВЧ (курс из 8-10 процедур) и контактное тепло в виде парафиновых или озокеритовых аппликаций. Массаж и лечебную физкультуру для пораженных мышц начинают со второй недели заболевания. Нагрузку постепенно увеличивают.

✔ К методам, не имеющим серьезной доказательной базы, но часто использующимся в клинической практике, относится при данном заболевании иглорефлексотерапия.

✔ Полезен **самомассаж лица**. Делают его 2-3 раза в день, стоя перед зеркалом. **Лечебная гимнастика** - выполняют 2 раза в день по 15-20 минут.

✔ Хирургическое.

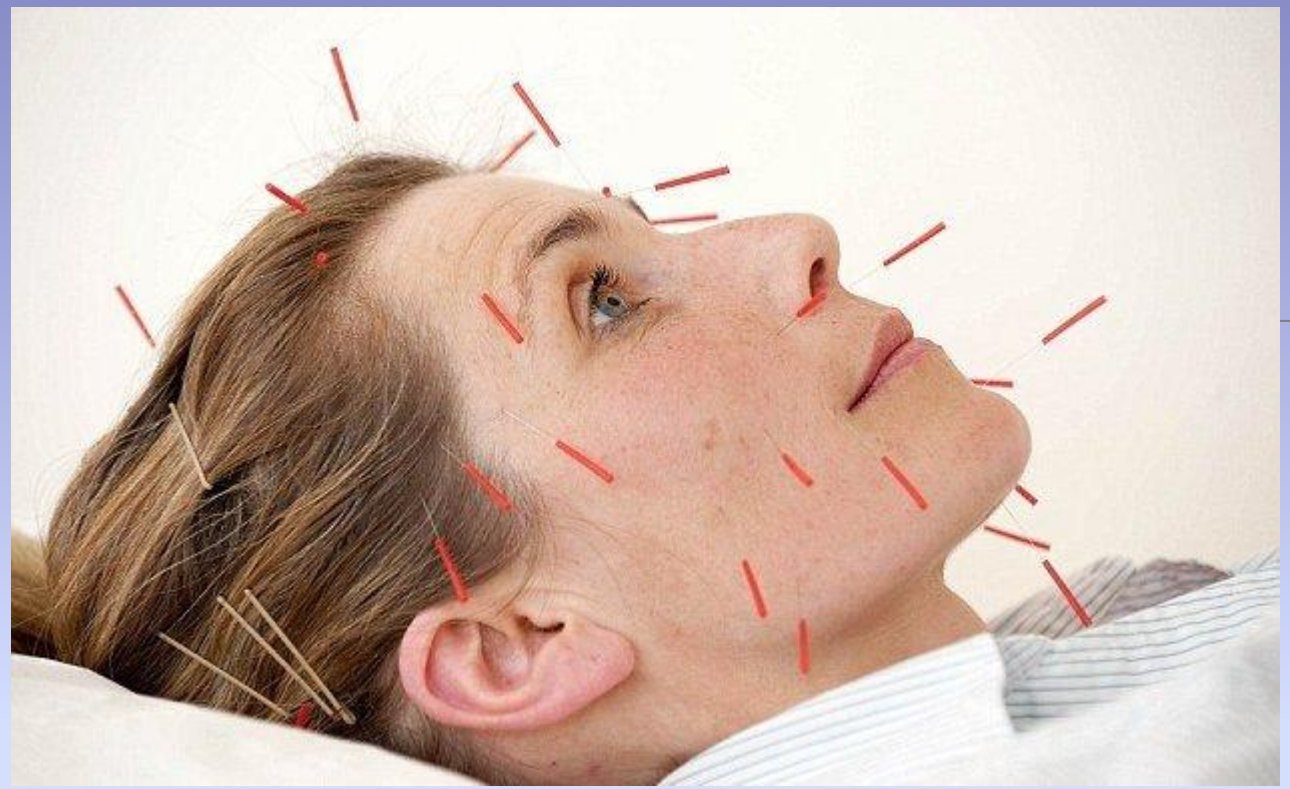

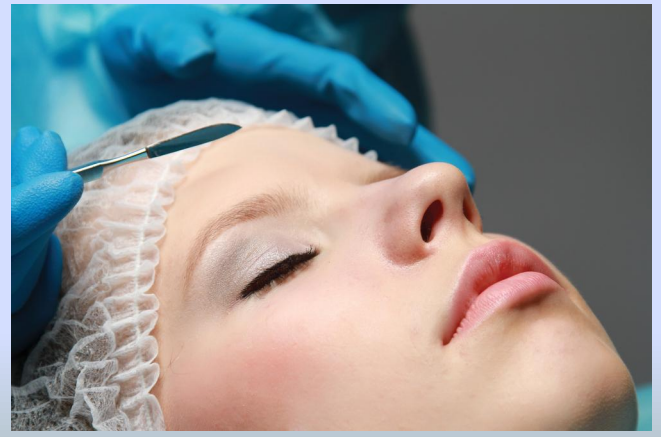

Профилактика неврита лицевого нерва

Предупреждение травм и переохлаждений, адекватное лечение воспалительных и инфекционных заболеваний уха и носоглотки позволяют избежать развития неврита лицевого нерва.