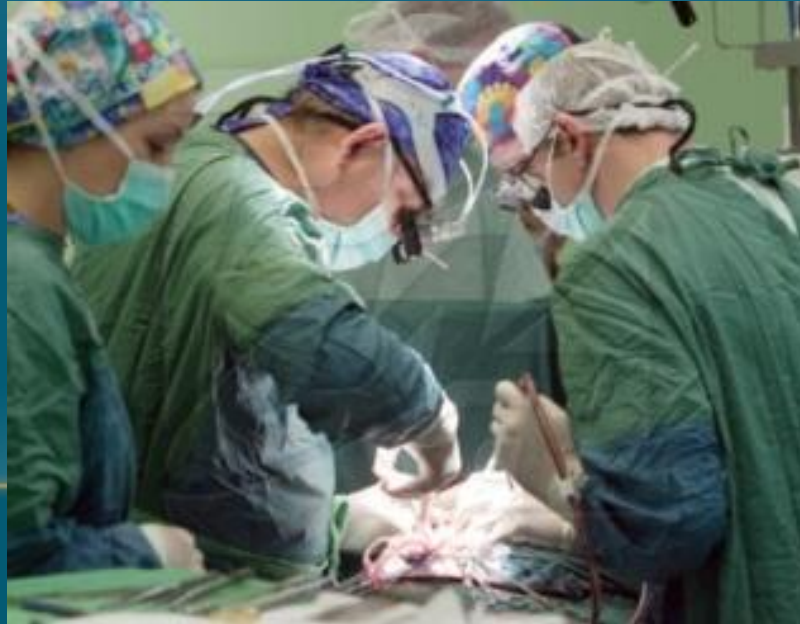

**ЗАПОРІЗЬКИЙ ДЕРЖАВНИЙ МЕДИЧНИЙ  
УНІВЕРСИТЕТ**

**ФАКУЛЬТЕТ ПІСЛЯДИПЛОМНОЇ ОСВІТИ, КАФЕДРА  
ДИТЯЧИХ ХВОРОБ (КУРС ДИТЯЧОЇ ХІРУРГІЇ)**



# **ІНВАГІНАЦІЯ КИШЕЧНИКУ У ДІТЕЙ**

*лекція*

*для лікарів-інтернів дитячих хірургів*

# ОСНОВНОЙ ПРИНЦИП ЛЕЧЕНИЯ ИНВАГИНАЦИИ — ВОЗМОЖНО РАННЯЯ ДЕЗИНВАГИНАЦИЯ.

Хирургическая тактика и методы лечебных мероприятий зависят от :

- локализации и формы внедрения
- сроков поступления
- возраста ребенка

Существуют два основных способа дезинвагинации



консервативный

оперативный

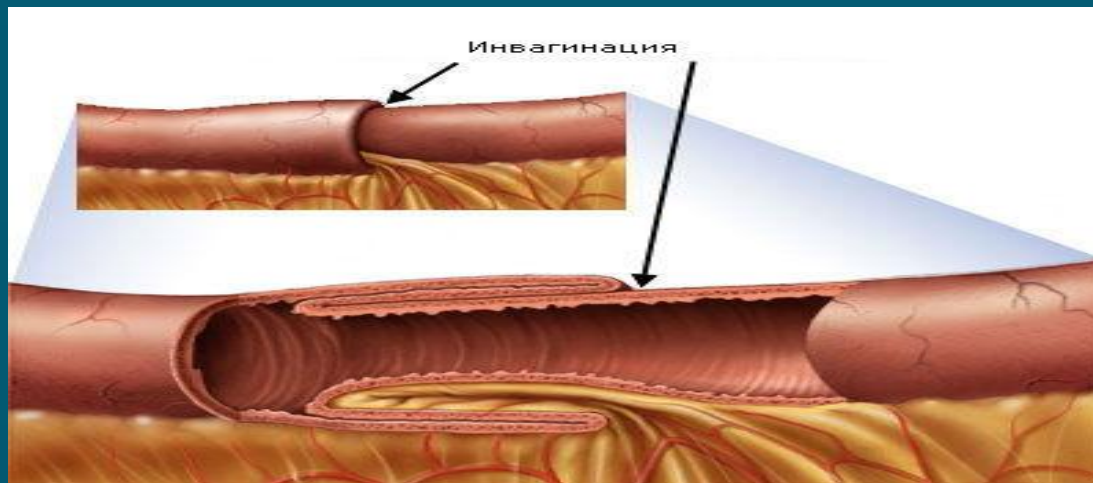
Каждый из этих не конкурирующих методов имеет строгие показания и противопоказания, в зависимости от которых выбирают индивидуальный метод лечения.

## Консервативное лечение

Консервативное лечение инвагинации несравненно проще и атравматичнее хирургического метода. В его основу положен принцип механического воздействия на инвагинат вводимых под давлением в толстую кишку жидкости или воздуха. Имелось значительное количество сообщений об успешном применении высоких клизм с взвесью бария сульфата, проводимых под контролем рентгеновского экрана. Однако применение этой методики относительно сложно, а также ограничены возможности уточнения формы инвагинации и затруднено определение возникшего в кишке давления жидкости. В связи с этим в последние десятилетия для консервативного лечения инвагинации пользуются преимущественно дозированным нагнетанием воздуха в толстую кишку. Рекомендуемый авторами метод избавляет ребенка от лапаротомии и возможных послеоперационных осложнений, сокращает время пребывания в больнице.

*Однако, как показывают наши наблюдения и опубликованные данные, консервативное лечение должно быть ограничено несколькими факторами:*

1) технически тонкокишечную инвагинацию расправить невозможно; воздействие нагнетаемого через прямую кишку воздуха (или взвеси бария сульфата) не распространяется с достаточной силой на инвагинат, расположенный в тонкой кишке;



2) при подвздошно-ободочной инвагинации в связи с ущемлением в илеоцекальном клапане и отеком кишка не расправляется консервативными мероприятиями даже в самые ранние сроки поступления ребенка в стационар. Диагностика этой формы инвагинации возможна только при достаточно квалифицированном рентгенологическом исследовании толстой кишки с введением воздуха во время попыток консервативного лечения;

3) консервативное расправление опасно после 12 ч от начала заболевания или при неясном анамнезе, так как возможен некроз кишки в области головки инвагината; ложное впечатление о расправлении кишки может привести в таких случаях к тяжелым последствиям; более поздние сроки консервативного лечения (до 24 ч) допустимы в случаях точного установления диагноза слепо-ободочной или толстокишечной инвагинации (кроме выпадения головки инвагината через задний проход);

4) консервативное лечение неэффективно при наличии механических причин, вызывающих инвагинацию (полипы, дивертикулы и др.); достигнутое консервативным путем расправление в таких случаях неизбежно осложнится рецидивом заболевания в связи с тем, что механические причины встречаются преимущественно у детей старше 1 года, а установление наличия полипа или дивертикула возможно только при осмотре кишки во время операции; мы считаем противопоказанным в этом возрасте консервативное лечение инвагинации;

5) при рецидиве инвагинации любой формы и локализации консервативный метод применять нельзя, так как даже у грудных детей повторное внедрение обычно связано с наличием механических причин, оперативная ликвидация которых необходима для предупреждения нового рецидива заболевания.

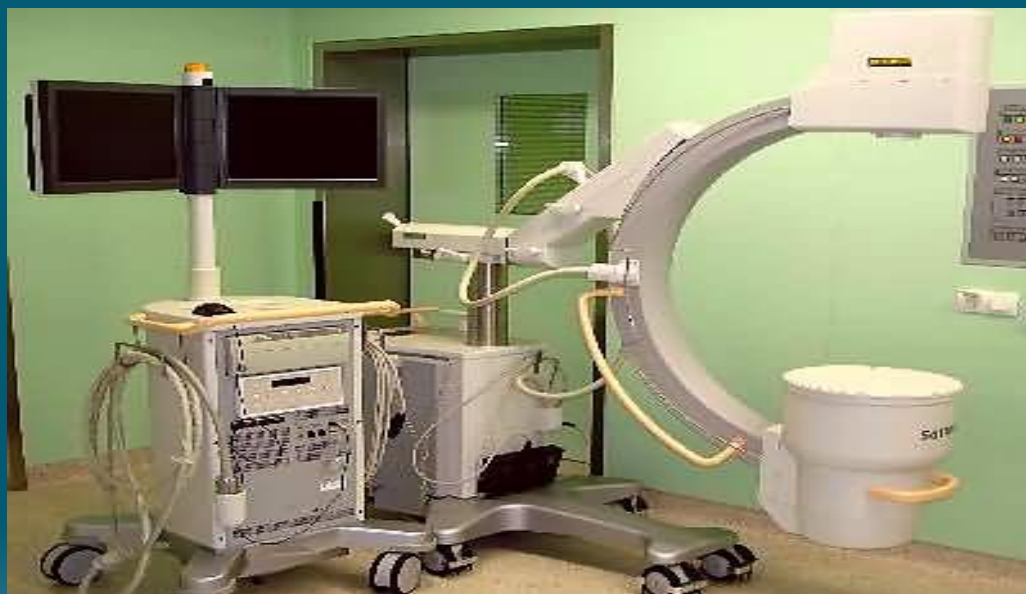Таким образом, консервативное лечение инвагинации показано у грудных детей при раннем поступлении в больницу (до 12 ч от начала заболевания) и установленной локализации головки инвагината в толстой кишке. Применение консервативного метода допустимо только в условиях специализированного детского хирургического стационара и лишь хирургом, имеющим достаточный опыт клинико-рентгенологической диагностики и оперативного лечения инвагинации у детей.



## Техника консервативного лечения инвагинации путем нагнетания в толстую кишку воздуха.

За 30—40 мин до вмешательства больному вводят подкожно раствор промедола и атропина в возрастной дозе. Расправление инвагинации производят в рентгеновском кабинете (лучше под контролем ЭОП).

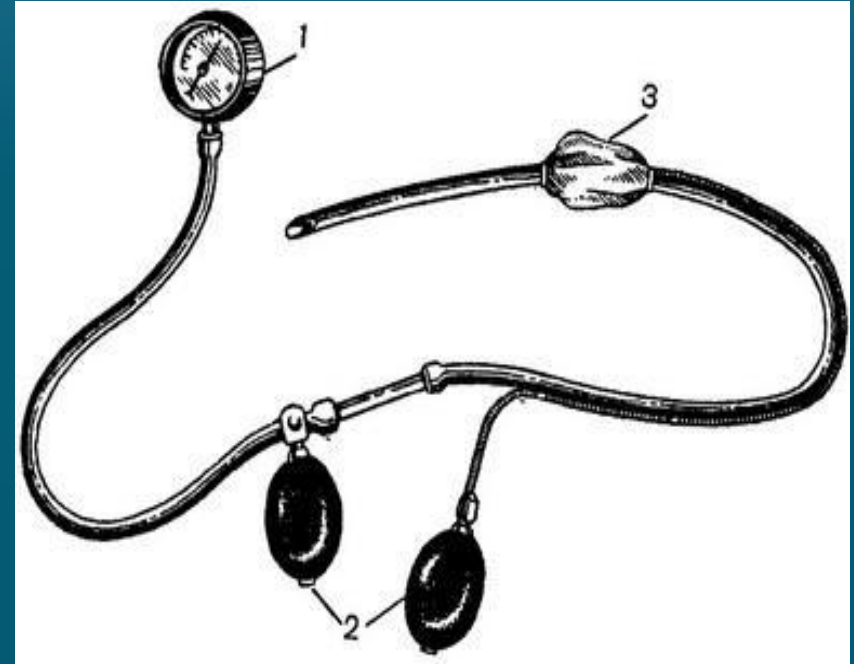
Беспокойным детям дают кратковременный масочный наркоз закистью азота. Ребенка укладывают горизонтально на стол рентгеновского аппарата и начинают вводить воздух в толстую кишку.



# Применяют несколько модификаций расправления.

## Открытый способ.

В прямую кишку вводят на глубину 15—20 см резиновый катетер № 9—10, соединенный тройником с баллоном Ричардсона и мановакуумметром. Воздух нагнетают до повышения давления в системе около 40 мм рт.ст. (5,3 кПа). Затем на короткое время включают экран или производят рентгенограмму. На основании полученных данных уточняют анатомическую форму внедрения.



При выявлении простой подвздошно-ободочной инвагинации дальнейшее расправление воздухом прекращают и ребенка переводят в операционную для хирургического вмешательства.

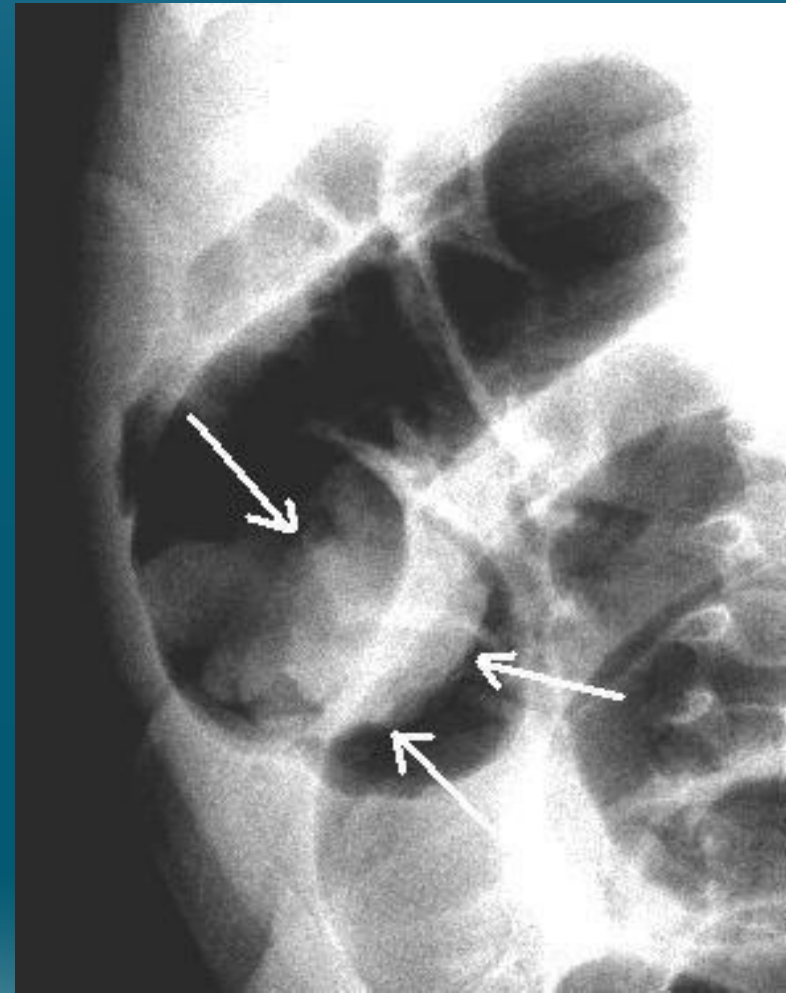
Обнаружив толстокишечную инвагинацию, в кишку продолжают нагнетать воздух толчкообразно, кратковременно повышая давление до 60—70 мм рт. ст. (8—9,3 кПа). Это достигается путем нескольких нажатий на баллон Ричардсона с последующим выжиданием (критерием служит падение давления до 60—70 мм рт. ст. (8—9,3 кПа). Повторным включением рентгеновского экрана или путем производства рентгенограмм (1—2) контролируют продвижение инвагината. По мере накопления воздуха в кишке головка инвагината отодвигается по направлению к илеоцекальному углу и расправляется (толстокишечная и слепо-ободочная формы) или задерживается на каком-либо уровне ободочной кишки. Инвагинат при подкачивании воздуха незначительно смещается проксимально и вновь занимает свое положение, как только прекращается поступление воздуха (феномен баллотирования). Это указывает на невозможность расправления инвагинации консервативным путем. В этих случаях попытка неоперативного лечения является диагностическим мероприятием.

## Закрытое (дозированное) расправление инвагинации по Л. М. Рошалю.

За 20—30 мин до вмешательства производят пресакральную новокаиновую блокаду (10—15 мл 0,25% раствора новокаина), вводят промедол и атропин в возрастных дозах. Ребенка берут в рентгеновский кабинет, укладывают на стол в горизонтальном положении. В прямую кишку вводят резиновый катетер с obturatorом. Последний раздувают и несколько подтягивают, плотно закрывая тем самым анальное отверстие. Включают рентгеновский аппарат и уточняют под экраном правильность положения катетера. Затем начинают нагнетать в толстую кишку воздух, контролируя его поступление периодическим включением рентгеновского аппарата. Обычно довольно отчетливо видно заполнение газом сигмовидной кишки, затем поперечной ободочной. В этот период выявляется тень головки инвагината, давление воздуха в системе повышают до 40—70 мм рт. ст. (5,3—9,3 кПа). Воздух вводят толчкообразно быстрым сжатием (2—3 раза) баллона Ричардсона (показания манометра смотрят в луче электрического фонарика с красным светофильтром). Через каждые 40—50 с включают рентгеновский аппарат на несколько секунд для контроля за расправлением. Если ребенок начинает плакать, то в системе кратковременно повышается давление до 80—90 мм рт. ст. (10,7—12 кПа), Подобное повышение давления не опасно. Дезинвагинация наступает через 3—4 мин. Этот момент фиксируют по рентгенограмме для окончательного уточнения расправления инвагинации.

## Закрытое ступенеобразное расправление инвагинации по В. М. Портному.

В прямую кишку вводят катетер аппарата для консервативной дезинвагинации. Не раздувая obturator, нагнетают воздух, повышая постепенно давление до 30—40 мм рт. ст. (4,5—5,3 кПа). Производят рентгенограмму брюшной полости и по ней уточняют наличие инвагинации, ее локализацию и форму. Если диагностировано тонкокишечное или простое подвздошно-ободочное внедрение, то дальнейшее консервативное лечение прекращают, и ребенка переводят в операционную для хирургического вмешательства. Если выявлено толстокишечное внедрение, то больному подкожно вводят растворы промедола и атропина и через 20—30 мин приступают к расправлению инвагинации.

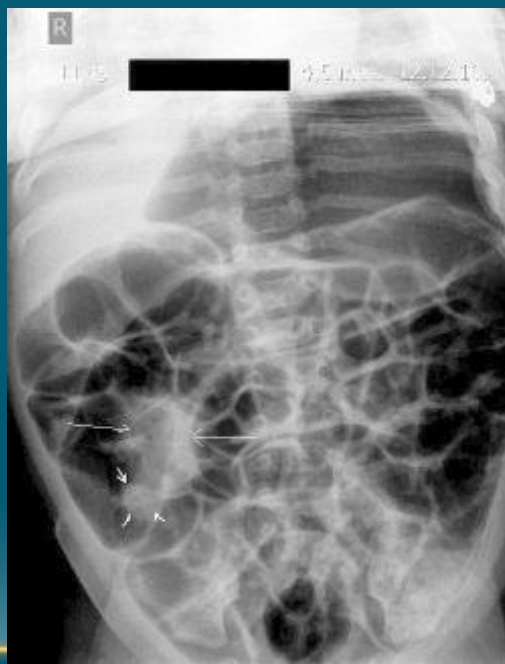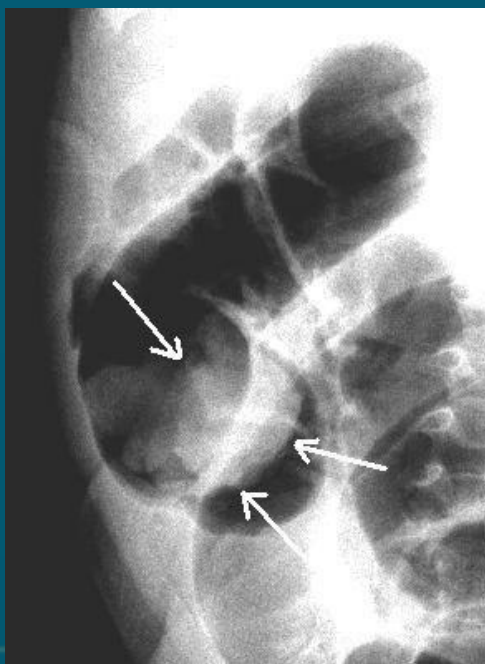


Раздувают obturator и медленно нагнетают в просвет кишки воздух, доводя давление до 60 мм рт. ст. (8 кПа). Это давление поддерживают 1 — 2 мин и одновременно проводят легкий массаж передней брюшной стенки над проекцией инвагинации. Показателем начинающегося расправления (смещения головки инвагината в оральном направлении) является медленное снижение внутрикишечного давления. Если давление не падает, то нагнетание воздуха можно продолжить в безопасных пределах, но с обязательными интервалами после каждого повышения на 10 мм рт. ст. (1,3 кПа). В промежутках между каждым нагнетанием воздуха наблюдают за манометром; в случае падения давления (начало дезинвагинации) его поддерживают на достигнутом уровне 1—2 мин и производят массаж передней брюшной стенки. Ступенеобразное нагнетание воздуха позволяет расправить инвагинацию при минимальном внутрикишечном давлении. Прекратившееся снижение внутрикишечного давления указывает на дезинвагинацию. После этого производят повторную рентгенограмму брюшной полости, зонд отсоединяют от аппарата и оставляют в прямой кишке для выведения воздуха.



## Результаты проведенного лечения оценивают преимущественно по рентгенологическим признакам:

- 1) заполнение воздухом всей толстой кишки;
- 2) отсутствие характерной тени инвагината;
- 3) появление значительного количества воздуха в тонкой кишке.



Клинически расправление инвагинации сопровождается заметным улучшением общего состояния больного. Ребенок перестает беспокоиться, охотно берет грудь матери, быстро засыпает. При пальпации живота инвагинат не определяется. Стул появляется через 5—12 ч.





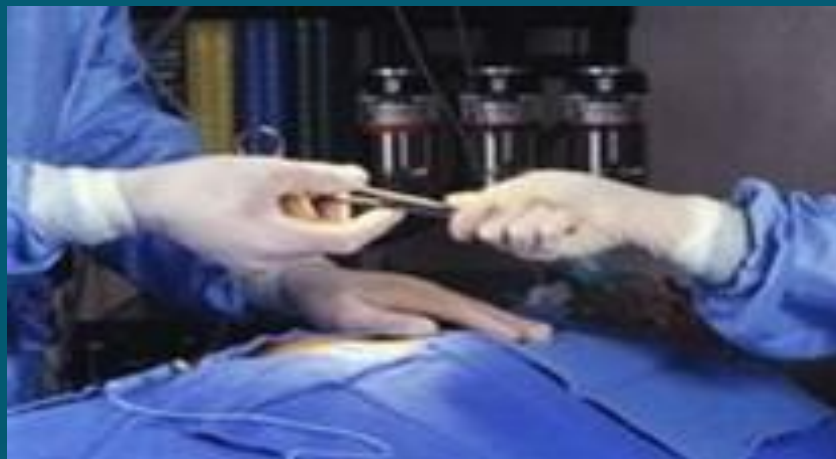## Частичное расправление характеризуется:

- 1) сохранением на рентгенограмме тени инвагината с перемещением ее в оральном направлении;
- 2) изменением контуров и формы тени инвагината;
- 3) заполнением воздухом слепой кишки, но отсутствием газа в тонкой.

В таких случаях ребенок продолжает беспокоиться, отказывается от пищи. Пальпаторно иногда можно определить инвагинат, размеры которого становятся меньше и локализация иной (ближе к подвздошной области).

Безуспешная попытка дезинвагинации рентгенологически выявляется по наличию тени инвагината первоначальных размеров и формы, расположенной на прежнем месте. Толстая кишка заполнена воздухом неполностью, газ в тонкой кишке не обнаруживается. Клиническая картина после безуспешной попытки консервативного расправления инвагинации не изменяется по сравнению с имевшейся до начала лечения.

При неудачной попытке или частичном расправлении инвагинации ребенка необходимо немедленно перевести в операционную и приступить к хирургическому вмешательству.



Ведение больного после консервативного расправления инвагинации не требует специальных лечебных мероприятий. Пациента помещают в послеоперационную палату для наблюдения. Малейшие изменения поведения (беспокойство, плач, рвота и др.) требуют внимательного осмотра ребенка хирургом (возможный рецидив заболевания или просмотренное частичное расправление инвагинации!). Через 1 ч начинают поить больного и, если нет рвоты, назначают обычную для его возраста диету.

Некоторые авторы для окончательного подтверждения эффективности консервативного расправления инвагинации дают ребенку столовую ложку взвеси бария сульфата (на грудном молоке или сладком киселе) консистенции жидкой сметаны. По рентгенограммам через 12 ч контролируют прохождение контрастирующего вещества по желудочно-кишечному тракту.

Выписывают детей домой после консервативного расправления инвагинации через 1—2 сут. Родителей предупреждают о необходимости при появлении беспокойства ребенка немедленно обратиться к врачу.

## Оперативное лечение

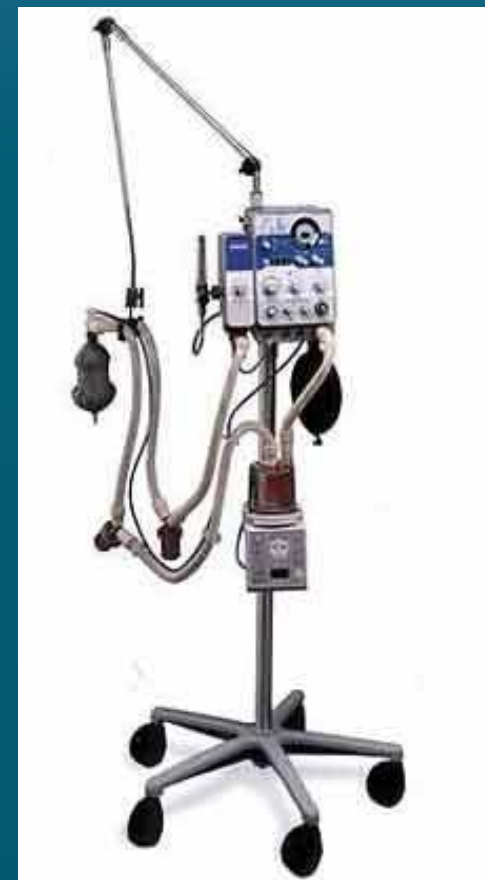Оперативное лечение инвагинации показано при:

- тонкокишечной форме;
- поздних сроках поступления (свыше 12 ч) от начала заболевания;
- нечетком анамнезе;
- рецидивах;
- выпадении инвагината через прямую кишку;
- у детей старшего возраста (после 1 года);

Чем раньше проведена операция, тем лучше прогноз. Промедление с хирургическим вмешательством может привести к необратимым изменениям стенки внедрившейся кишки.

## Предоперационная подготовка

Предоперационная подготовка должна быть кратковременной и интенсивной, индивидуальной для каждого больного. В редких случаях при удовлетворительном общем состоянии следует ограничиться общими мероприятиями — промыванием желудка, медикаментозной подготовкой к наркозу. Если при поступлении у ребенка имеются выраженная интоксикация, обезвоживание, явления перитонита, то подготовку к операции проводят в течение 2—3 ч, добиваясь улучшения общего состояния. Для этого производят венесекцию и начинают внутривенное введение 10% раствора, глюкозы, гемодеза. Параллельно назначают жаропонижающие средства (при температуре тела выше 38 °С). Операцию проводят под эндотрахеальным наркозом с управляемым дыханием и защитным переливанием крови.



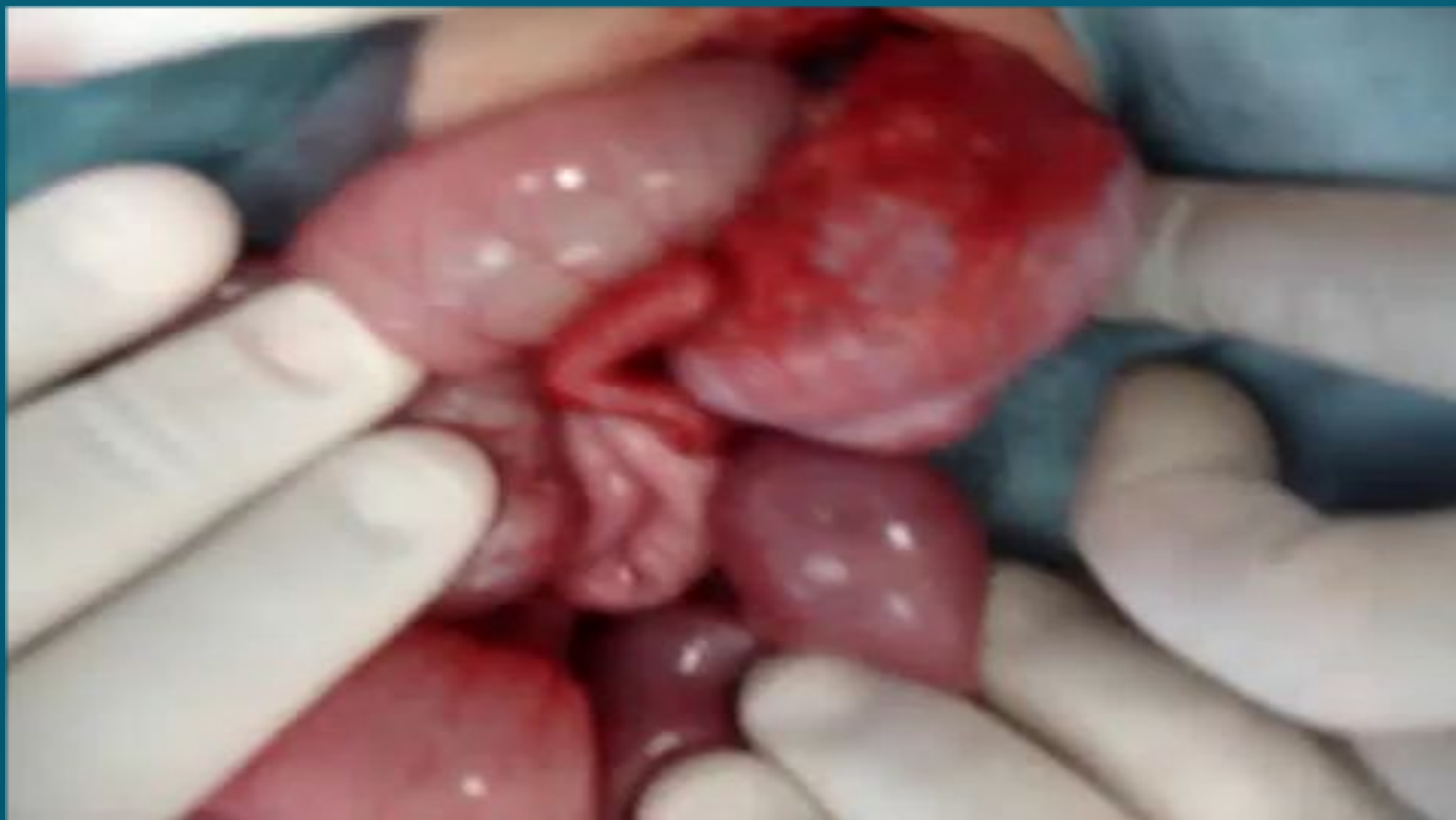## Техника операции.

Брюшную полость вскрывают парамедианным разрезом справа (у старших детей — срединным), который дает возможность тщательной ревизии и при необходимости может быть легко расширен. По вскрытии брюшной полости обращают внимание на количество и характер выпота. В поздние сроки поступления он становится геморрагическим, что указывает на тяжелые циркуляторные нарушения в кишечной стенке инвагината. Мутный выпот обычно наблюдается при некрозе кишки.

Ревизию брюшной полости начинают без эвентрации кишечника, соблюдая при этом определенную последовательность. Хирург вводит через лапаротомическое отверстие в брюшную полость несколько пальцев (у старших детей — всю кисть) и вначале ощупывает поперечную ободочную кишку, где чаще всего локализуется внедрение, продвигая пальцы по направлению к слепой. Не обнаружив инвагината, нужно обследовать ободочную кишку в дистальном направлении, в случаях толстокишечного внедрения головка может находиться в нисходящем отделе или сигмовидной кишке.

При отрицательных данных следует обследовать тонкую кишку, начиная от илеоцекального клапана в оральном направлении. Найденный инвагинат осторожно подтягивают и выводят в рану. Иногда во время этих манипуляций происходит расправление инвагинации. В таких случаях следует осмотреть кишку, выяснить локализацию и протяженность бывшего внедрения. Кишка в этом месте несколько отечна, цианотична, возможны мелкие кровоизлияния на серозной оболочке, застойные сосуды брыжейки. После введения в брыжейку 10—15 мл 0,25% раствора новокаина и согревания петли кишки компрессами с теплым изотоническим раствором натрия хлорида (15—20 мин) производят повторную ревизию. Обычно кишка принимает нормальную окраску, сомнения в ее жизнеспособности не возникают. Не восстановившаяся пульсация сосудов, обширные кровоизлияния, синюшная окраска являются показанием к резекции кишки. Выявленная механическая причина инвагинации (опухоль, киста, дивертикул) также является показанием к резекции кишки. Пренебрежение этим правилом может привести к тяжелым последствиям. После выведения инвагината его покрывают влажной теплой марлевой салфеткой, в брыжейку кишки вводят 10—20 мл 0,25% раствора новокаина и приступают к дезинвагинации.

При толстокишечном и слепо-ободочном внемении расправление в большинстве случаев происходит без затруднений. Хирург несколько раз обхватывает и сжимает двумя пальцами кишку у головки инвагината, постепенно проталкивая ее в оральном направлении . В более сложных случаях, при подвздошно-ободочном внемении, выдавливание инвагината производят двумя руками .

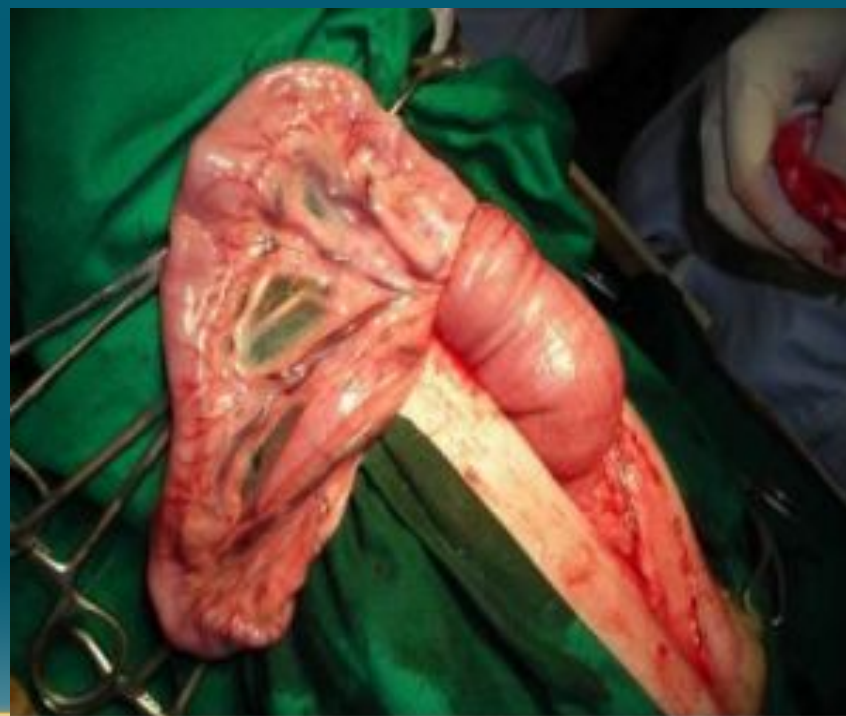



При многоцилиндровой инвагинации вначале расправляют толстокишечную часть, затем подвздошноободочное внедрение. Торопливость и применение значительной силы при этом ответственном этапе операции недопустимы. Следует помнить о том, что самым трудным местом при дезинвагинации подвздошноободочного внедрения является область ущемляющего кольца илеоцекального клапана. При дезинвагинации не следует подтягивать за отрезок кишки, расположенный оральной шейки инвагината. Это грозит излишней травмой и разрывами серозной оболочки внедренной кишки. Исключение из этого правила допустимо только при расправлении выпавшего через задний проход инвагината. В этих случаях хирург захватывает внедренную толстую кишку со стороны брюшной полости и осторожно подтягивает, а ассистент одновременно вправляет инвагинат в прямую кишку, надавливая на выпавшую часть салфеткой, пропитанной вазелиновым маслом. После того, как произошло вправление выпавшего инвагината и головка его определяется в толстой кишке, последнюю выводят в рану. Дезинвагинацию заканчивают обычным способом.

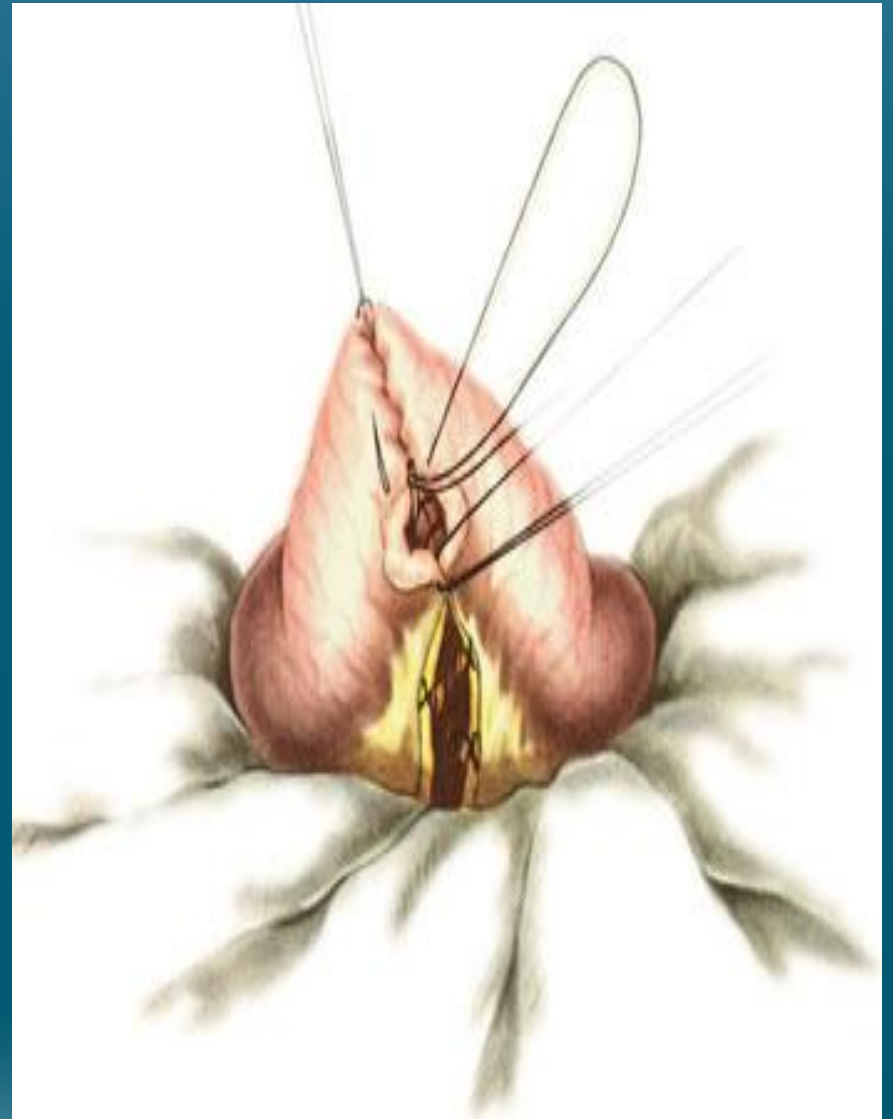
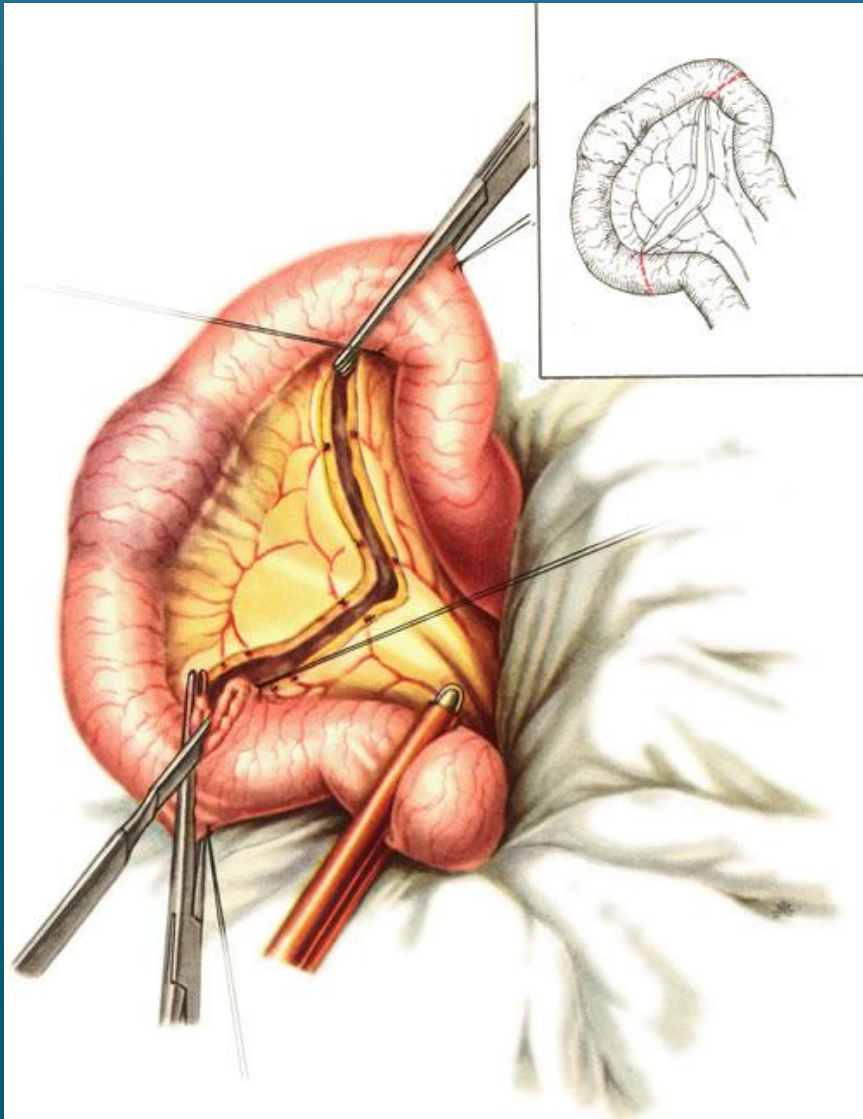
После расправления инвагинации, петлю кишки согревают влажными салфетками и проверяют ее жизнеспособность. Если после отогревания в течение 20—25 мин пульсация сосудов брыжейки полностью не восстанавливается, остаются резкий цианоз и отек кишки на ограниченном участке, нет видимой перистальтики или определяются обширные кровоизлияния, отслаивающие серозную оболочку и прощупывающиеся в просвете кишки, то производят резекцию измененной петли. Малейшие сомнения в жизнеспособности дезинвагинированного отдела кишки являются также показанием к ее резекции.

Если дезинвагинация оказывается технически сложной (при попытках расправления появляются надрывы кишечной стенки или определяется некроз внедренных отделов кишки), то следует одновременно резецировать всю массу инвагината без его расправления. Подобная тактика показана и в тех случаях, когда у ребенка при позднем поступлении выявлена тяжелая интоксикация.



## Техника резекции тонкой кишки.

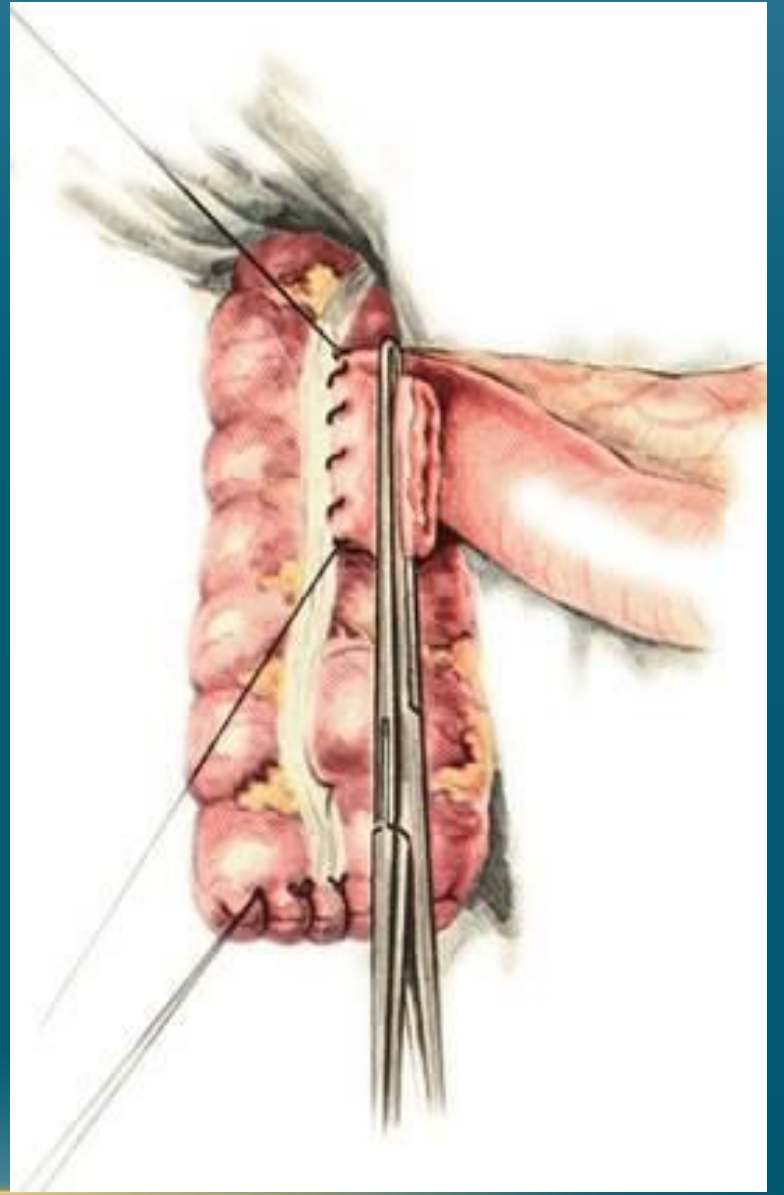
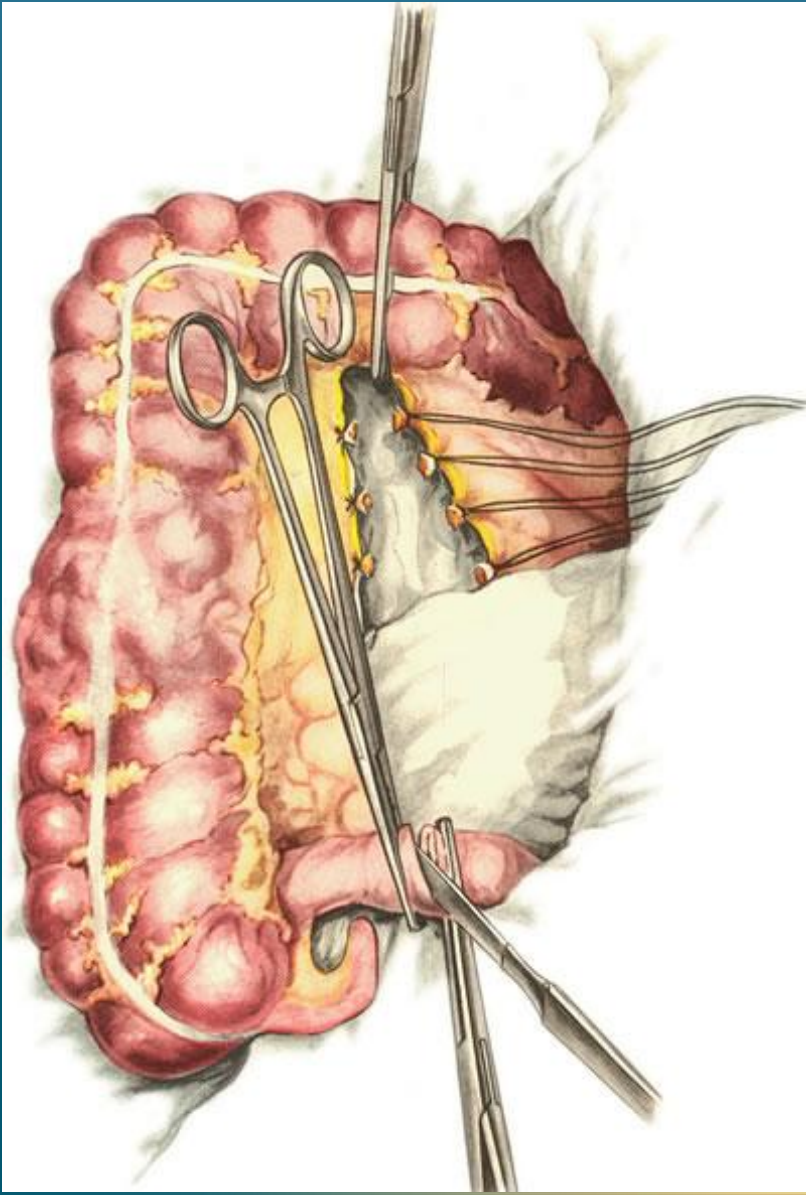
Наиболее ответственным моментом операции является определение границ резекции. Необходимо помнить о том, что нарушения гемодинамики во внутренних слоях кишечной стенки распространяются на некоторое расстояние за пределы, определяемые при наружном осмотре. В связи с этим резекцию проводят, отступя по 10—15 см дистальнее и проксимальнее видимых границ нежизнеспособного участка кишки (или прощупываемого инвагината при невозможности его расправления). На этих уровнях кишку пережимают двумя зажимами. Питающие сосуды брыжейки лигируют и пересекают. Затем изолируют операционное поле салфетками, кишку пересекают между зажимами и удаляют. Не-прерывность кишки восстанавливают созданием двухрядного анастомоза «конец в конец». Дефект брыжейки зашивают отдельными кетгутовъши швами.



## Техника резекции илеоцекального угла

Определив границы резекции, соответственно мобилизуют восходящий отдел толстой кишки. Для этого рассекают вдоль кишки париетальную брюшину, которую вместе с брыжейкой тупым путем отпрепаровывают в медиальном направлении. Отступя не менее 10 см от илеоцекального клапана, подвздошную кишку пересекают между зажимами, затем рассекают брыжейку и лигируют сосуды толстой кишки до границы резекции. Отводящий отдел берут на нити-«держалки», на приводящий накладывают зажим. Операционное поле изолируют салфеткой, кишку пересекают по краю зажима и удаляют. Ассистент удерживает оставшуюся часть толстой кишки за нити-«держалки». Просвет ее смазывают спиртовым раствором йода (имеющееся содержимое предварительно удаляют электроотсосом) и зашивают трехрядными швами (первый ряд — непрерывный шов, остальные — узловые). Затем создают двухрядный анастомоз «конец в бок» на расстоянии 5—6 см от зашитой культи по *taenia libera*. Дефект в брыжейке зашивают отдельными кетгутовыми швами.





Наши наблюдения показывают, что технически правильно произведенная резекция кишки при инвагинации у детей грудного и старшего возраста протекает сравнительно благополучно.

Во время операции по поводу инвагинации не следует производить дополнительных хирургических вмешательств. Аппендэктомия показана только при видимых (или подозреваемых) воспалительных изменениях в червеобразном отростке

Мы согласны с большинством детских хирургов, которые не рекомендуют фиксировать дезинвагинированный отдел кишечника, так как это мероприятие не предупреждает крайне редкие случаи рецидива.

Заканчивая операцию, в брюшную полость вводят антибиотики и последнюю послойно зашивают наглухо. Пунктируют перидуральное пространство для проведения продленной анестезии. В случаях перитонита и после резекции кишки в брюшную полость через отдельный прокол вводят тонкую ниппельную трубочку на 2—3 дня для введения антибиотиков.

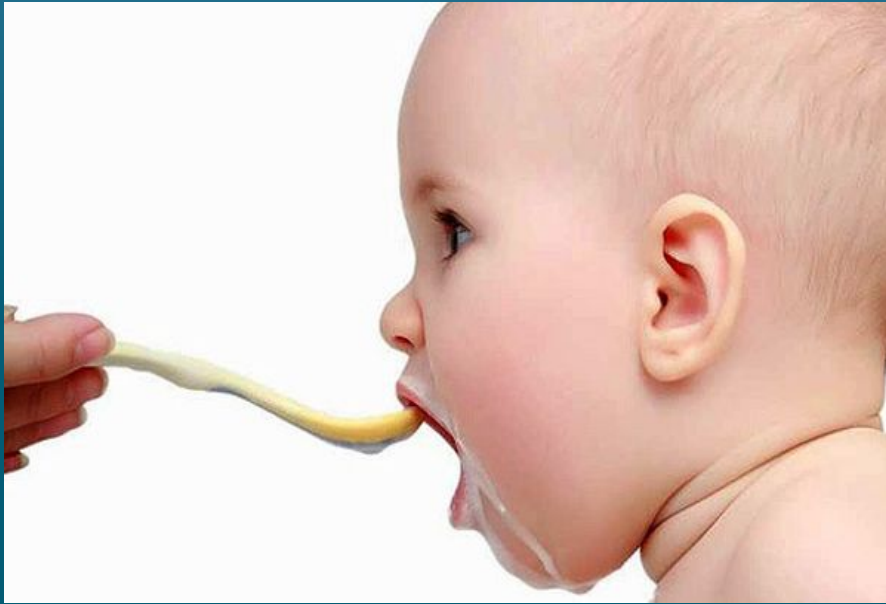## Послеоперационное лечение.

Больного помещают в палату интенсивной терапии, назначают сердечные средства, антибиотики широкого спектра действия, оксигенотерапию. Всем детям проводят продленную перидуральную анестезию в течение 4—5 дней для предупреждения и лечения пареза кишечника. Назначают противовоспалительную физиотерапию. Систему для внутривенного капельного вливания оставляют на 1 сут, а при необходимости проведения парентерального питания — на более длительные сроки.

Для выявления сравнительно часто развивающейся гипертермии ребенку измеряют температуру тела каждые 2 ч. Повышение ее выше 38 °С является показанием к проведению жаропонижающих мероприятий.

Кормление больных, у которых операция закончилась дезинвагинацией, начинают через 6 ч после вмешательства. Грудным детям назначают сцеженное женское молоко по 15—20 мл через каждые 2 ч. Спустя сутки, при отсутствии рвоты и улучшении общего состояния, к каждому кормлению прибавляют по 10—15 мл молока, доводя его количество к 4—5-му дню до нормального, соответствующего массе тела и возрасту ребенка. В эти дни недостающее количество жидкости вводят внутривенно капельно. Если после первых кормлений возникла рвота, то ребенку на сутки назначают парентеральное питание, промывание желудка каждые 3—4 ч, и только после этого вновь начинают дробное кормление.





Детям старшего возраста через 6—8 ч после оперативной дезинвагинации позволяют пить теплый чай или глюкозу по 30—50 мл, назначая в это же время парентеральное питание. Со 2-го дня, если нет рвоты, применяют жидкую диету, переводя на послеоперационный стол через 2—3 дня, а обычную диету разрешают с 6—7-го дня.

Детям после резекции кишки парентеральное питание проводят в течение 3 сут, разрешая пить со 2-го дня ограниченное количество жидкости. Затем назначают жидкий послеоперационный стол и продолжают диету до 2 нед. При неосложненном послеоперационном периоде ребенка выписывают из стационара на 12—14-й день.

## Осложнения



Осложнения в послеоперационном периоде наблюдаются сравнительно часто (до 21,4%, по данным Л. М. Рошаля). Большинство из них связано с поздним поступлением детей или ошибочной тактикой хирурга.

**Гипертермия** появляется в первые часы после операции в связи с адсорбцией токсичных продуктов из инвагинированного отрезка кишки. Своевременные меры профилактики, проводимые до хирургического вмешательства и в начальном периоде повышения температуры тела, правильный комплекс фармакологических и физических мер охлаждения позволили нам во всех случаях ликвидировать это тяжелое осложнение.

**Парез кишечника**, который возникает из-за обширных циркуляторных нарушений в инвагинированной кишке, интоксикации, а в ряде случаев и перитонита, наблюдается у 1/2 оперированных больных. В последние 10 лет, когда в клиниках стали широко применять продленную эпидуральную анестезию, проблема послеоперационного пареза у этих детей была практически решена.

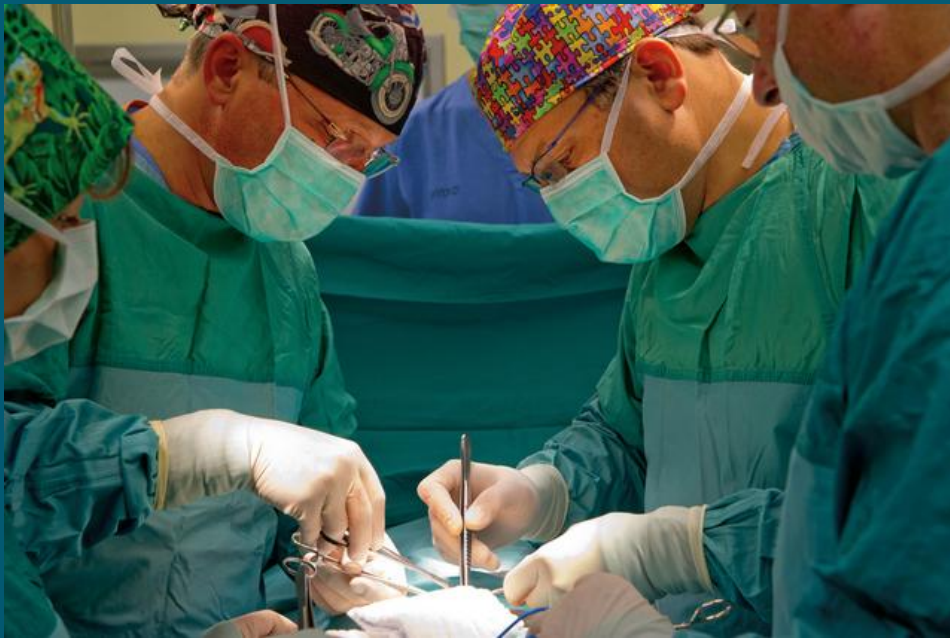

Всем больным после операции в эпидуральное пространство вводят тримекаин по схеме, разработанной в нашей клинике [Баиров Г. А., Парнес Д. И., 1976]. В запущенных случаях, когда у ребенка имеется тяжелый парез кишечника, необходимо систематически отсасывать застойное содержимое из желудка. Энтеростомию при парезе кишечника мы считаем противопоказанной.

**Нагноение послеоперационной раны** мы отметили у 12 больных с перитонитом. Введение во время операции в подкожную клетчатку резинового выпускника на 1—2 дня обычно ограничивает возможность обширного нагноения. Однако в ряде случаев воспаление раны развивается, несмотря на проводимые консервативные мероприятия. Появляются отек, гиперемия кожи, ухудшается общее состояние ребенка, повышается температура тела. В таких случаях приходится удалять часть швов с кожи и накладывать отсасывающую повязку. После стихания воспалительных явлений края раны стягивают полосками лейкопластыря. Заживление происходит вторичным натяжением.

В ряде случаев нагноение послеоперационной раны может привести к эвентрации кишечника. Основными мерами профилактики этого осложнения являются борьба с парезом кишечника, антибактериальная терапия и физиотерапевтические процедуры. Возникшая эвентрация является показанием к срочной операции под наркозом.

Техника операции при **эвентрации** кишечника. Выпавшие кишечные петли обильно орошают 0,25% раствором новокаина с антибиотиками и вправляют в брюшную полость. Производят ревизию послеоперационной раны. При наличии воспалительных явлений удаляют швы с кожи и прорезавшиеся нити, соединявшие глубокие слои брюшной стенки. Края раны на всем протяжении освежают, иссекая поверхностные некротизированные ткани. В брюшную полость вводят антибиотики. Рану зашивают через все слои (брюшина, апоневроз, мышцы) отдельными шелковыми швами. На кожу накладывают капроновые швы.



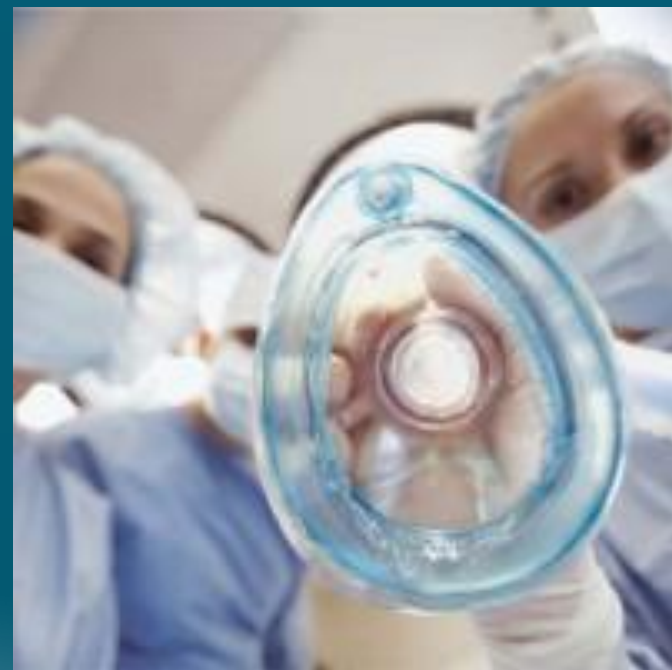Иногда эвентрация происходит в поздние сроки (на 5—6-й день) через небольшое отверстие частично разошедшейся раны. Если остальные швы не имеют признаков прорезывания или признаки воспаления в их окружности отсутствуют, то освежают края только имеющегося дефекта, и его послойно ушивают.



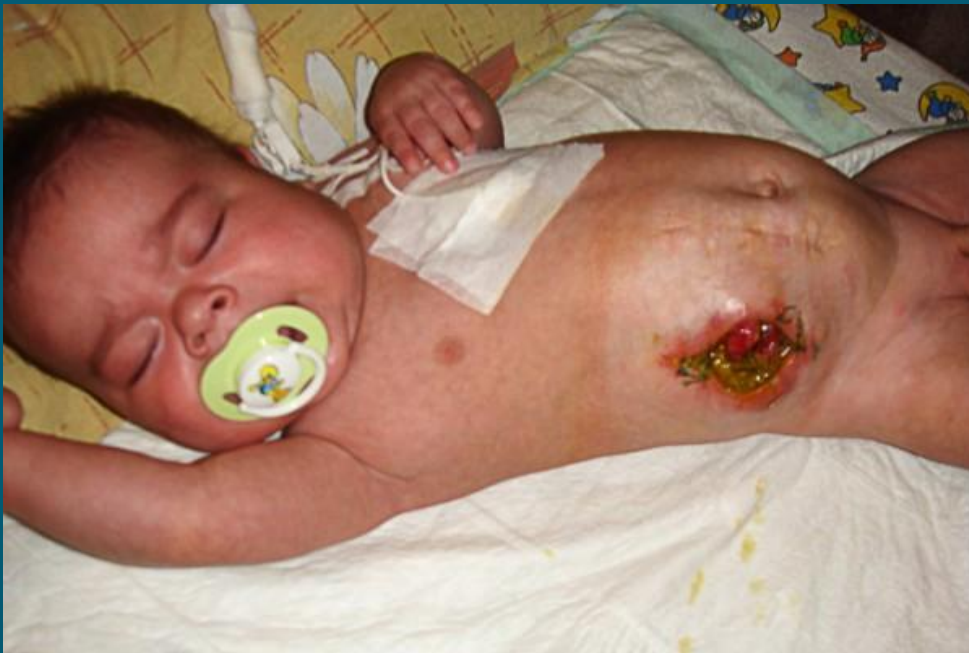**Перитонит в послеоперационном периоде** возникает в связи с несостоятельностью швов анастомоза или некрозом кишечной стенки при неправильной оценке ее жизнеспособности во время дезинвагинации.

Общее состояние ребенка прогрессивно ухудшается, повышается температура тела, возникает рвота, пульс становится частым, язык обложен, сухой. Развиваются эксикоз, интоксикация. Усиливается парез кишечника.

В крови выявляется значительный лейкоцитоз со сдвигом в формуле влево. Живот напряжен, резко болезнен при пальпации. Установленный диагноз перитонита является показанием к повторной лапаротомии. При тяжелом общем состоянии назначают кратковременную интенсивную предоперационную подготовку (трансфузия жидкостей, крови, жаропонижающие средства и др.). Хирургическое вмешательство проводят под эндотрахеальным наркозом и защитным переливанием крови.



**Техника релапаротомии.** Снимают швы, края раны разводят, гнойный выпот из брюшной полости удаляют электроотсосом. Ревизия кишечника необходима для выявления исходного очага инфекции. Вначале осматривают область бывшей инвагинации или место анастомоза. Наличие перфорации, недостаточности швов анастомоза или участка нежизнеспособной кишки является показанием к резекции. В редких случаях при крайне тяжелом общем состоянии ребенка выводят измененную петлю кишки с анастомозом на переднюю брюшную стенку через отдельный дополнительный разрез.



Хирургическое вмешательство заканчивают введением в брюшную полость через небольшие проколы тонких полиэтиленовых ирригаторов, раны зашивают наглухо. После улучшения общего состояния (спустя 1—1 1/2 мес) образовавшиеся свищи ликвидируют оперативным путем.

**В послеоперационном периоде** назначают антибиотики широкого спектра действия (парентерально и через ирригаторы в брюшную полость), физиотерапию, систематическое промывание желудка, продленную эпидуральную анестезию.



**Спасибо за внимание**