

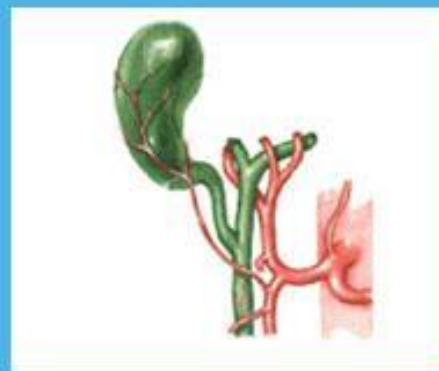
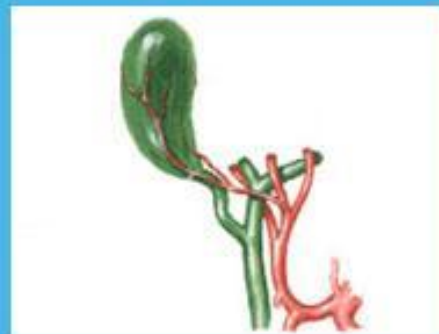
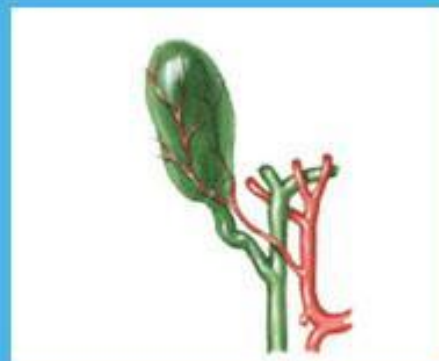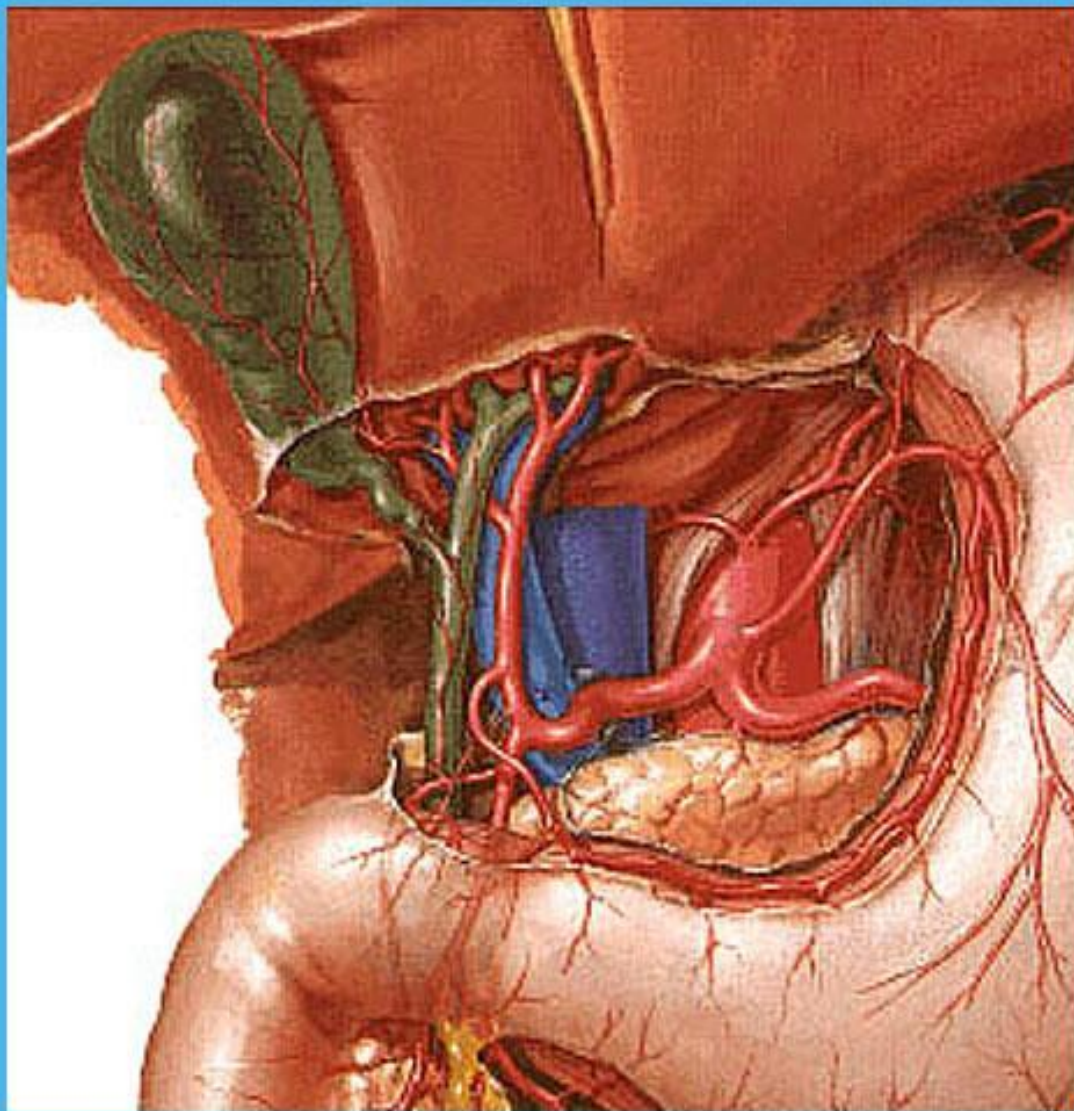


Кафедра факультетской хирургии

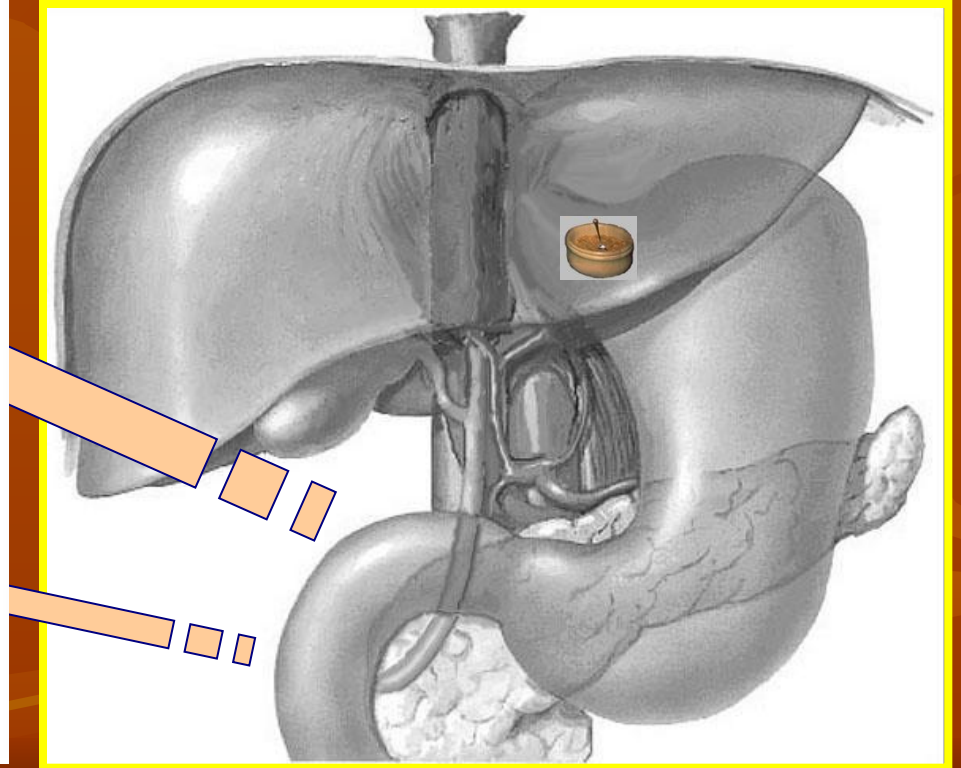
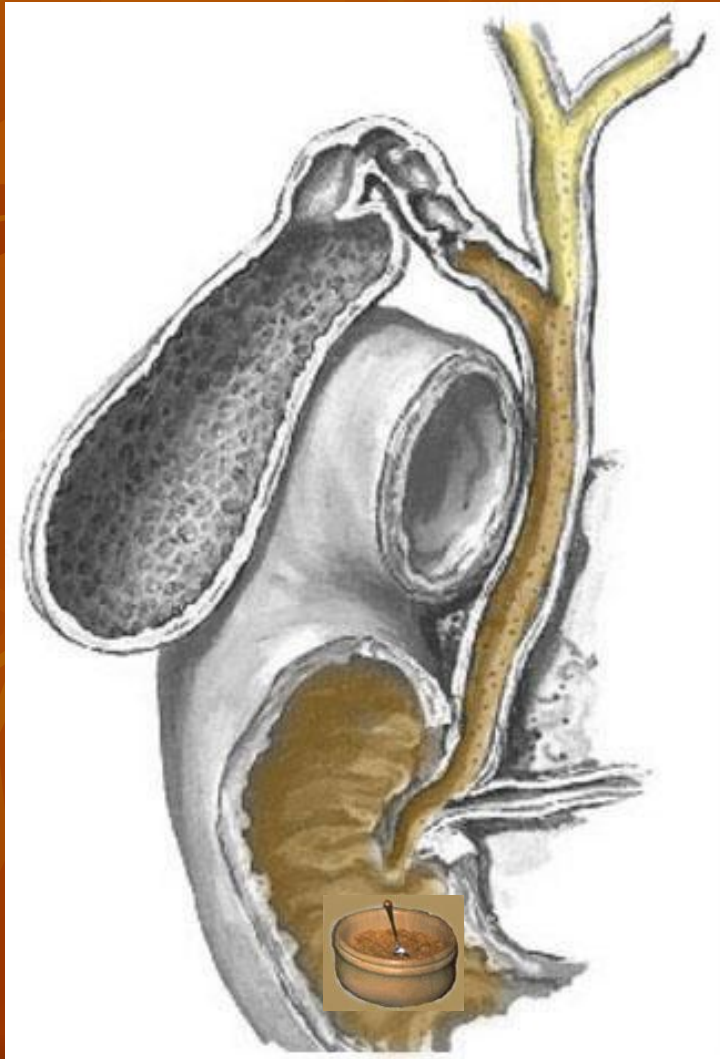
ОСТРЫЙ ХОЛЕЦИСТИТ

Санкт-Петербург, 2010 г.

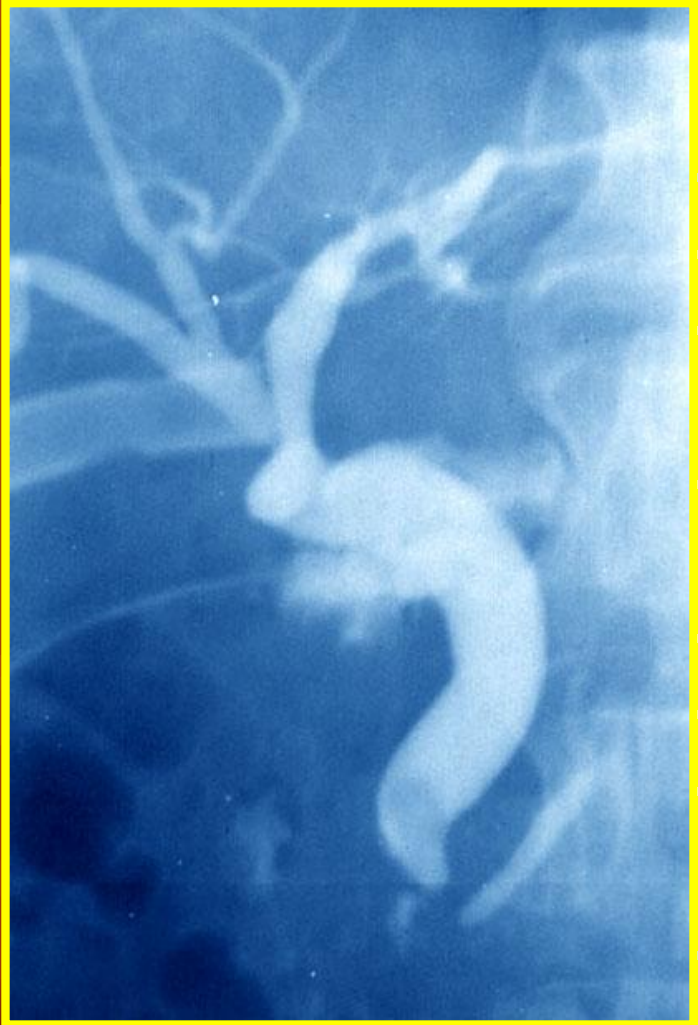НОРМАЛЬНАЯ АНАТОМИЯ



НОРМАЛЬНАЯ ФИЗИОЛОГИЯ



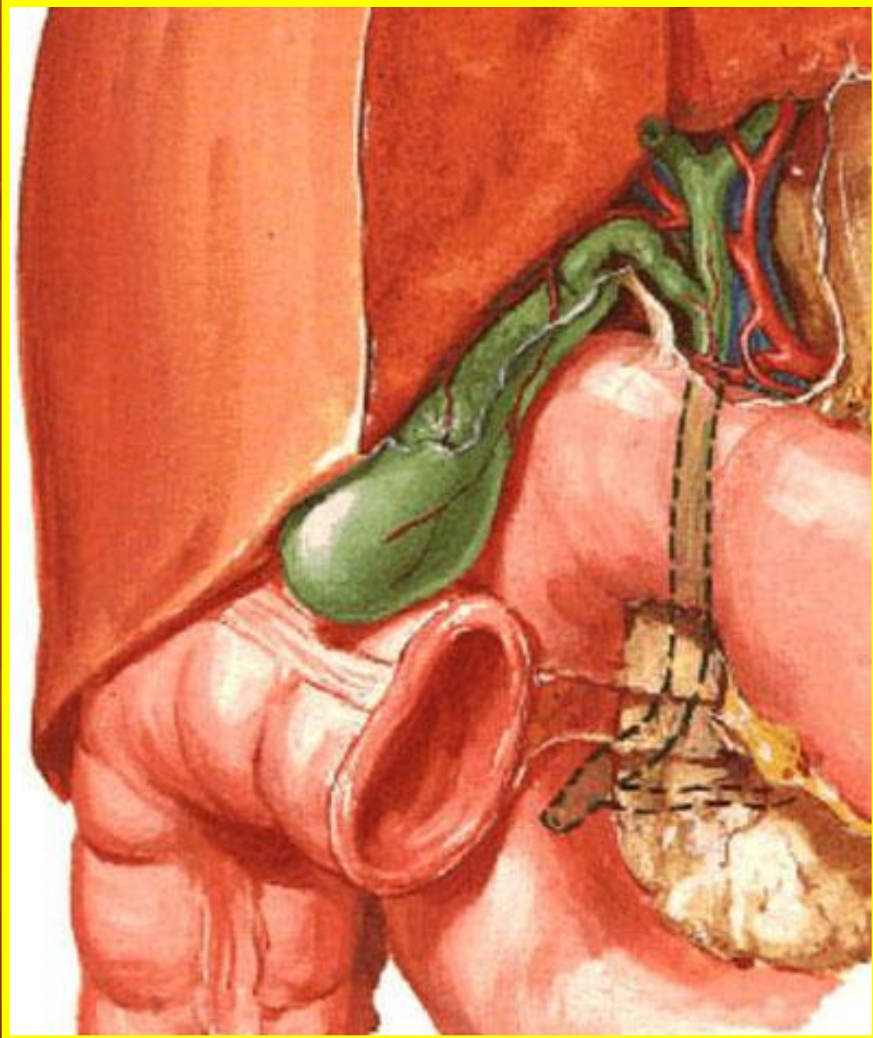ПАТОГЕНЕЗ ОСТРОГО ХОЛЕЦИСТИТА



ПРИЧИНЫ ЗАСТОЯ ЖЕЛЧИ:

- Дискинезия желчных протоков
- Деформация протоков
- Воспалительные изменения
фатерова соска
- Энтероптоз, запоры,
гипокинезия
- Беременность
- Переедание жирной пищи
- Гастрит, дуоденит,
язвенная болезнь, гепатит
- Желчные камни

ПАТОГЕНЕЗ ОСТРОГО ХОЛЕЦИСТИТА



**ЭТИОПАТОГЕНЕТИЧЕСКАЯ
КЛАССИФИКАЦИЯ:**

⇒ **Калькулезный
холецистит**

⇒ **Некалькулезный
холецистит:**

Первично бактериальный

Сосудистый

Аллергический

Ферментативный

Паразитарный

Посттравматический

КЛАССИФИКАЦИЯ ОСТРОГО ХОЛЕЦИСТИТА ПО ХАРАКТЕРУ ВОСПАЛЕНИЯ



- ⇒ **Катаральный
холецистит**
- ⇒ **Деструктивный
холецистит:**
 - Флегмонозный**
 - Флегмонозно-язвенный**
 - Гангренозный**

Осложнения острого холецистита

Со стороны желчного пузыря

Эмпиема желчного пузыря

Перфорация Перитонит

Инфильтрат Подпеченочный абсцесс

Формирование фистулы с соседними органами

Со стороны желчных протоков

Механическая желтуха

Холангит

Синдром Mirizzi

Переход воспаления на окружающую клетчатку

Со стороны других органов

Гепатит, абсцессы печени, печеночно-почечная недостаточность, холепанкреатит, дуоденостаз

Клиника острого холецистита

□ **Боль** (постоянная со схваткообразными усилениями)

□ **Тошнота и рвота**

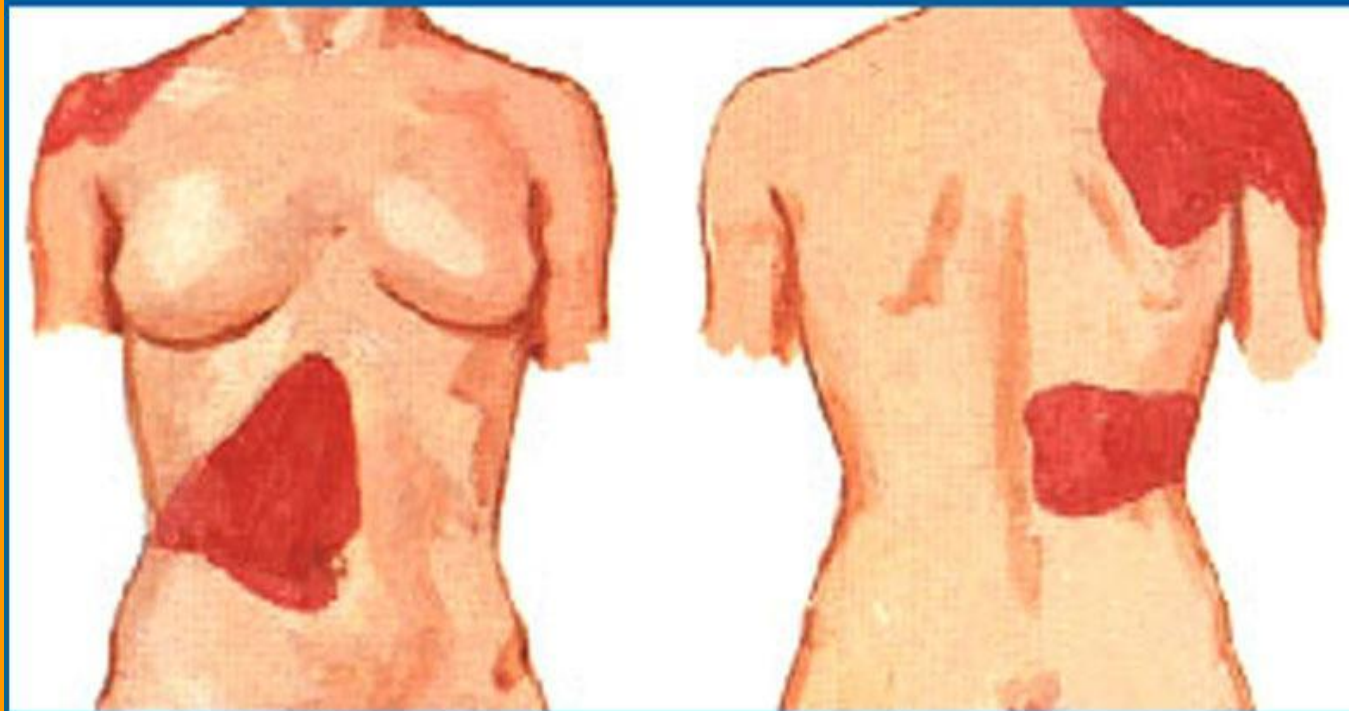
□ **Симп**

ли
та
ле
во

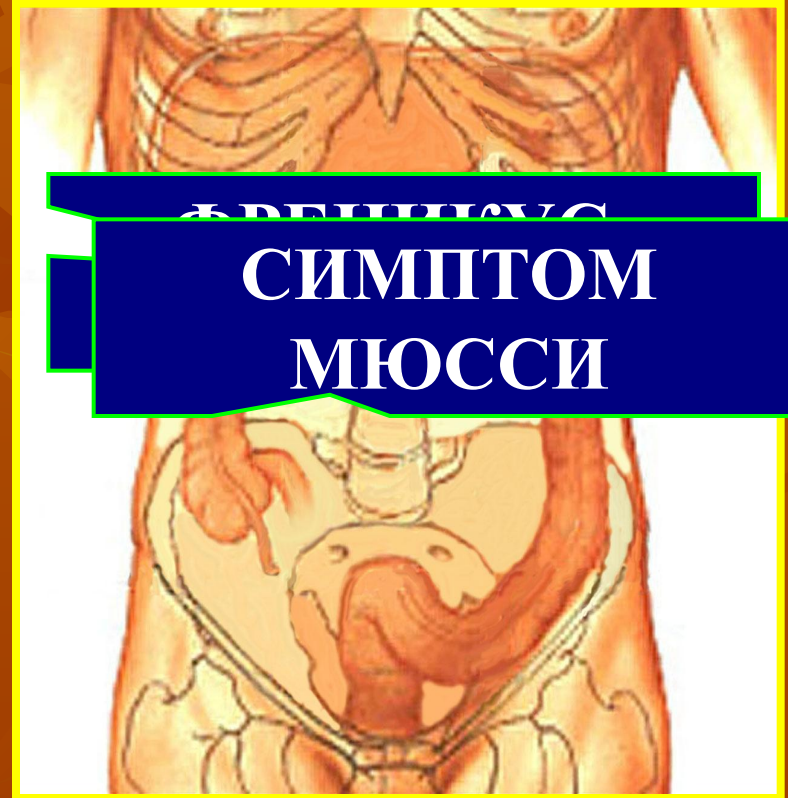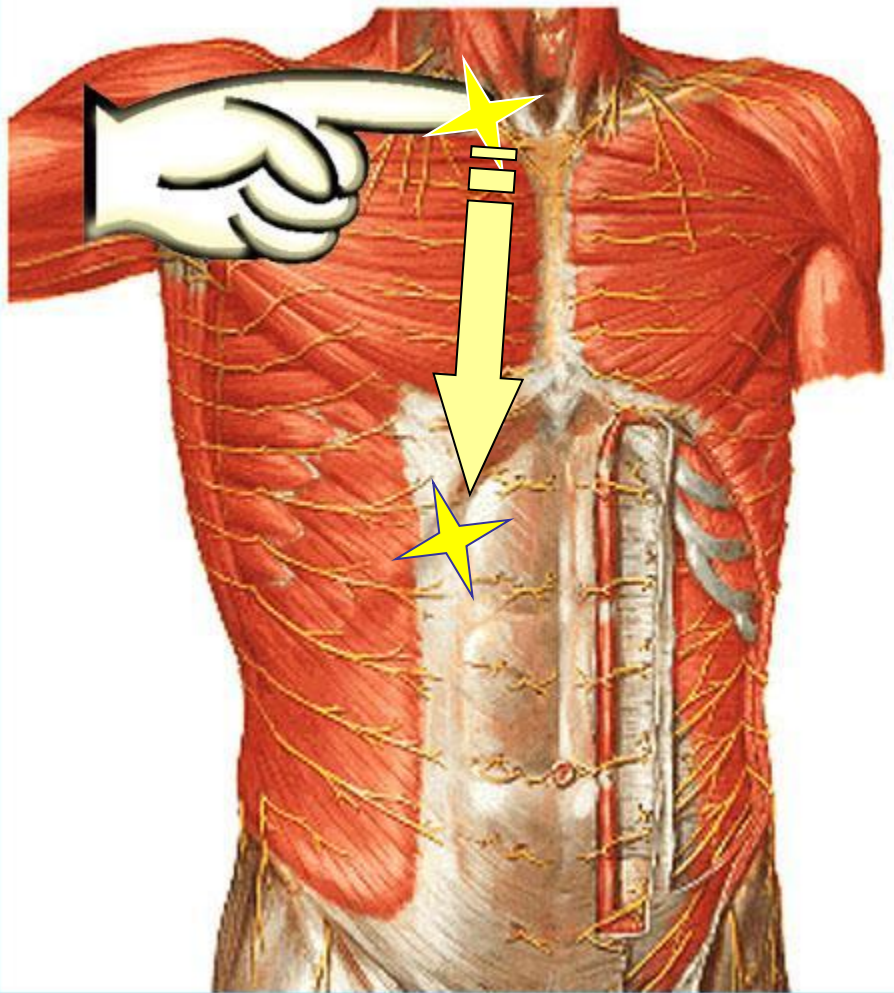
□ **Меха**

ХОЛ

Иррадиация болей при остром холецистите



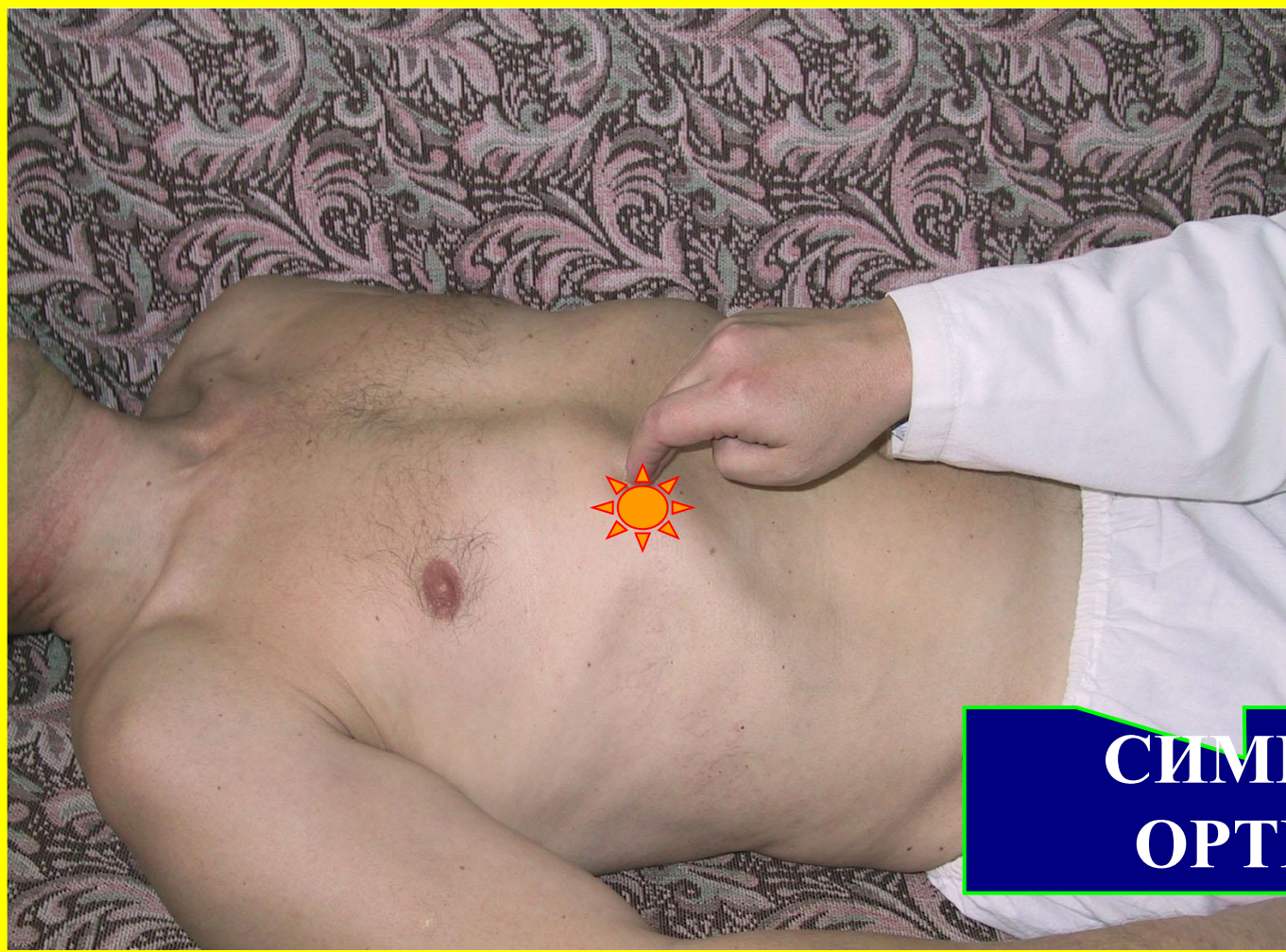Симптомы острого холецистита



СИМПТОМ
МЮССИ

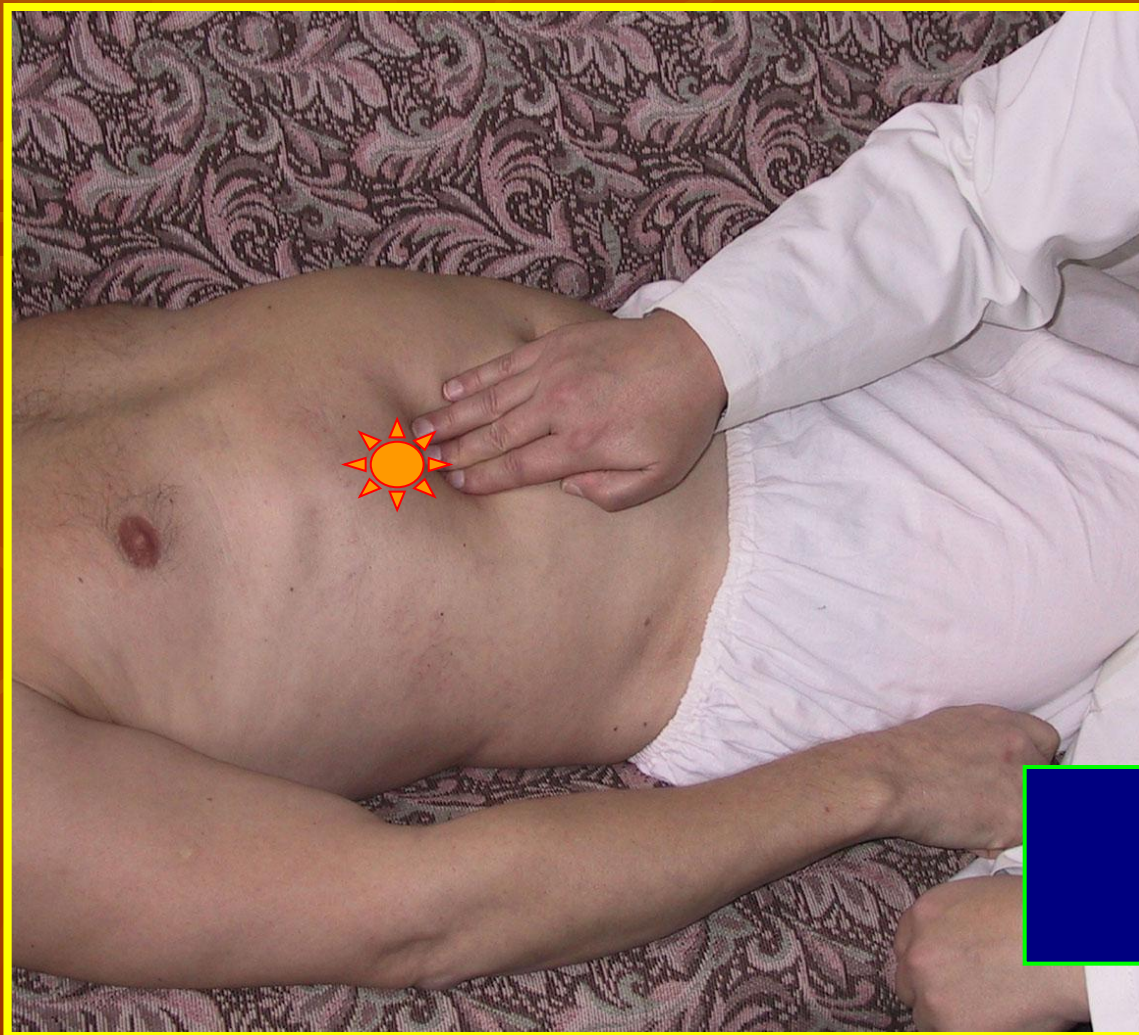ТОЧКА КЕРА

Симптомы острого холецистита



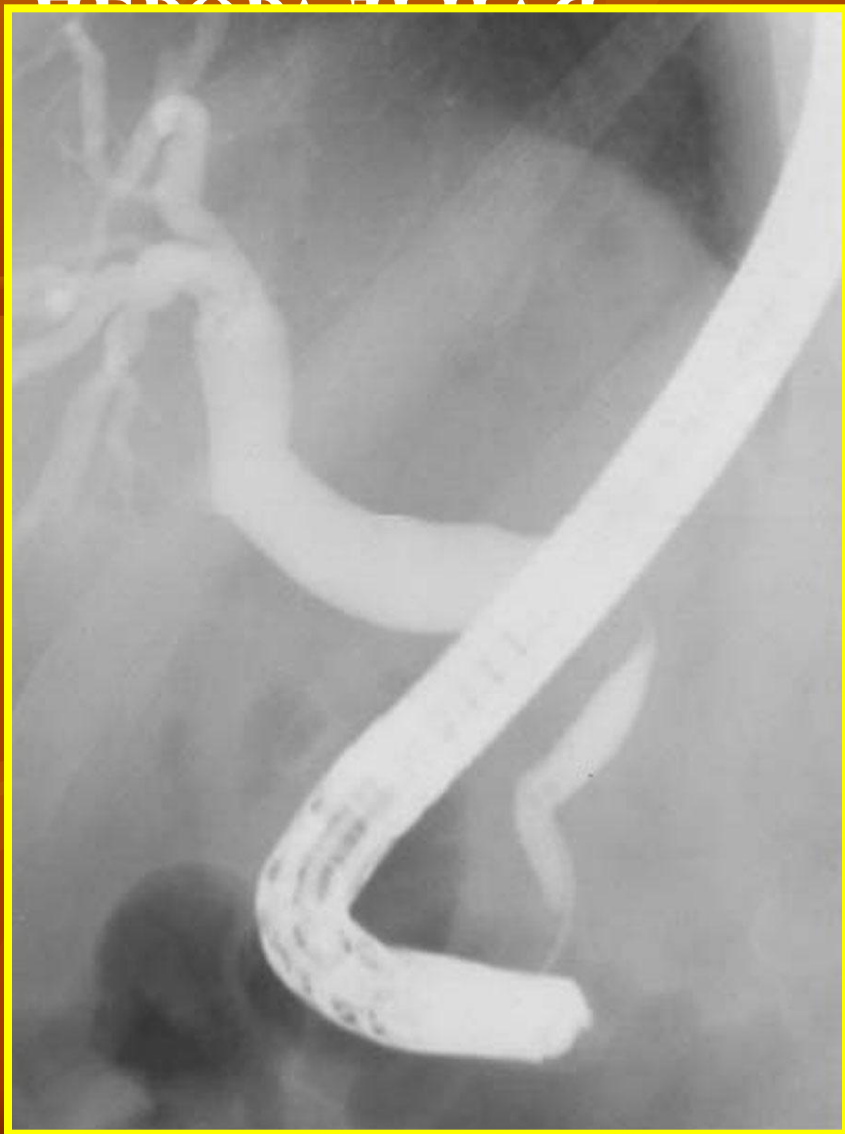**СИМПТОМ
ОРТНЕРА**

Симптомы острого холецистита



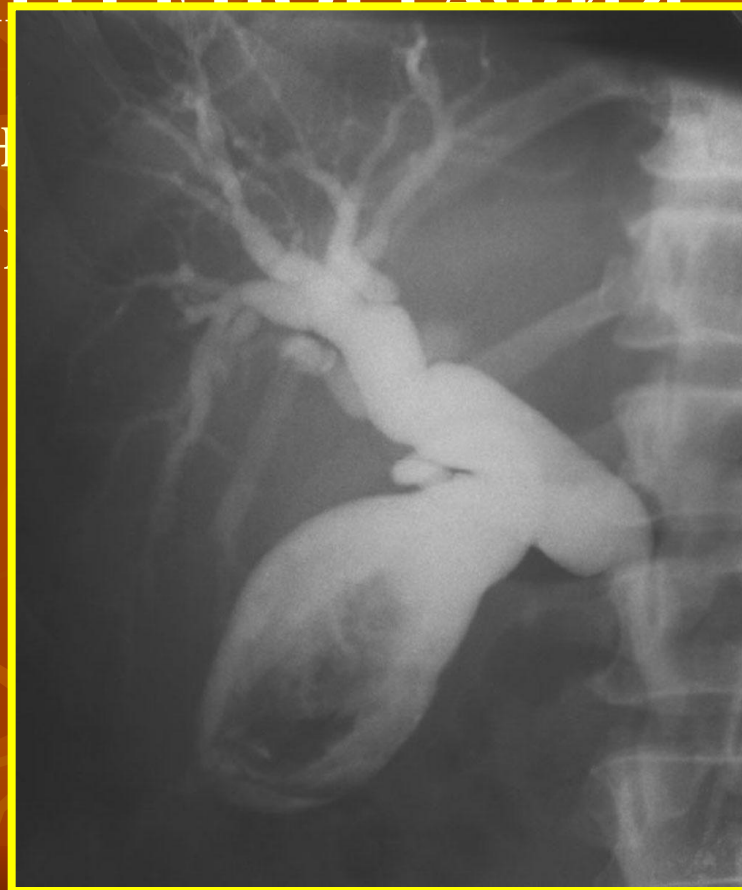**СИМПТОМ
МЭРФИ**

Рентгенологическая диагностика



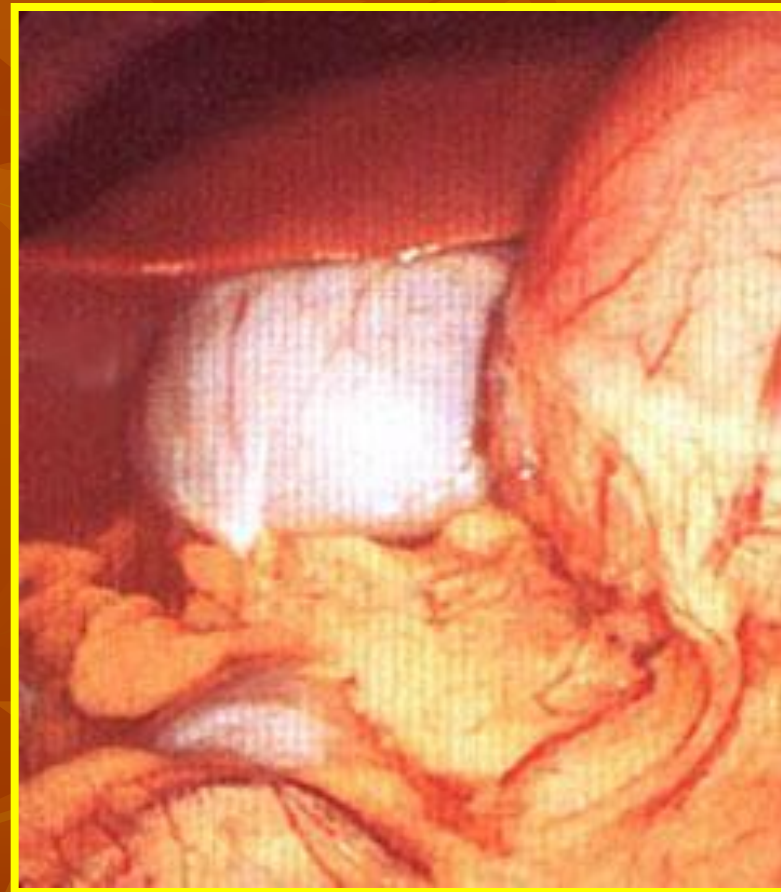
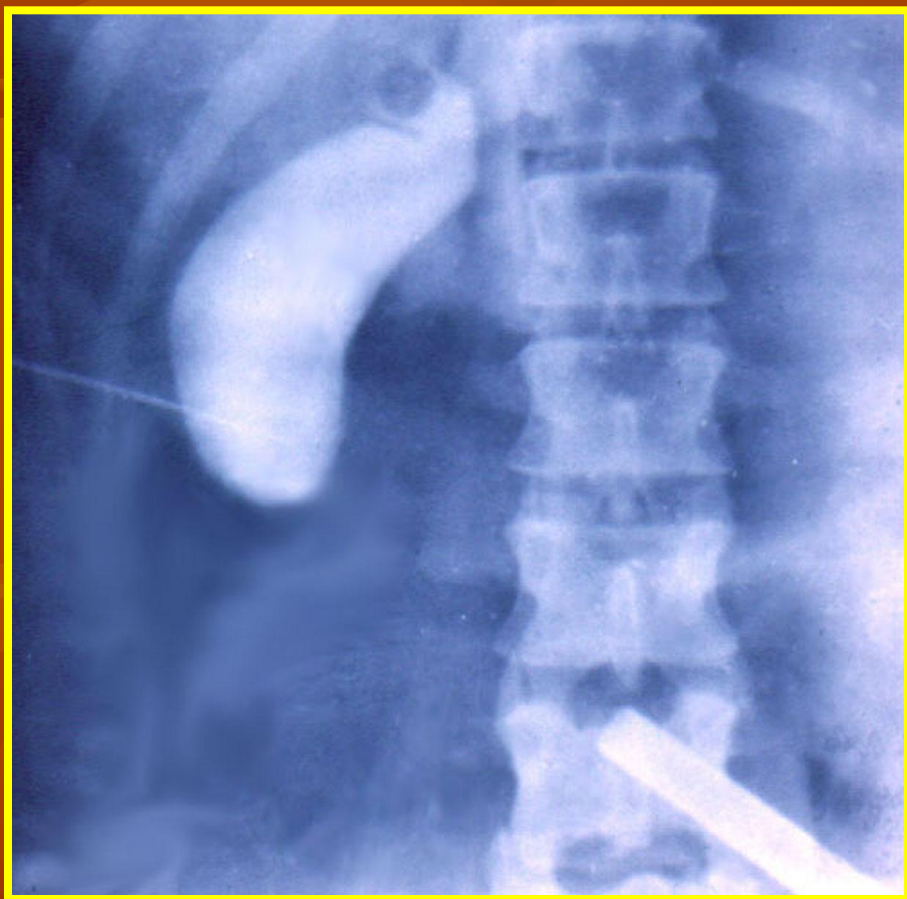
ВЕНТРИКУЛЯРНАЯ
РЕТРОГРАДНАЯ
ХОЛАНГИО-
ГРАФИЯ
ОБЩЕЖЕЛУДОЧЕЧНОЙ
ПРОТОКИ

(рентгенологическое исследование)

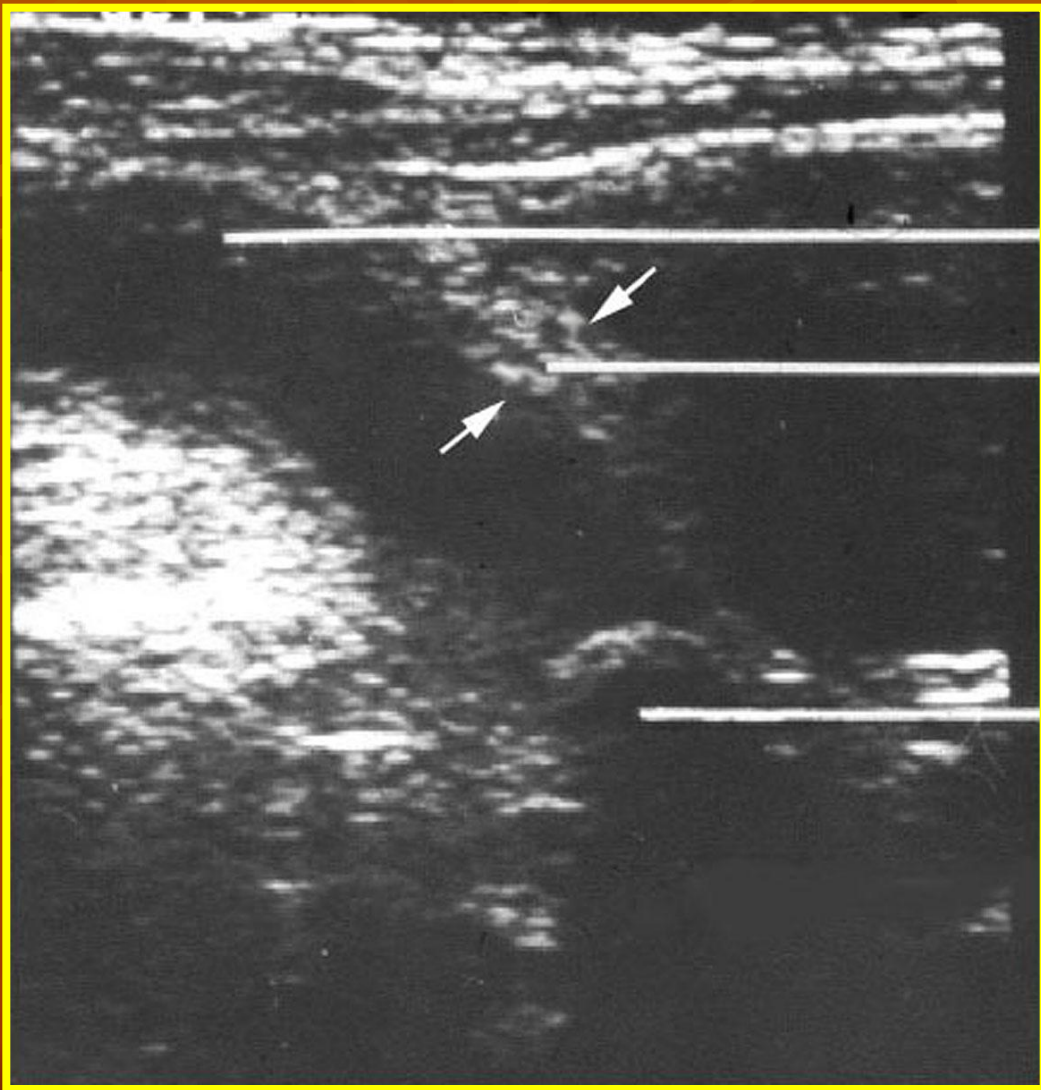


Рентгенологическая диагностика

ПУНКЦИЯ ЖЕЛЧНОГО ПУЗЫРЯ ПОД ЛАПАРОСКОПИЧЕСКИМ КОНТРОЛЕМ



Ультразвуковая диагностика (сканирование)



Полость пузыря

Утолщенная
стенка пузыря

Камень в области
шейки пузыря



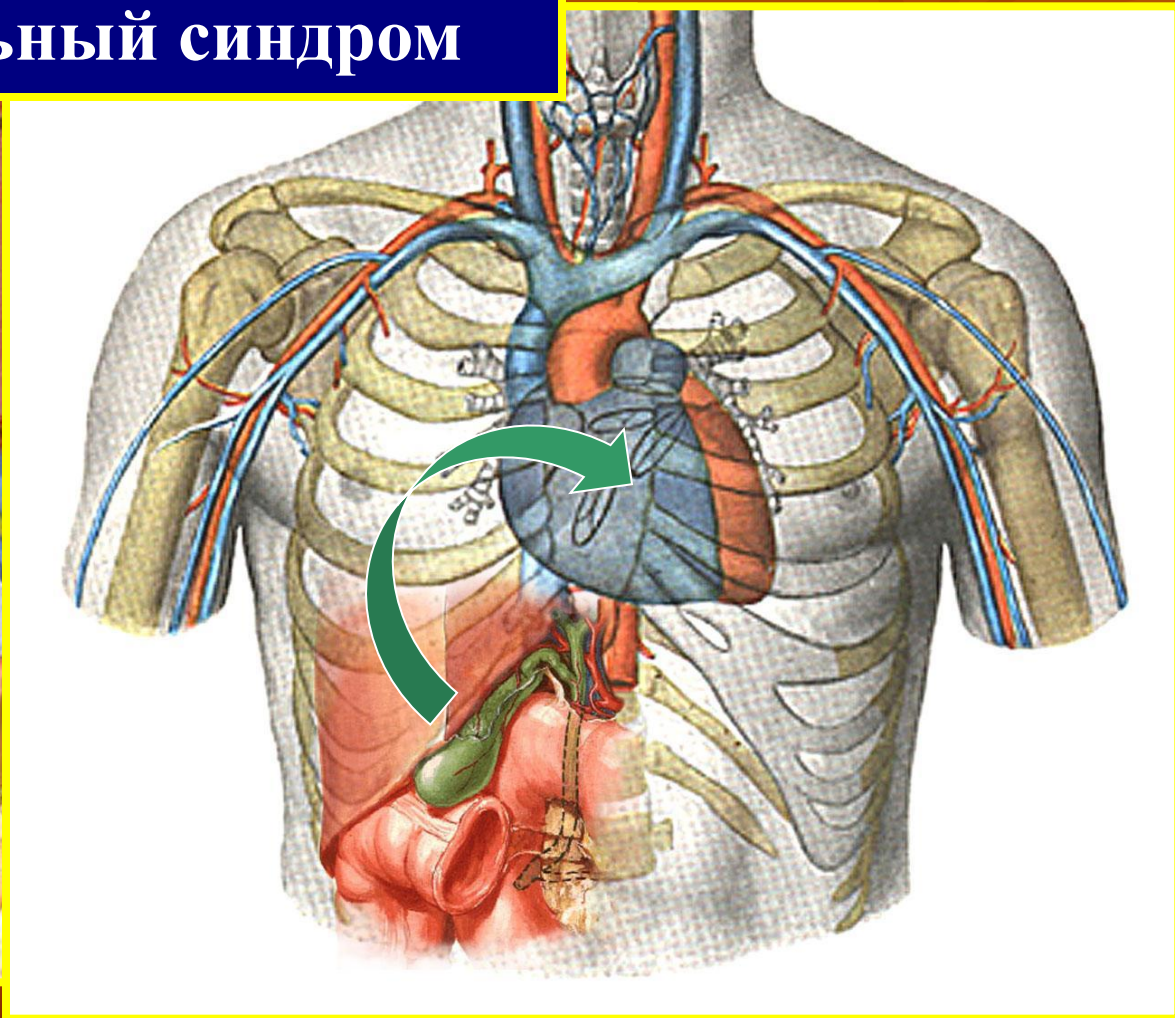
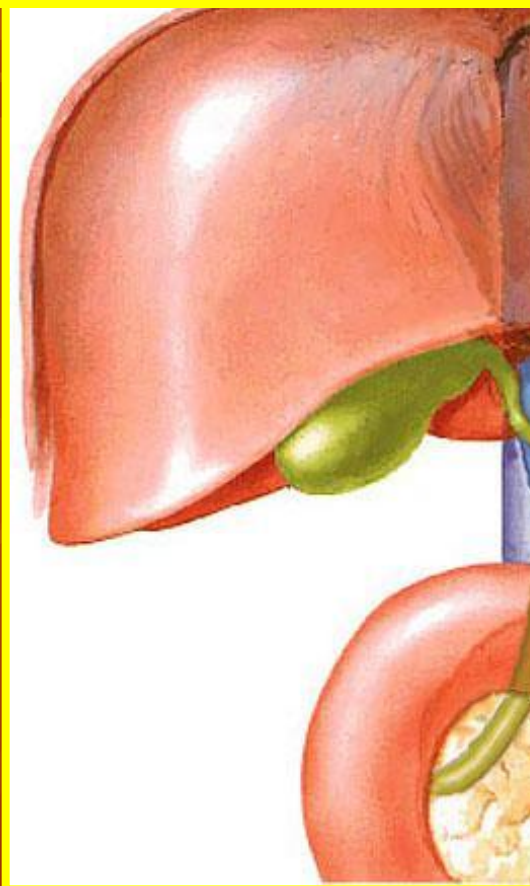
Кафедра факультетской хирургии

ОСТРЫЙ ХОЛЕЦИСТИТ (продолжение)

Санкт-Петербург, 2002 г.

ДИФФЕРЕНЦИАЛЬНЫЙ ДИАГНОЗ

Холецистокардиальный синдром



ЛЕЧЕНИЕ ОСТРОГО ХОЛЕЦИСТИТА

ПОКАЗАНИЯ К НЕОТЛОЖНОЙ ОПЕРАЦИИ:

- ПЕРИТОНИТ
- ГАНГРЕНОЗНЫЙ
ХОЛЕЦИСТИТ
- ПЕРФОРАЦИЯ
ЖЕЛЧНОГО ПУЗЫРЯ



ОСНОВНЫЕ КОМПОНЕНТЫ КОНСЕРВАТИВНОГО ЛЕЧЕНИЯ

- СПАЗМОЛИТИКИ
- АНТИБИОТИКИ
- ДЕТОКСИКАЦИОННАЯ ТЕРАПИЯ
- ВОСПОЛНЕНИЕ ПОТЕРЬ ЖИДКОСТИ
И ЭЛЕКТРОЛИТОВ
- ВОСПОЛНЕНИЕ ЭНЕРГЕТИЧЕСКИХ
ЗАТРАТ
- СИМПТОМАТИЧЕСКАЯ ТЕРАПИЯ

Хирургическое лечение острого холецистита (исторические данные)

ХОЛЕЦИСТОСТОМИЯ

1835 г. – G. Petit

1887 г. – P. Sims и Th. Koher

1889 г. – E. Richter

ХОЛЕЦИСТЭКТОМИЯ

1882 г. – C. Langenbuch

1884 г. – Е.В. Павлов

1886 г. – Ю.Ф. Коссинский

1890 г. – Н.В. Склифосовский

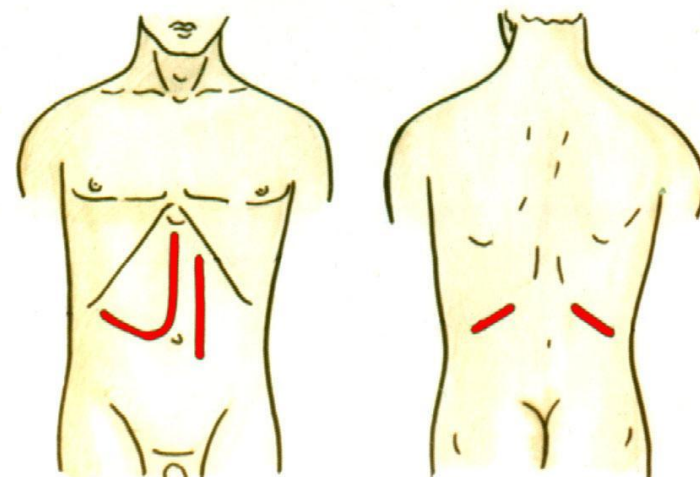
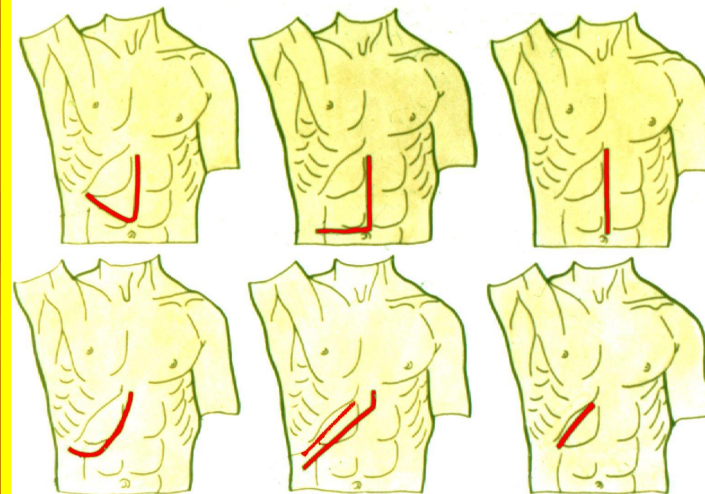
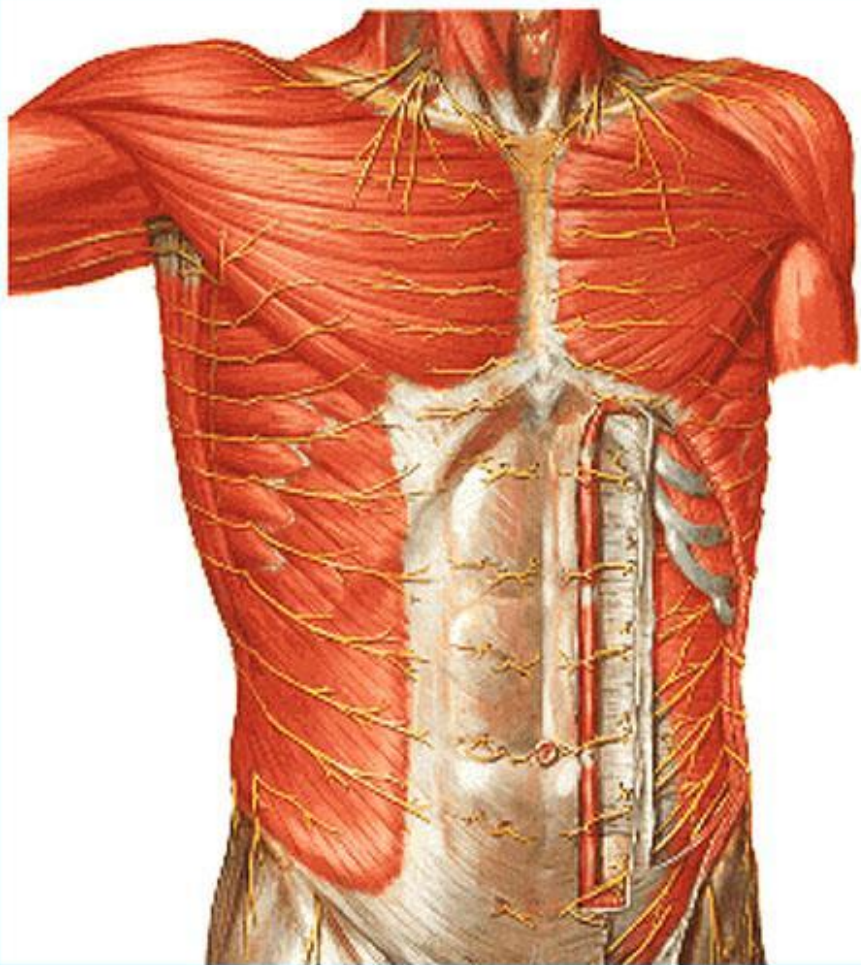
ХОЛЕЦИСТОЭНТЕРОСТОМИЯ

1887 г. – Н.Д. Монастырский

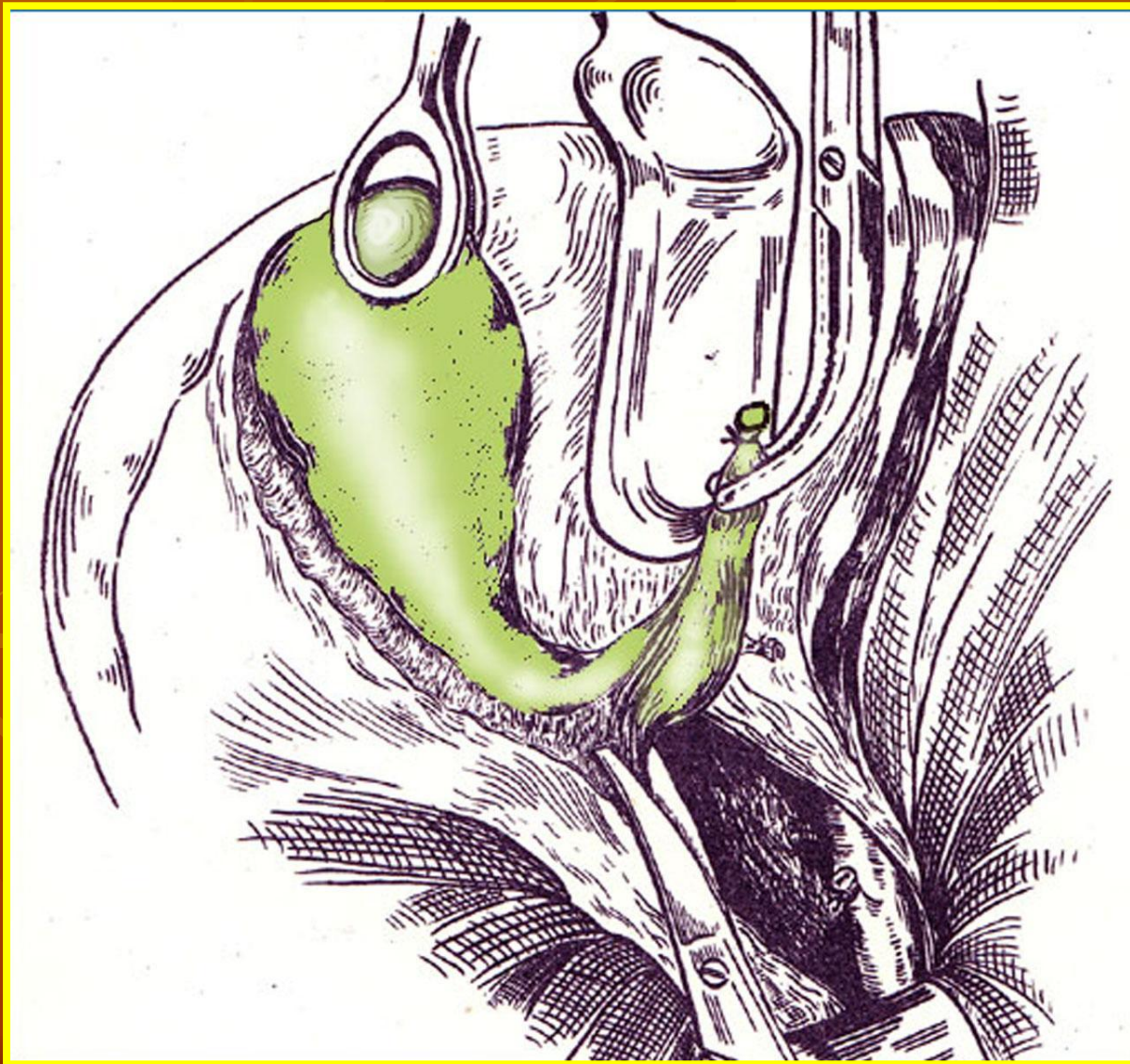
ЗАДАЧИ ХИРУРГИЧЕСКОГО ЛЕЧЕНИЯ ПРИ ОСТРОМ ХОЛЕЦИСТИТЕ

- УСТРАНЕНИЕ И САНАЦИЯ ГНОЙНОГО ОЧАГА
- УСТРАНЕНИЕ ОБТУРАЦИИ ЖЕЛЧНЫХ ПРОТОКОВ И ЖЕЛЧНОЙ ГИПЕРТЕНЗИИ
- УСТРАНЕНИЕ И ПРОФИЛАКТИКА ОСЛОЖНЕНИЙ

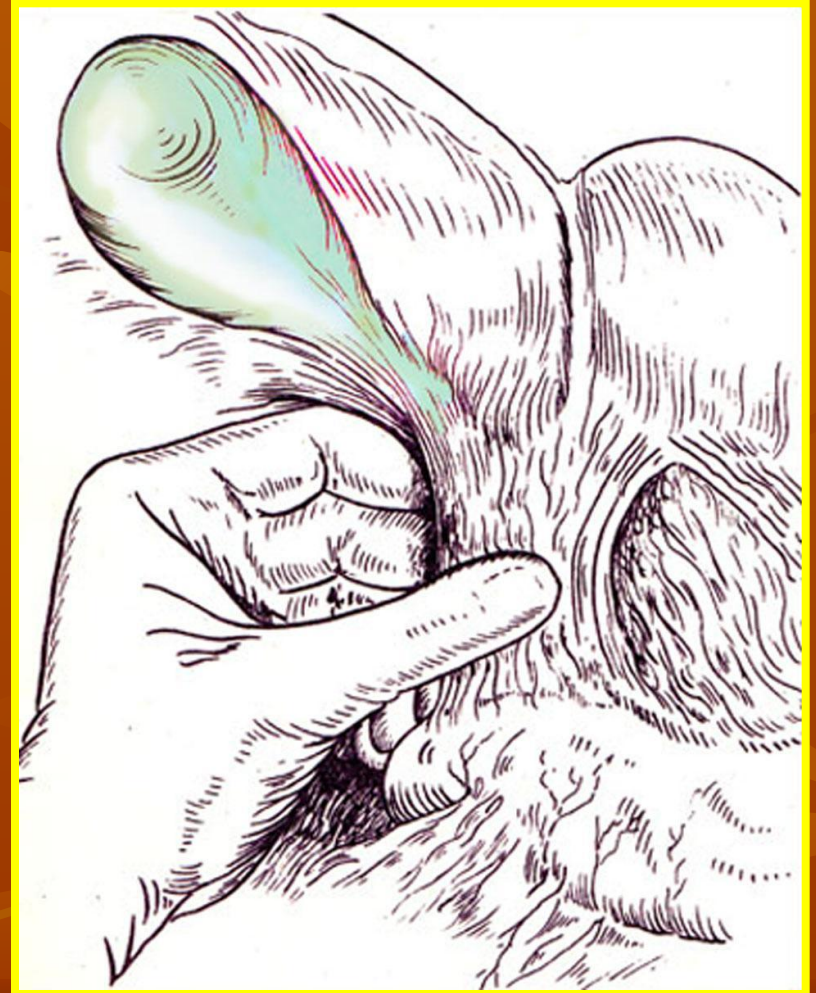
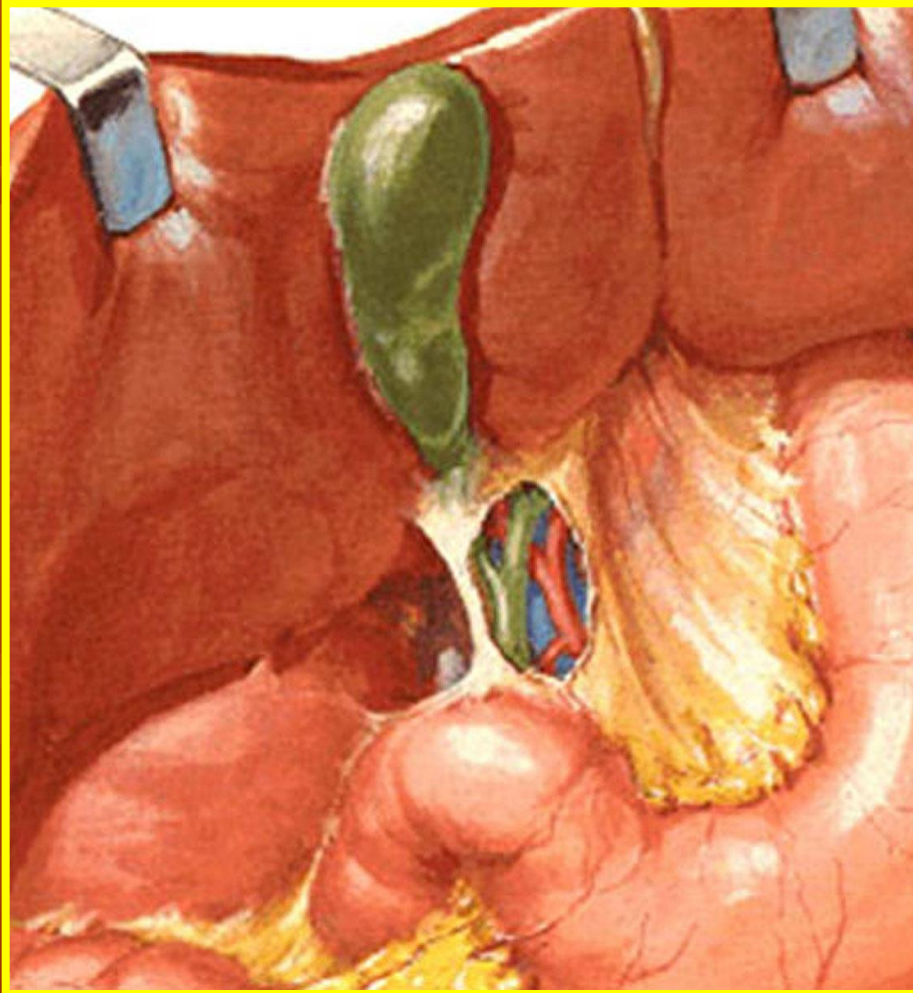
ХОЛЕЦИСТЭКТОМИЯ (хирургические доступы)



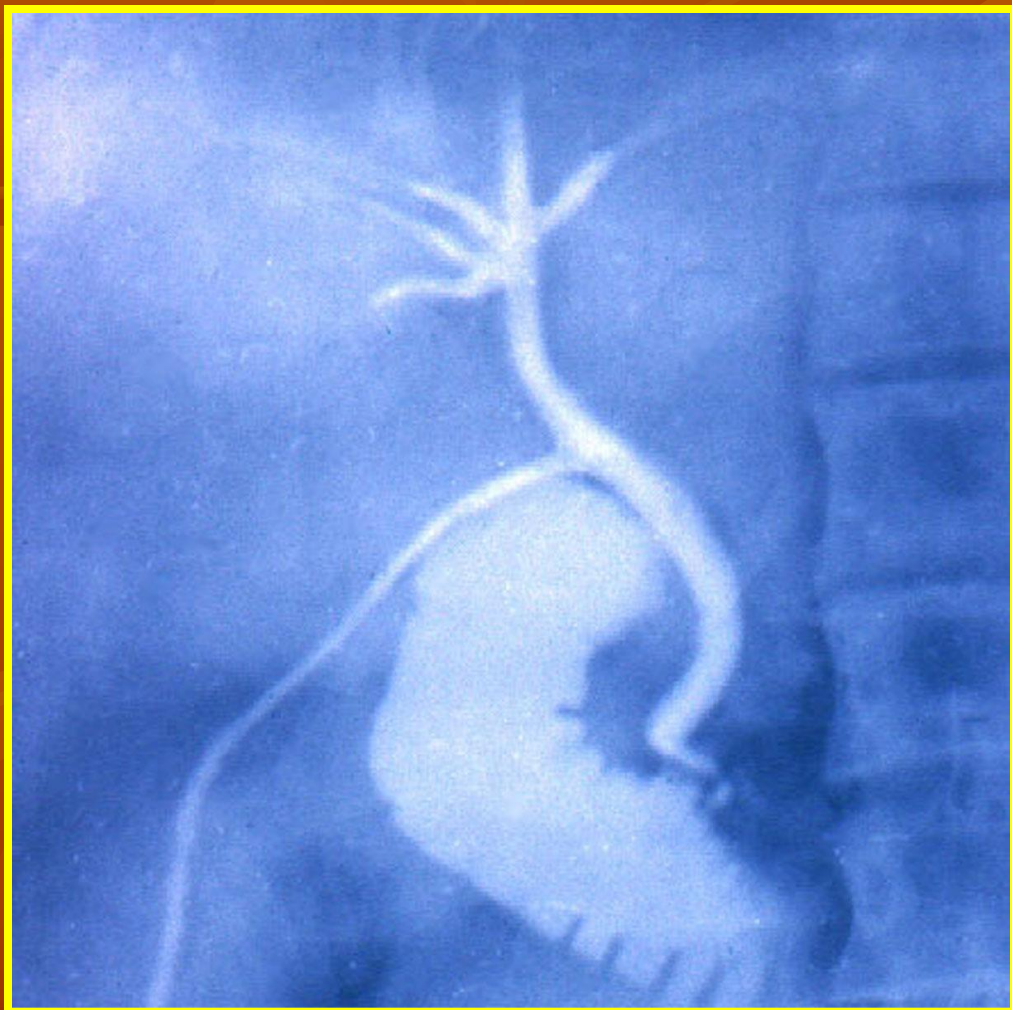
ХОЛЕЦИСТЭКТОМИЯ



УСТРАНЕНИЕ ОБТУРАЦИИ ЖЕЛЧНЫХ ПРОТОКОВ И ЖЕЛЧНОЙ ГИПЕРТЕНЗИИ



Интраоперационная рентгенологическая диагностика



ХОЛАНГИОГРАФИЯ
через культю
пузырного протока

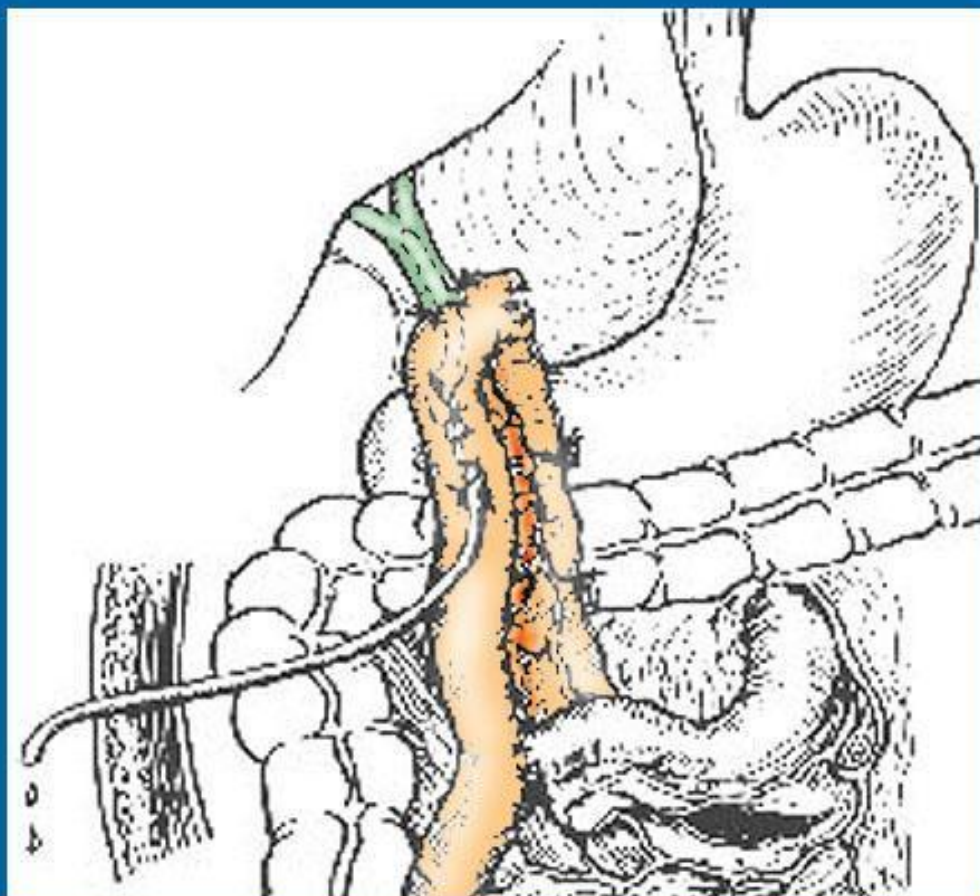
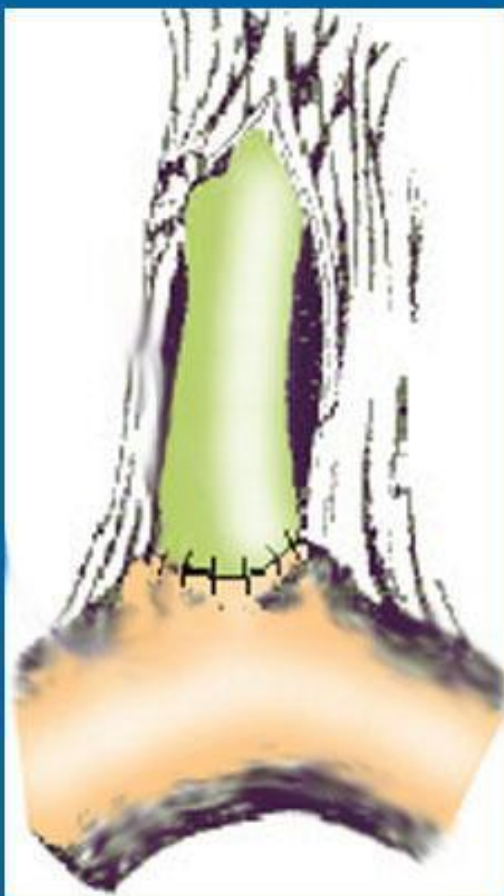УСТРАНЕНИЕ ОБТУРАЦИИ ЖЕЛЧНЫХ ПРОТОКОВ И ЖЕЛЧНОЙ ГИПЕРТЕНЗИИ



ХОЛЕДОХОТОМИЯ
ДУОДЕНОТОМИЯ

УСТРАНЕНИЕ ОБТУРАЦИИ ЖЕЛЧНЫХ ПРОТОКОВ И ЖЕЛЧНОЙ ГИПЕРТЕНЗИИ

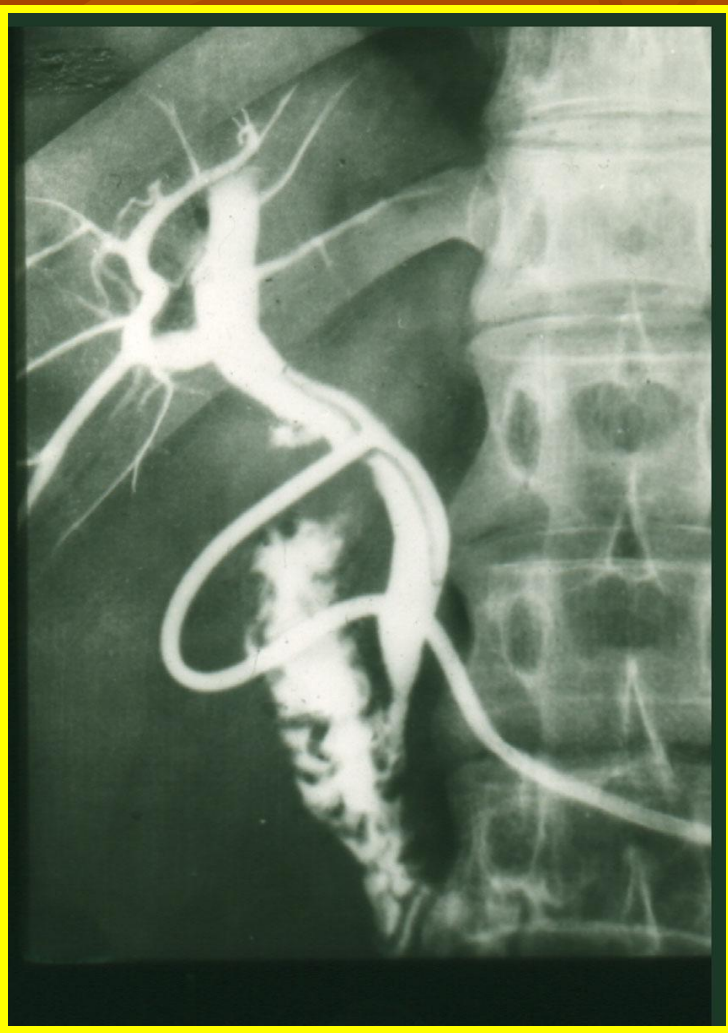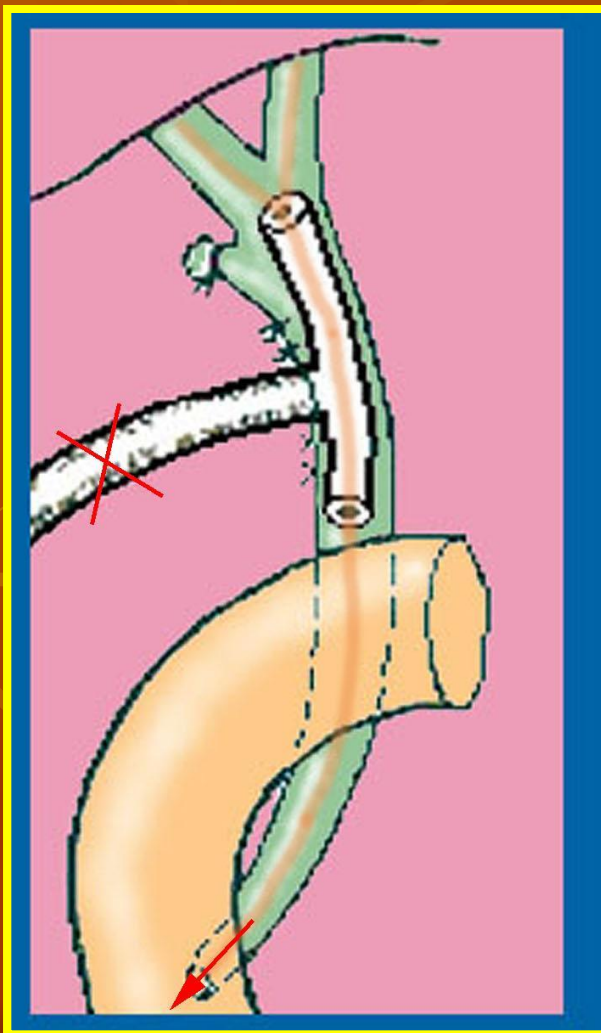
ХОЛЕДОХОЕЮНОСТОМИЯ



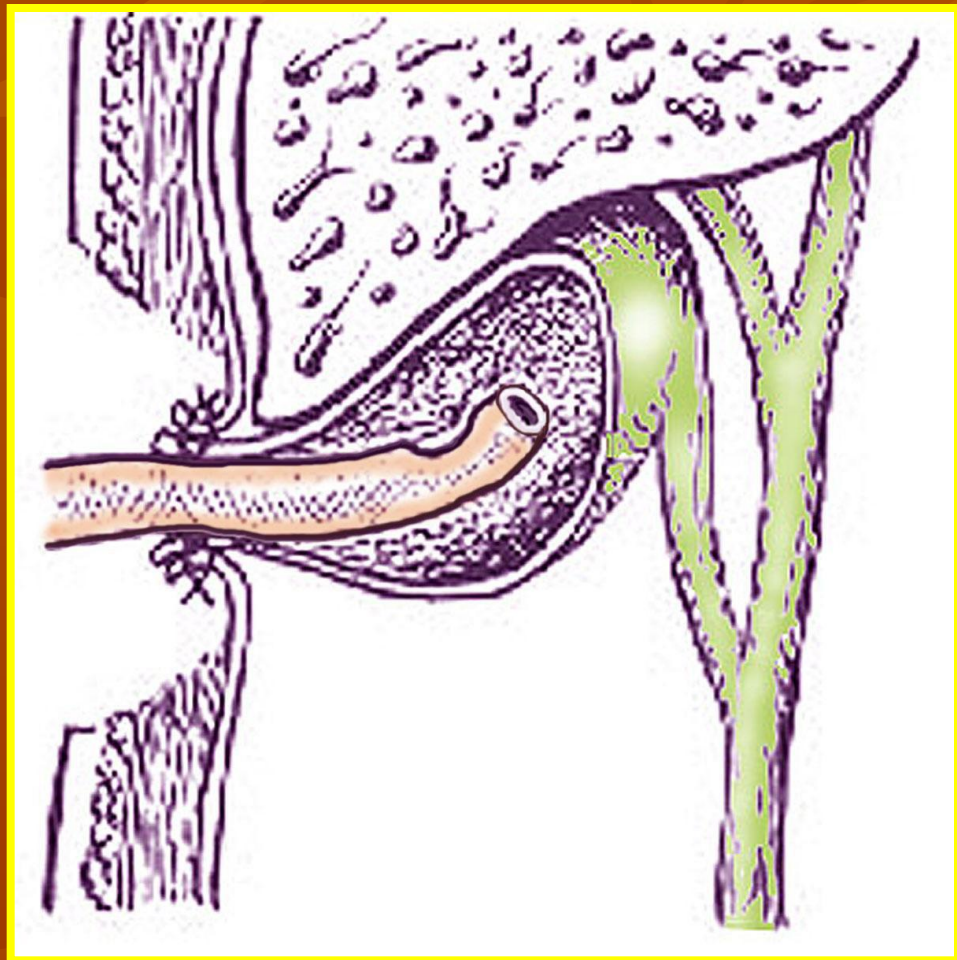
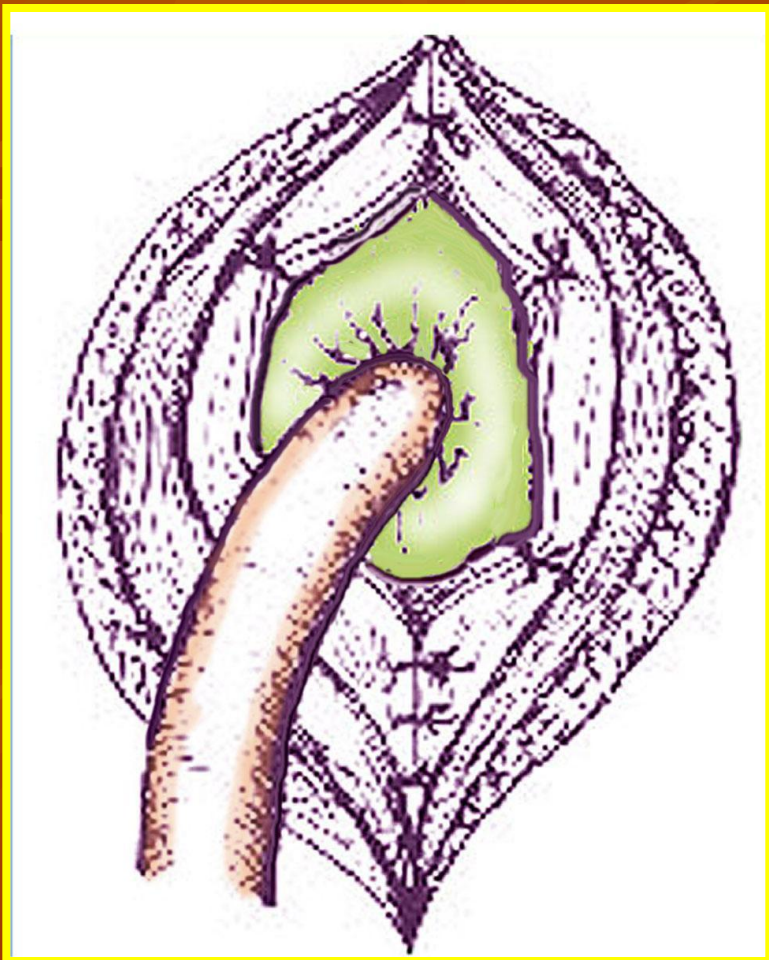
ДРЕНИРОВАНИЕ ЖЕЛЧНЫХ ПРОТОКОВ

По КЕРУ

По ВИШНЕВСКОМУ



ХОЛЕЦИСТОСТОМИЯ



Лапароскопическая холецистэктомия.

