«Астана Медицина Университеті » АҚ
Сәулелік диагностика және сәулелік терапия кафедрасы

Жүрек-қантамыр жүйесінің сәулелік диагностикасы

Астана 2017 ж

Жүректің анатомиясы

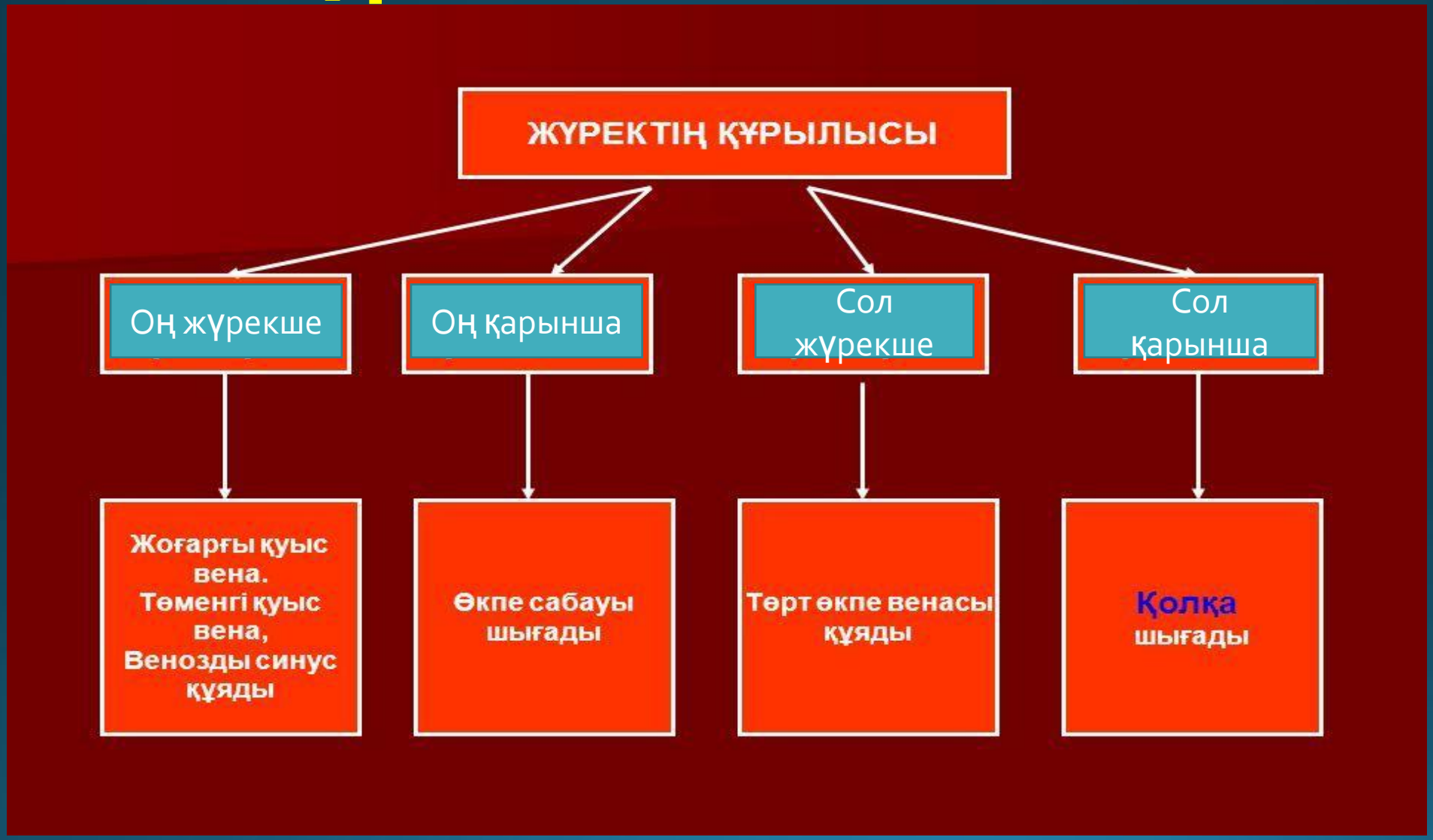

Жүректің камералары

- ***Оң жүрекше***-артына кеңейген. Оң жүрекше мен сол жүрекшенің аралығындағы перде де шұңқыр бар. Ананың құрсағында бұл жерде ашық тесік болады. Бала туғанда тыныс алумен бұл тесік жабылып, орнында шұңқыр қалады. Оң жүрекшеге екі қуыс вена құяды. Оң жүрекше мен қарыншаның арасында тесік бар. Тесікті үш жақтаулы қақпақша жауып тұрады. Бұл арқылы қан жүрекшеден қарыншаға өтеді.
- ***Оң қарынша***- сол қарыншадан ет перде сімен бөлінген. Оның қуысы екі бөліктен тұрады. 1.Артқы-қарынша бостығы, 2.Артерия түтігі. Артерия түтігі жоғарысында өкпе сабауымен жалғасады. Оң қарынша қуысының ішкі бетінде бұлшықет өсіндісі-емізік бұлшықеттері орналасқан. Олардан жақтаулы қақпақшаларға сіңір талшықтары тартылған.

- ***Сол жүрекше*** – оң жүрекшеге ұқсас, арты кеңейген, алды тарылған. Кеңейген бөлігіне төрт өкпе венасы құяды. Бұл веналар арқылы жүрекке қан құйылады. Жүрекше-қарынша тесігі арқылы қан жүрекшеден қарыншаға құяды, оны екі жақтаулы қақпақша жауып тұрады.
- ***Сол қарынша*** – ішкі қабырғасында екі емізікше бұлшықет сіңір талшықтары бар қуыс. Қуыстың алдыңғы, жоғары бөлігінен қолқа тесігі ашылады. Оны жарты ай тәріздес қақпақтар жауып тұрады.

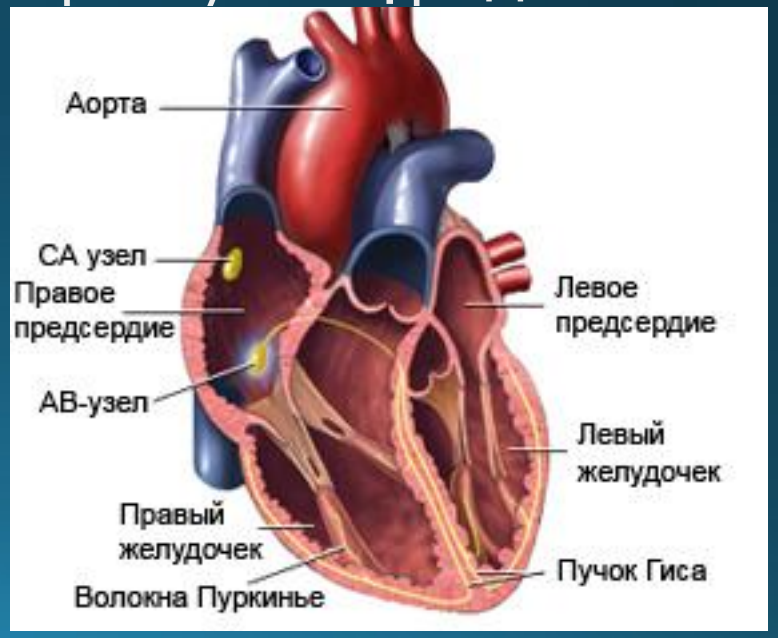

Үлкен және кіші қан айналым шеңбері

- ***Үлкен қан айналым шеңбері*** – жүректің сол жақтағы қарыншасынан қолқа болып басталып, одан артерия қан тамыр күйінде денеге қанды тарқатады. Вена қан тамыры арқылы қанды денеден жоғары және төменгі қуыс венасы болып жинап, оң жақ жүрекшеге келіп құятын тұйық шеңбер.
- ***Кіші қан айналым шеңбері*** – қан оң қарыншадан өкпе сабауы болып өкпе қақпасы арқылы өкпеге кіріп, оттегігі байыққан қанды жинап, қанды жүректің сол жүрекшесіне құяды.

Жүрек-қантамыр жүйесін зерттеу әдістері

- Рентгенография
- Ангиокардиография
- Ангиография
- Эхокардиография (УДЗ)
- Доплерография
- Радиоизотопты зерттеу: сцинтиграфия
- МРТ, КТ

Жүректің орналасу түрлері

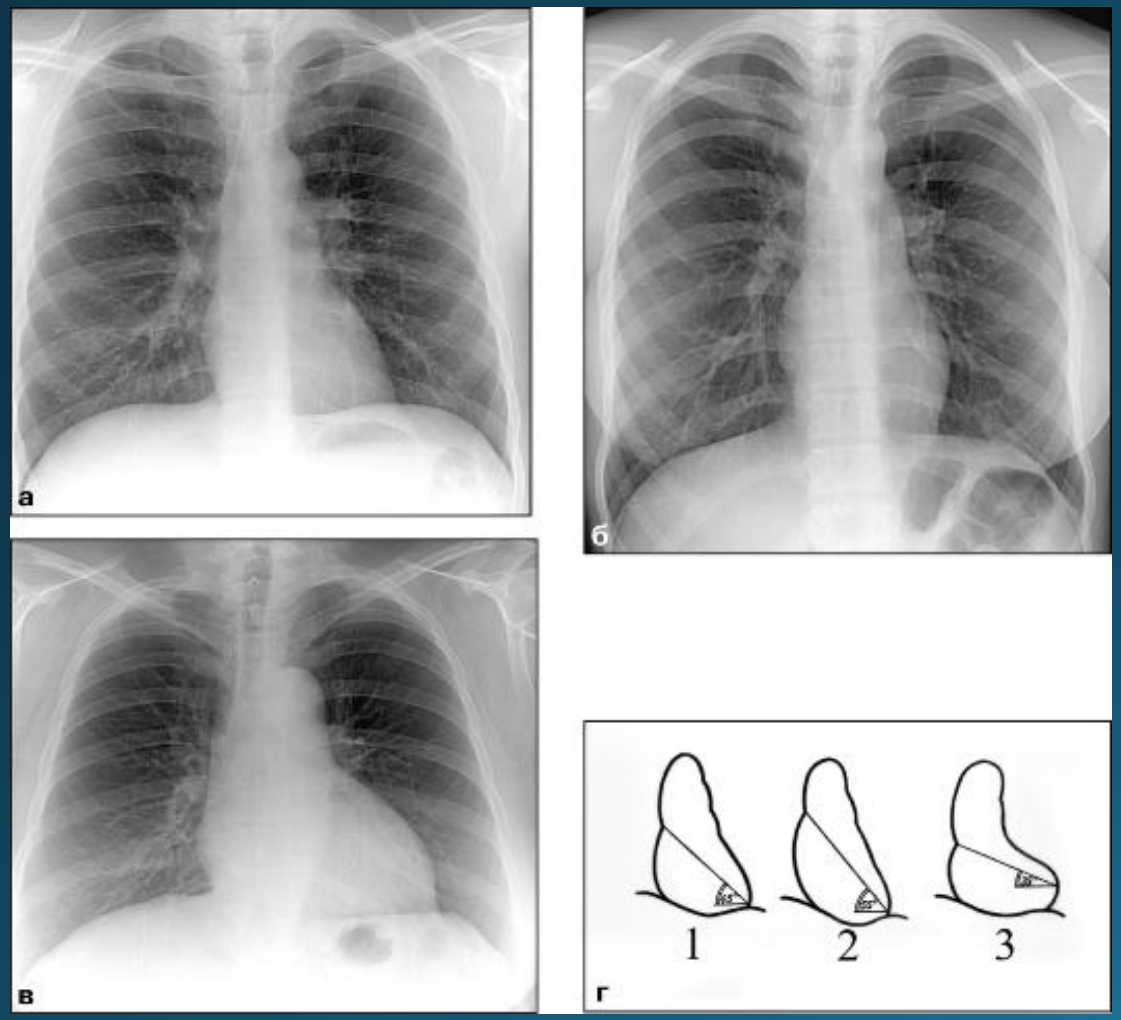

А). Нормостеник (қиғаш, 42-48 °);

Б). Астеник (вертикалды, 41 ° немесе одан аз);

В). Гиперстеник (горизанталды, 49° немесе одан көп)

Жүрек рентгенограммасының тік проекциясы:

1 – сүт безінің көлеңкесі; 2 – жоғары өрмелеуші қолқа; 3 – қолқа доғасы; 4 – оң жақ жүрекше; 5 – оң жақ қарынша; 6 – сол жақ жүрекше; 7 – сол жақ қарынша; 8 – жоғарғы қуыс көктамыр

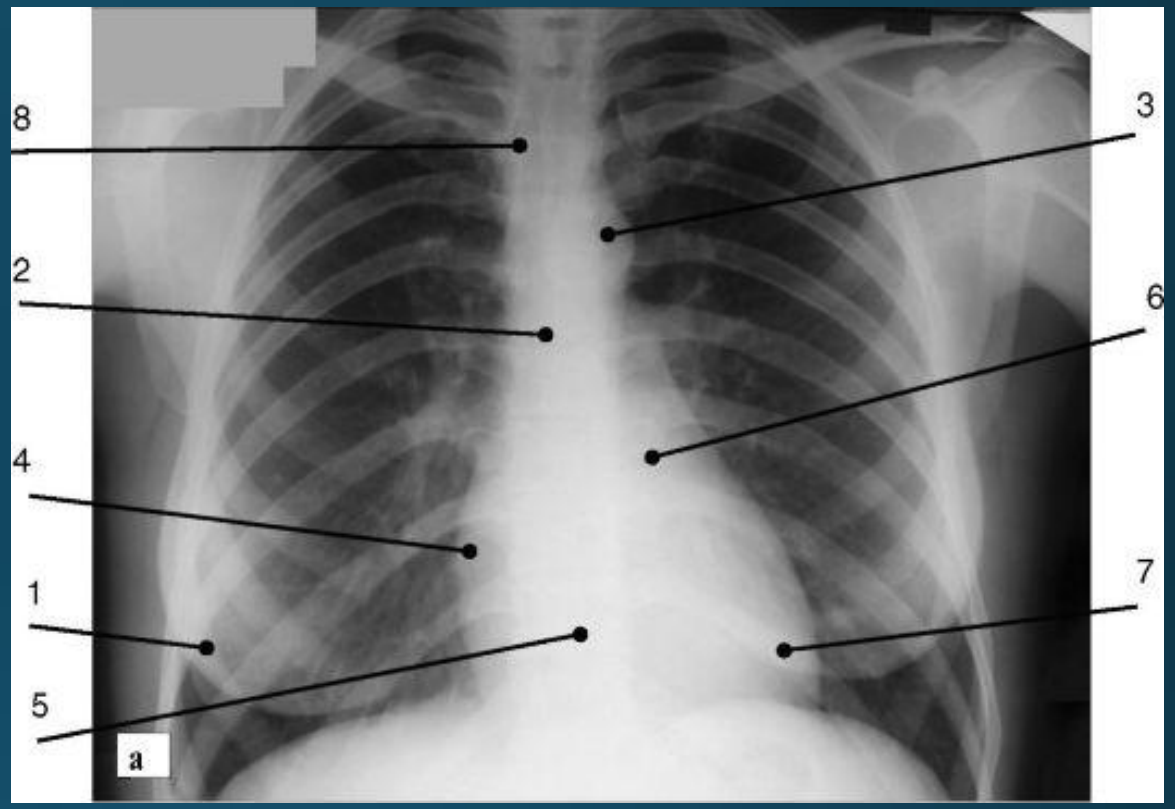

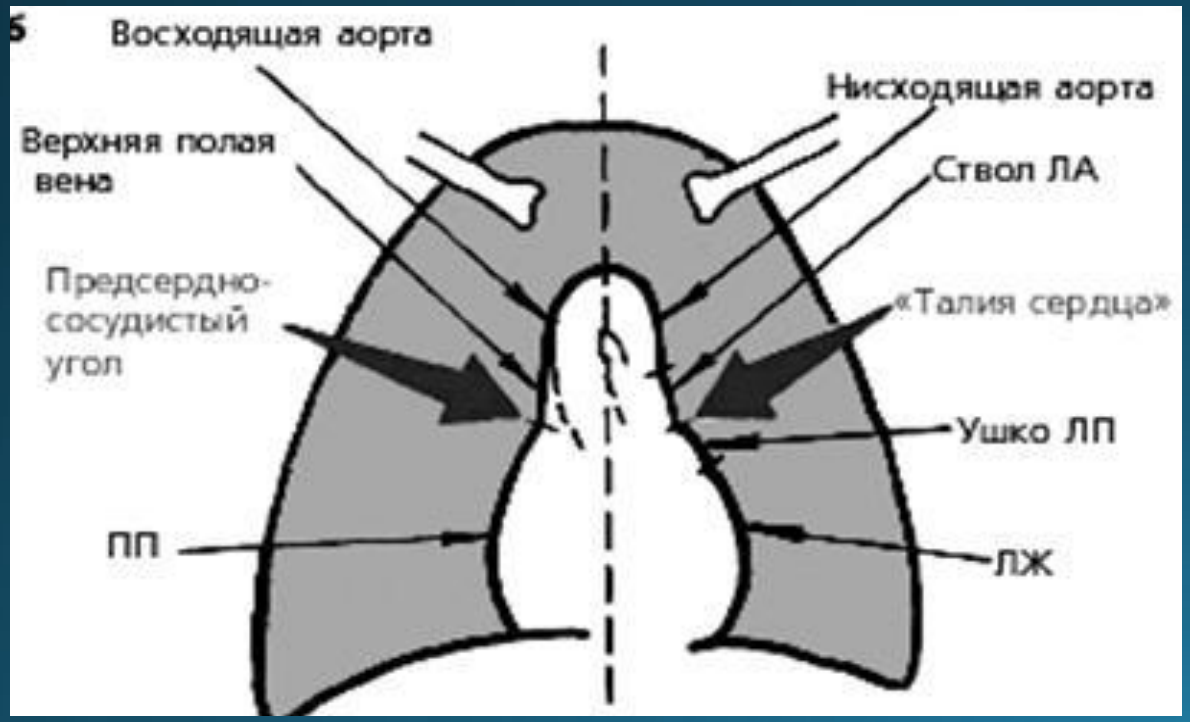

Жүрек рентгенограммасының оң жақ қиғаш проекциясы

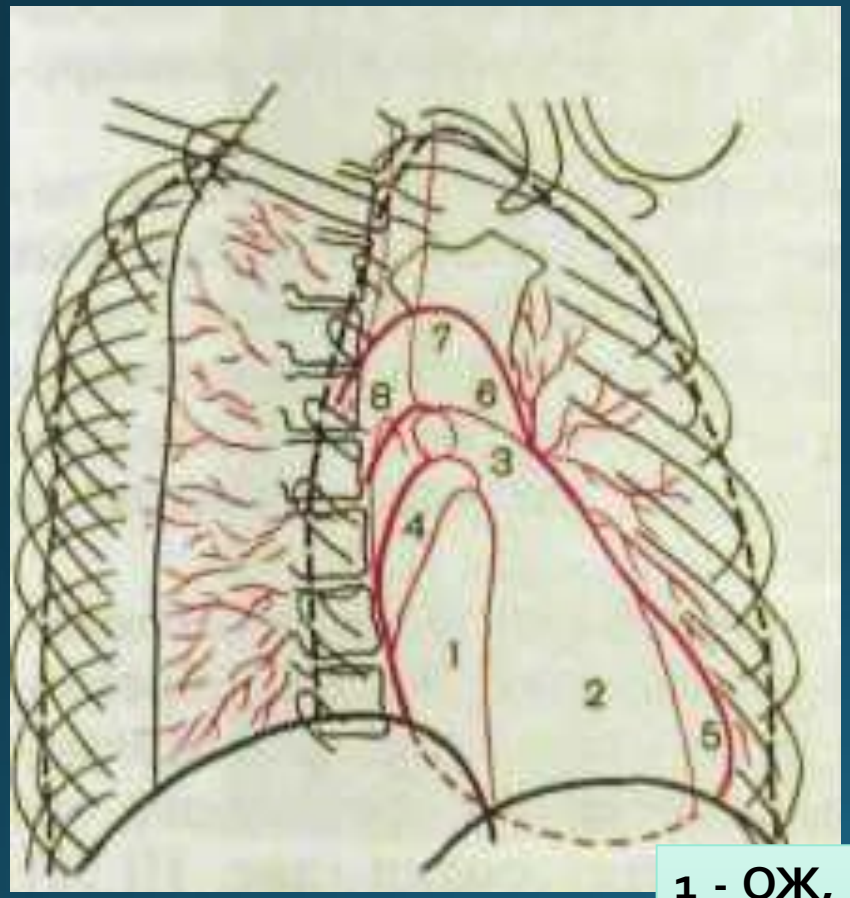

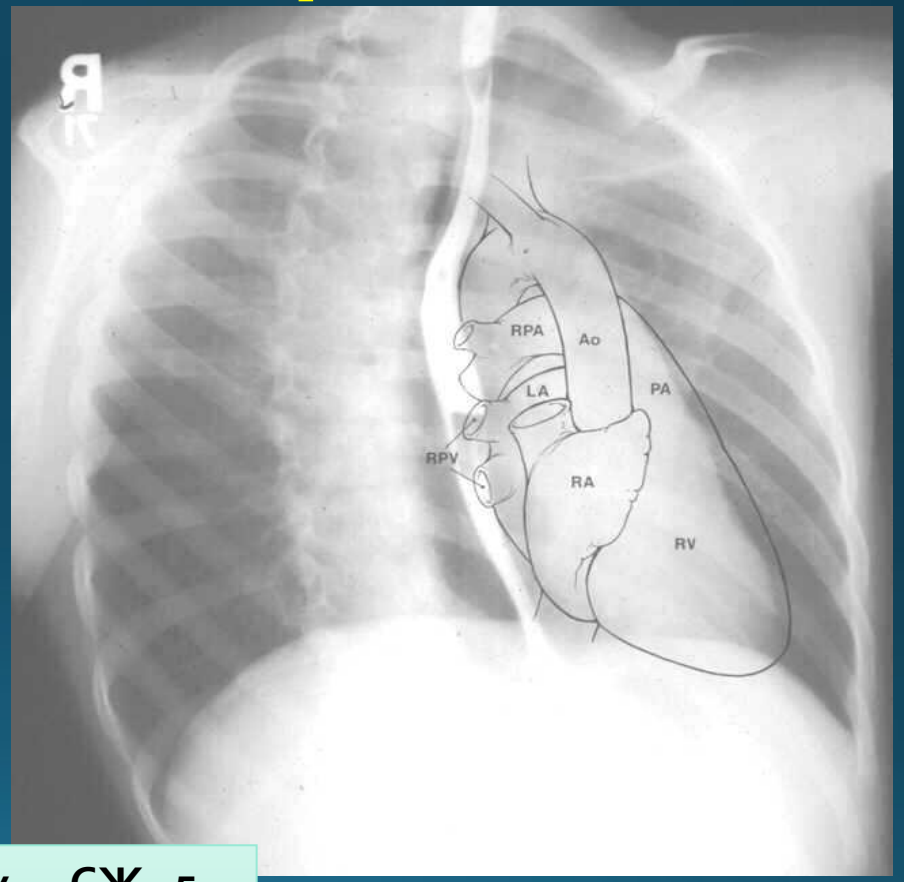

1 - ОЖ, 2 - ОҚ, 3 - ПК, 4 – СЖ, 5 - СҚ, 6 – жоғары өрм.қолқа 7 – қолқа доғасы,
8 – төмен өрм. қолқа;

ОҢ ЖАҚ ҚИҒАШ ПРОЕКЦИЯ

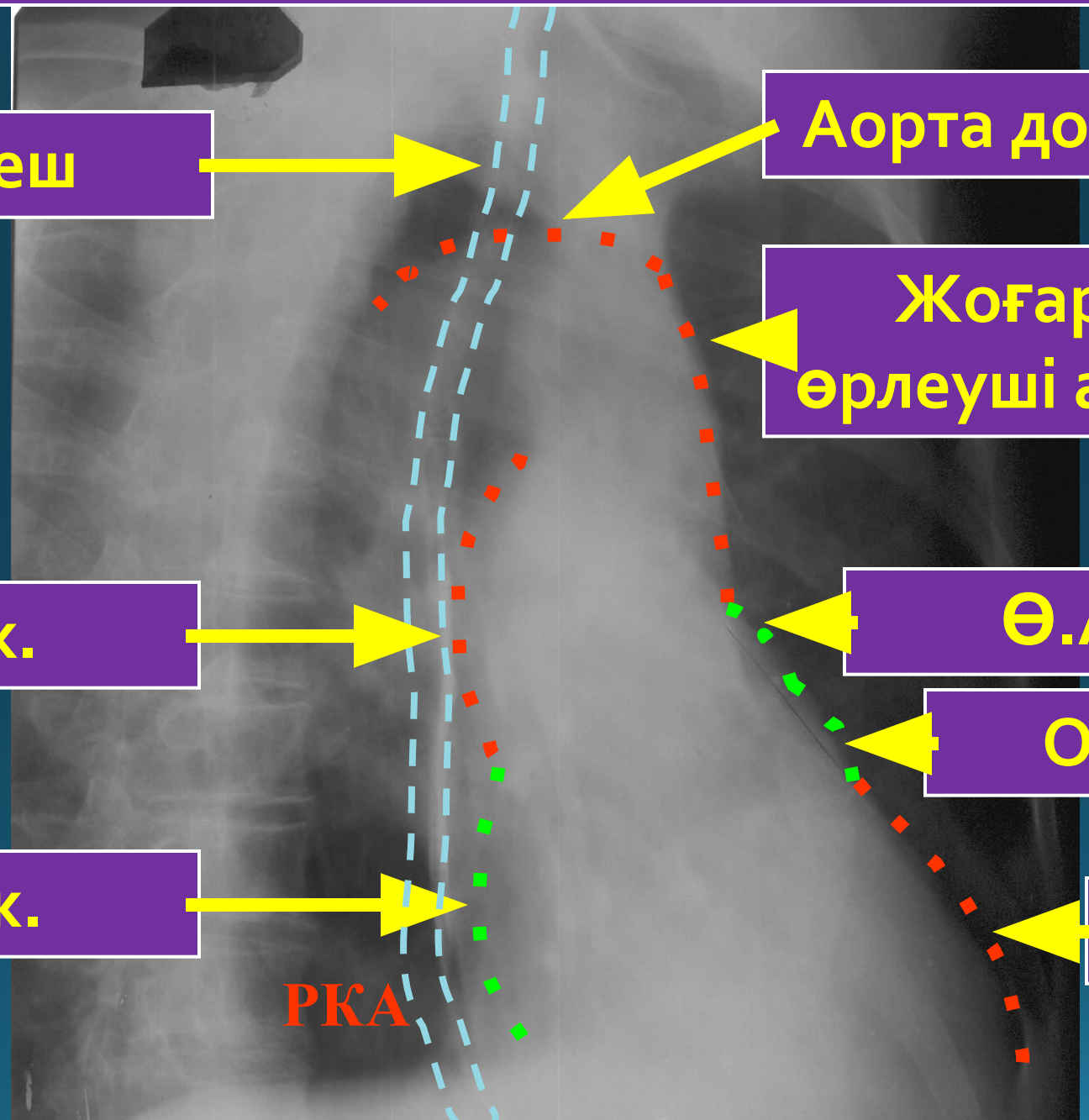

Жүрек рентгенограммасының сол жақ қиғаш проекциясы

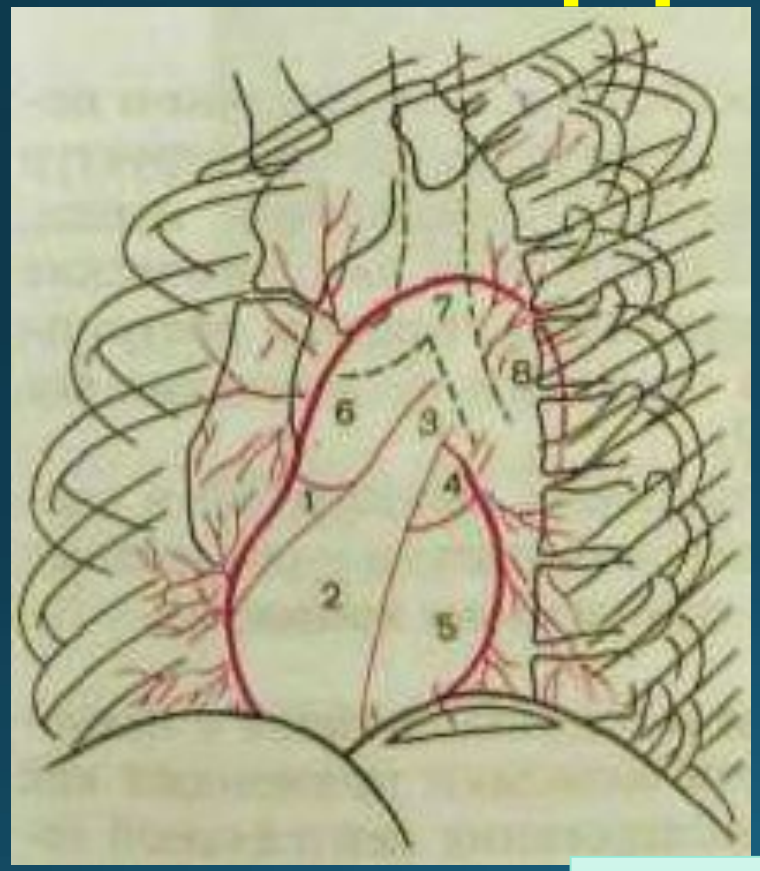

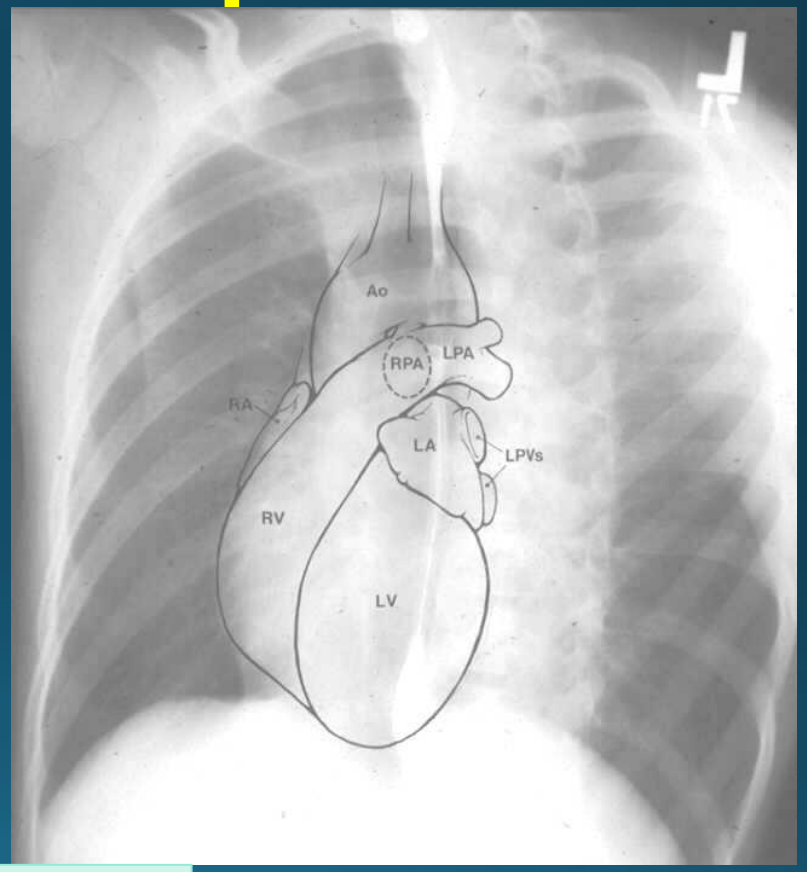

1-ОЖ, 2 - ОҚ, 3 - ПК, 4 – СЖ, 5 - СҚ, 6 – жоғары өрм.қолқа, 7 - қолқа доғасы, 8 -төмен өрм. қолқа;

СОЛ ЖАҚ ҚИҒАШ ПРОЕКЦИЯ

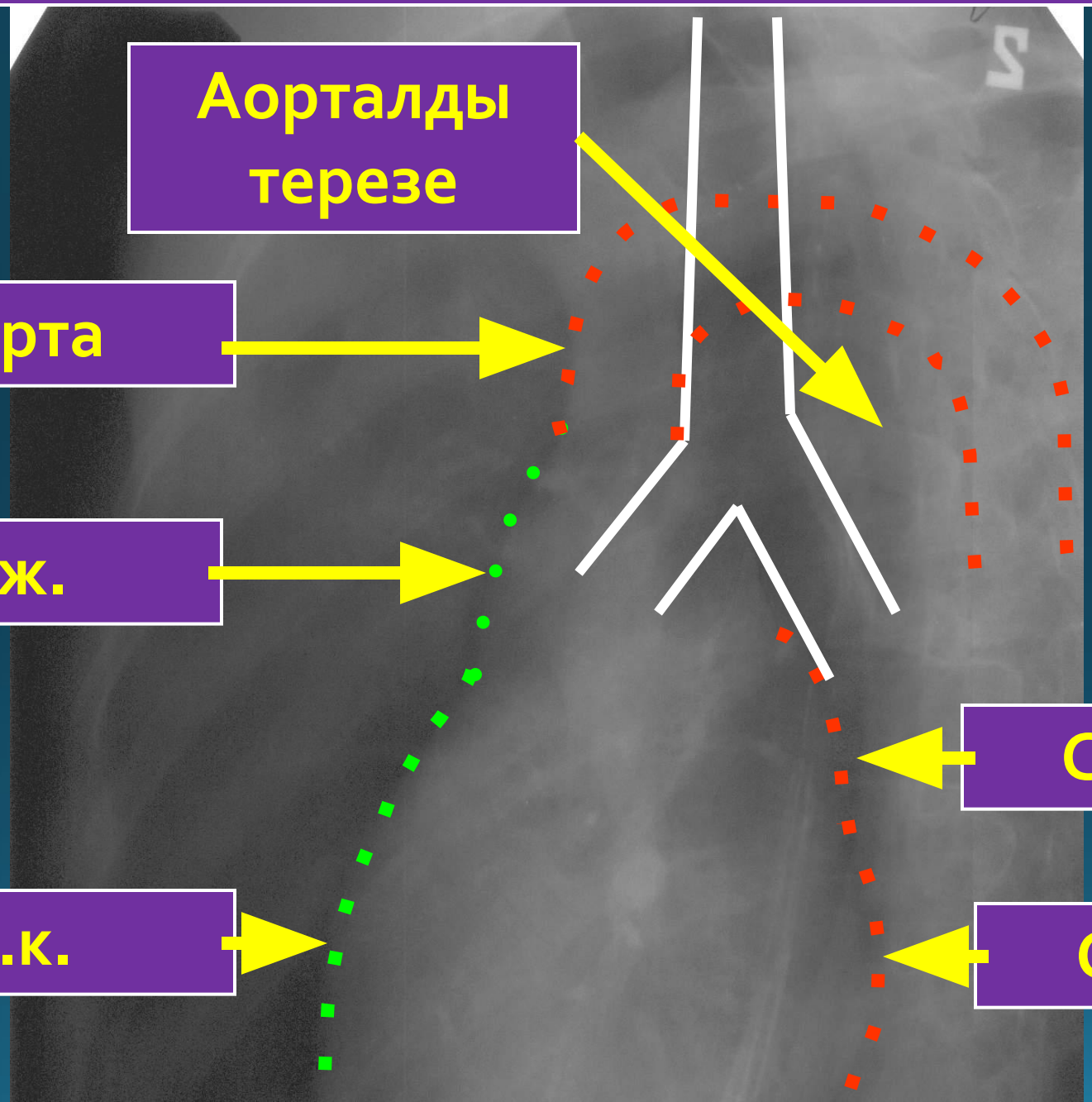

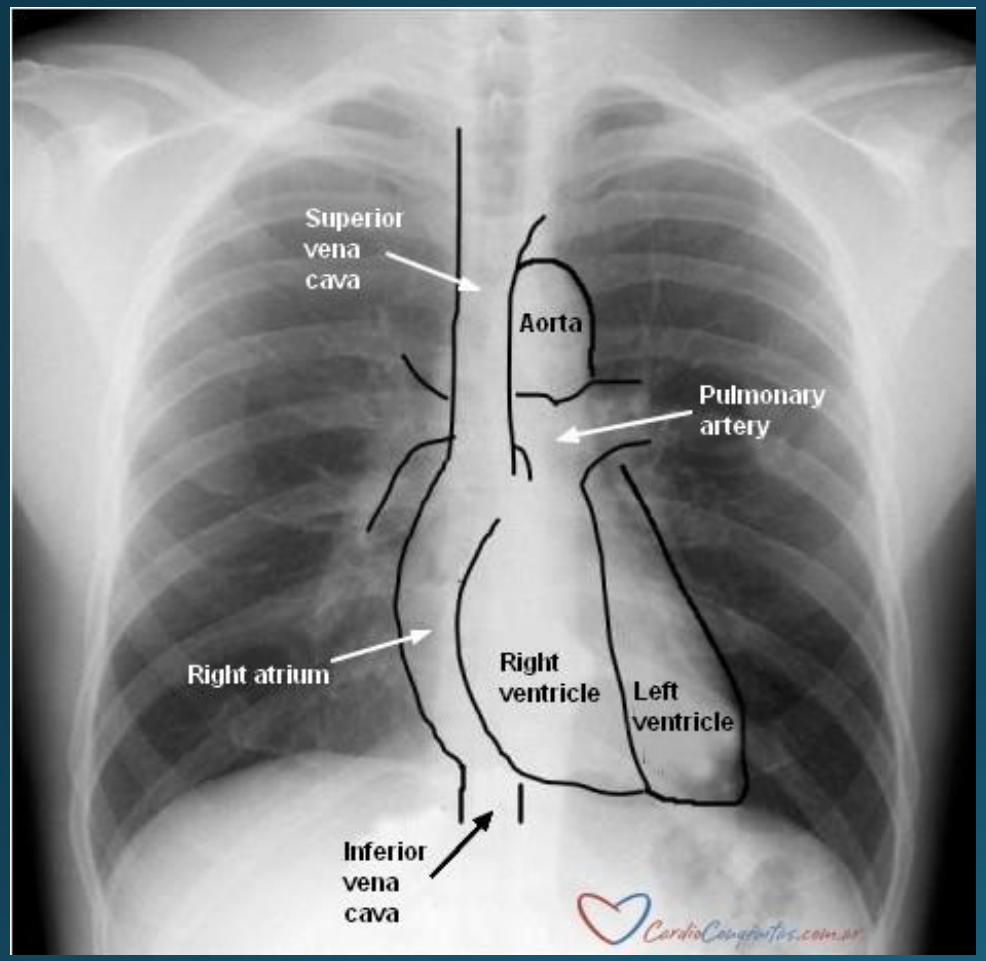
Superior
vena
cava
Aorta
Pulmonary
artery
Right atrium
Right
ventricle
Left
ventricle
Inferior
vena
cava

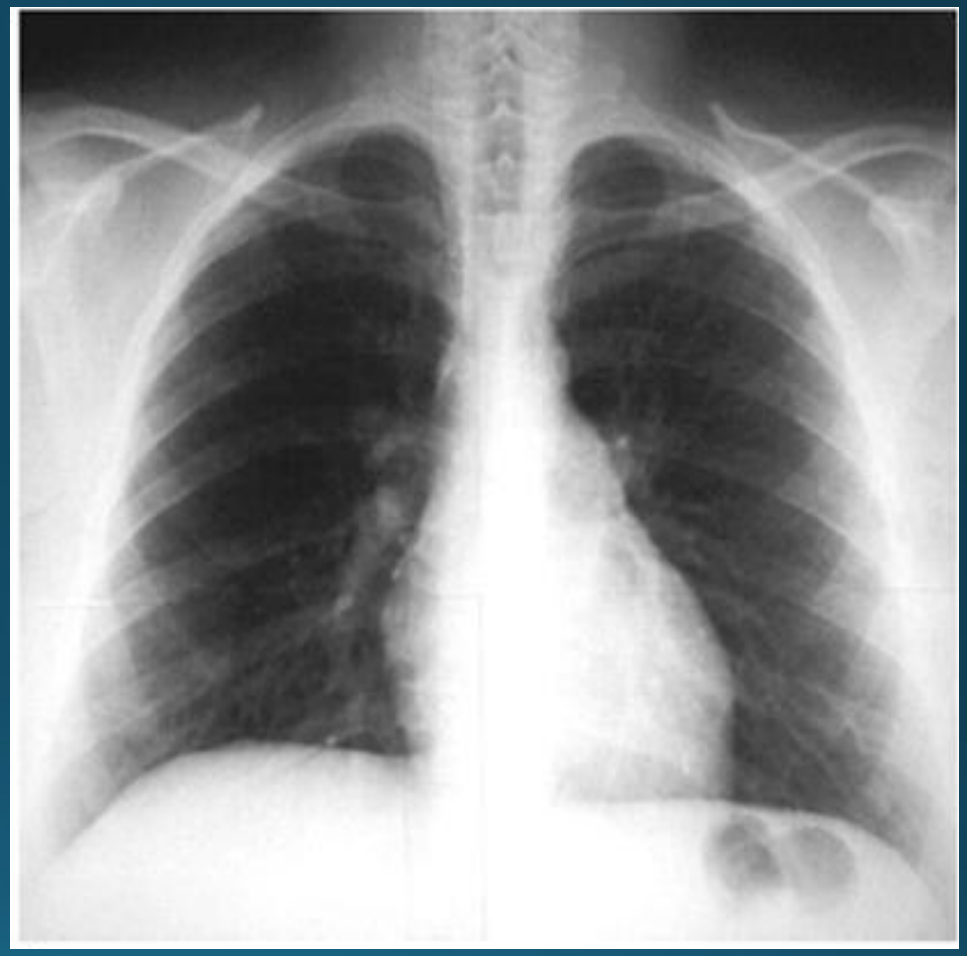

Жүрек доғалары

Жүрек-қан тамыр көлеңкесінің оң жақ доғалары:

1. Жоғары өрмелеуші қолқа
2. Оң жақ жүрекше контуры

(екі доға арасындағы бұрыш оң атроиовазалды бұрыш д.а)

Жүрек-қан тамыр көлеңкесінің сол жақ доғалары:

1. Қолқа доғасы
2. Өкпе артериясының негізгі сабауы;
3. Сол жақ жүрекше құлақшасы;
4. Сол жақ қарынша

(2 және 3 доға арасындағы бұрыш сол жақ атрои-вазалды бұрыш д.а)

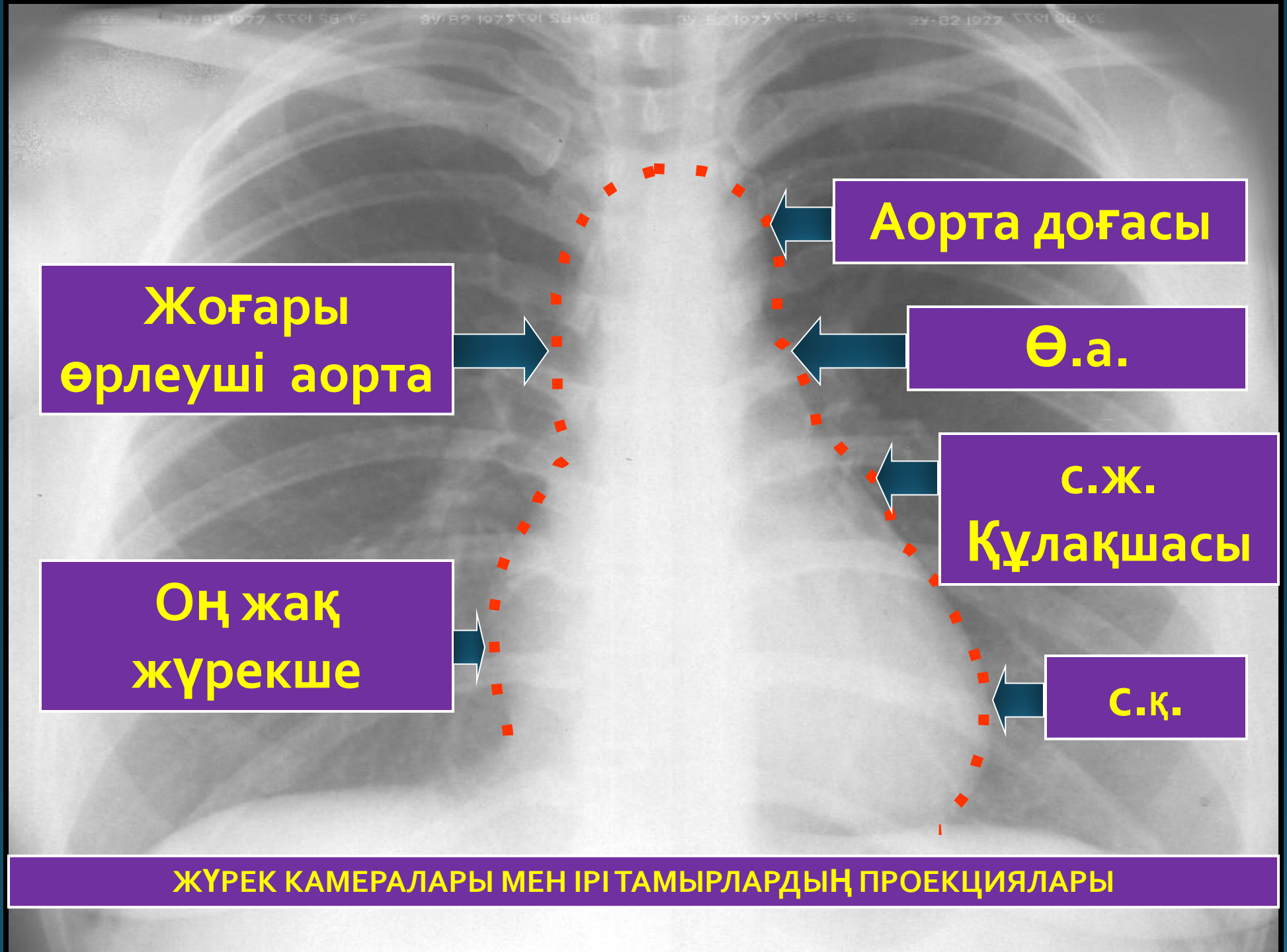

ЖҮРЕК КАМЕРАЛАРЫ МЕН ІРІ ТАМЫРЛАРДЫҢ ПРОЕКЦИЯЛАРЫ

Жүрек зақымдануларының сәулелік симптомдары

- Жүрек орналасуының өзгерісі.
- Жүрек формасының өзгерісі.
- Жүрек көлемінің өзгерісі.
- Жүрек соғуының өзгерісі

Жүрек декстропозициясы

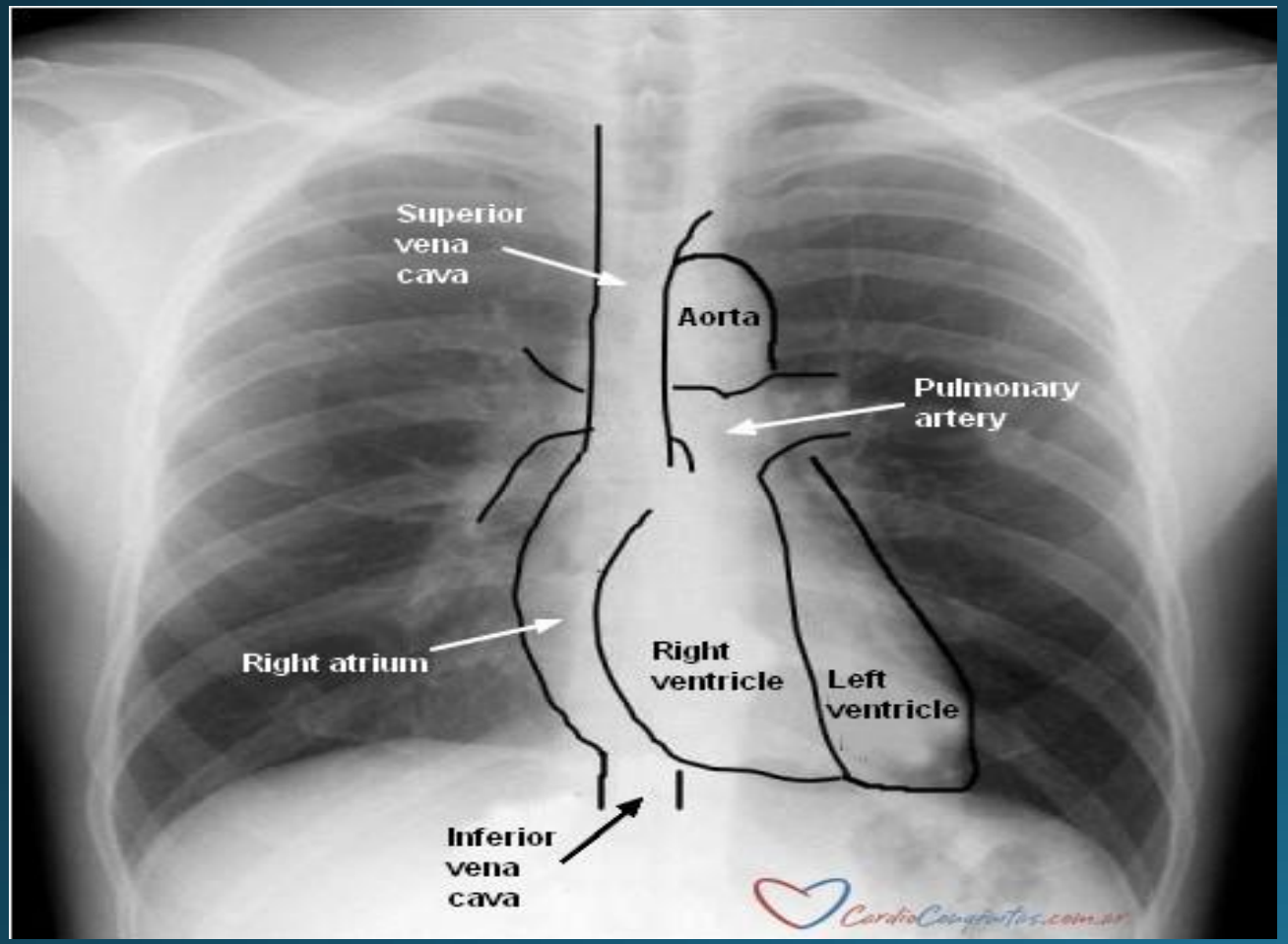

Жүрек конфигурациялары

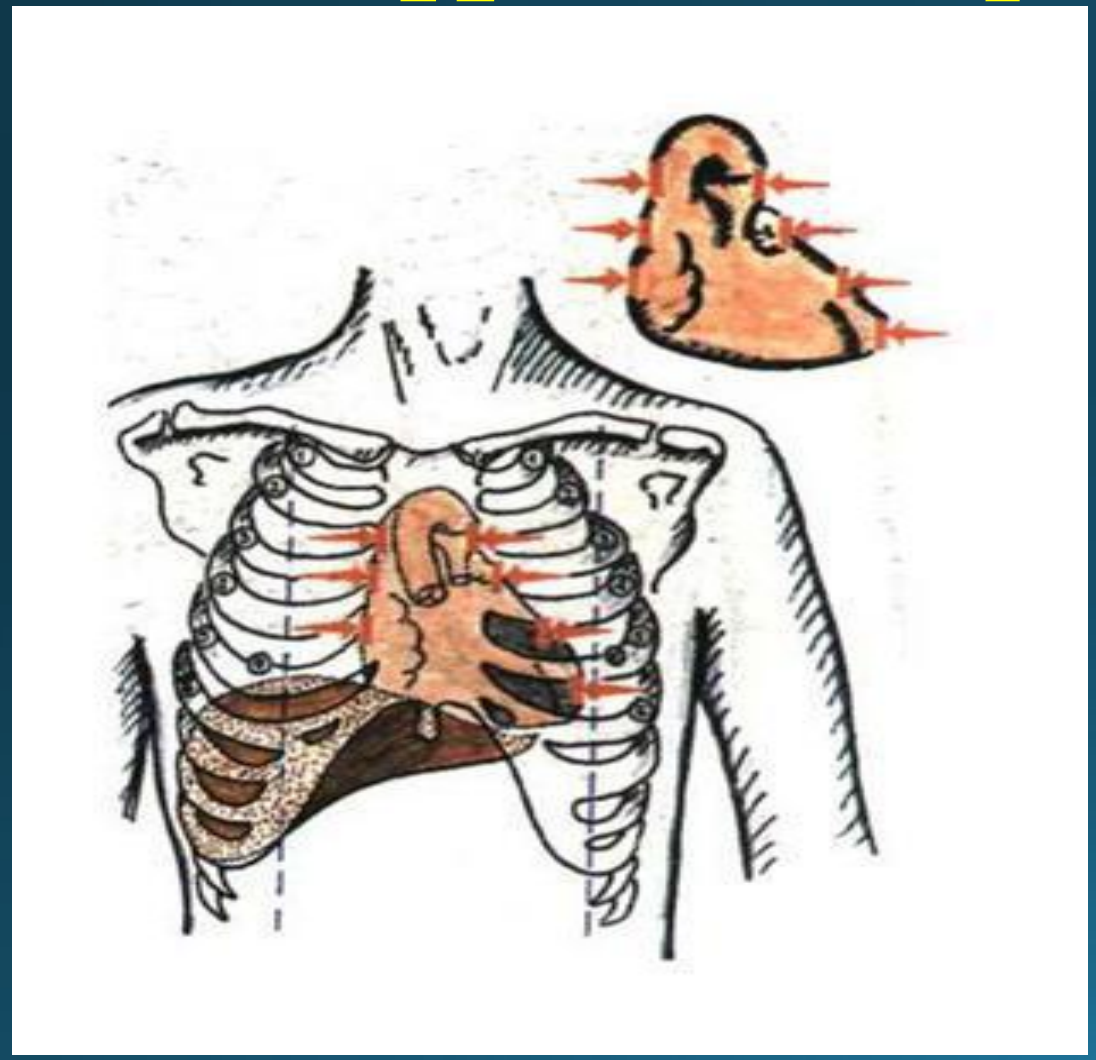

Жүректің қалыпты конфигурациясы – тамыр шоғыр арасындағы тұйық бұрыш

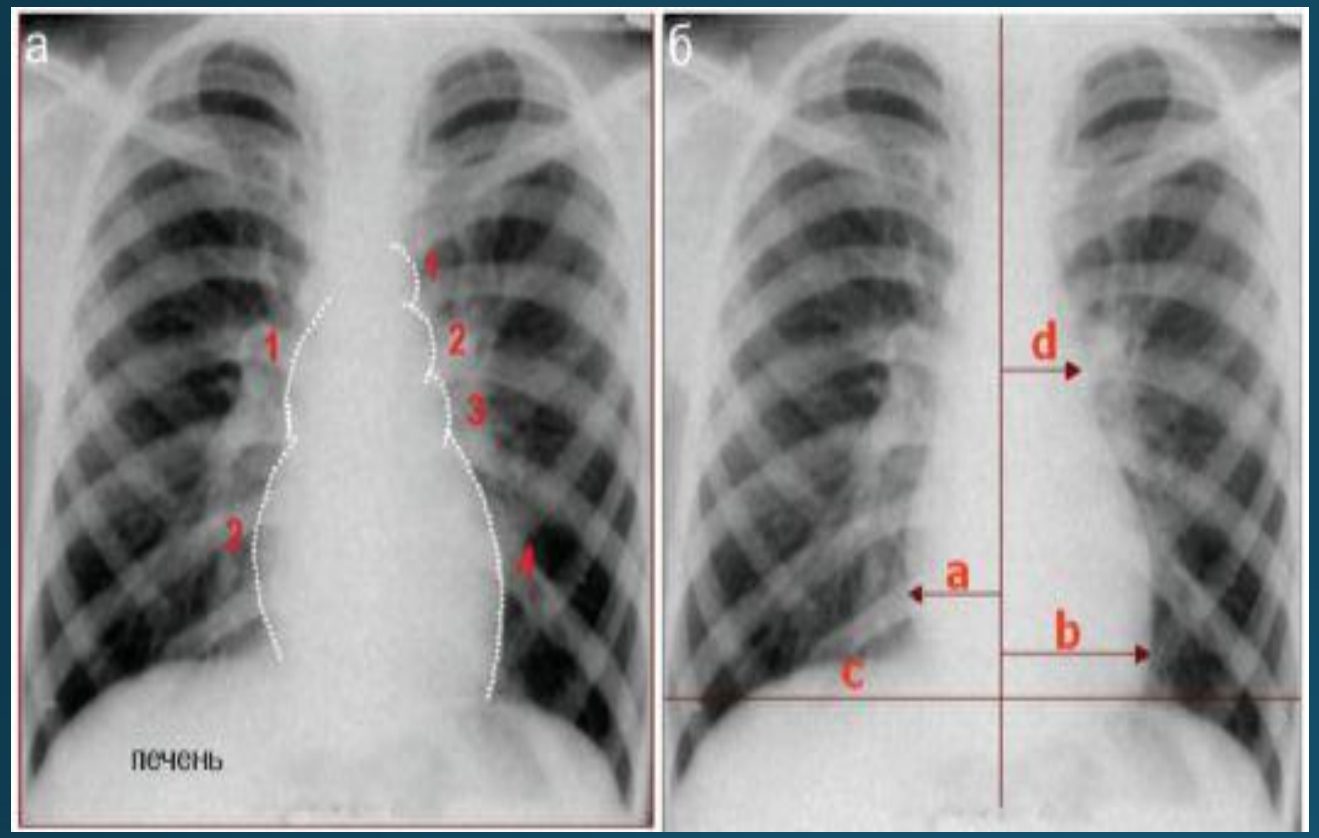

- !Қалыпты жағадайда оң жақ жүрекше және жоғары өрмелуші қолқаның көлемдері тең (яғни жүрек тамыр бұрышы ортасында орналасқан)
- Қолқа ақауларында төмен орналасқан
- Митралды (оң жақ қарынша ұлғайған) ақауларында жоғары орналасқан.
- Сол жақ қарыншаны бұғана орта сызығы бойымен бағалаймыз. (қалыпты жағдайда 1,5см асып тұрады)

Қалыпты рентгенограмма

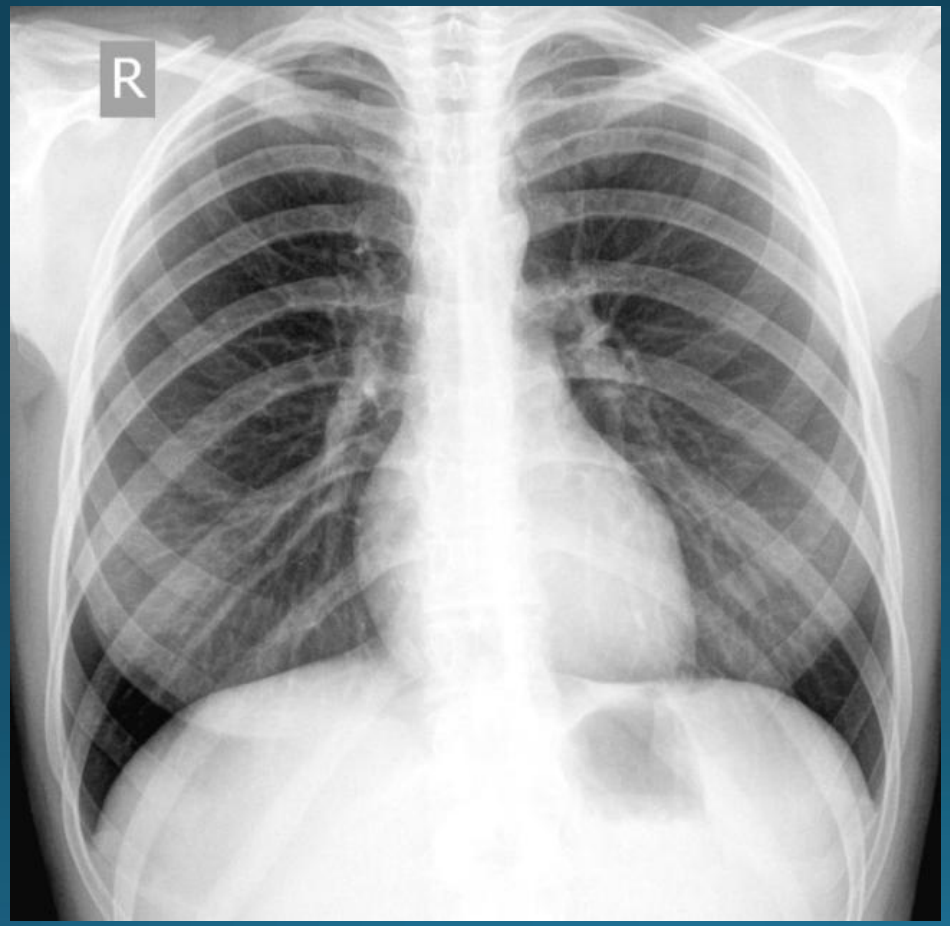

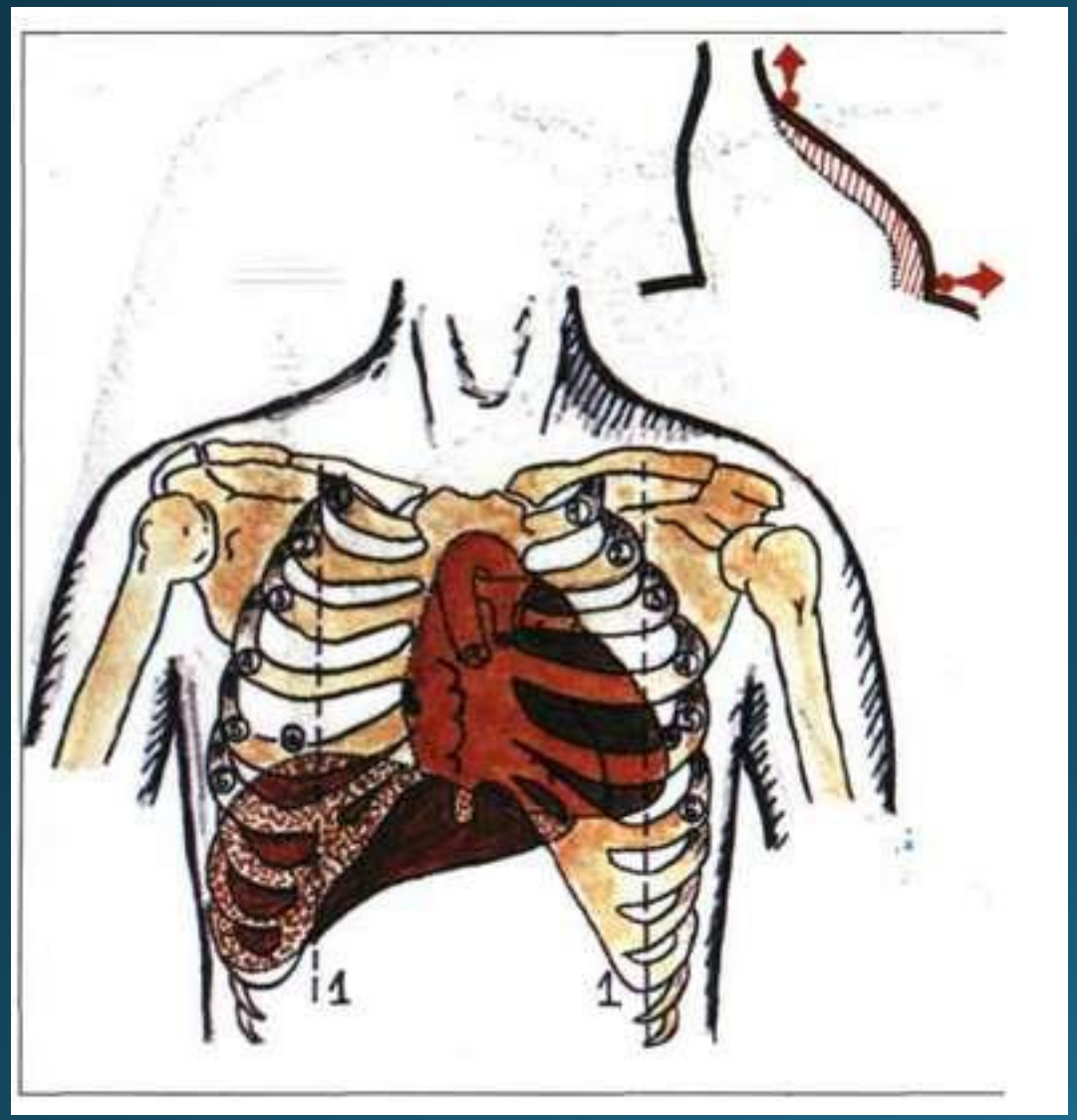

- **<u>Жүректің митралды конфигурациясы</u>–екінші және үшінші доғалары ұзарады, осы доға арасындағы бұрыш азаяды, яғни «жүрек мықыны» жазылады.**

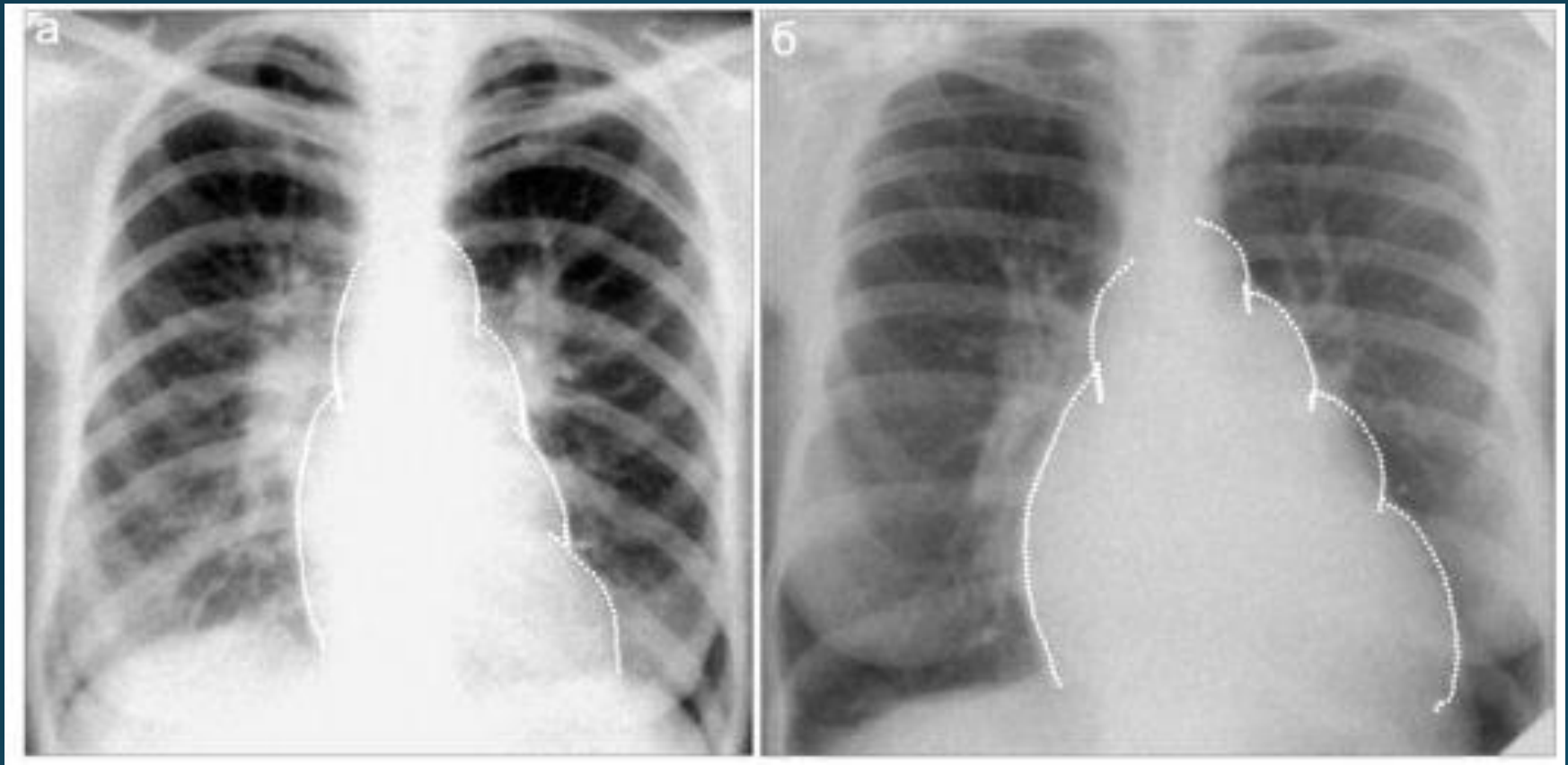

Митралды стеноз

Митралды жетіспеушілік

Митралды стеноз

- Қанның сол жақ қарыншаға өтуінің қиындауына байланысты сол жақ жүрекшенің ұлғаюына әкеледі. Жүректің тік проекциясында сол жақ жүрек-қан тамыр көлеңкесінің үшінші доғасының ұзаруы және ісінуі көрінеді. Сол жақ жүрекшеге толған қан өкпе веналары және капиллярлардың қасымын жоғалатады. Сондықтан өкпенің жоғарғы немесе барлық өкпе алағдарында өкпе веналарының ұлғаюы көрінеді (өкпе веналарының тоқырауы).
- Оң жақ қарыншаның ұлғаюы болады.

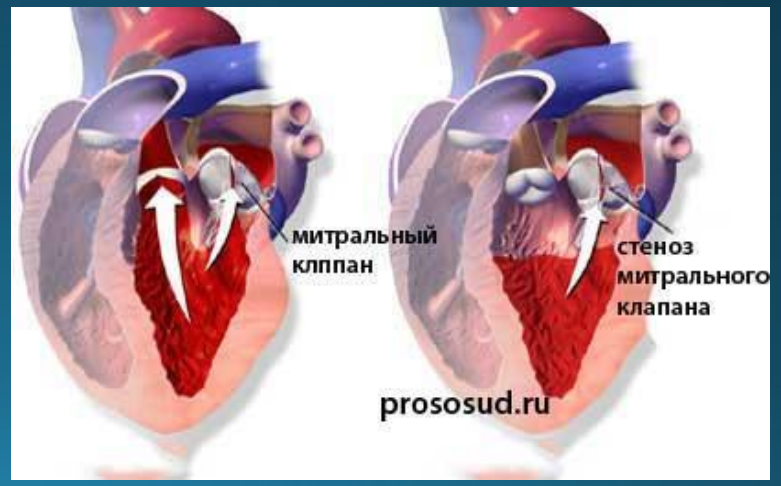

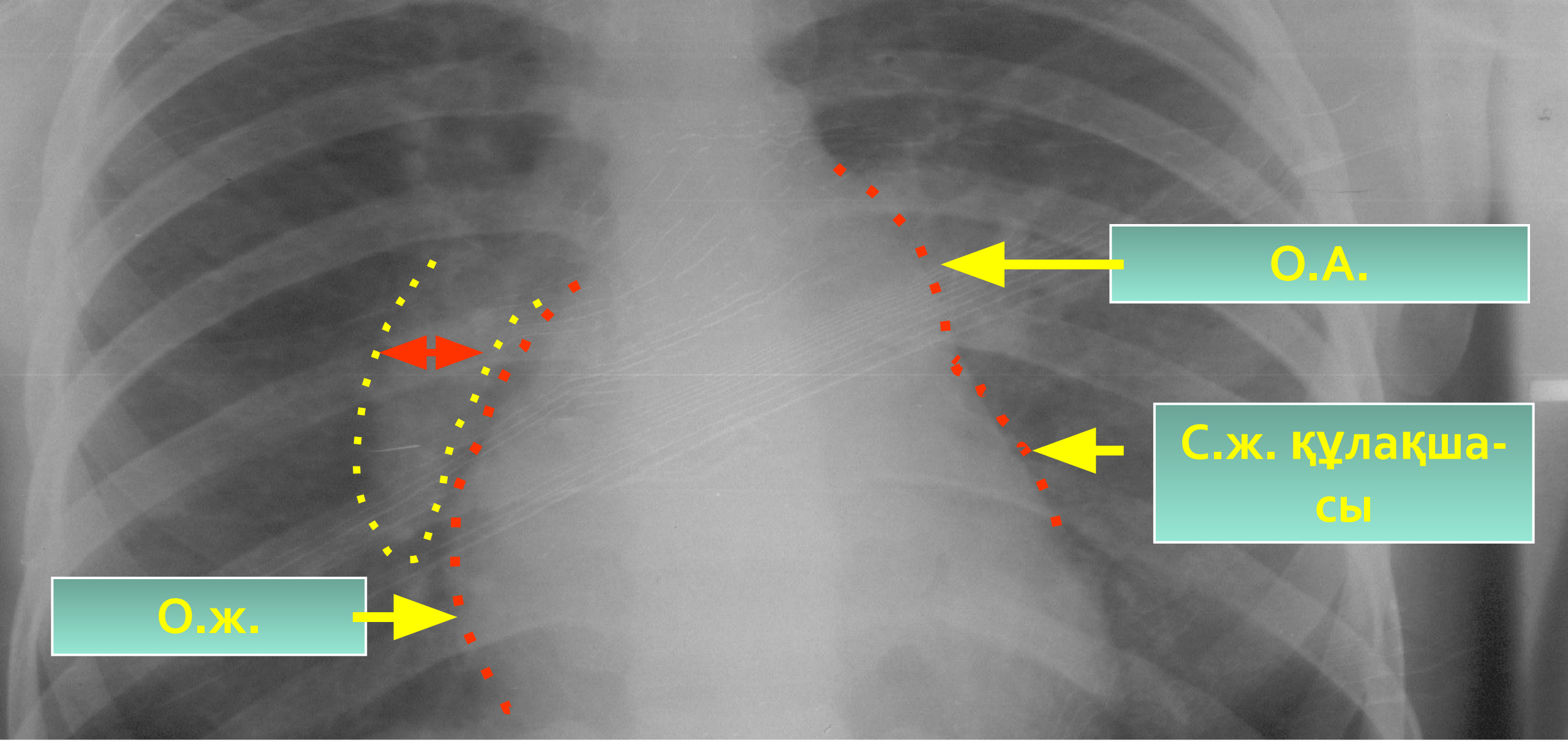

МИТРАЛДЫ КОНФИГУРАЦИЯ:

МИТРАЛДЫ СТЕНОЗ

Митралды жетіспеушілік

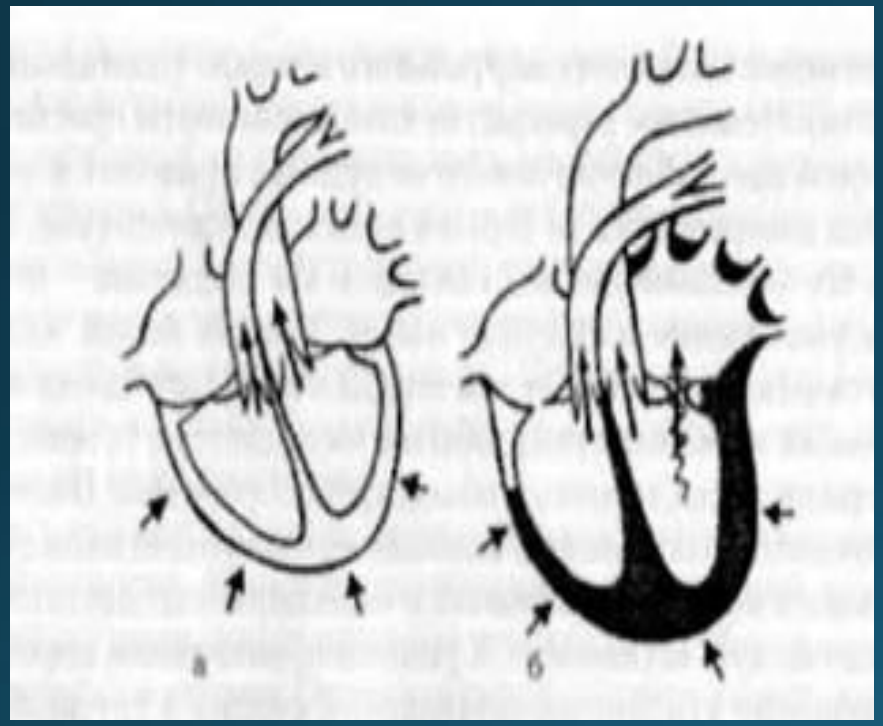

- Митралды клапан функциясынң бұзылысы, сол жақ қарынша жиырылған сайын қан қайтадан сол жақ жүрекшеге түседі (регургитация).

МИТРАЛДЫ КОНФИГУРАЦИЯ:
МИТРАЛДЫ ЖЕТІСПЕУШІЛІК

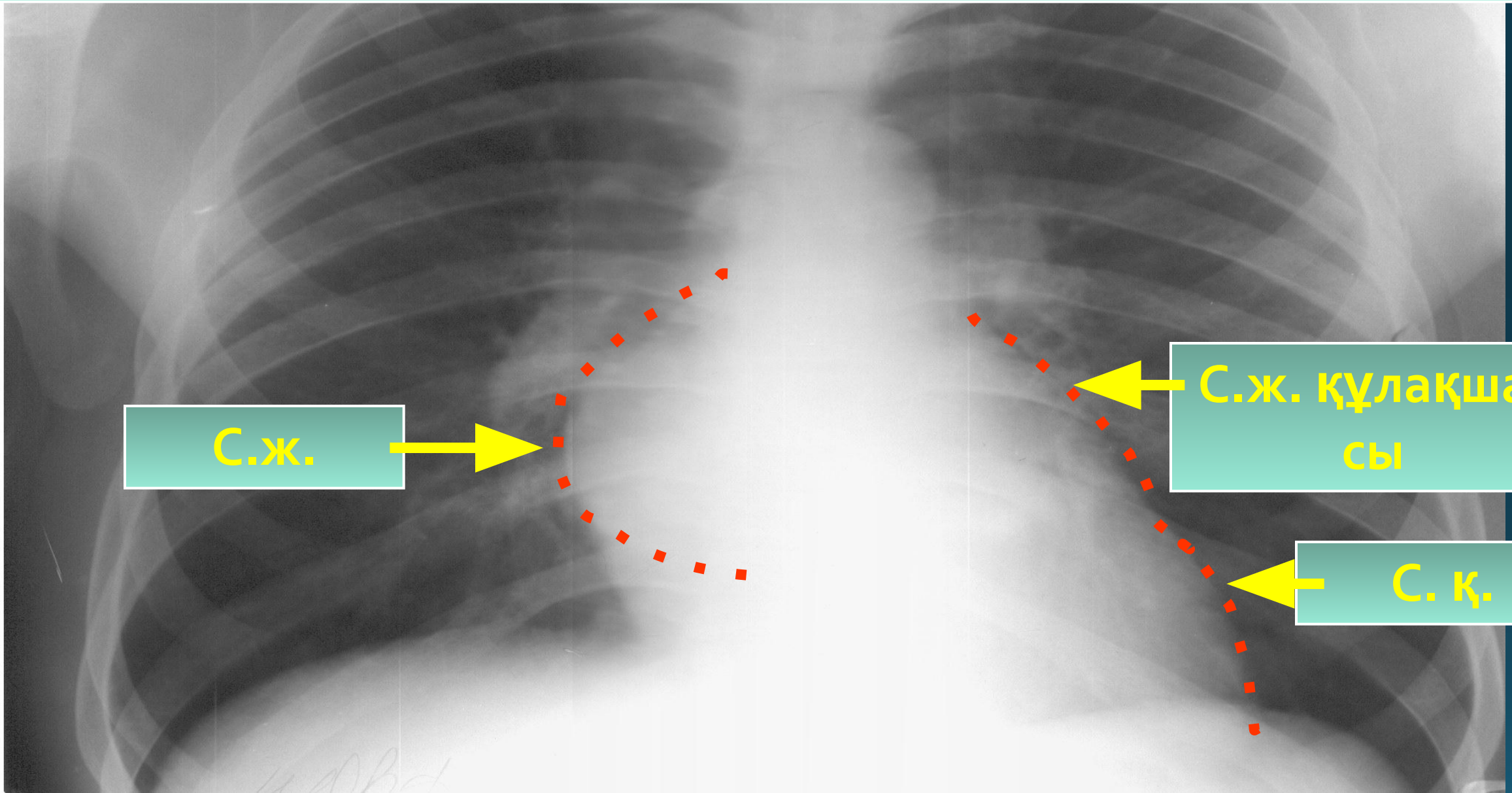

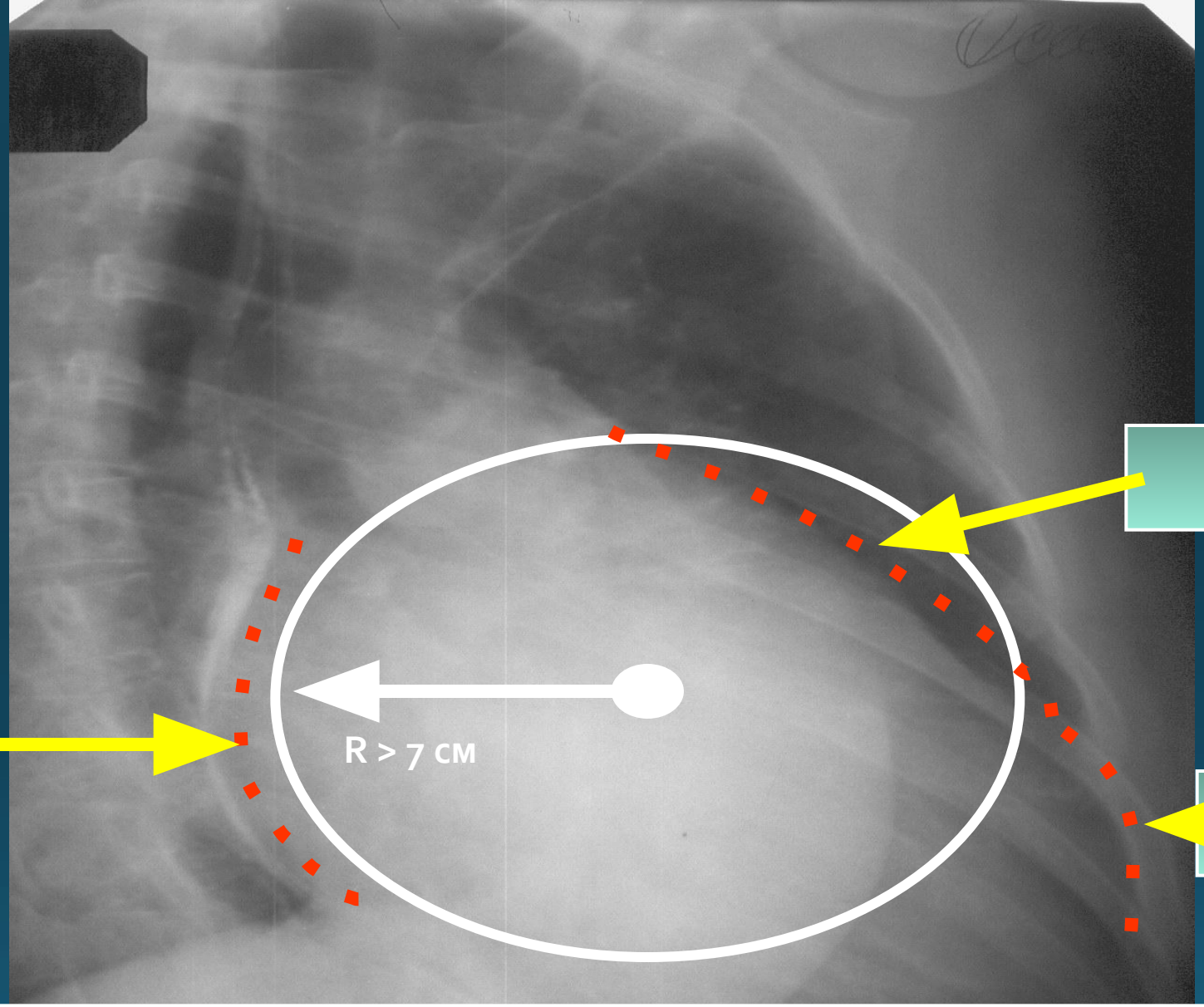

О. қ.

С.ж.

С. қ.

МИТРАЛДЫ КОНФИГУРАЦИЯ:

МИТРАЛДЫ ЖЕТІСПЕУШІЛІК

МИТРАЛДЫ КОНФИГУРАЦИЯ:
КҮРДЕЛІ МИТРАЛДЫ АҚАУ

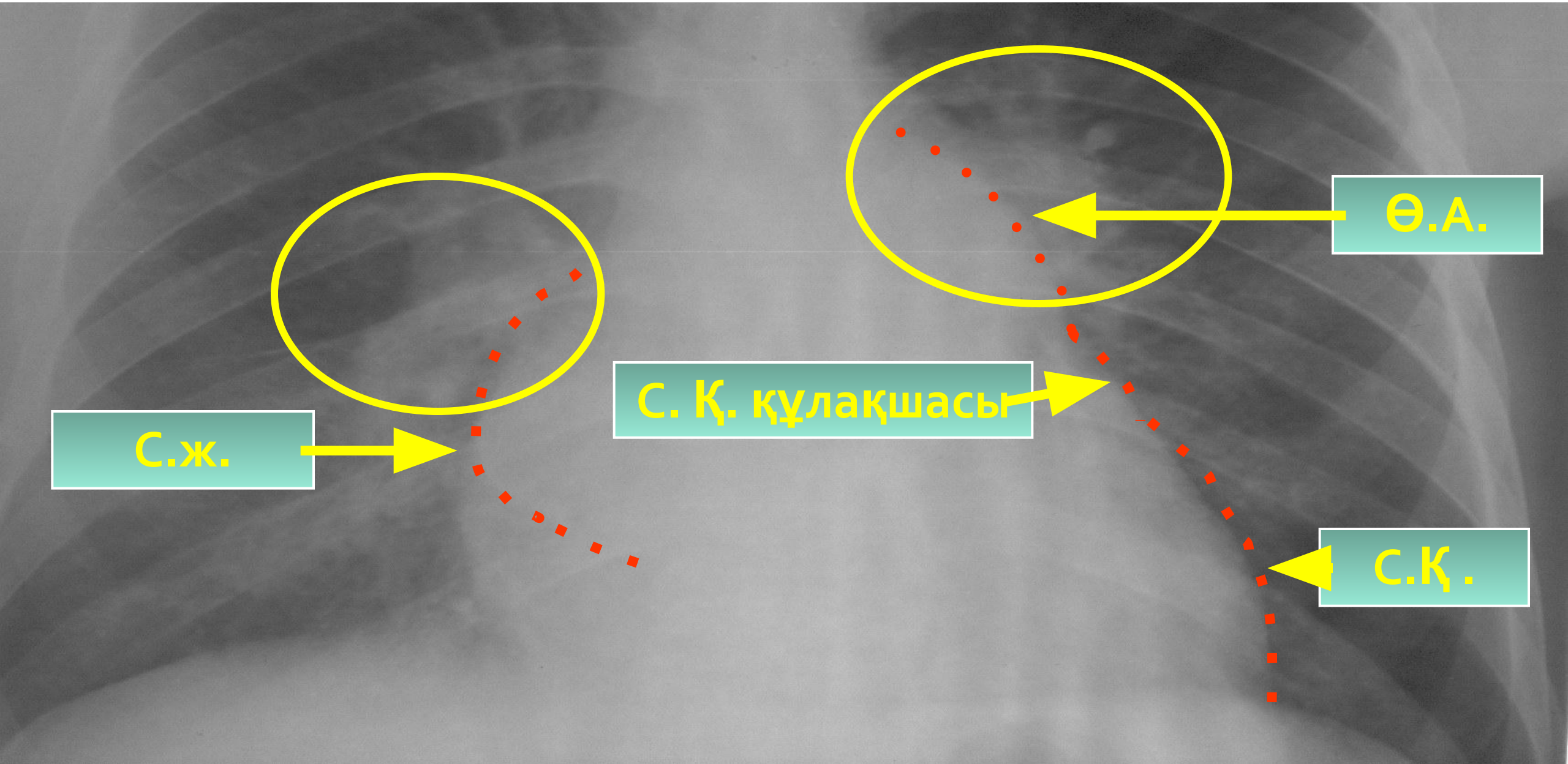

Жүрек рентгенограммасы сол жақ жүрекше ұлғаюы. Жүректің митралды конфигурациясы.

Тік проекция. Сол жақ жүрекше (стрелка) және өкпе артериясы (қысқа стрелка) доғасы ұлғайған.

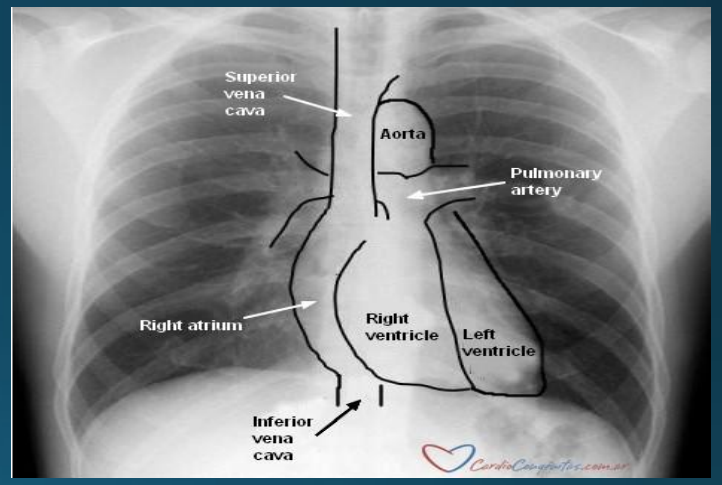

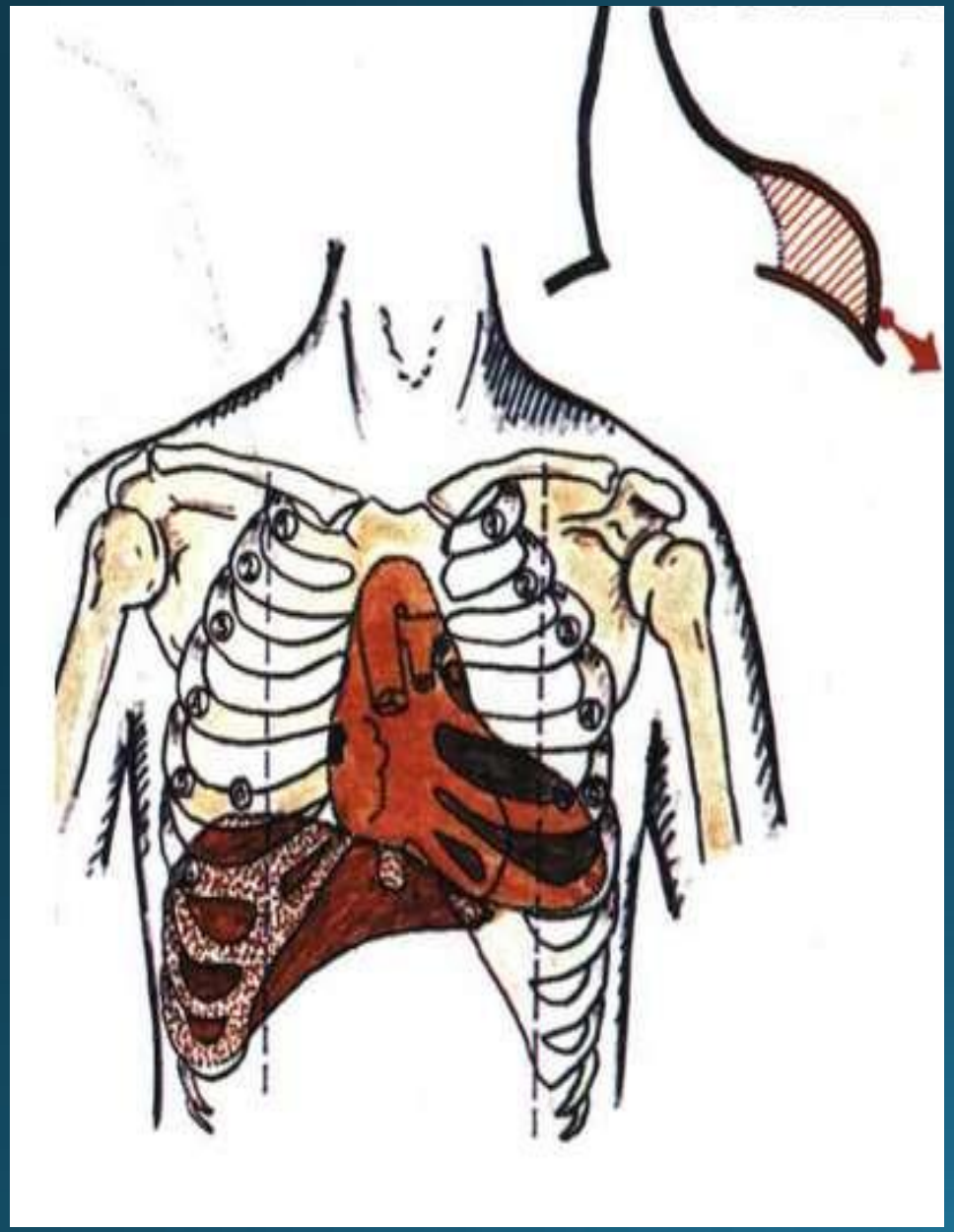

- **<u>Жүректің қолқалық конфигурациясы</u> – екінші және үшінші доғалардың «жүрек мықынының» ішке енуі.**

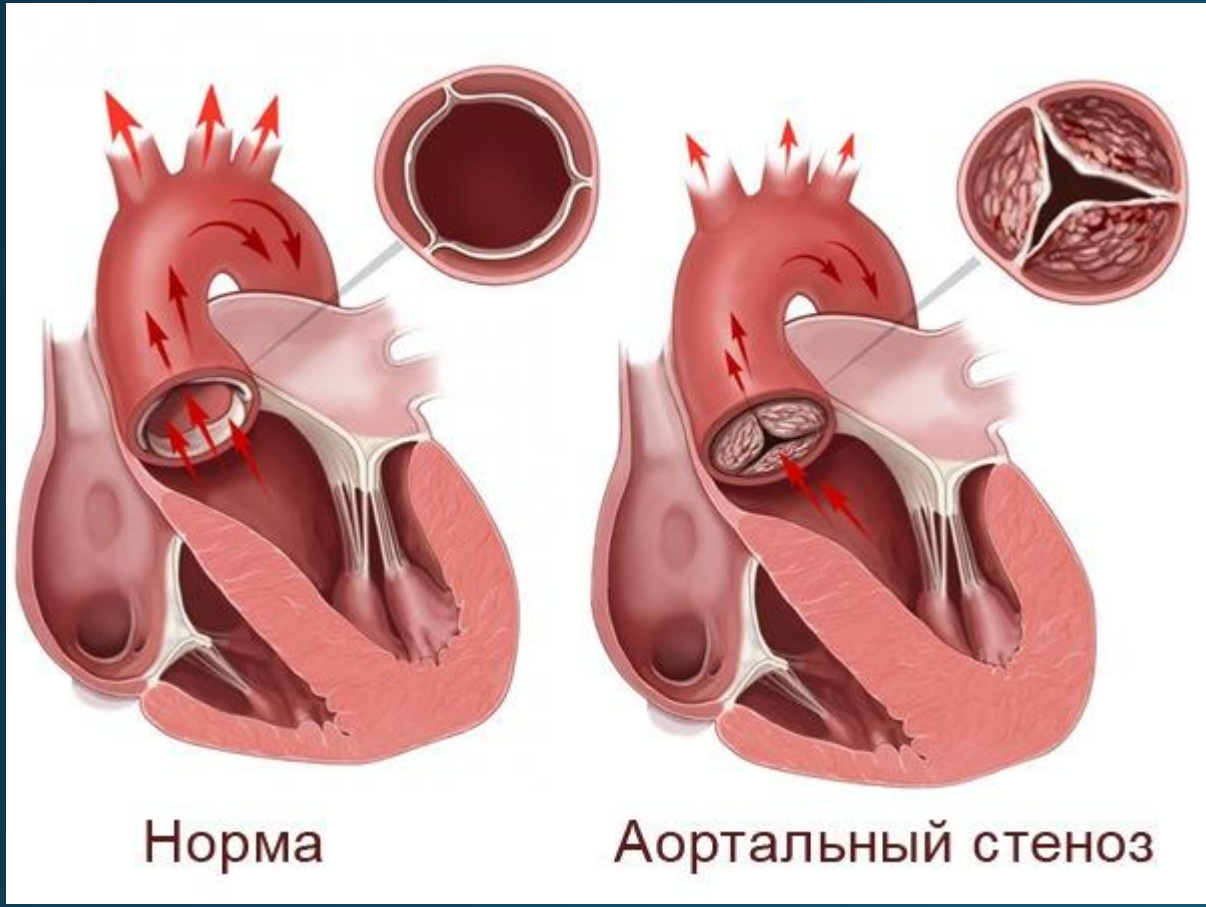
Норма
Аортальный стеноз

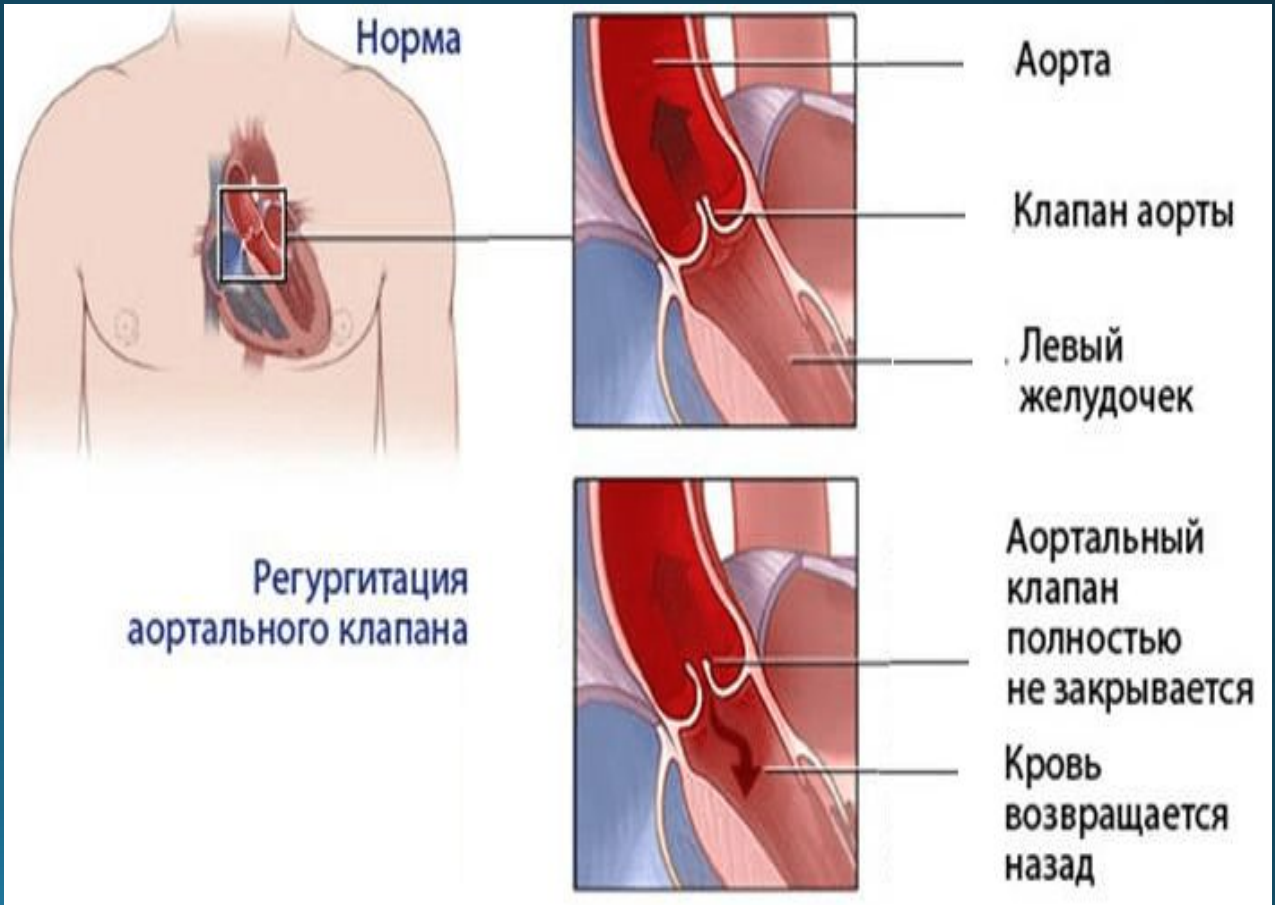
Норма
Аорта
Клапан аорты
Левый желудочек
Регургитация аортального клапана
Аортальный клапан полностью не закрывается
Кровь возвращается назад

АОРТАЛДЫ КОНФИГУРАЦИЯ
АОРТАЛДЫ ЖЕТІСПЕУШІЛІК

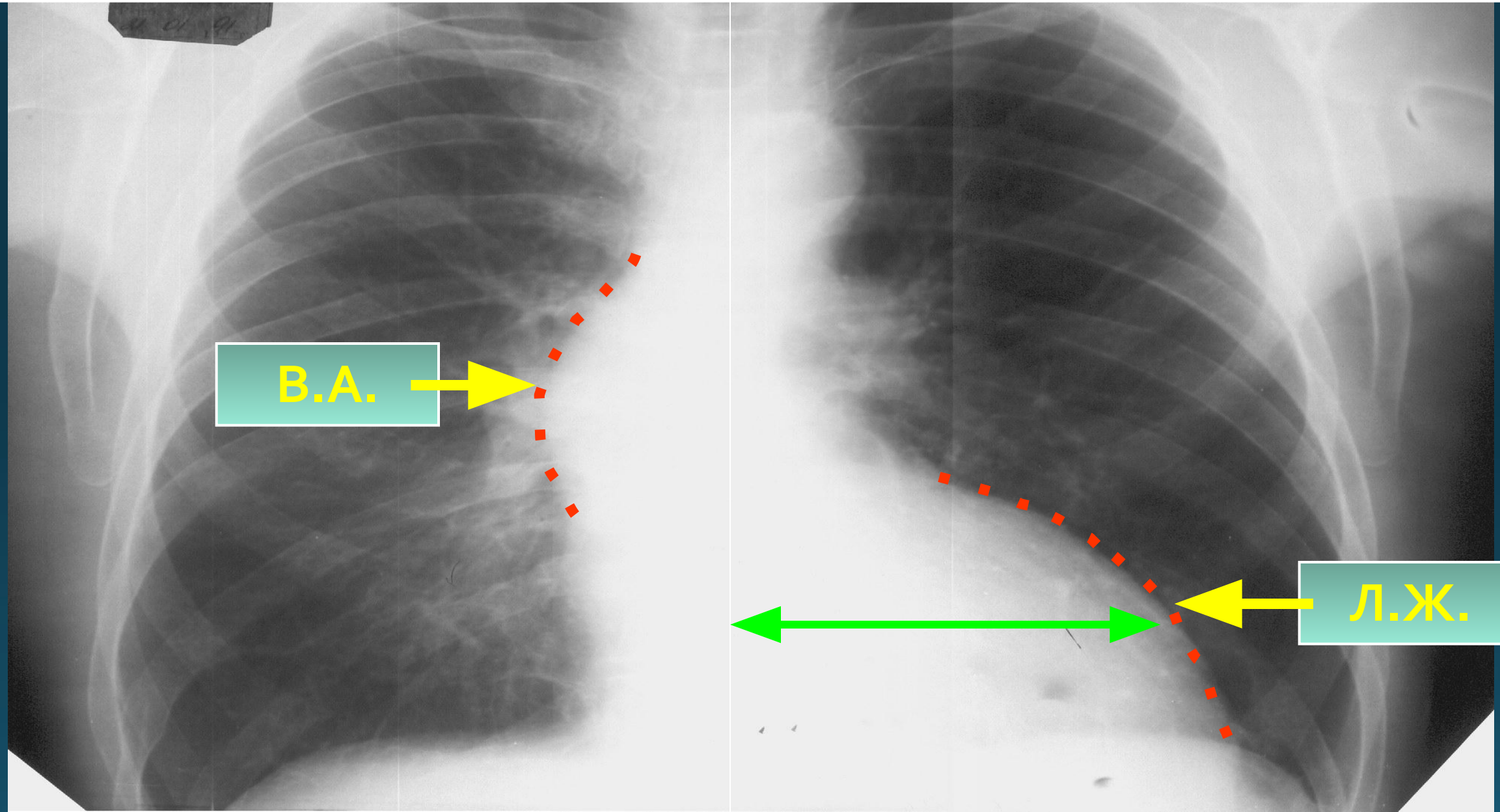

АОРТАЛДЫ КОНФИГУРАЦИЯ
АОРТАЛДЫ СТЕНОЗ

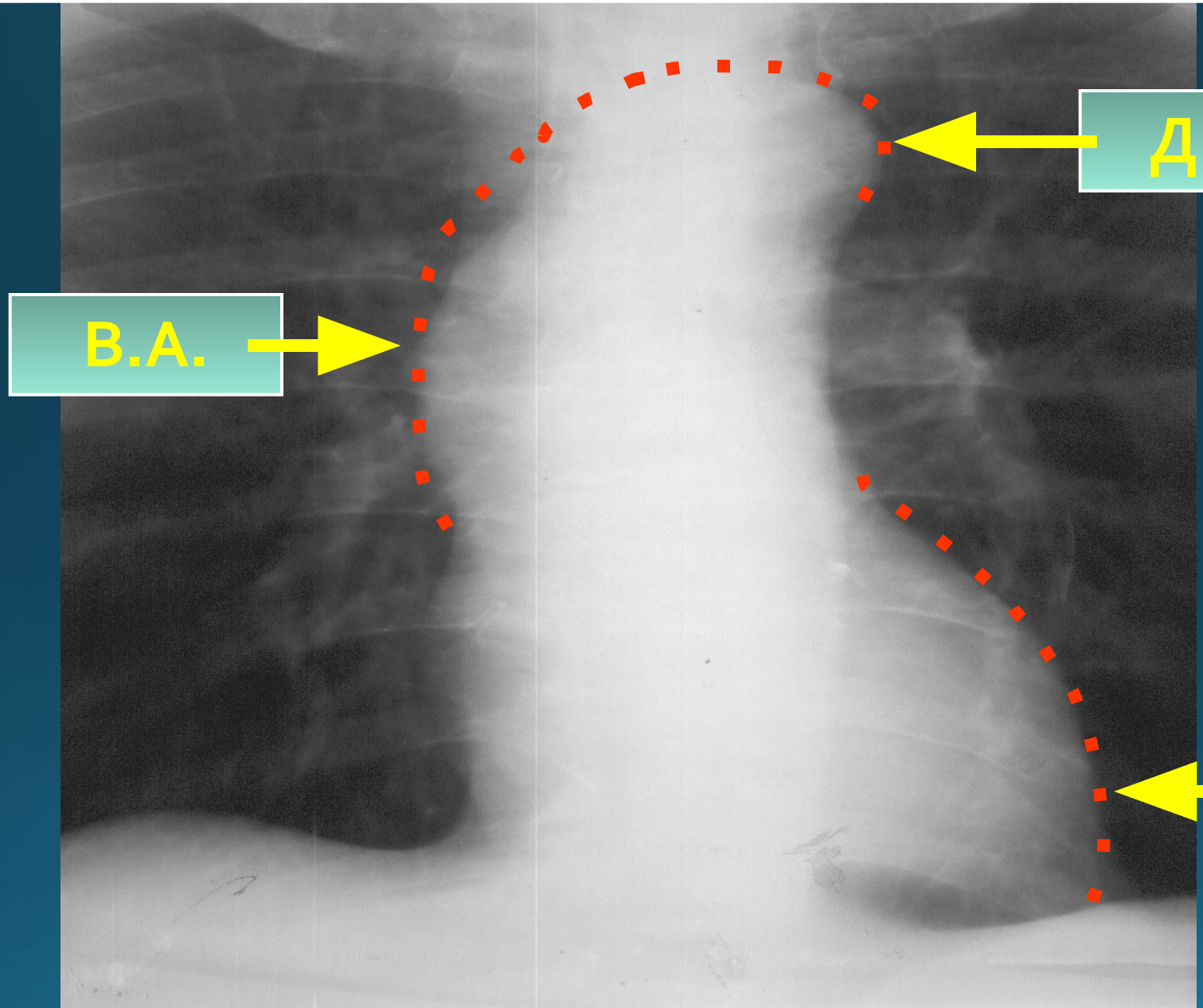

Жүрек рентгенограммасы. Сол жақ қарыншаның ұлғаюы. Жүректің қолқалық конфигурациясы.

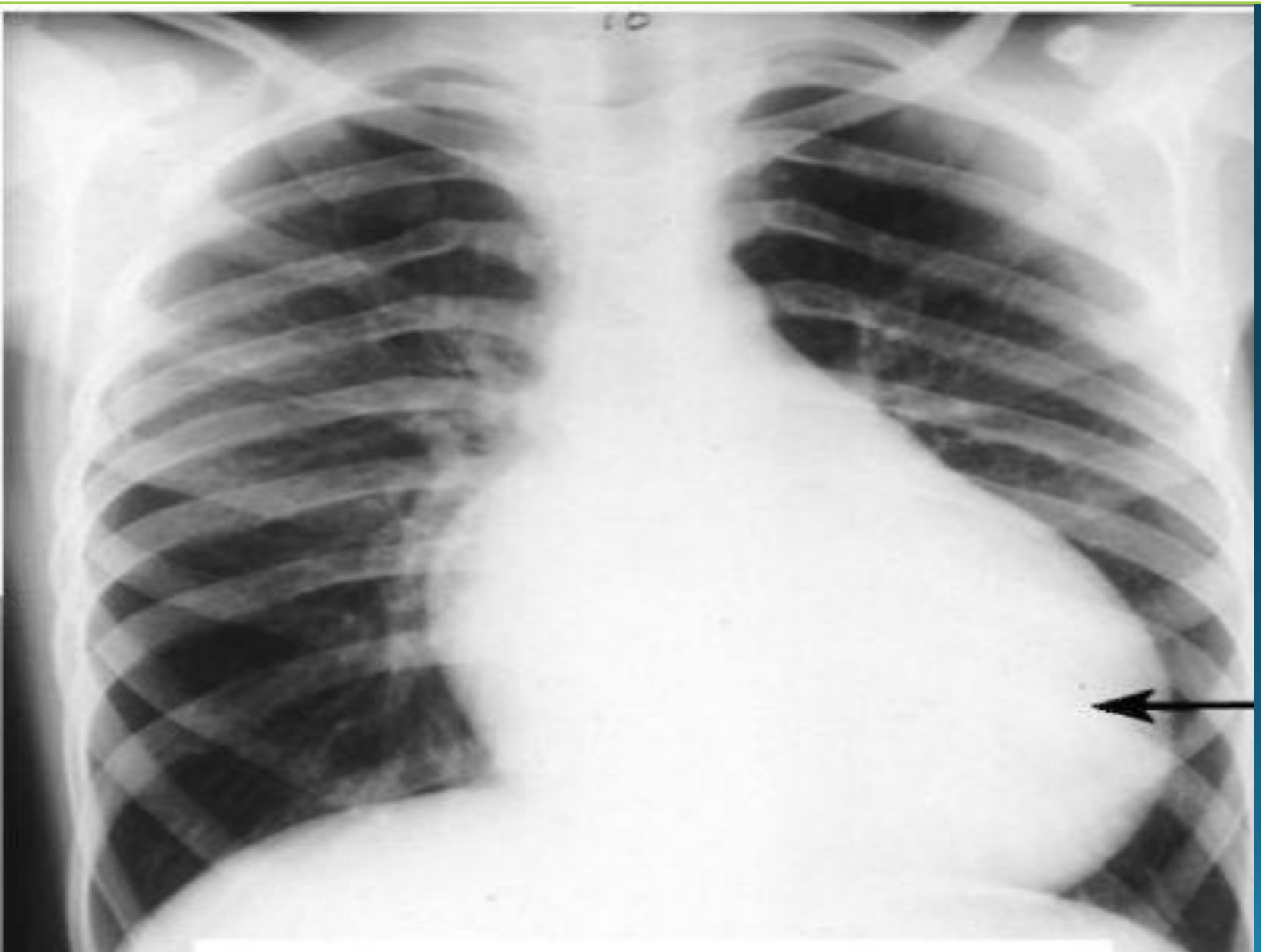

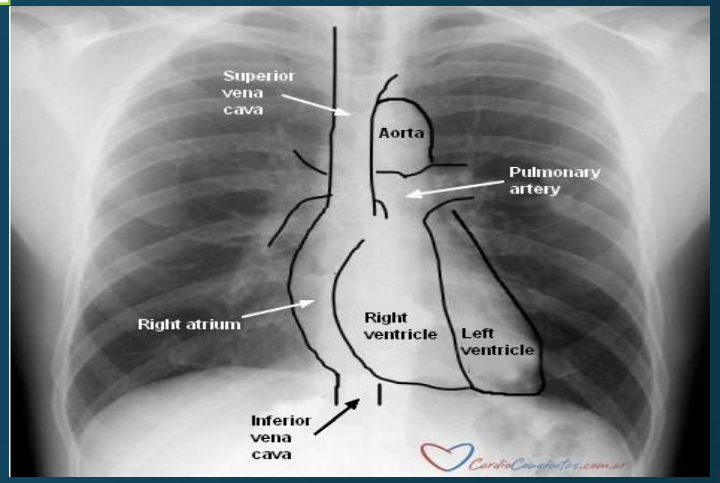

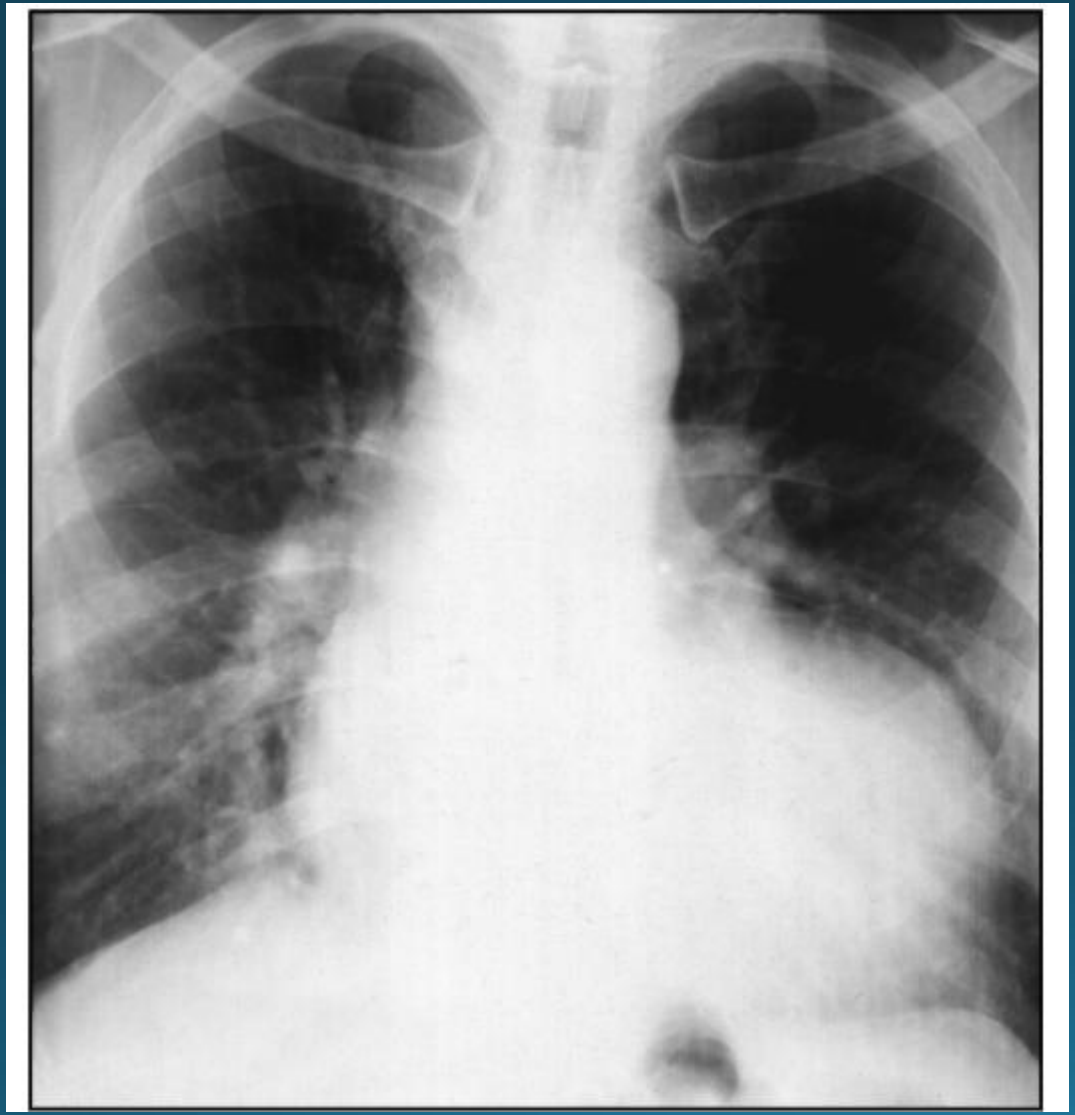

МИОКАРДИТТІҢ ТРАПЕЦИЯЛЫ КОНФИГУРАЦИЯСЫ

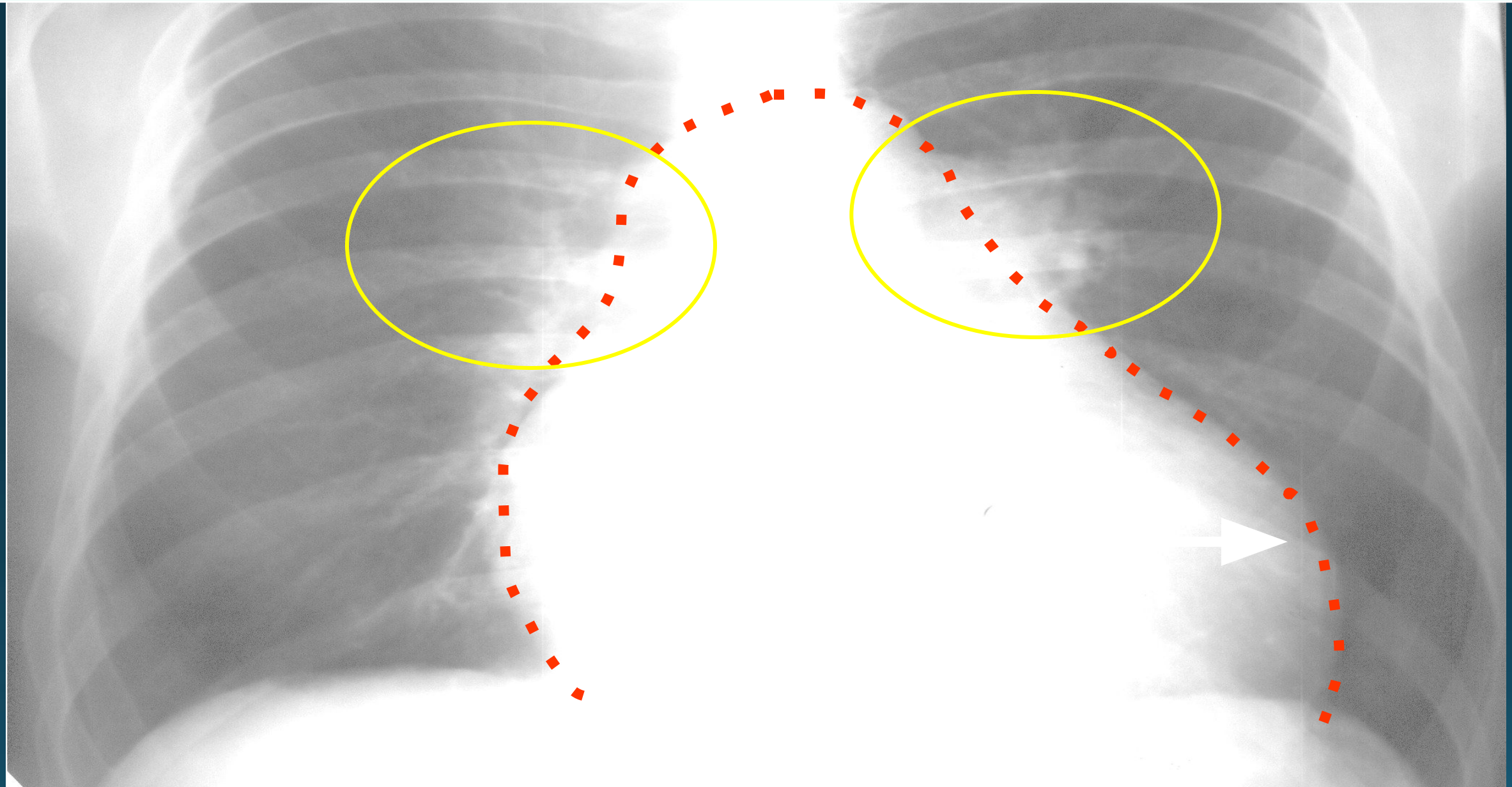

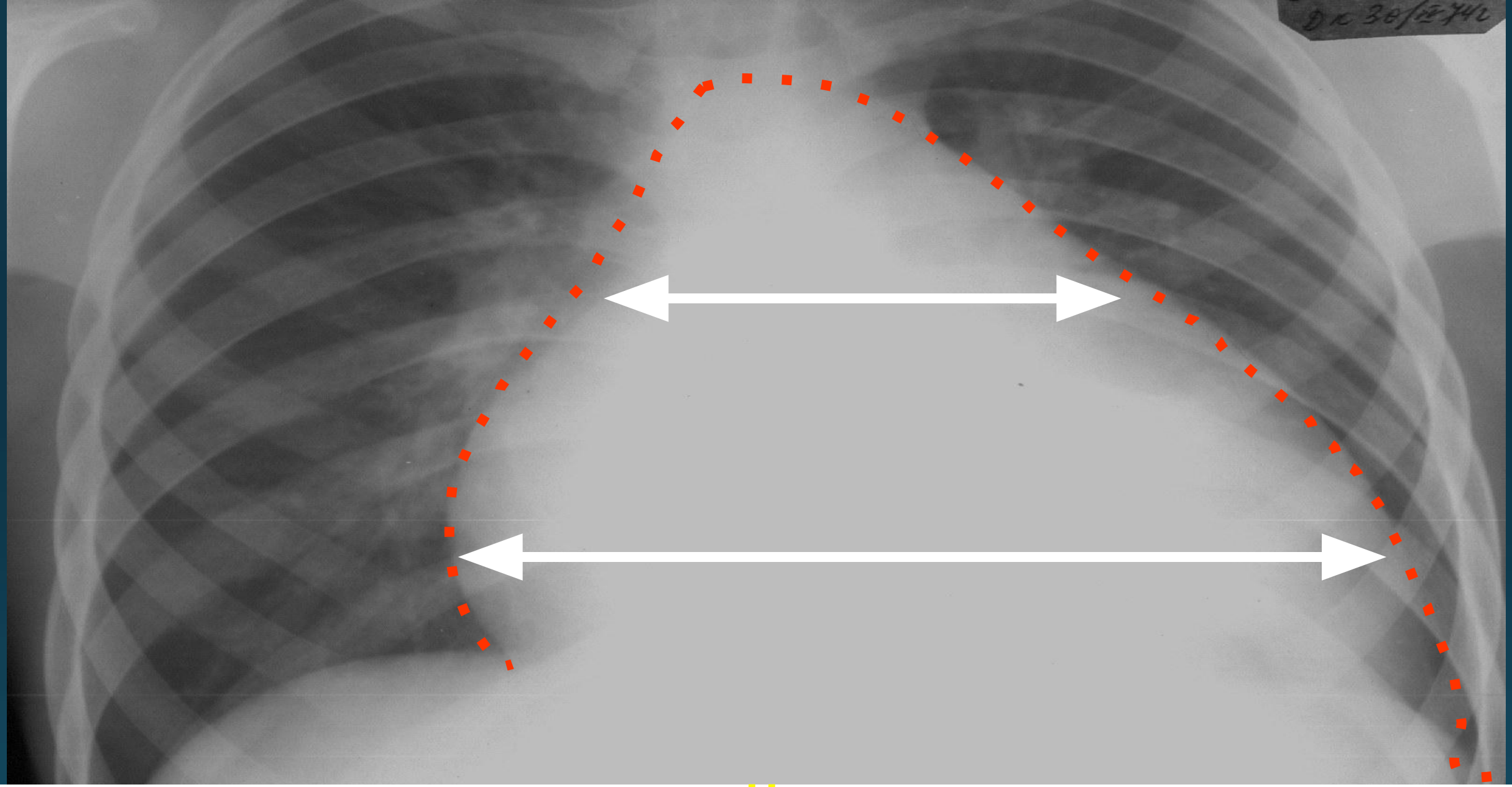

ПЕРИКАРДИТТІҢ ТРАПЕЦИЯЛЫ КОНФИГУРАЦИЯСЫ

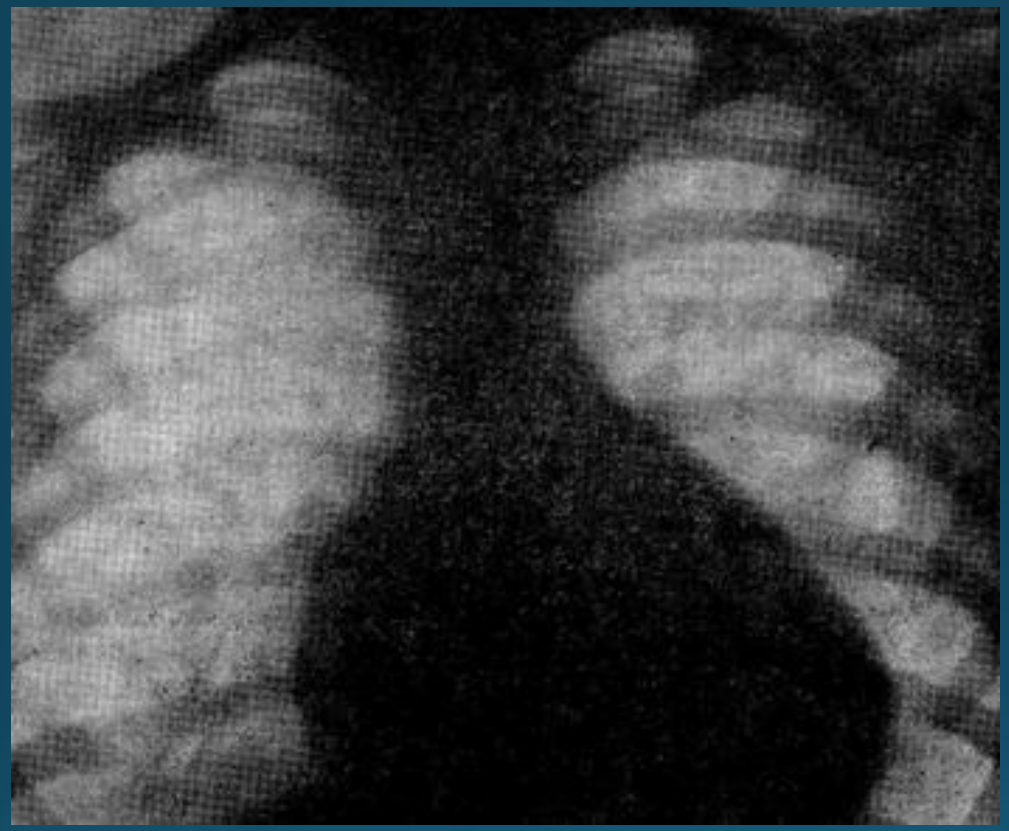

Шар тәрізді конфигурация (экссудативті перикардит)

Жүректің «Трапеция тәрізді» конфигурациясы

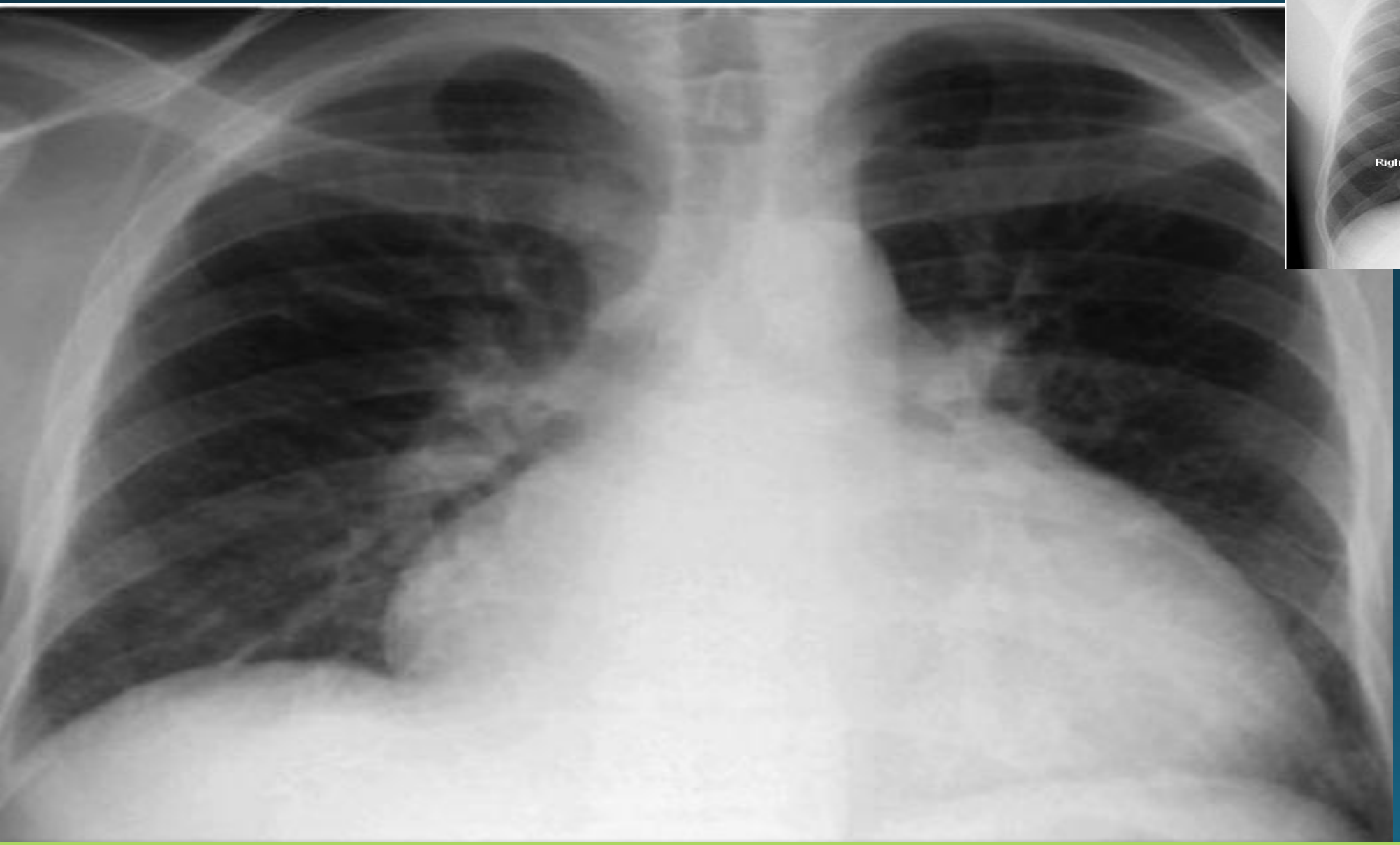

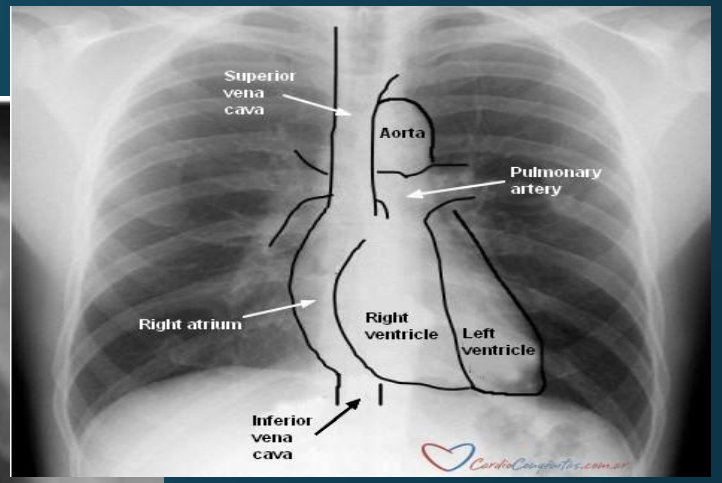

Жүректің ауыр жетіспеушілігі кезіндегі кардиомегалия. Жүрек көлеңкесі екі жақтылы қлғайған.

Ультрадыбыстық зерттеу:

Жүрек пен тамырдың тығыз құрылымынан ульрадыбыстық толқындардың болуына негізделген.

- Екіөлшемді эхокардиография (В-режим) –жүректің анатомиялық құрылымын, жүрек пен клапандар жақтарының қозғалысын бақылауға мүмкіндік береді.

Аорталды клапанның ашылуы

Аорталды клапанның жабылуы

Ультрадыбыс-тық зерттеу

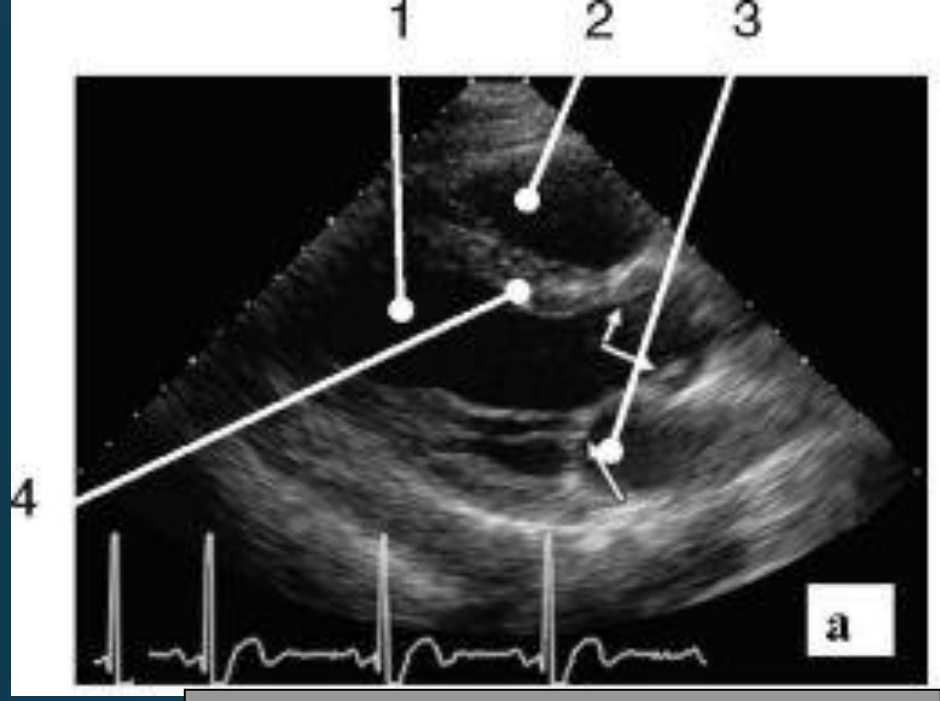

а – екікамералы кескін;

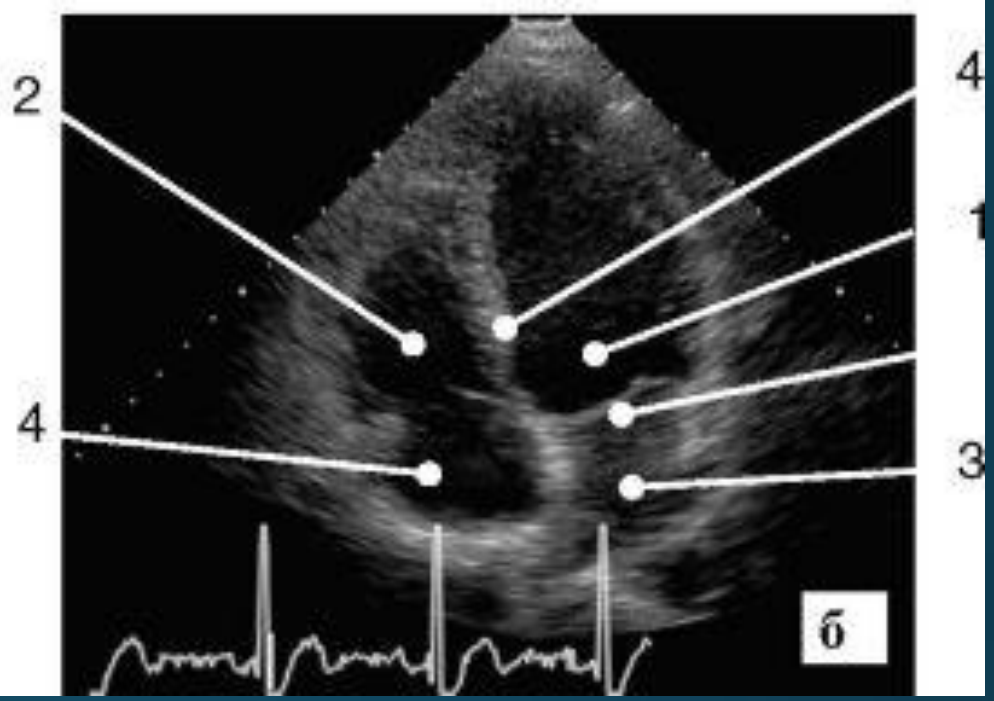

б – сол жақ қарынша ұзын осі бойынша парастерналды кескін

Эхокардиограмма:

1 – Сол жақ қарынша;

2 – Оң жақ қарынша;

3 – Сол жақ жүрекше;

4 - Қарыншааралық перегородка;

Ультрадыбыстық зерттеу

Атеросклероздық бляшка

Ультрадыбыстық зерттеу

Режим М - уақыт бойынша қозғалмалы құрылымдардың кеңістіктегі жағдайының өзгерісін тіркеу үшін қолданылады. Жүрек құрылымдары қозғалысын зерттеу үшін қолданылады.

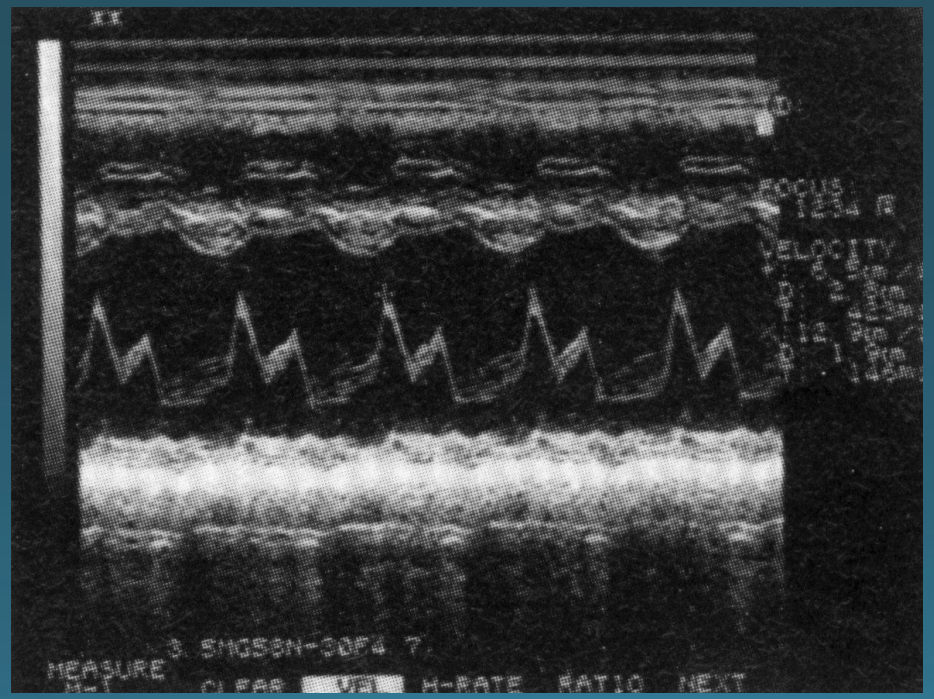

Ультрадыбыстық зерттеу

Режим D – спектралды допплер, тіндер қозғалысы сипаттамасының инвазивті емес зерттеу құралы (жылдамдық, жиілік, амплитуда). Жүрек циклінің кез келген фазасында жүрек жағы мен клапандардың қозғалысын зерттеуге, қан қозғалысы жылдамдығын, оның ағым бағыты мен сипатын өлшеуге мүмкіндік береді

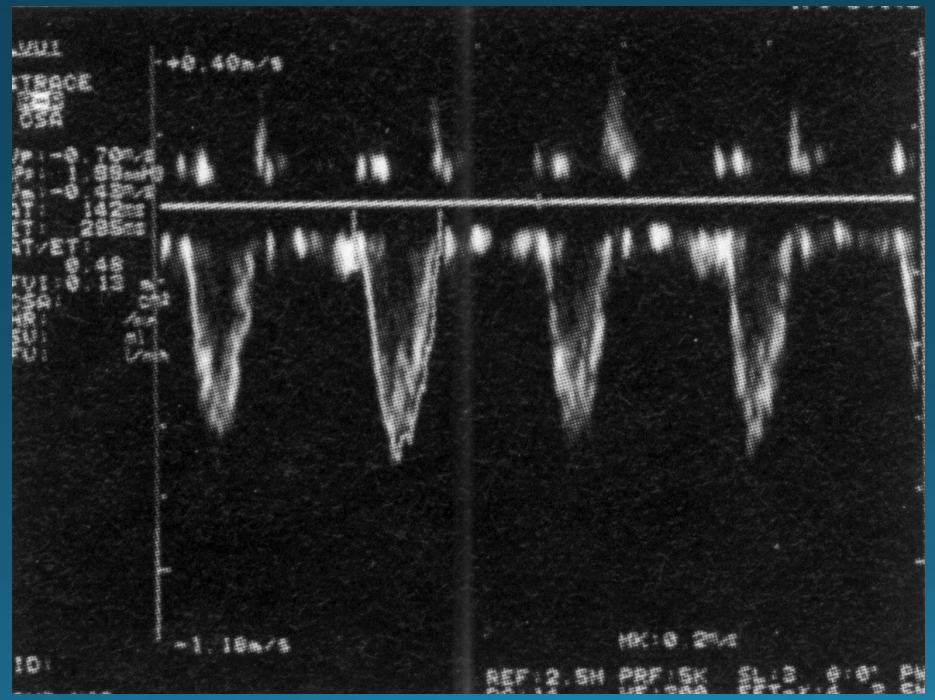

Режим CDK –түстік допплерлік картирлеу. Қан айналымының жылдамдығы мен бағыты туралы ақпаратты ағымның қызыл және көк түстерге боялу түрінде алу. Осылайша, егер тамырдағы қан датчикке қарай қозғалса, ол қызылдың бірнеше түстеріне боялады, датчиктен- көкке.

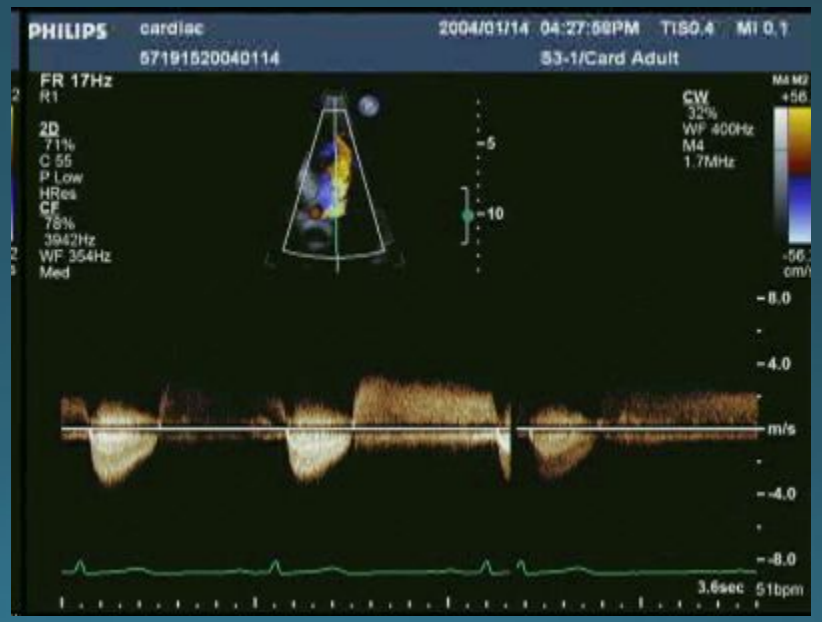

Компьютерлік томография

Компьютерлік томографияның мүмкіндіктері: аневризма; туа біткен даму аномалия; өкпе артериясының тромбоэмболиялары; артериялды стеноздар мен окклюзиялары; жүректің ішкі ісіктері мен тромбтарын анықтау

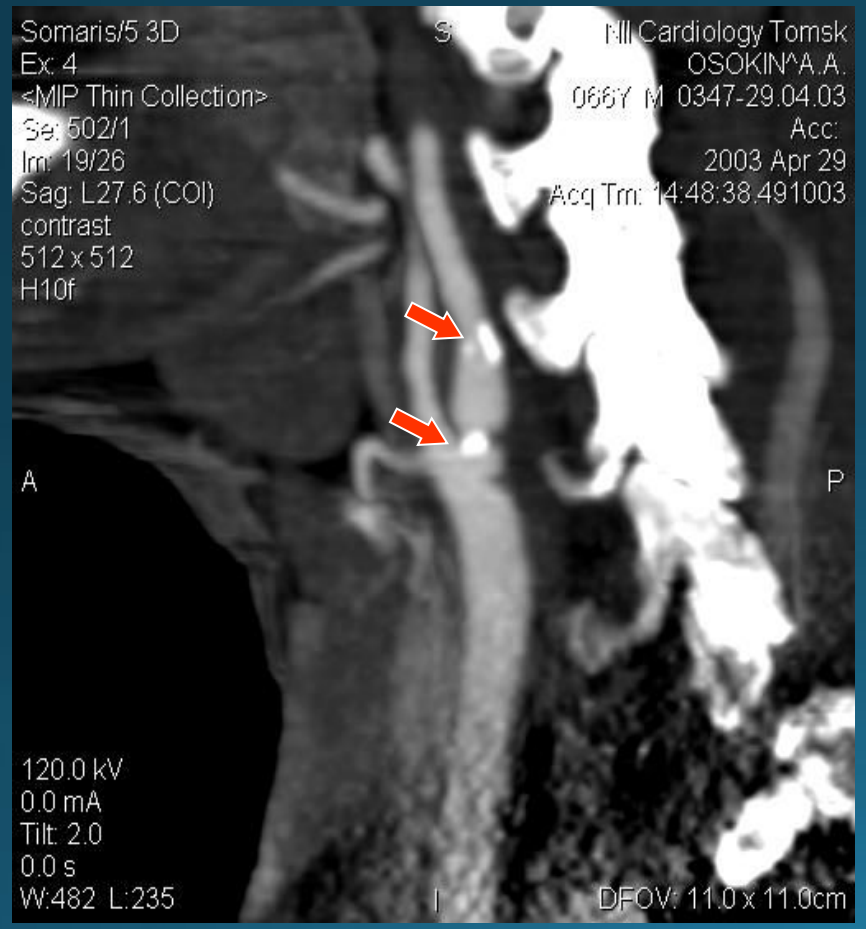

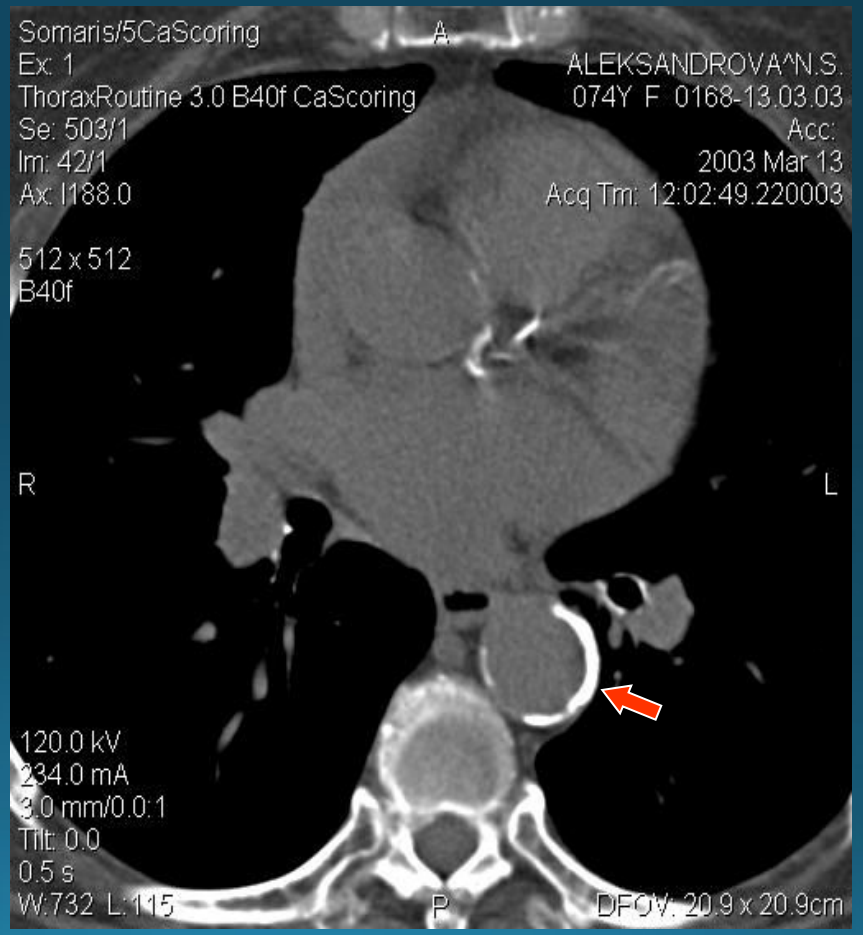

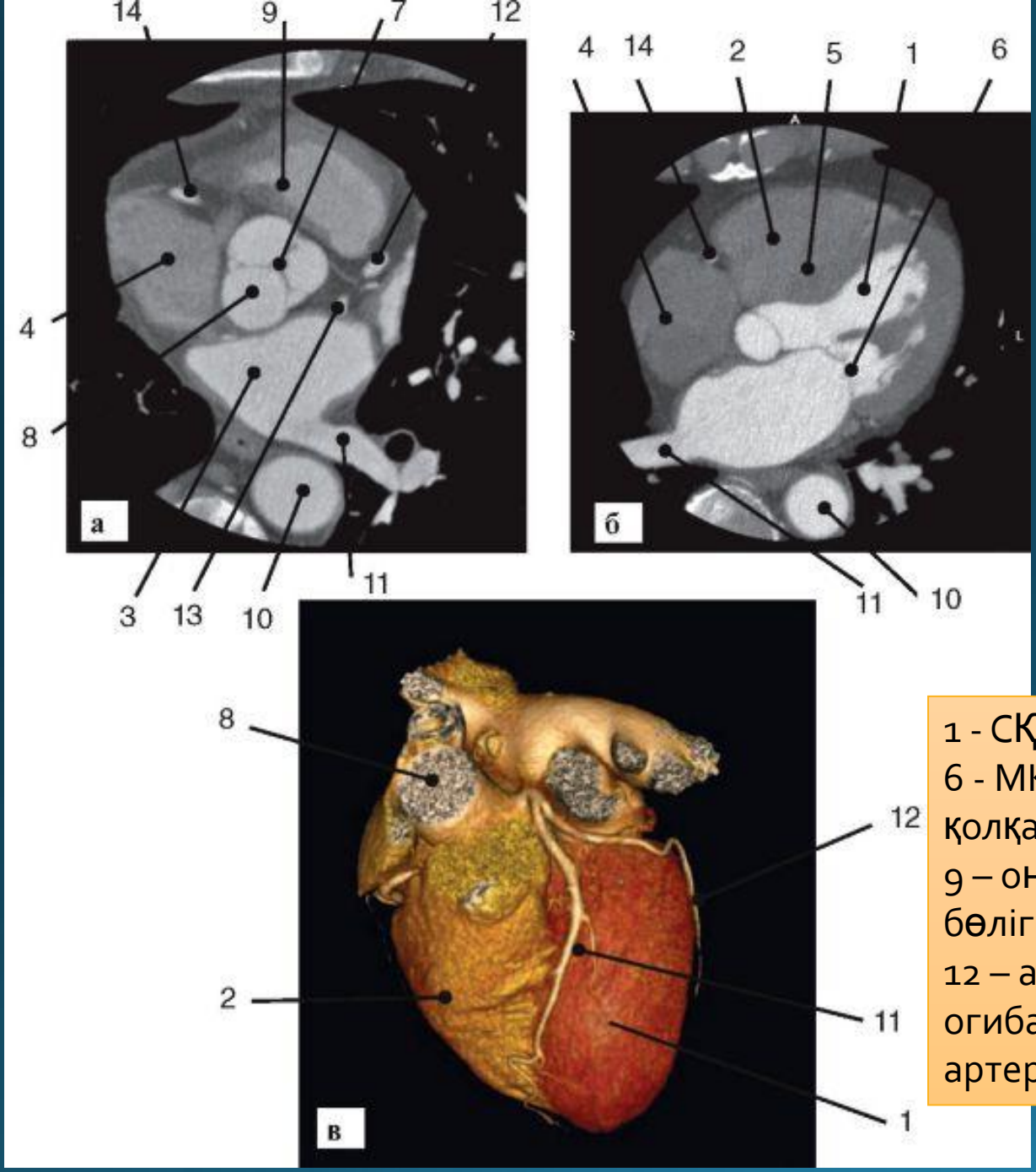

Жүрек КТ. Қалыпты.

а – қолқа түбірі бойынша көлденең кескін;

б – қарыншалар деңгейіндегі көлденең кескін, реконструкция;

в – Жүрек және тәж артерияларының 3d реконструкциясы;

1 - СҚ; 2 - ОҚ; 3 - СЖ; 4 - ОЖ; 5 - МЖП; 6 - МК; 7 - АК; 8 – жоғары өрмелеуші қолқа

9 – оң жақ қарыншаның ат құйрық бөлігі; 10 – төмендеген қолқа; 11 - ӨВ; 12 – алдыңғы төменгі артерия; 13 - огибающая артерия; 14 – оң жақ тәж артериясынның фрагменті

Компьютерлік томография: суреттің үшөлшемді қайта құрылымдануы

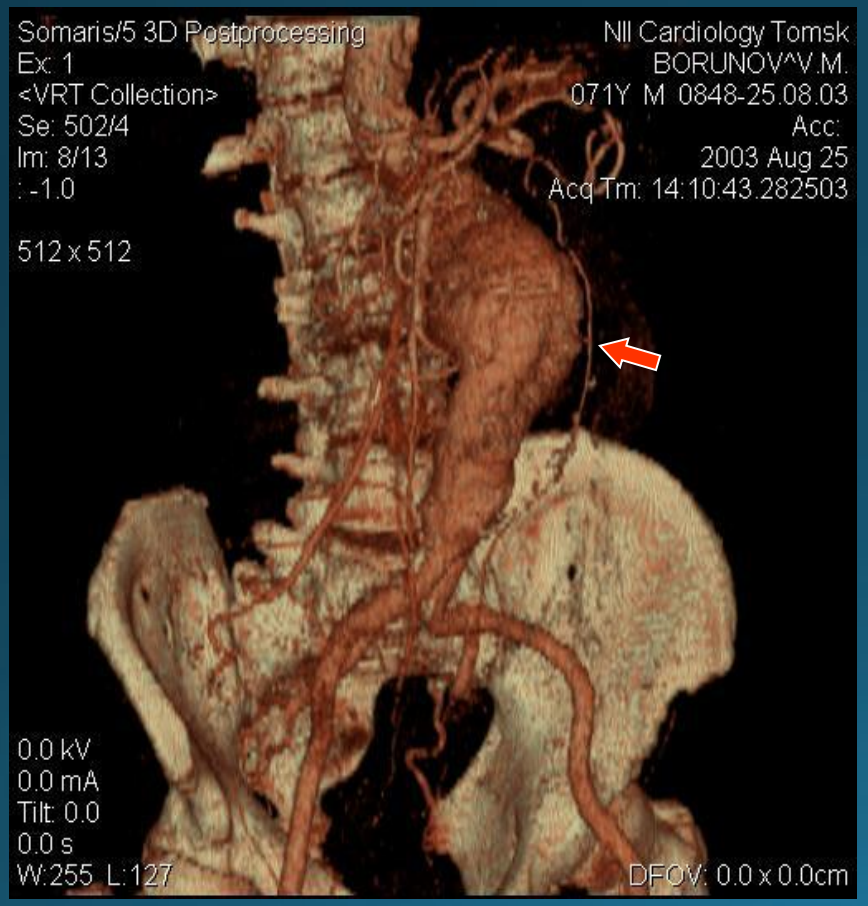

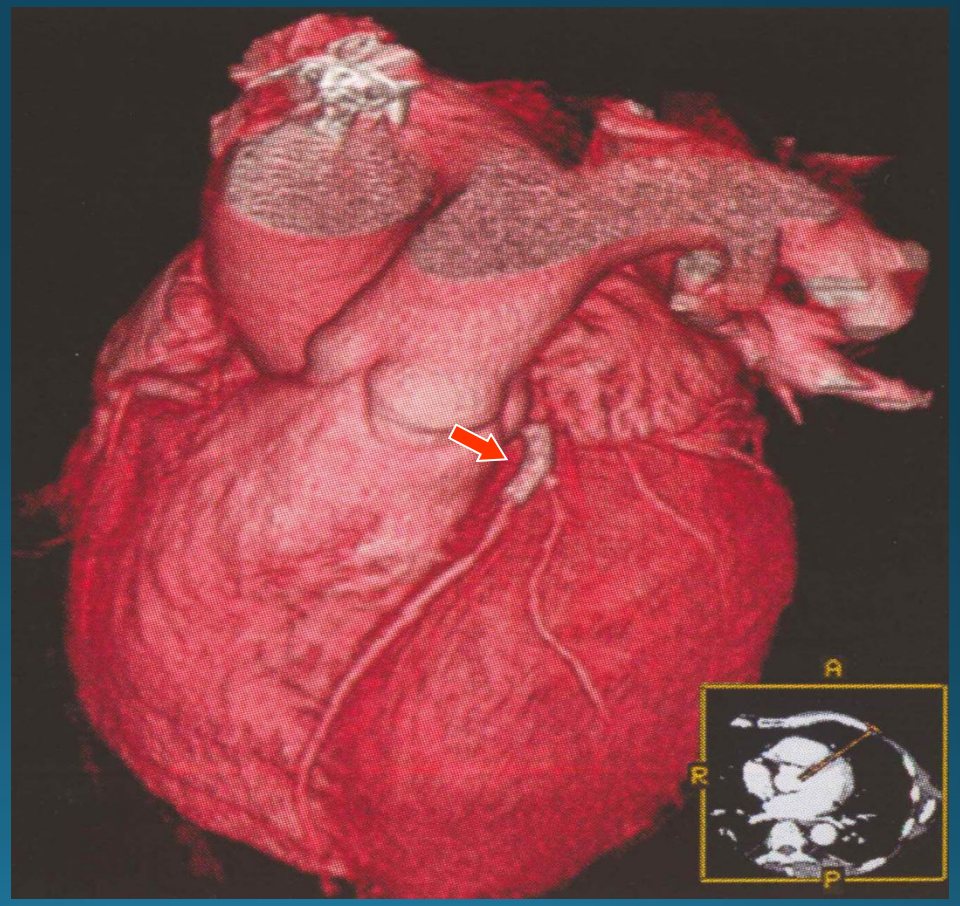

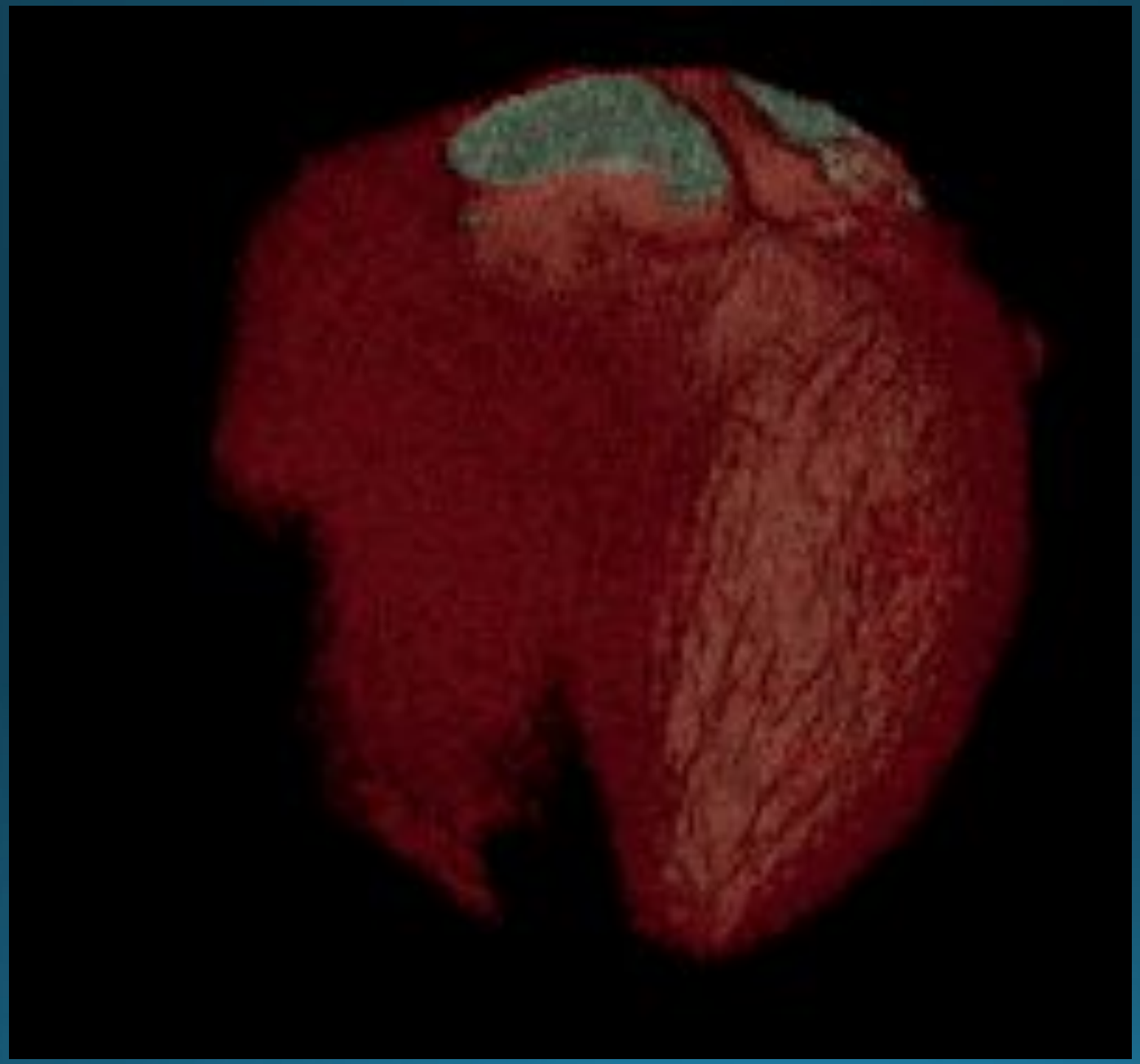

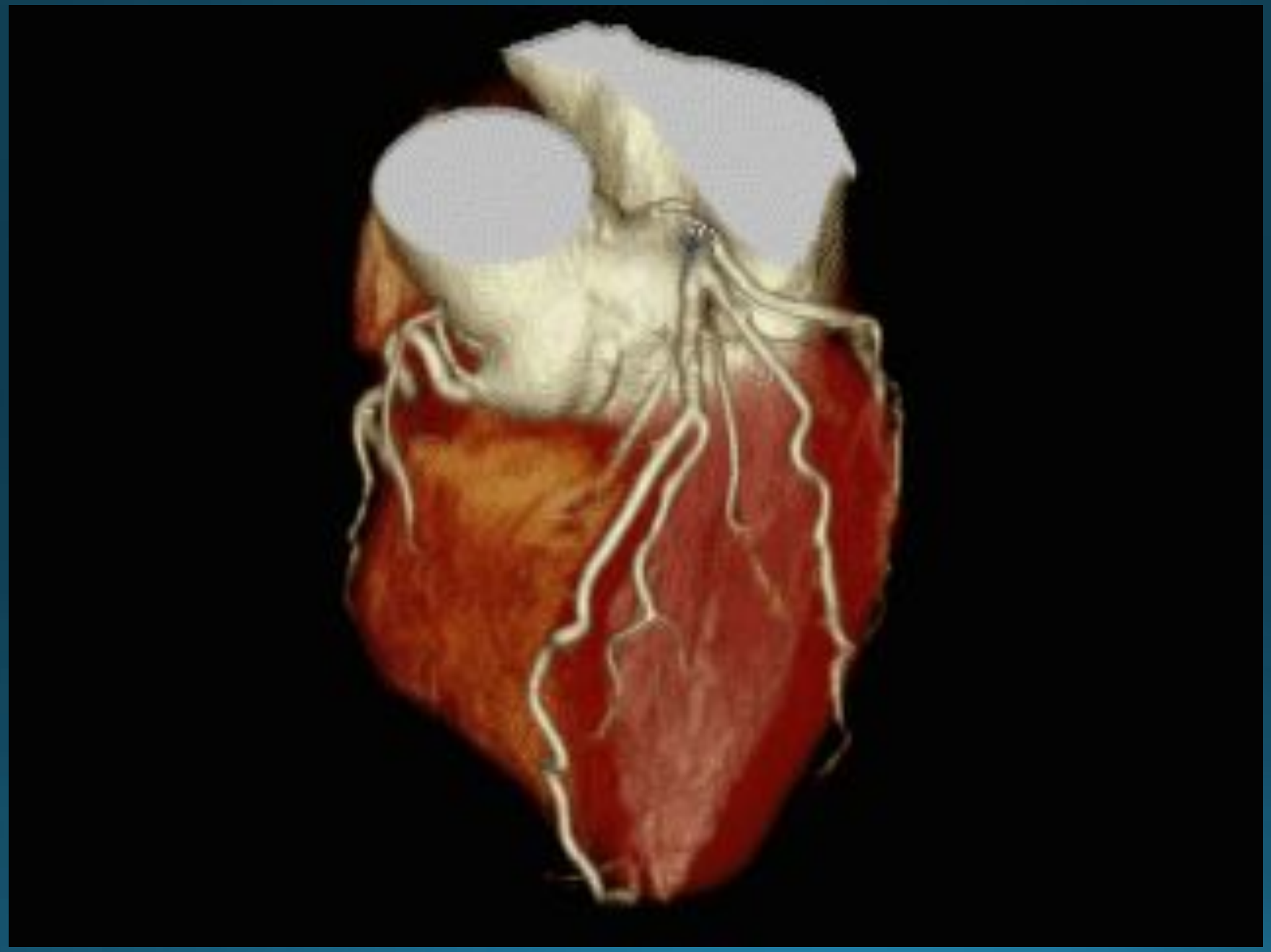

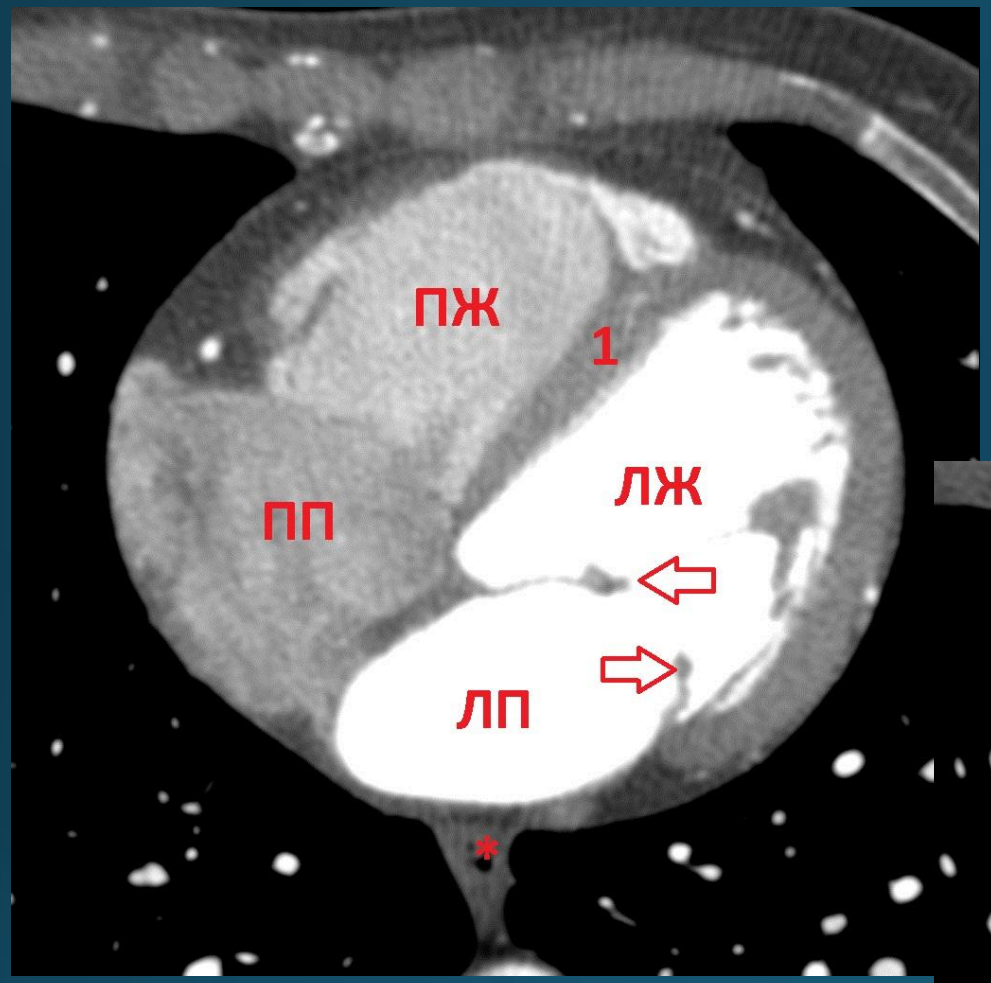
ПЖ
1
ЛЖ
ПП
ЛП
*

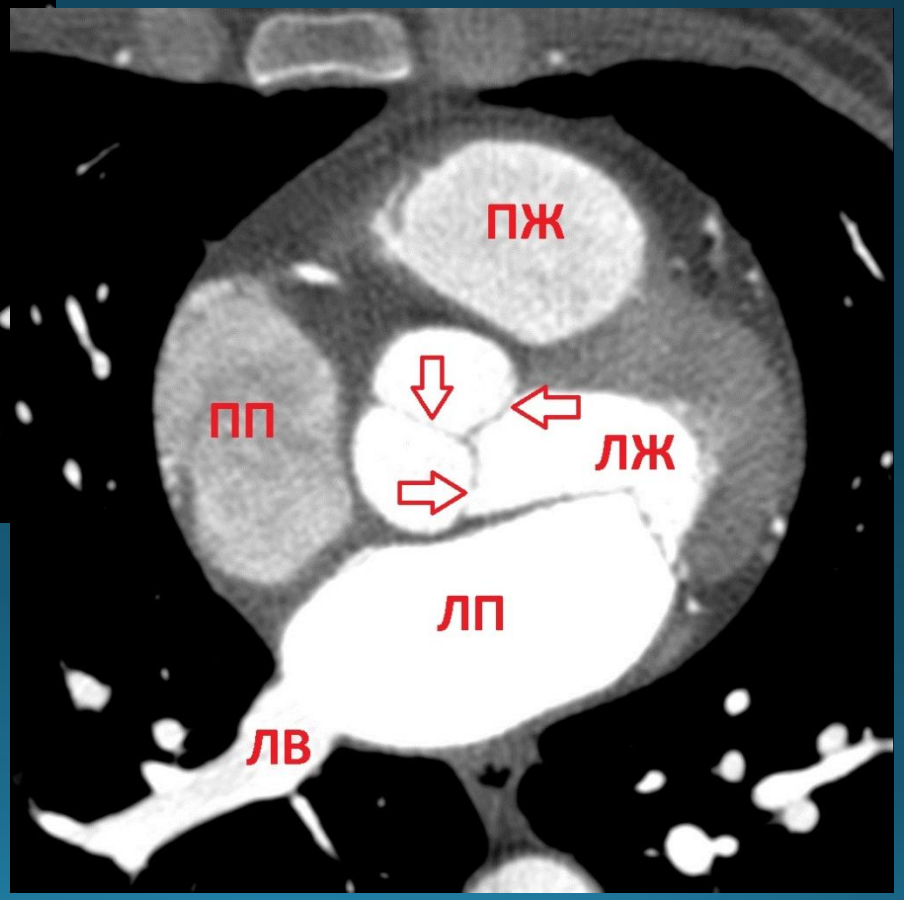
ПЖ
ПП
ЛЖ
ЛП
ЛВ

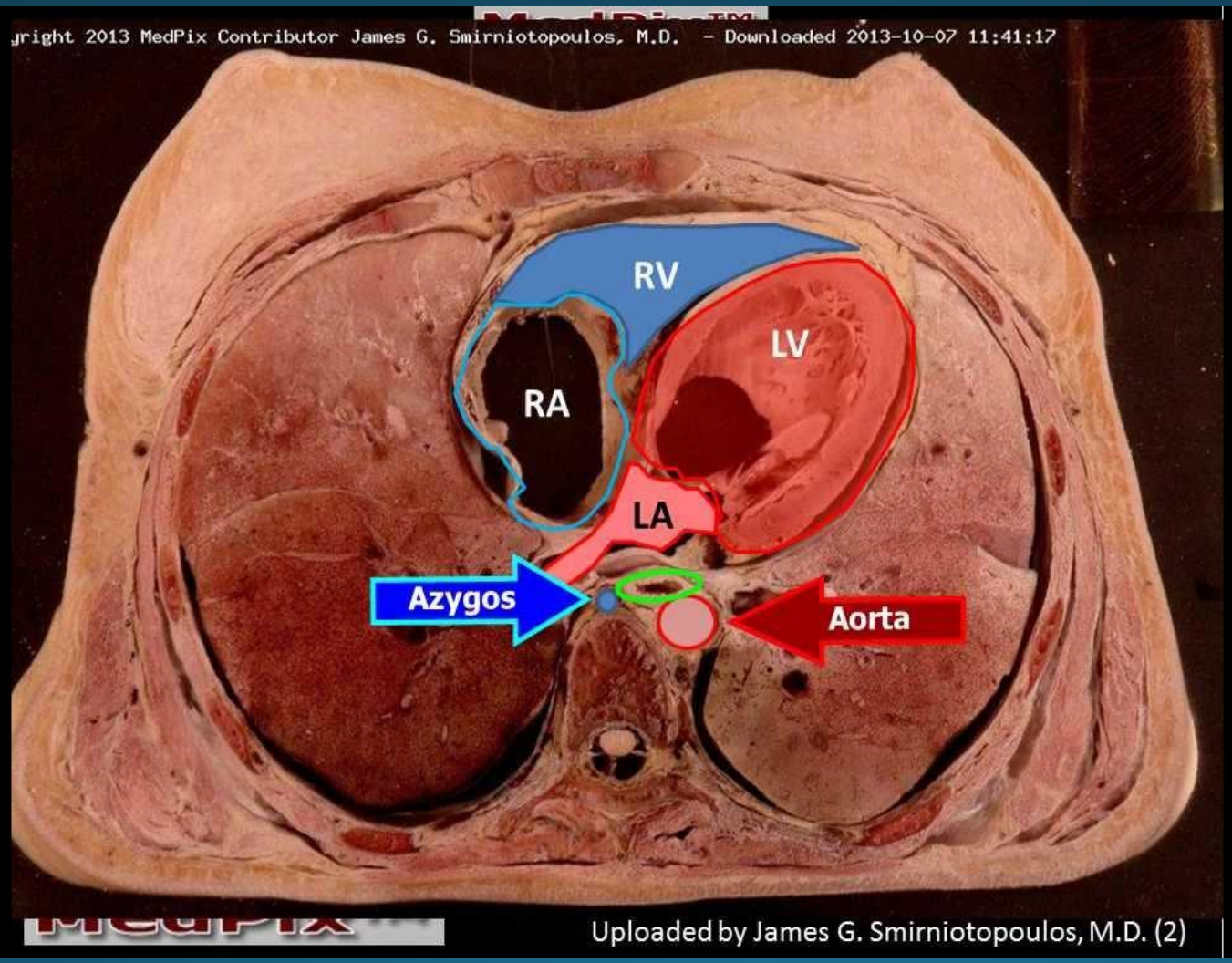

Uploaded by James G. Smirniotopoulos, M.D. (2)

Магнитті-резонансты томография

- Контрастылық затты енгізбей-ақ кардиоваскулярлық құрылымды көзбен шолуға мүмкіндік береді

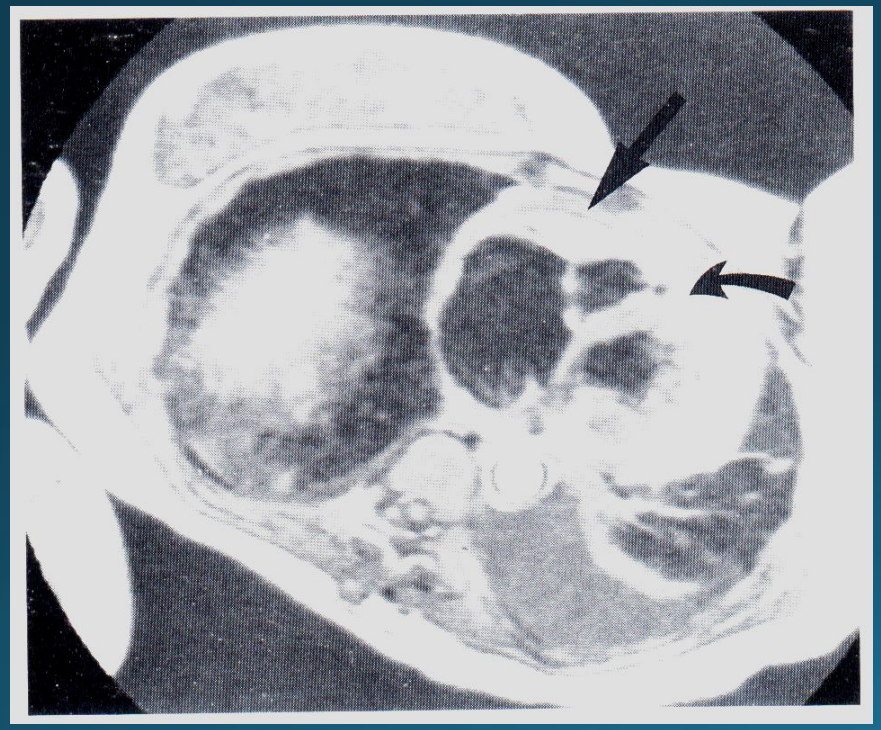

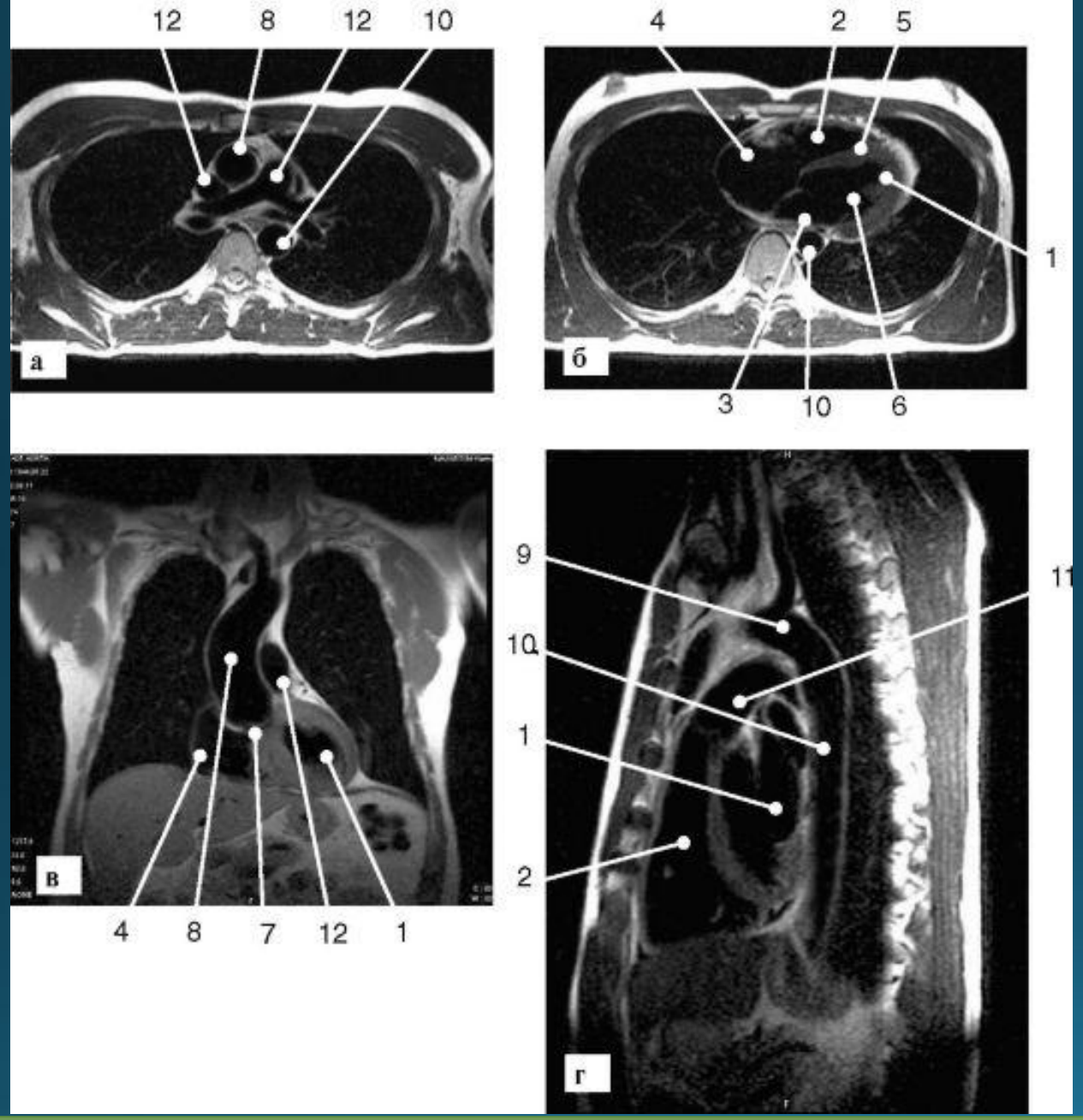

Жүрек МРТ :

а – өкпе артерия сабауы деңгейіндегі көледең кескін;

б – қарыншалар деңгейіндегі көледең кескін;

в – Сол жақ қарынша арқылы сагитталды кескін;

г – жоғары қолқа және қарыншалар арқылы фронталды кескін.

1 - СҚ; 2 - ОҚ; 3 - СЖ; 4 - ОЖ; 5 - МЖП; 6 – митралды клапан; 7 - аорталды клапан; 8 – жоғарлаған қолқа; 9 – қолқа доғасы; 10 – төмендеген қолқа; 11 - ӨА;

Магнитті резонансты ангиография

MakeAGIF.com

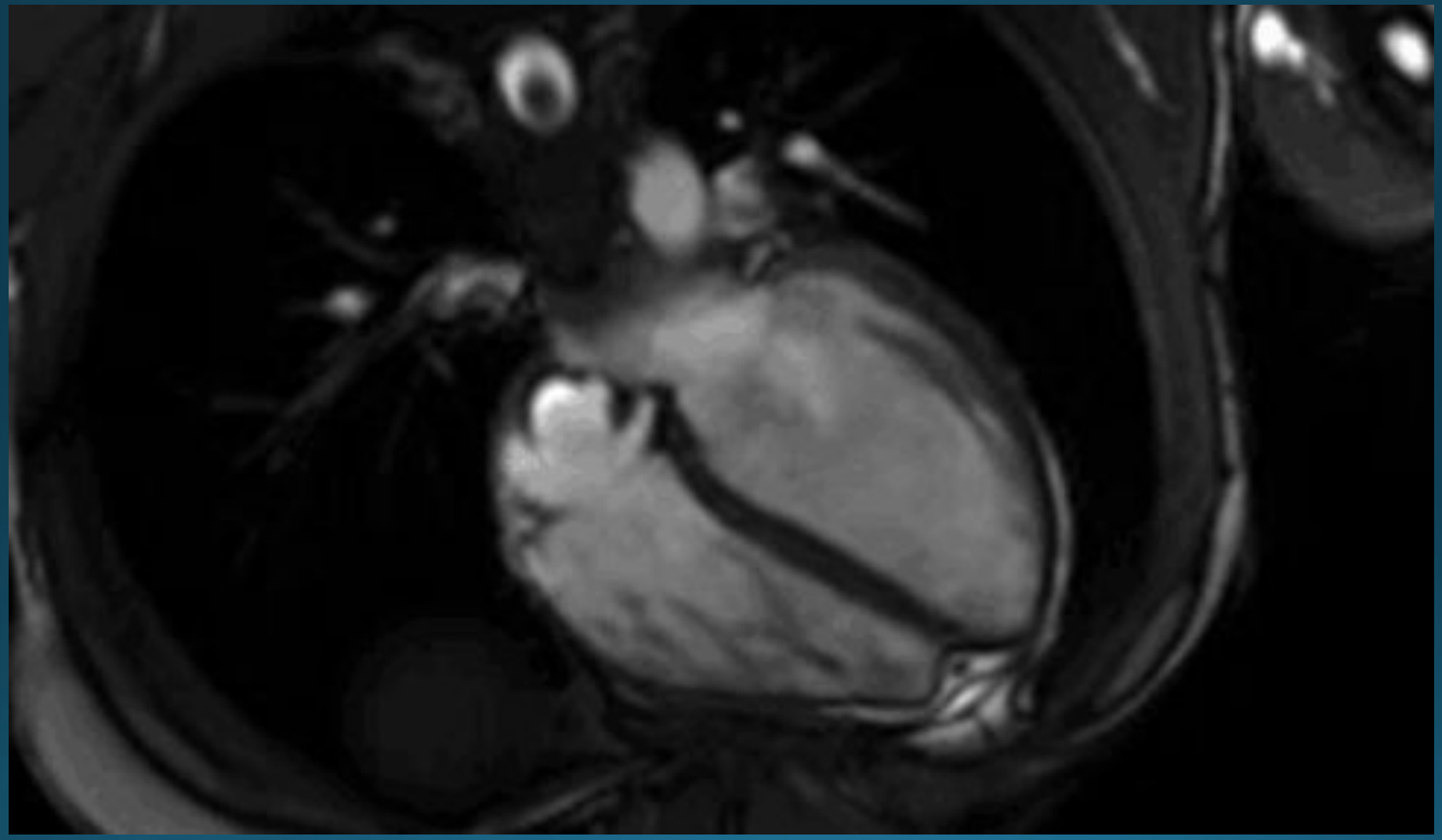

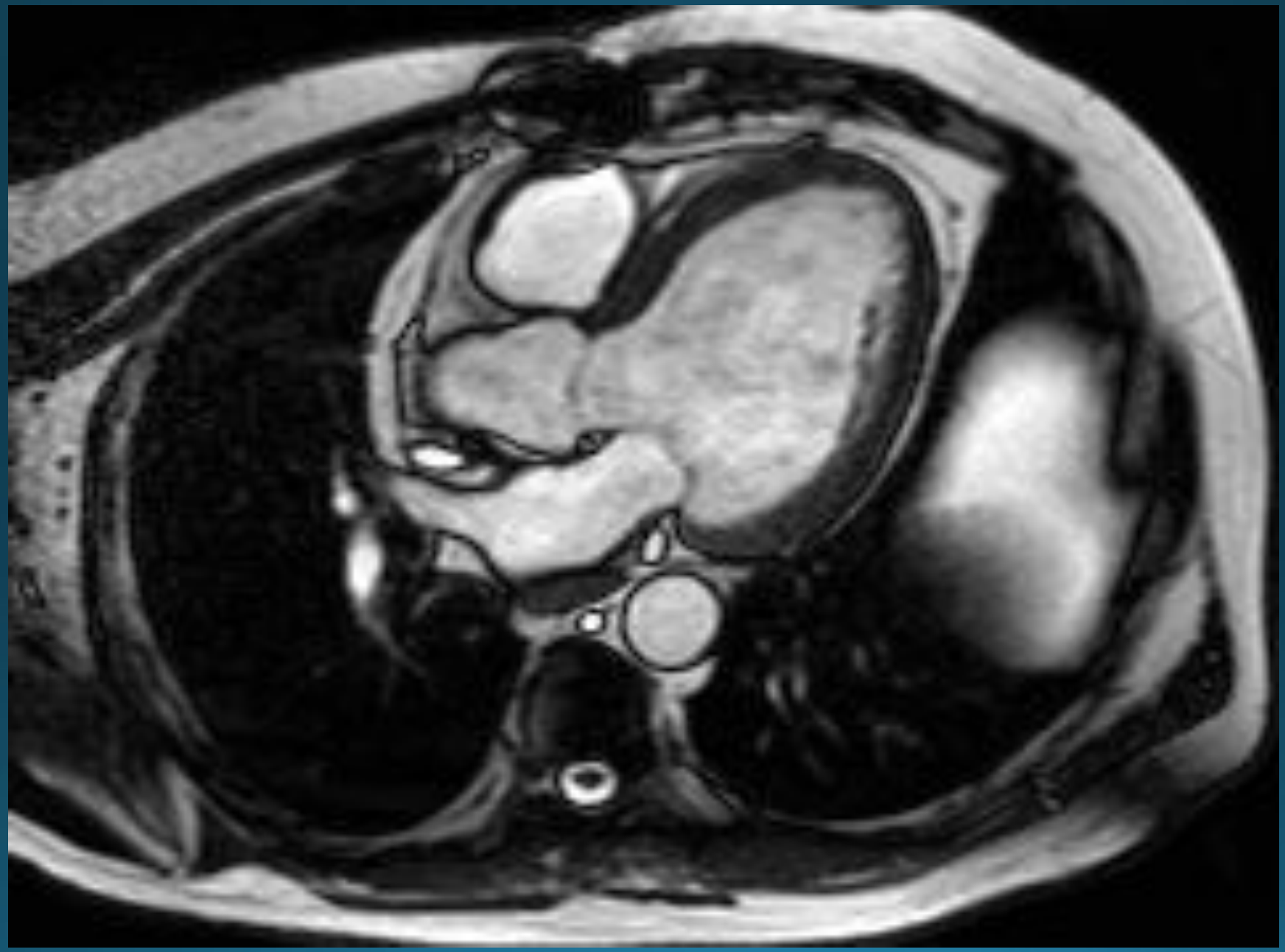

Жүрек және қан тамырлар аурулары:

Туа пайда болған патологиялар

1. Ашық артериальды өзек
2. Магистралды тамырларының Транспозициясы
3. Қолқа коарктациясы
4. Аорта стенозы және т. б.

Жүре пайда болған патологиялар

1. Ревматоитды аурулар
2. Атеросклеротикалық өзгерістер
3. Қан тамырларының бқзылыстары
4. Тағыда басқа аурулар (жаңа түзілістер, жарақаттар)

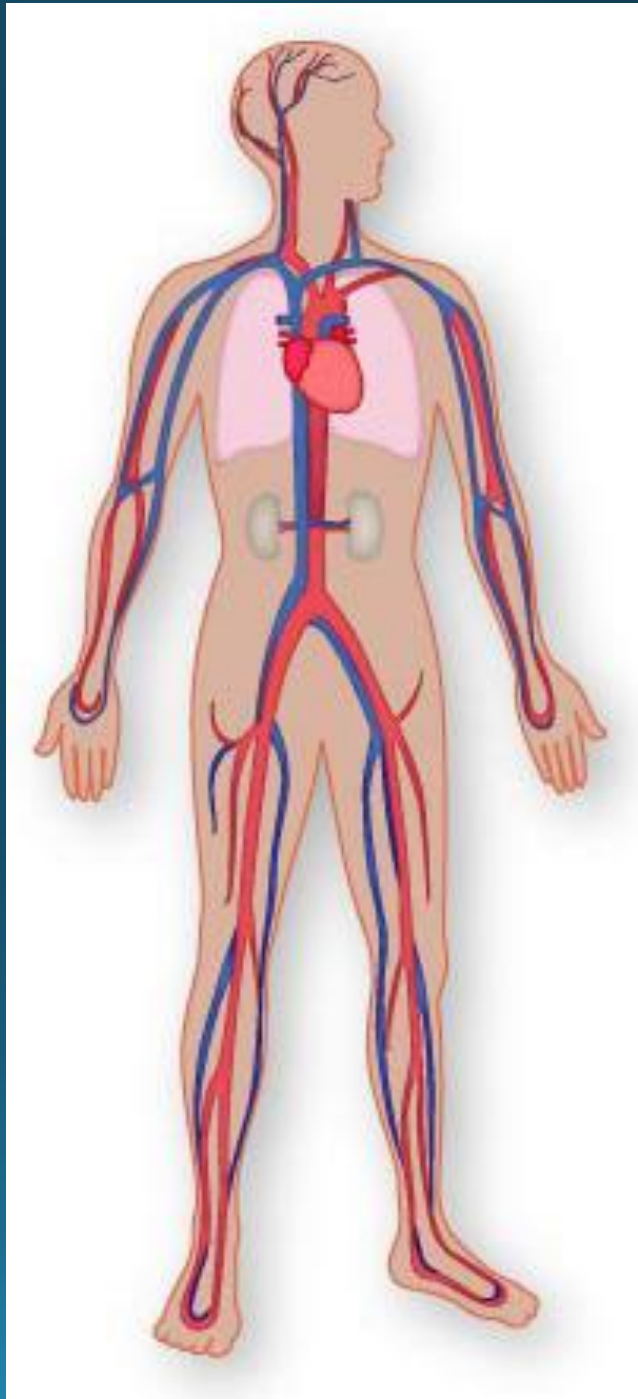

Радионуклидті диагностика - (ядролық медицина) радионуклидті және оның таңбалаған фармацевтикалық (РФП) қолданумен ауруларды диагностикалау

Әдіс РФП белгілі органдармен таңдап жұтылуына негізделген

ЖҮРЕК- ТАМЫР АУРУЛАРЫНЫҢ РАДИОНУКЛИДТІ ДИАГНОСТИКАСЫ

- коронарлы перфузияны зерттеу
- Жүрек пен орталық гемодинамиканың қысқарту функциясын бағалау
- Жүрек бұлшықетінің ишемиялық жарақаттануының диагностикасы
- миокарда метаболизмі мен оның өмір сүруге қабілеттілігін бағалау

Тепе- тең радионуклидті вентрикулография

Әдістің мүмкіндіктері: қарыншалардың шығарылу фракциясын, жергілікті қысқаруын және жүрек қуыстарындағы қан көлемі өзгерісінің жылдамдығын анықтауға мүмкіндік береді

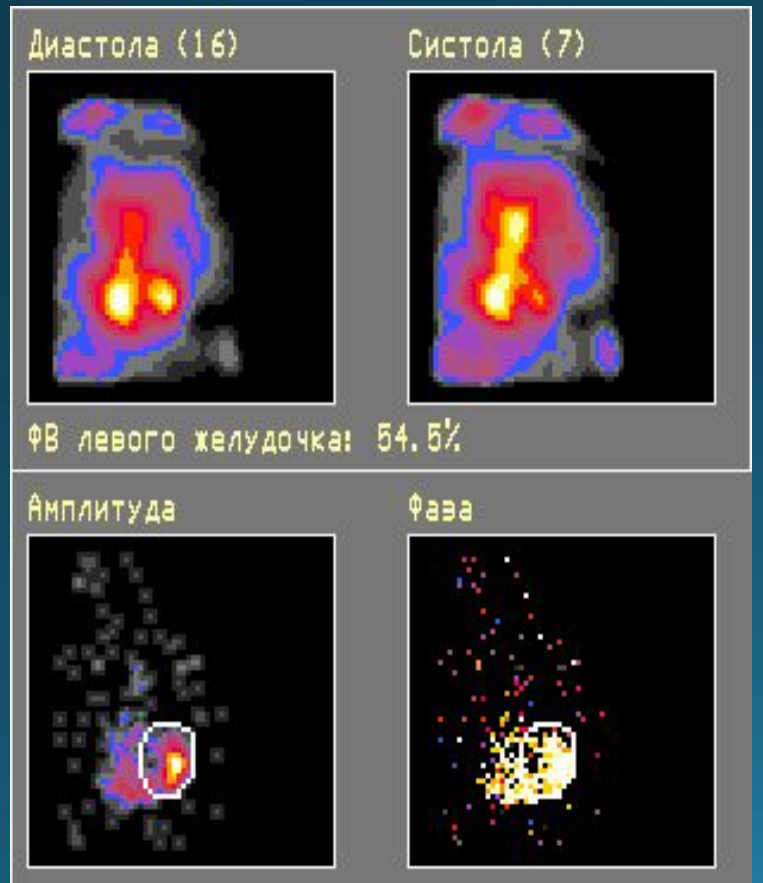

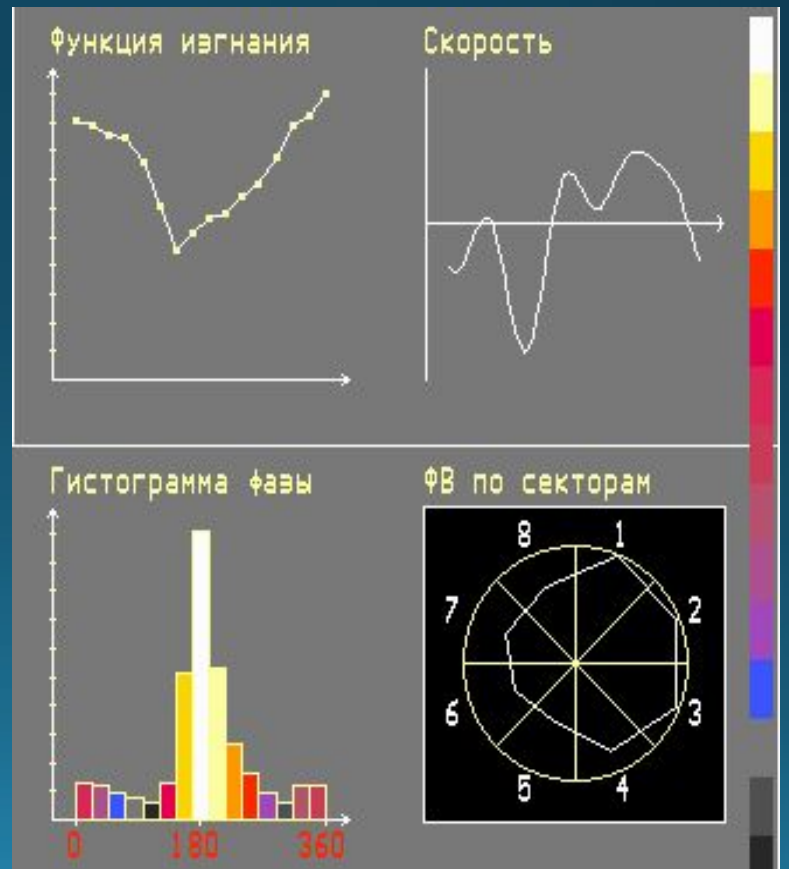

Миокарданың перфузиондық сцинтиграфиясы

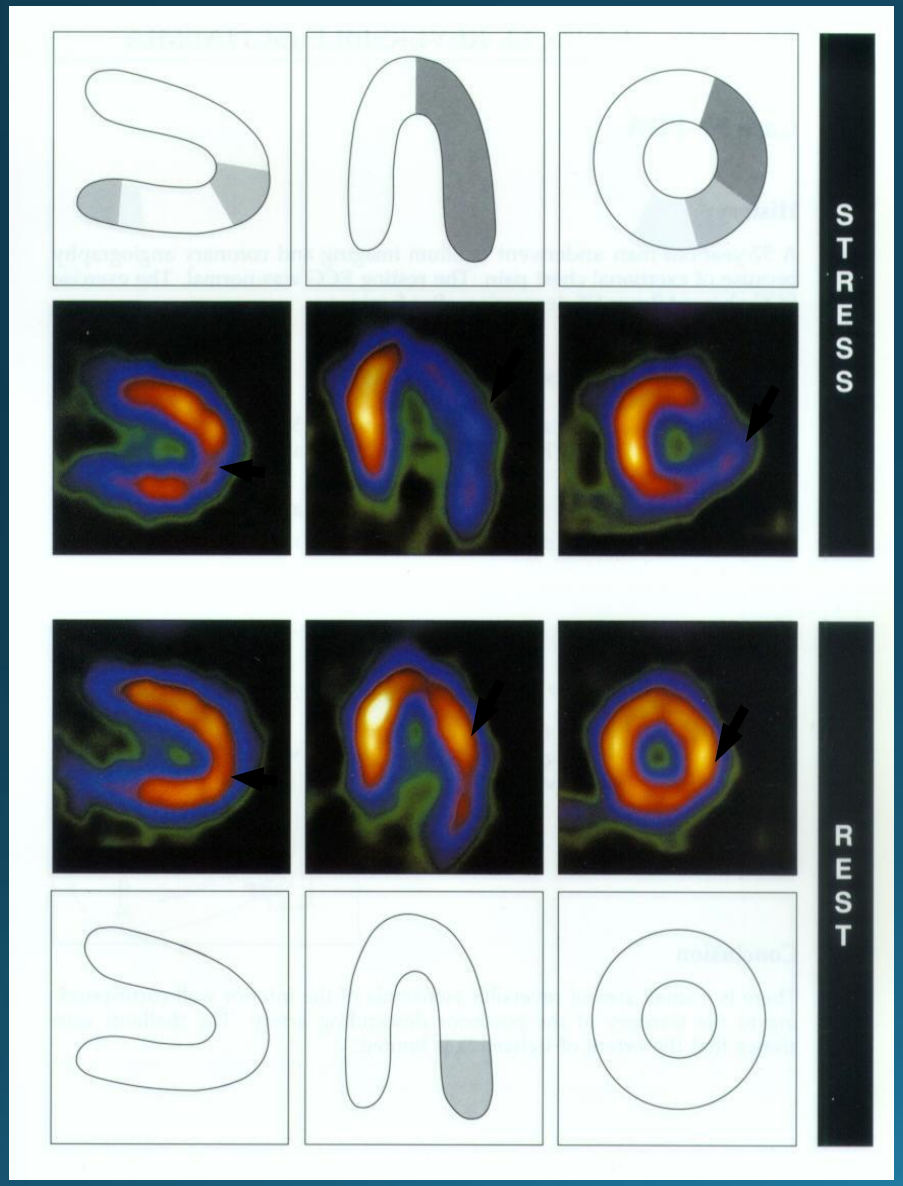

<u>Әдістің мүмкіндіктері:</u>

- верификация мен ИБС дифференциалды диагностикасы;
- ОИМ диагностикасы
- миокарданың өмір сүру қабілеттілігін бағалау;
- ИБС пен оның қабынуларын терапевтік, хирургиялық және реабилитациялық емдеу нәтижелерінің мониторингі (динамикалық бақылау).

РФП - 199Tl, 201Tl, 99mTc-МИБИ

Жүректің томографиялық кескіндерін алу сызбасы

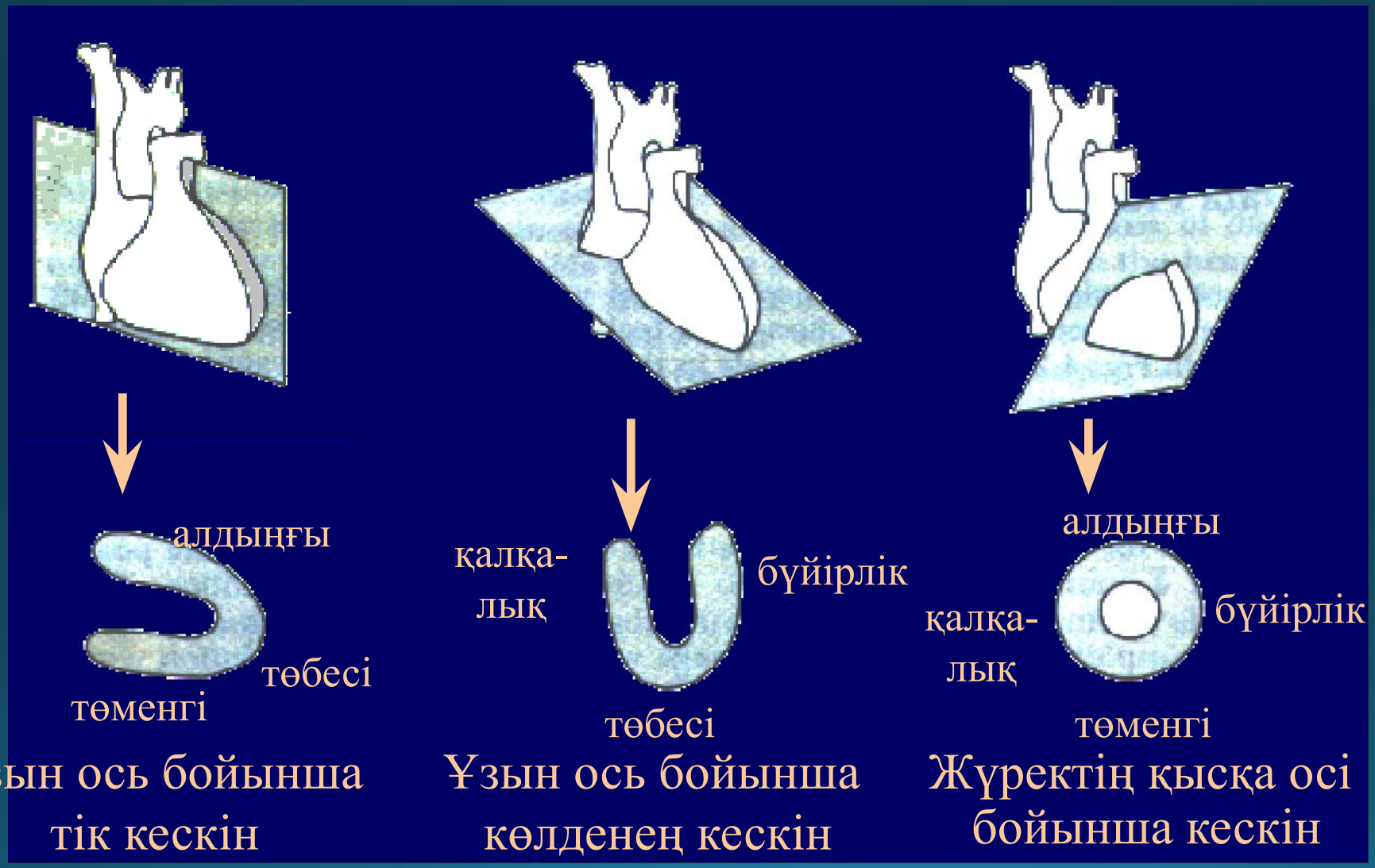

Миокарданың «позитивті» сцинтиграфиясы с ^{99m}Tc –пирофосфатом

Әдіс миокарданың зақымдану ошағына РФП енгізілуіне негізделген

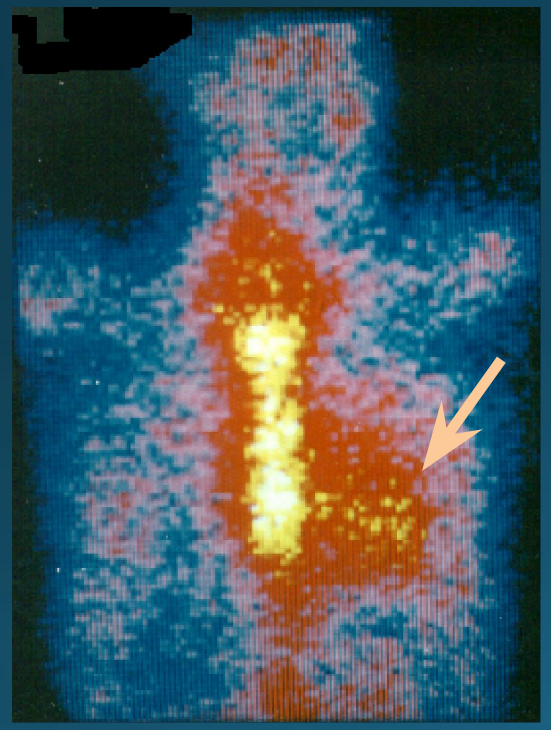

алдыңғы тура сызық

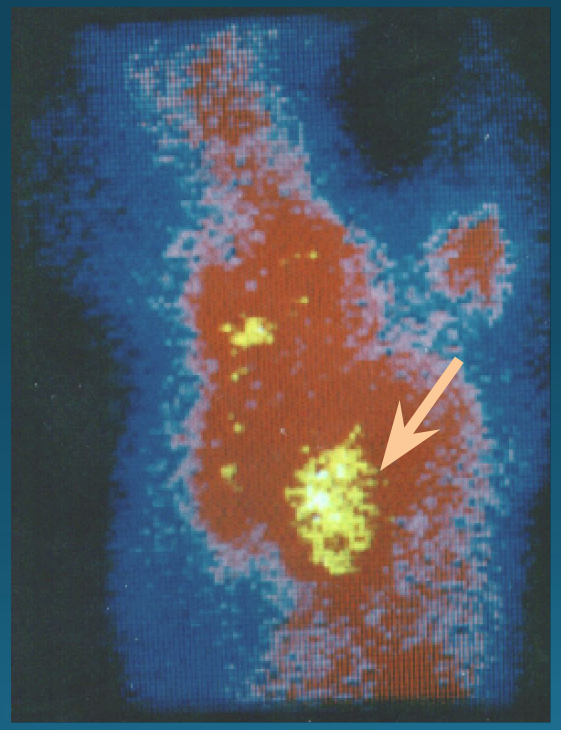

сол жақ алдыңғы қисық

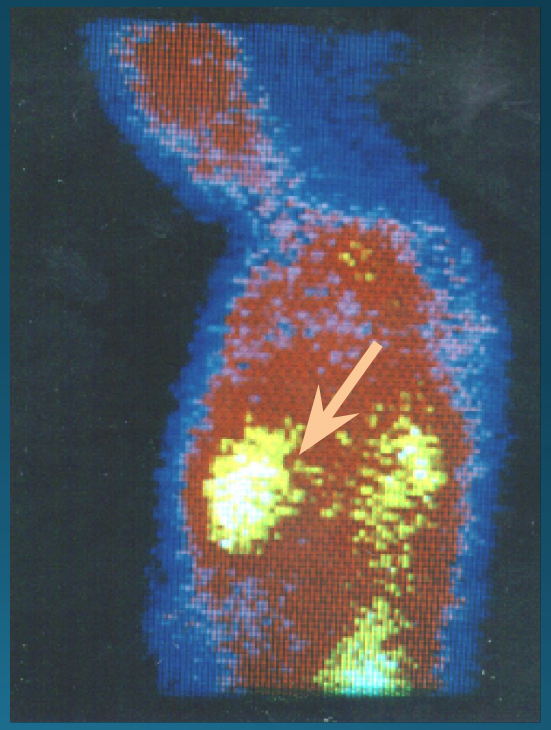

сол жақ бүйір 90^0

Жүрек пен тамырды зерттеудің инвазивті әдістері:

- Ангиокардиография (күре тамырлық жолмен жүрек қуысын жасанды контрастілеу)
- Вентрикулография (артериалдық жолмен қарынша қуысын жасанды контрастілеу)
- Коронарография (коронарлы артерийларды жасанды контрастілеу)
- Аортография (аортаны жасанды контрастілеу)

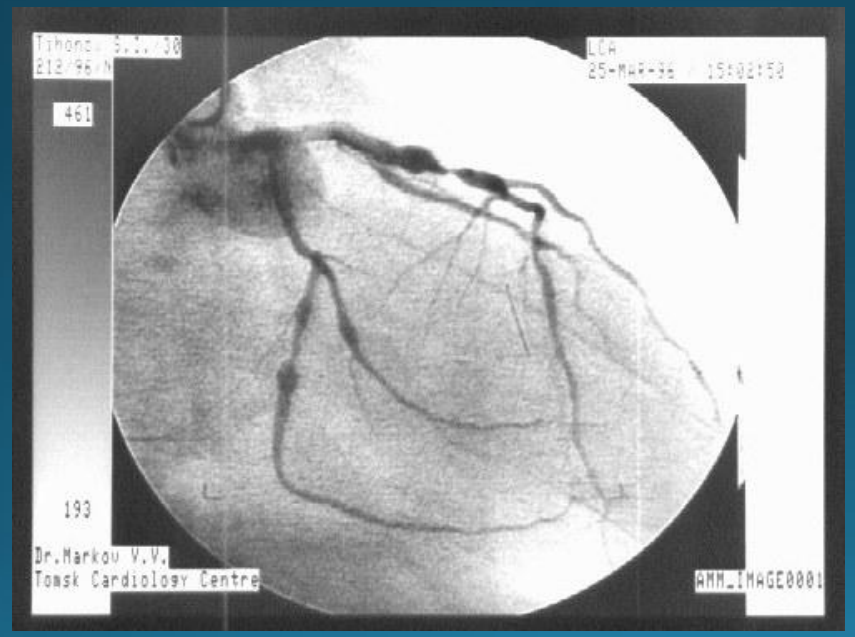

Жүректің туа пайда болған ақаулары

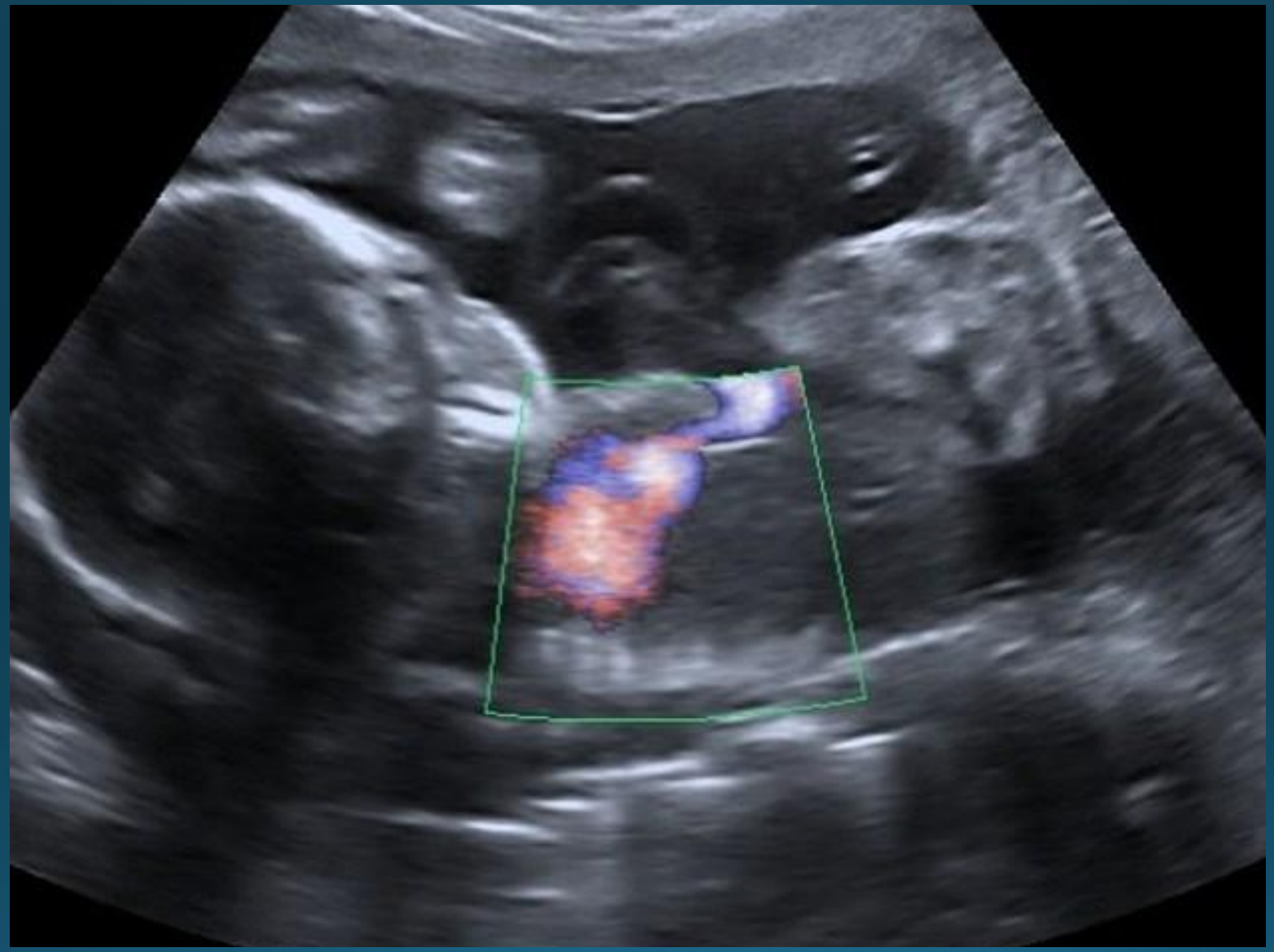

Ұрықтың допплерографиясы

Венозды өзектің болмауы. Кіндік венасы ОЖ тікелей қосылады.

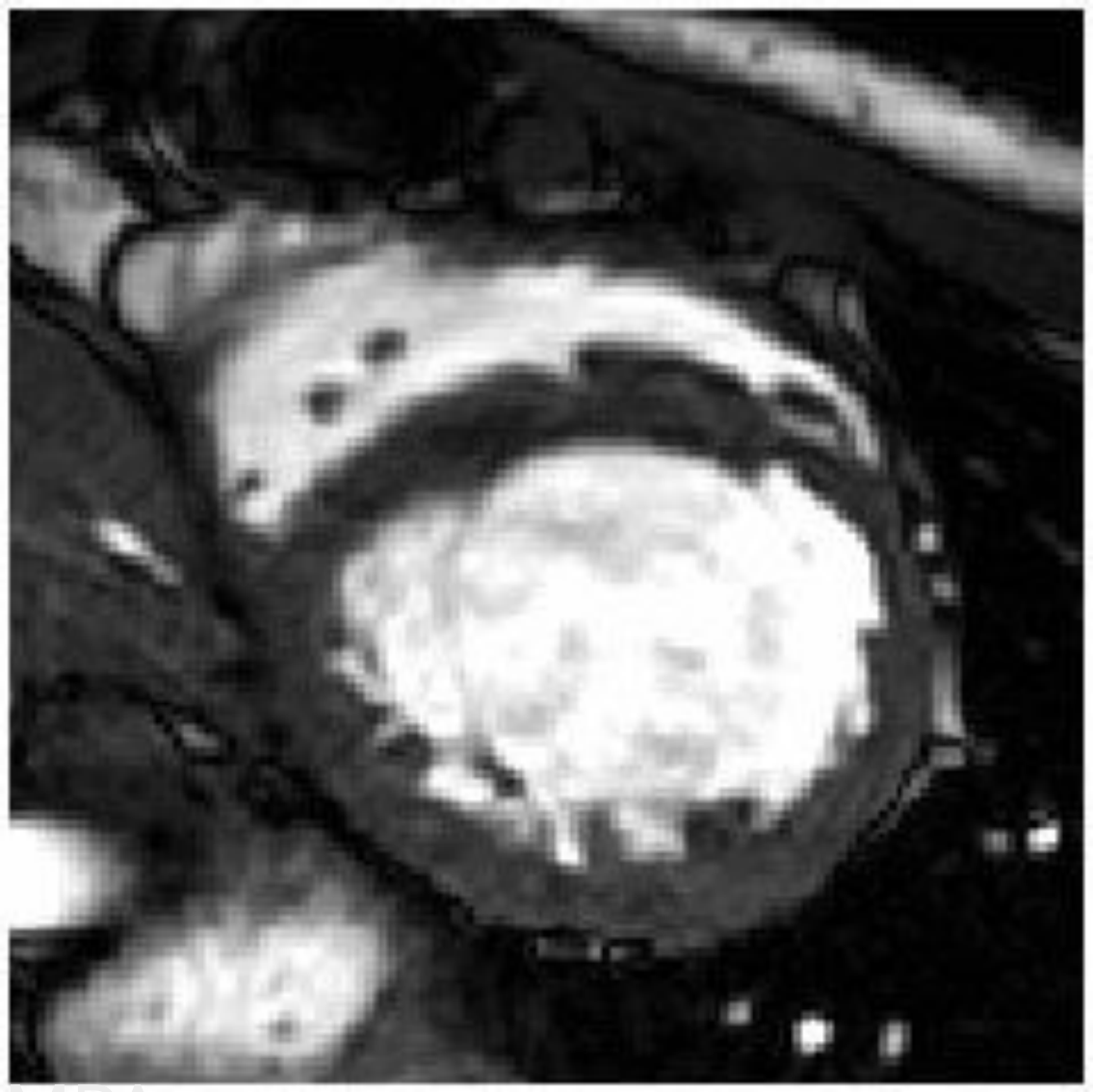

МРА

5 айлық нәресте. Жүректің туа пайда болған ақауы. Кардиопатия.

Жүректің ревматикалық аурулары

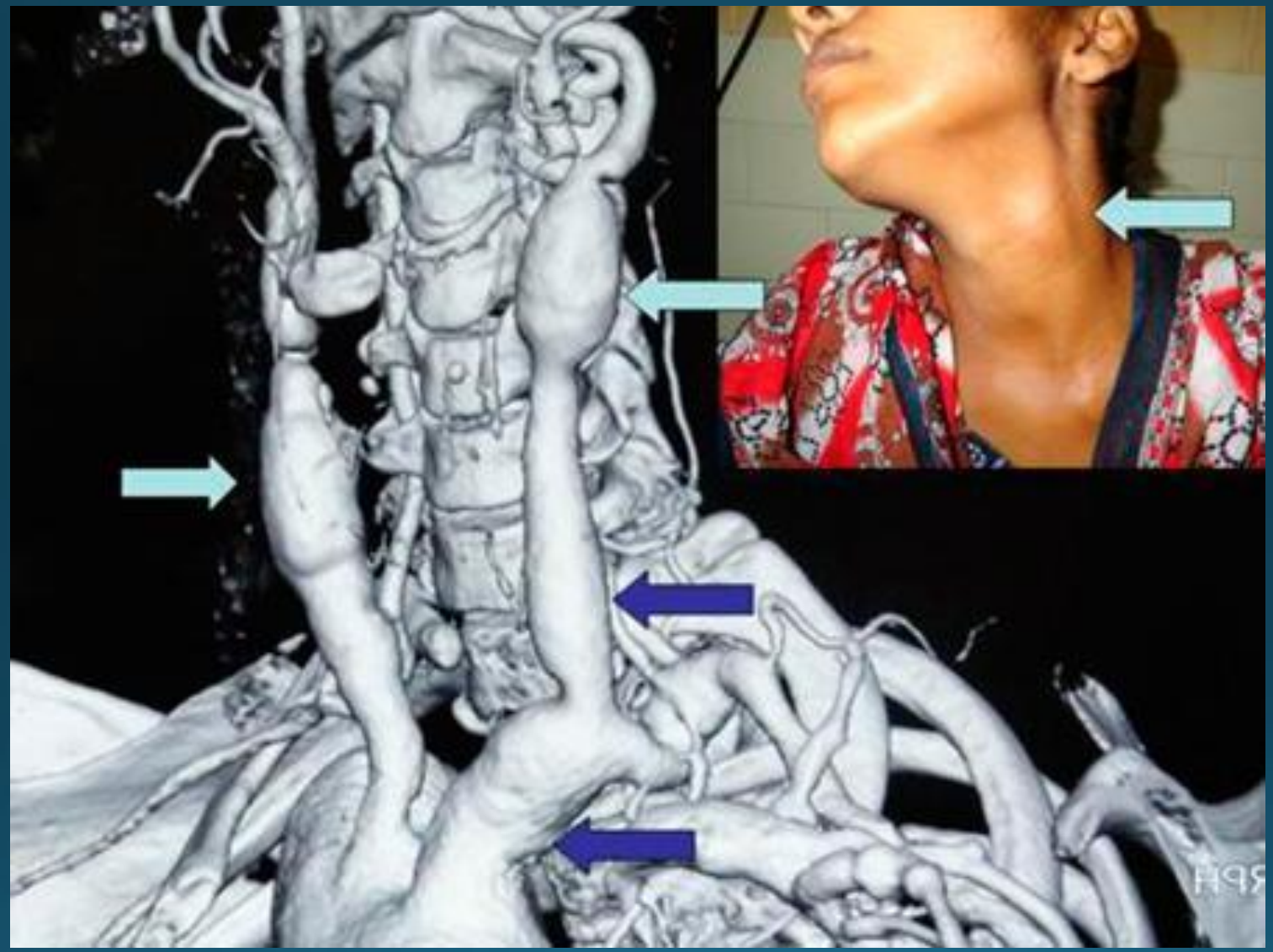

Мойын тамырларының КТ

Такаясу синдромы

ЭхоКГ

Митралды клапанның инфекциалық эндокардиті

Атеросклеротикалық өзгерістер

Коронарограмма:

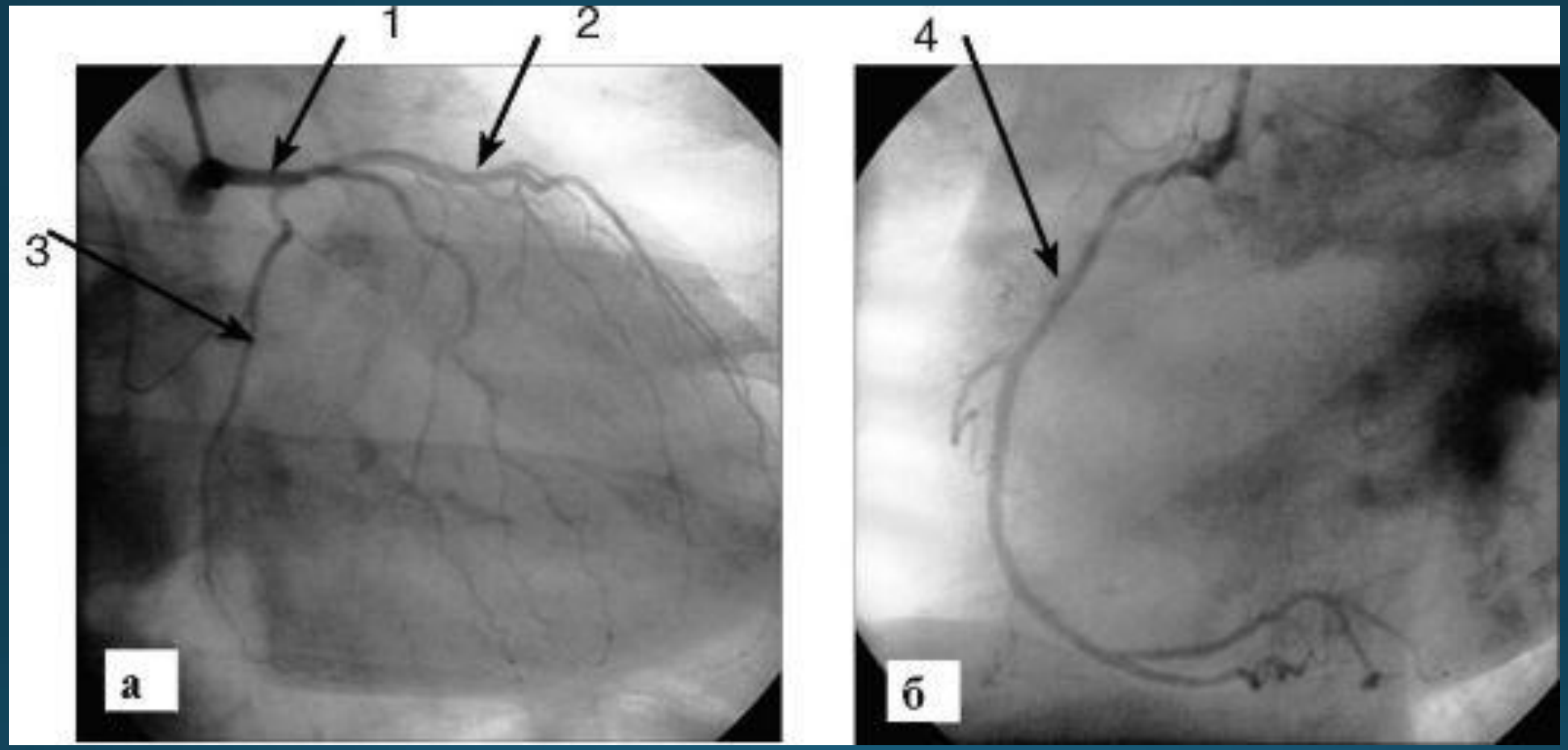

А)
1 – сол жақ тәж атерия бағаны;
2 – алдыңғы төмендеген артерия;
3 – айналған (огибающая) артерия;

Б)
4 – оң жақ тәж артериясы;
5 - катетер

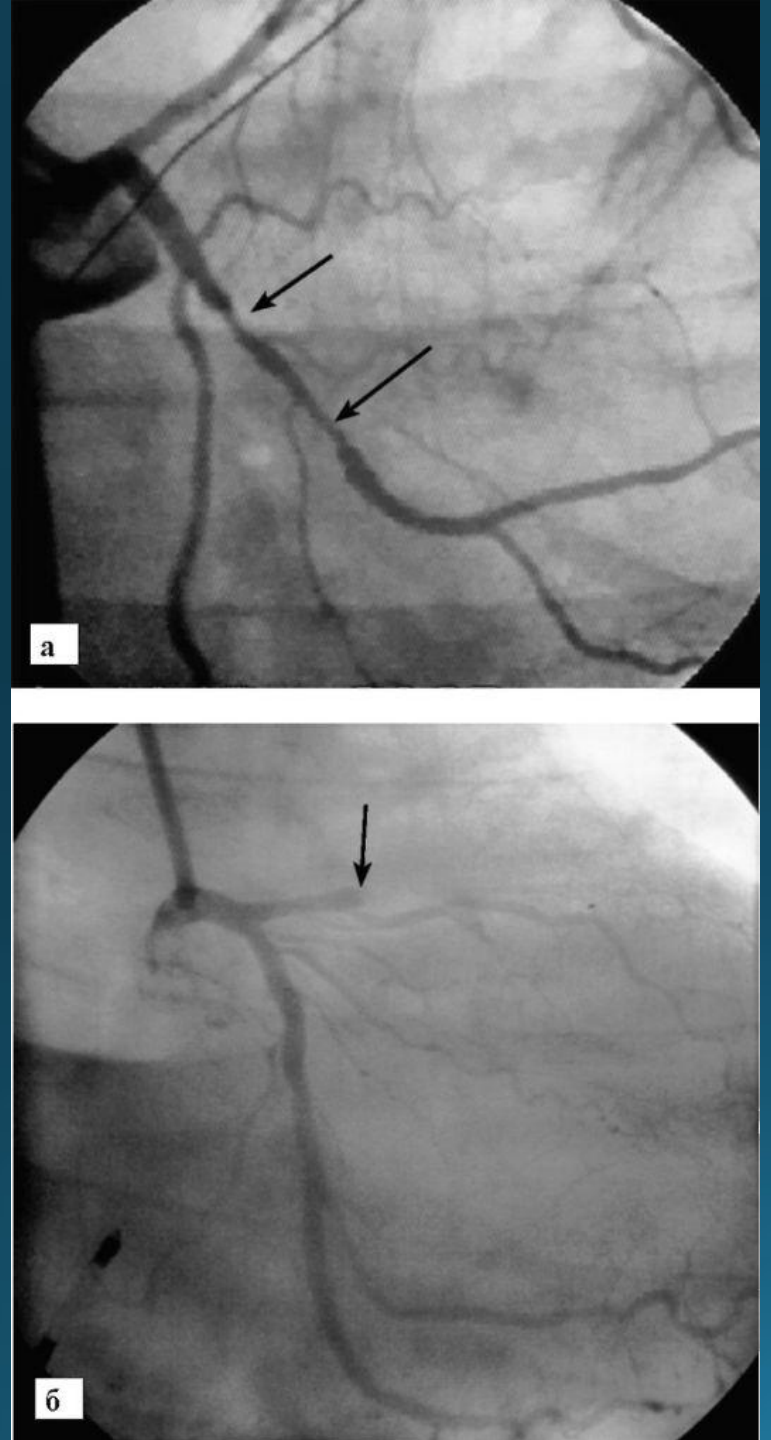

Стеноз кезіндегі коронарография (стрелкамен көрсетілген)

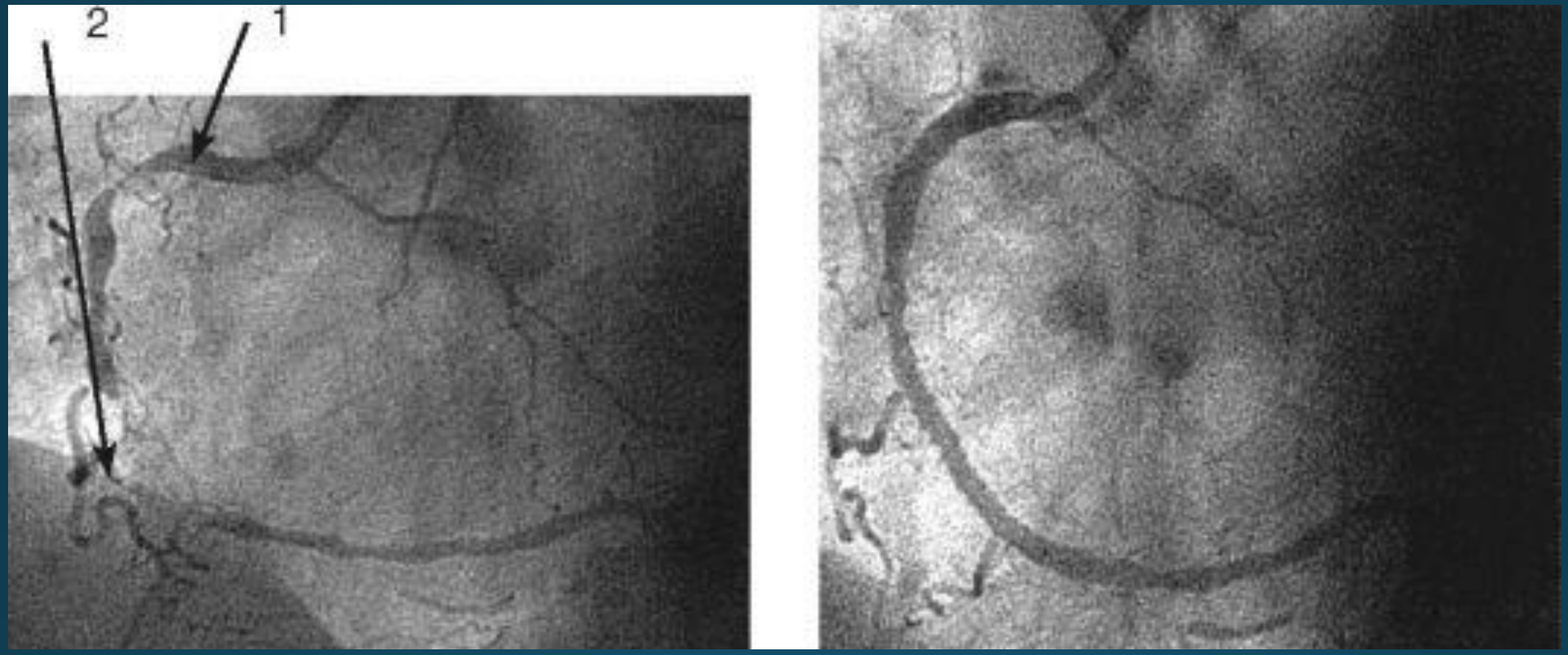

Ангиограмма стенттеуге дейінгі жағдай

Стентен кейінгі жағдай

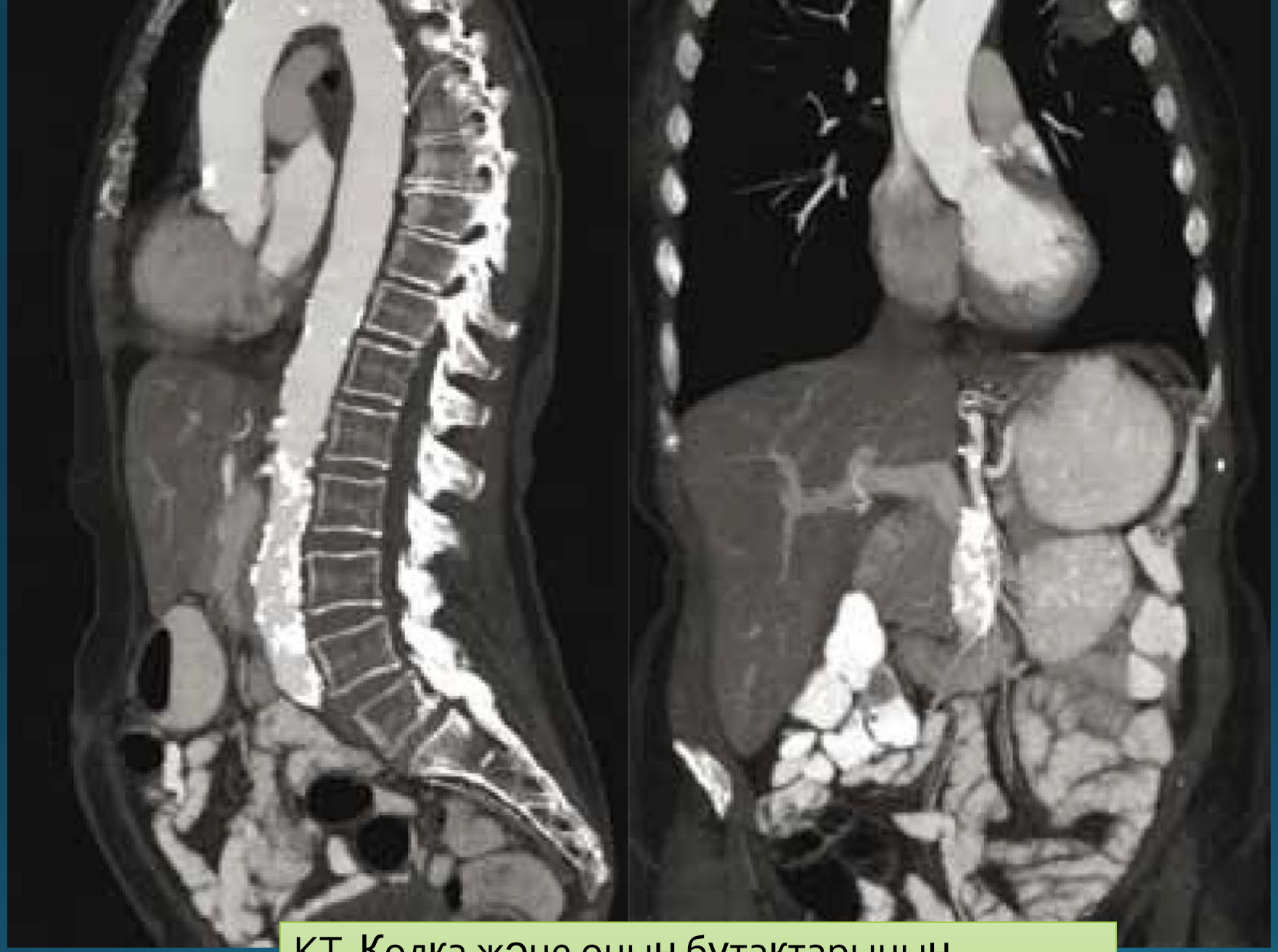

КТ. Қолқа және оның бұтақтарының атеросклерозы

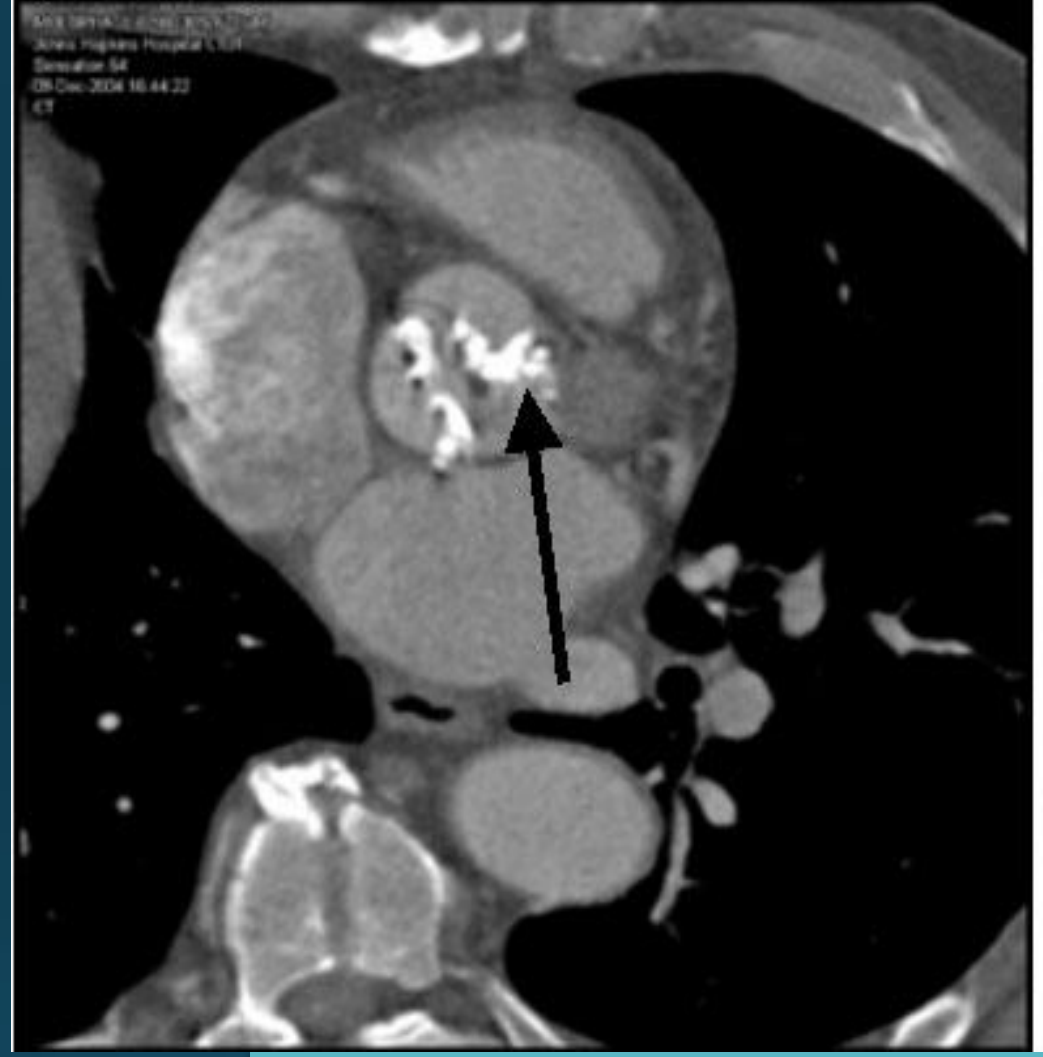

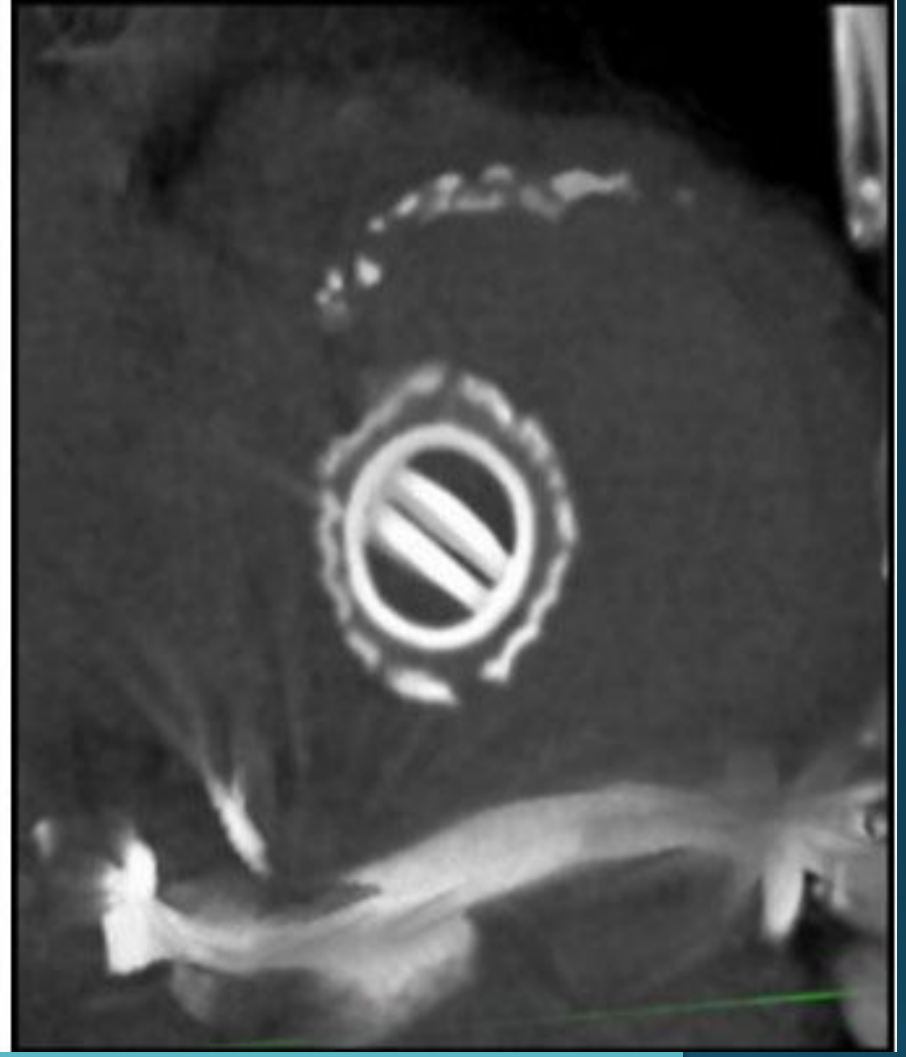

КТ КТ

Қолқа клапанның кальцинозы. Операциядан кейінгі жағдай.

Қолқа клапанның эндопротезі

МР-ангиография.
Жүрек және тәж артерияларының 3d реконструкциясы

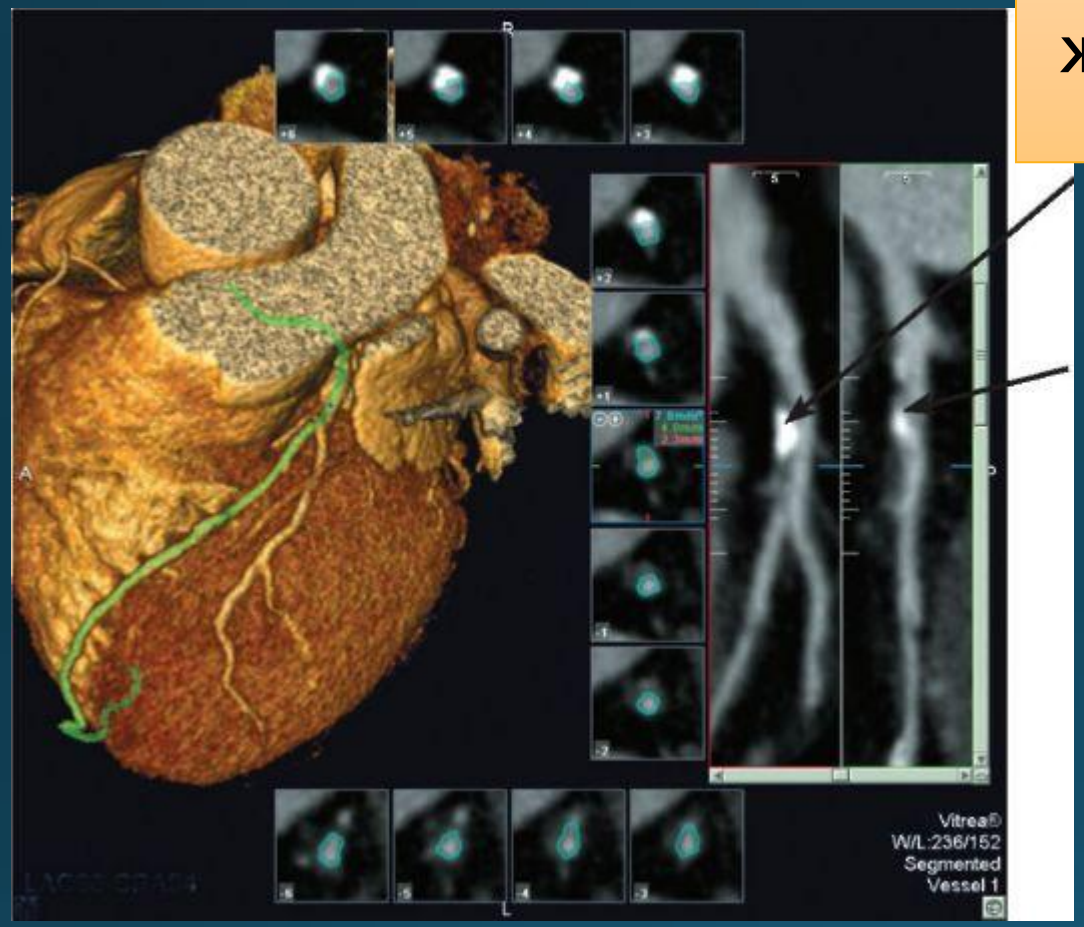

Тамыр жолы тарылған, кальцинацияланған атеросклеротикалық бляшкалар.

Қан тамыр зақымданулары

КТА. Қолқаның құрсақ бөліміндегі аневризмасы. 3D реконструкция.

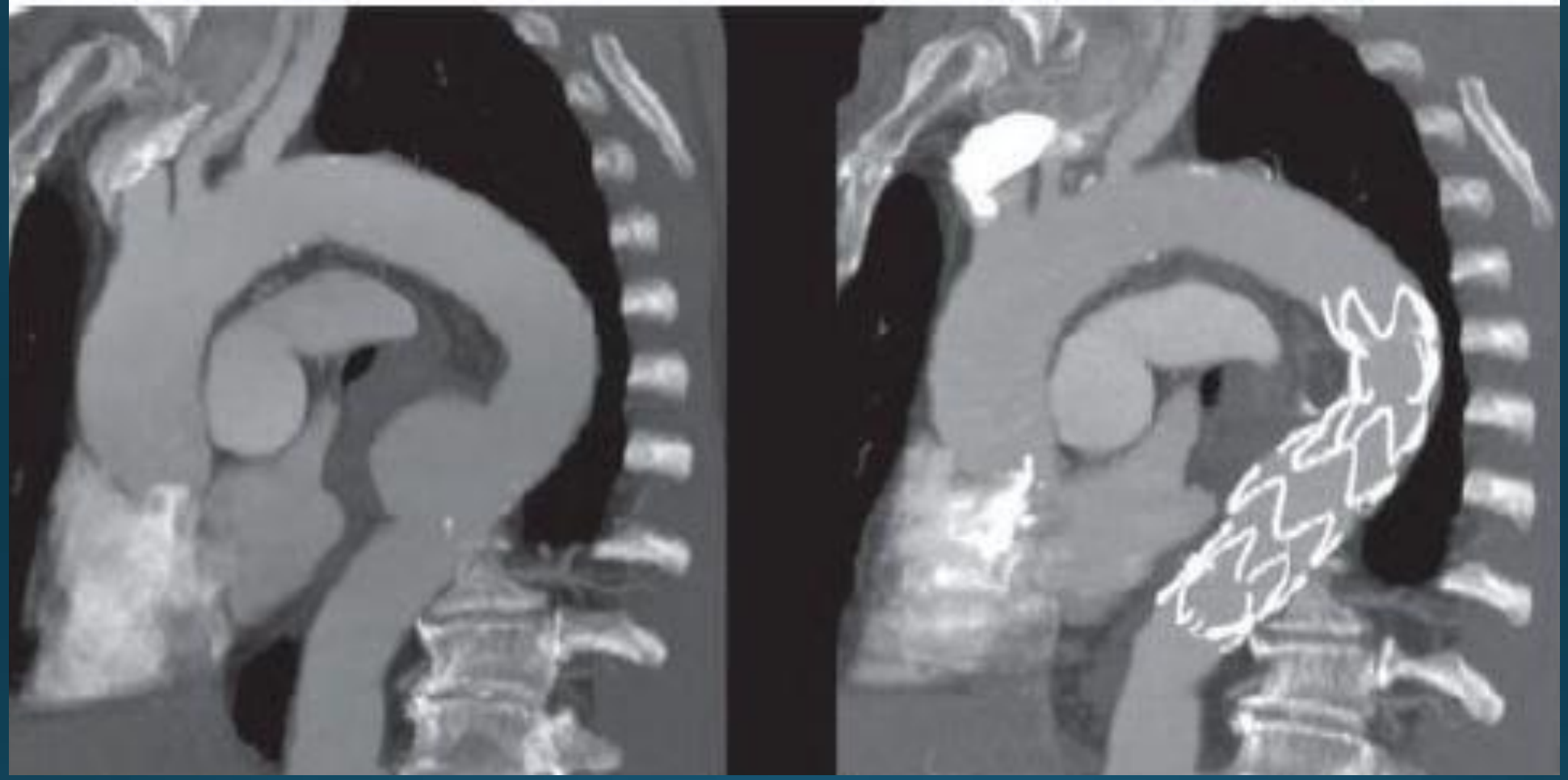

КТ. Қолқаның төмендеген бөлігінің аневризмас

Стентен кейінгі жағдай

Ангиография. Қолқа доғасы аневризмасы.

КТ. Қолқаның құрсақ бөліміндегі аневризмасы, іші тормбомссамен толған.3D реконструкция.

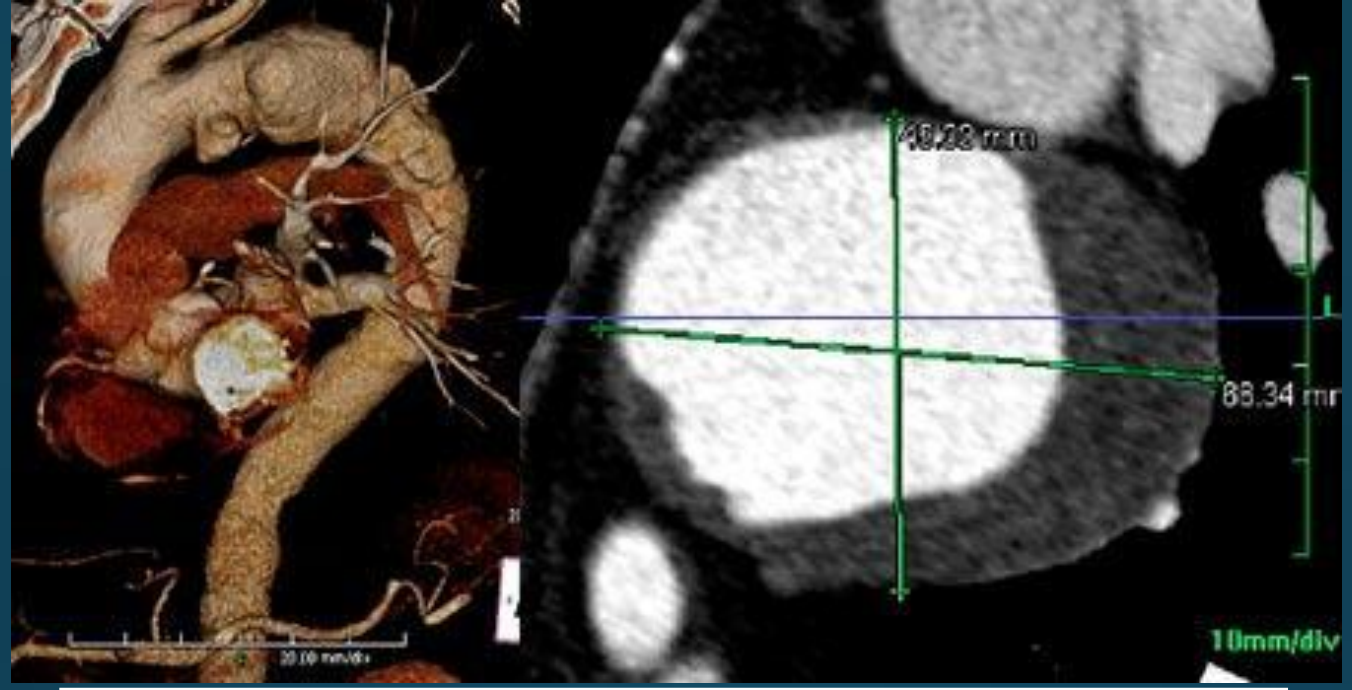

КТ. Қолқаның құрсақ бөліміндегі аневризмасы, іші тормбомссамен толған.
. 3D реконструкция.

Аяқтар тамырларының УДЗ. Қабырғалық тромбомассалар.

Сол жақ өкпе артериясынң стенозы

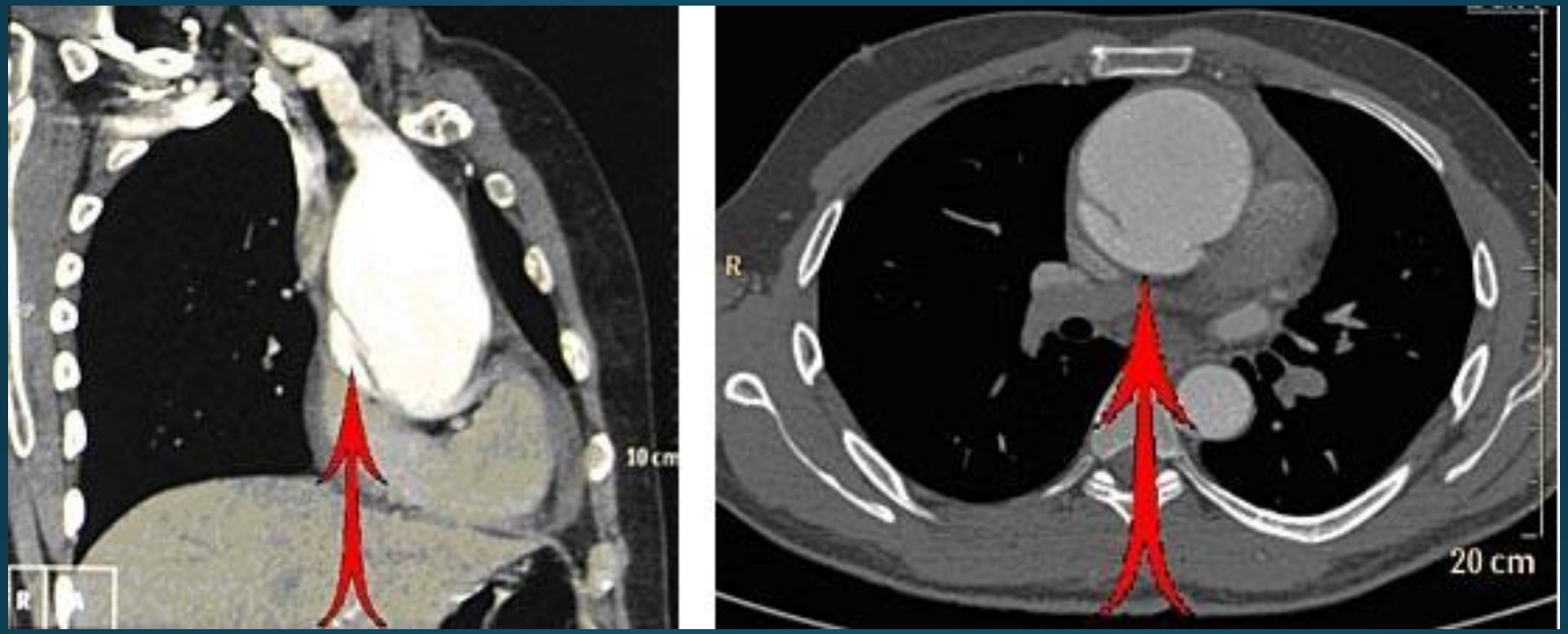

Жоғары өрмелеген қолқаның псевдоаневризмасы

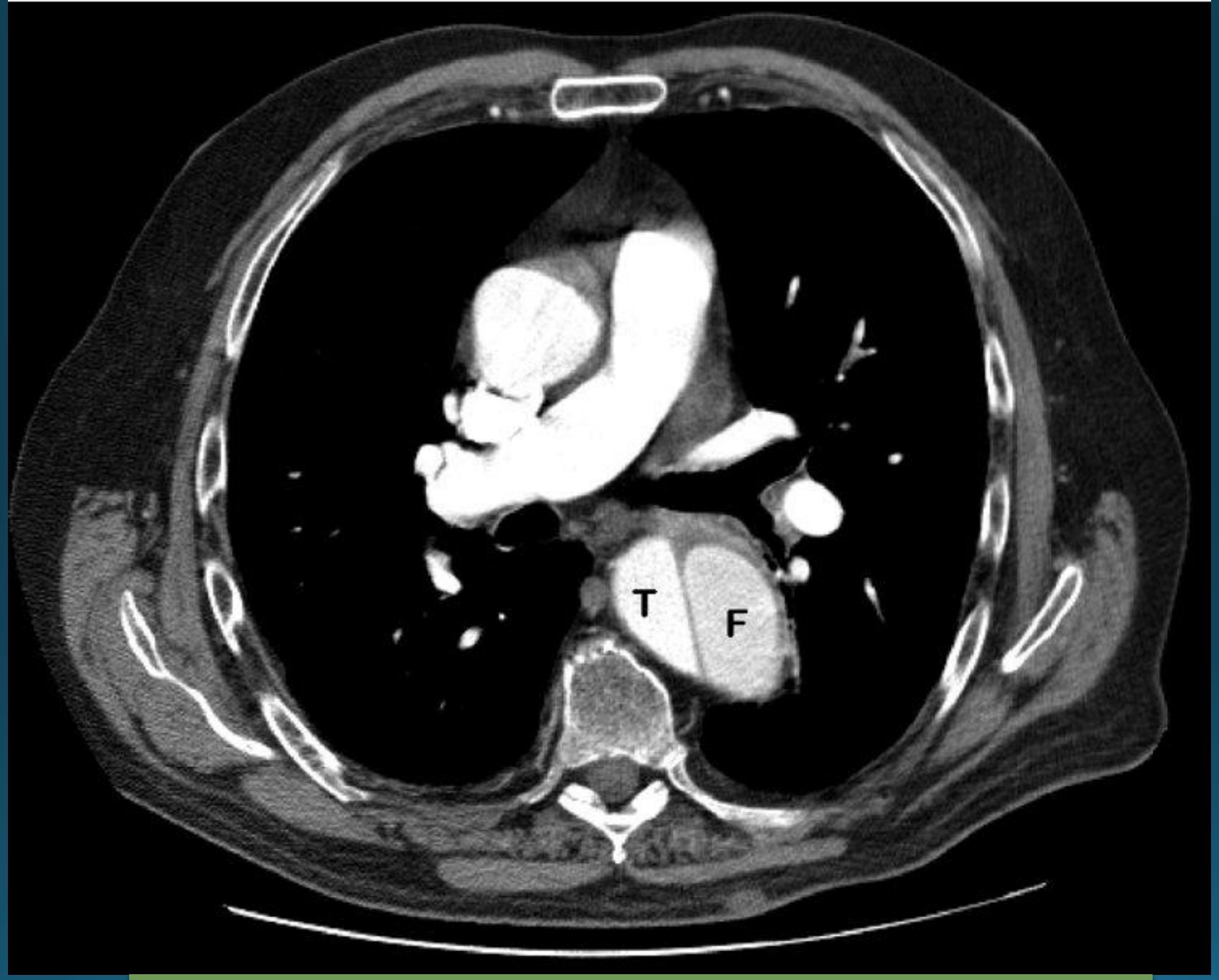

Қолқаның төмендеген бөлігінің псевдоаневризмасы

Басқа аурулар

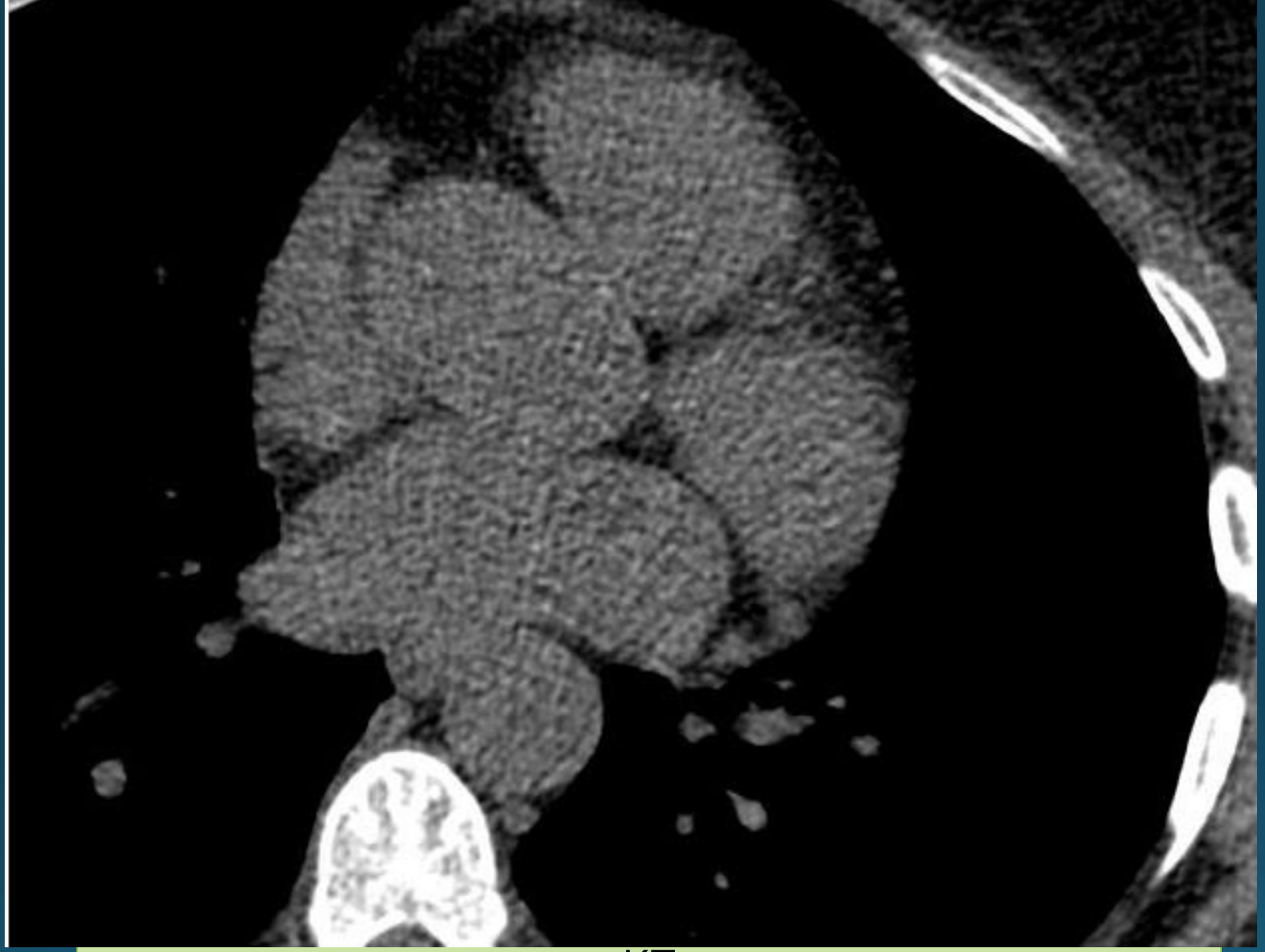

КТ

На нативных снимках КТ данных за образования нет.

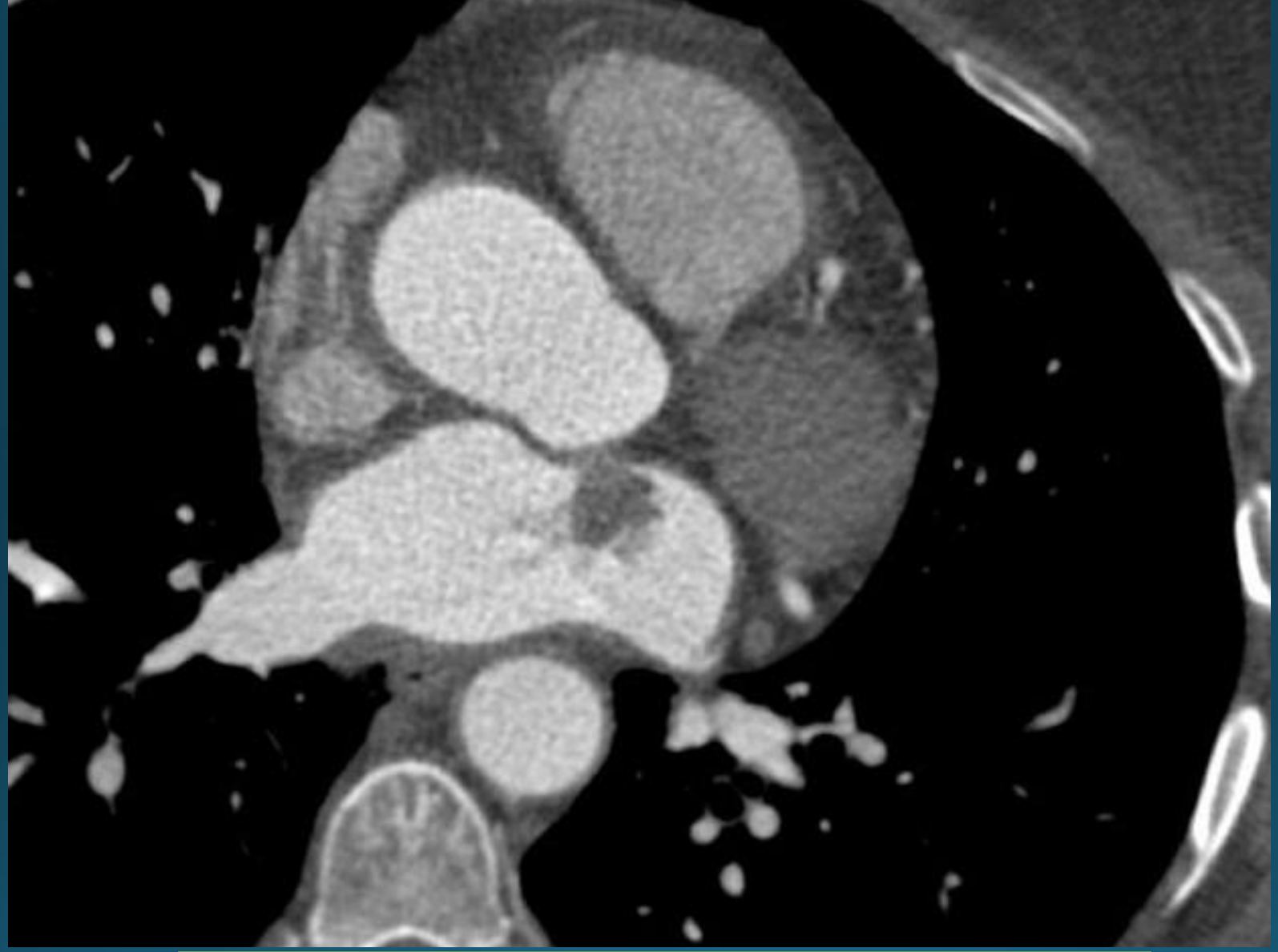

КТ

Сол жақ жүрекшеде жаңа түзіліс

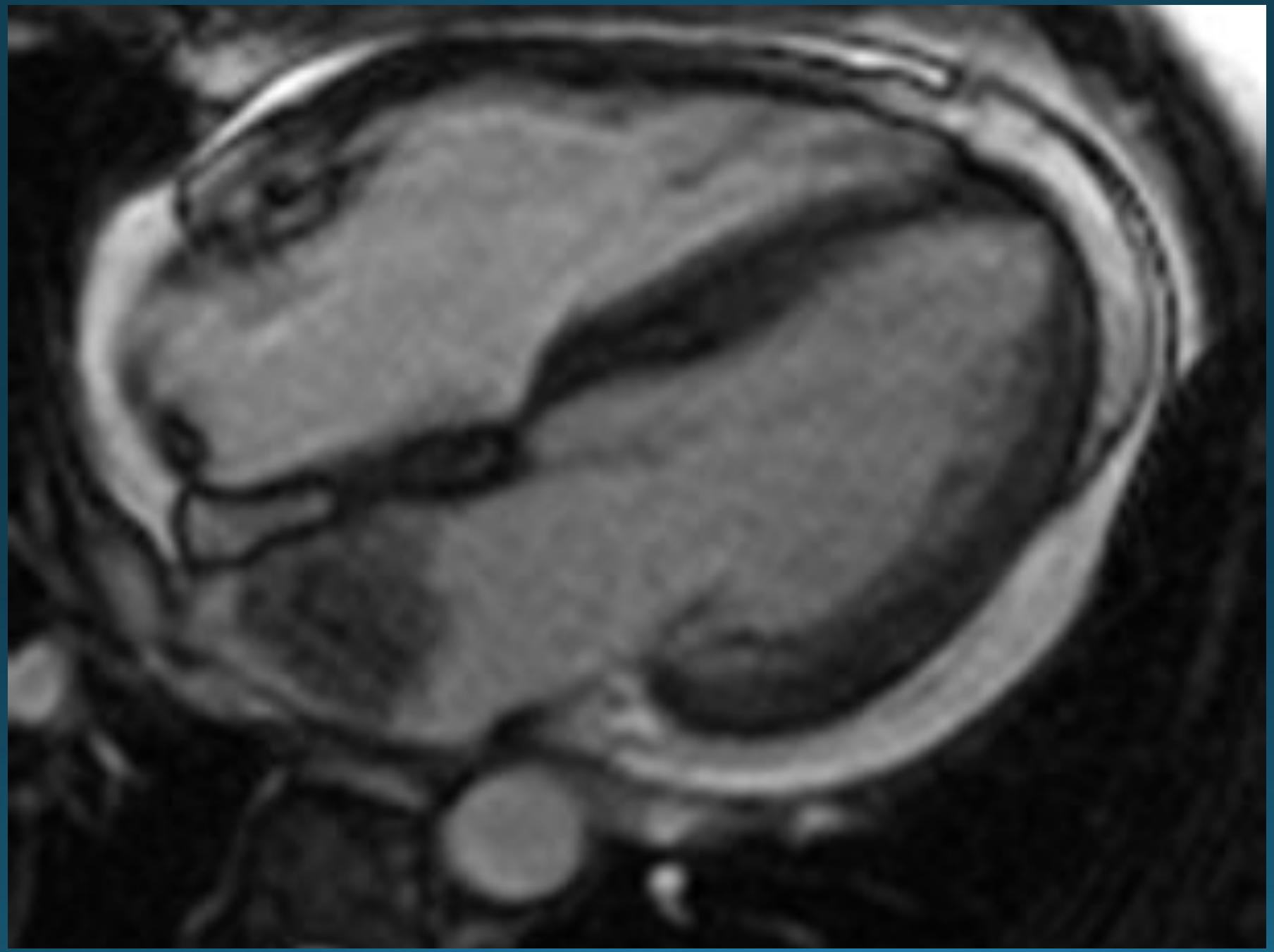

Миксома

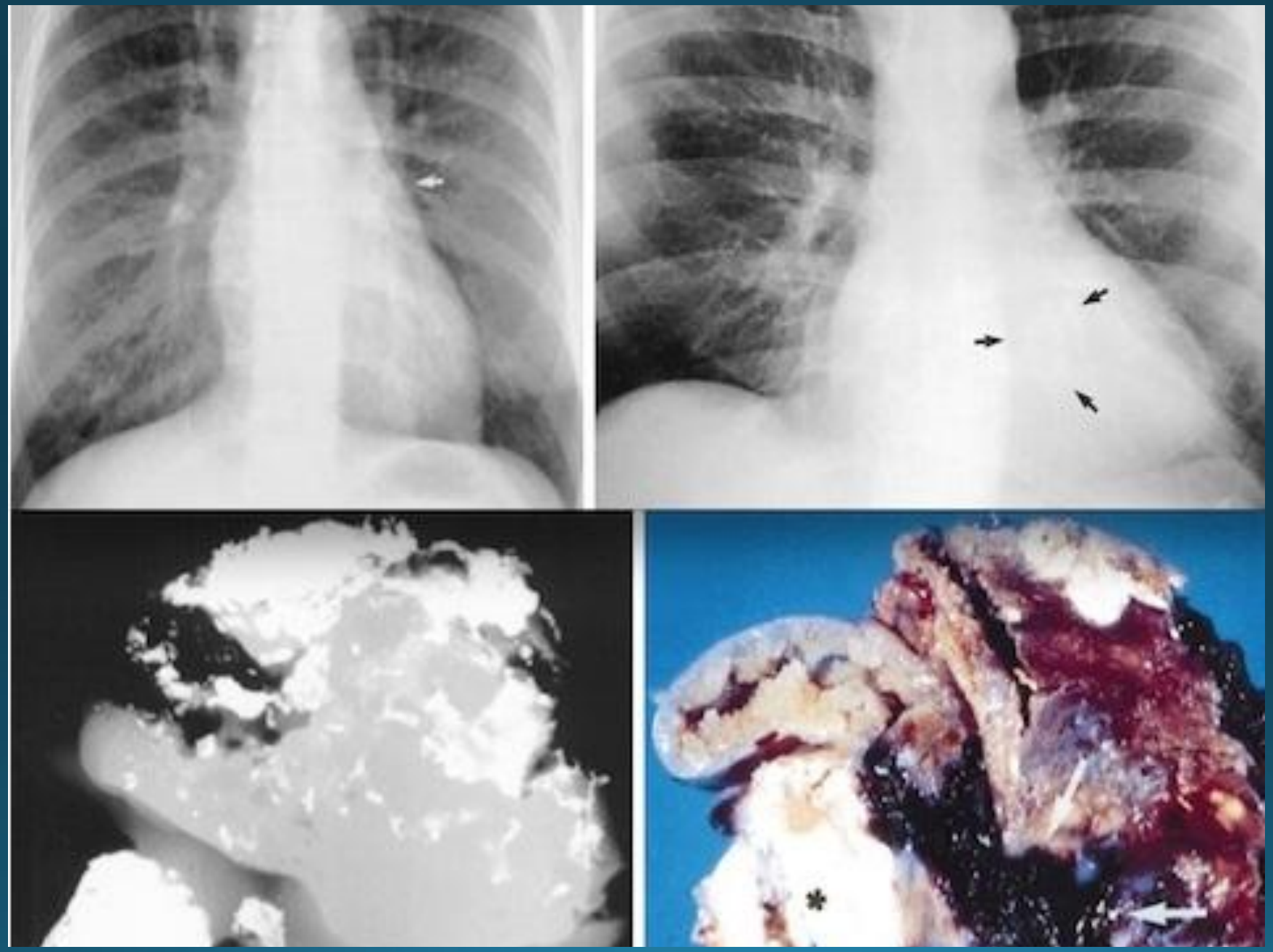

Липома

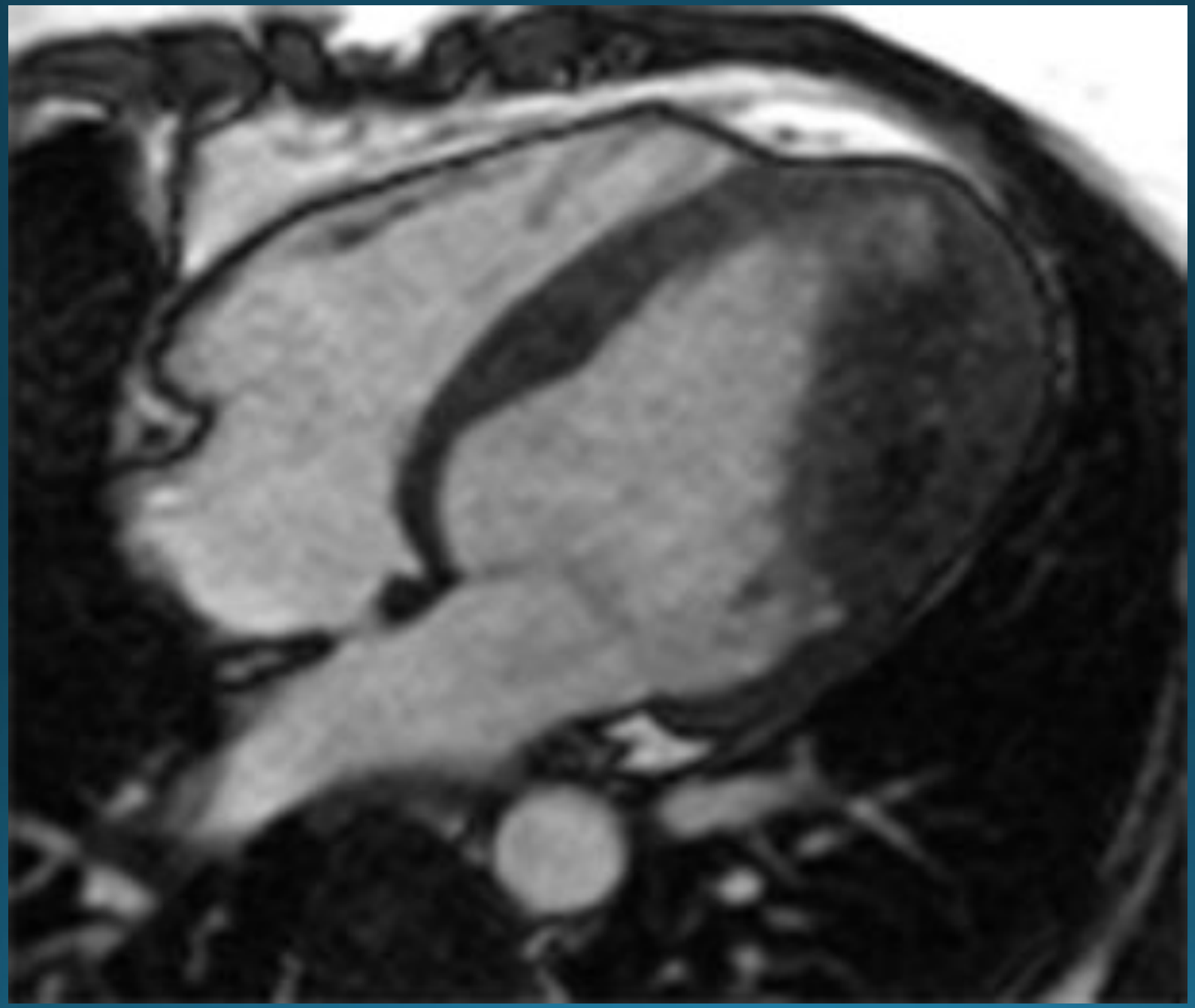

Гемангиома

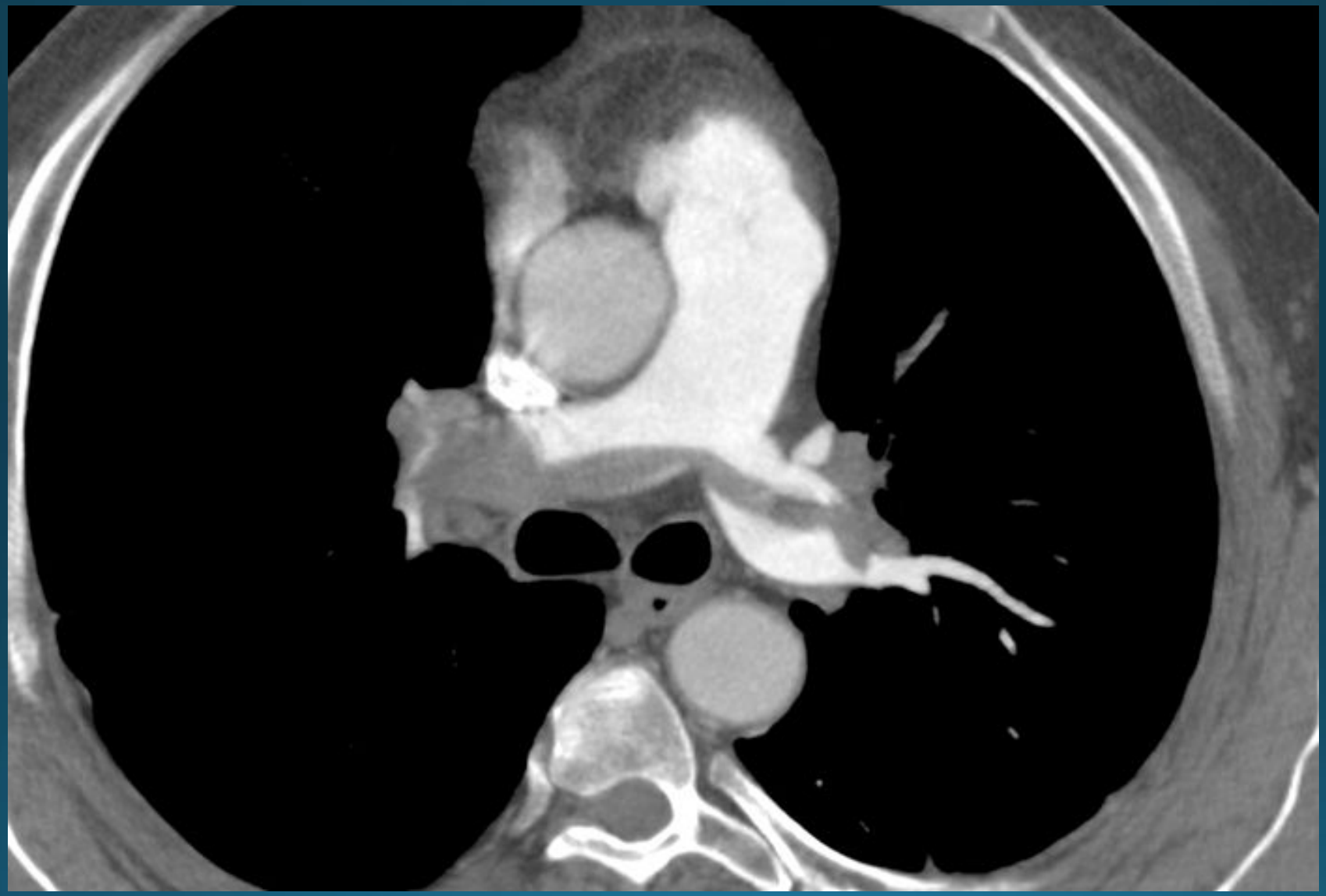

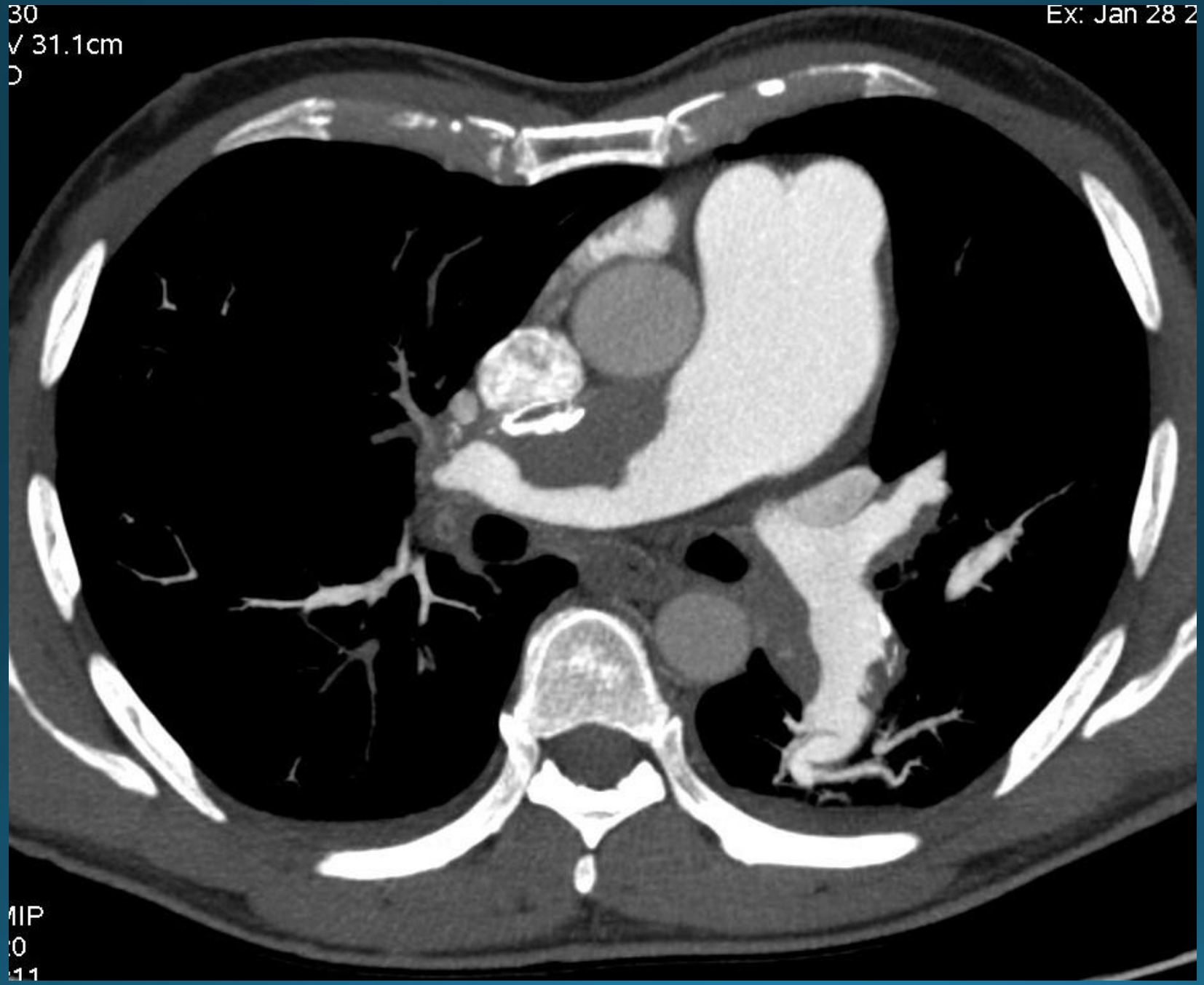
30
V 31.1cm
D
Ex: Jan 28 2
MIP
0

Назарларыңызға рахмет!!!