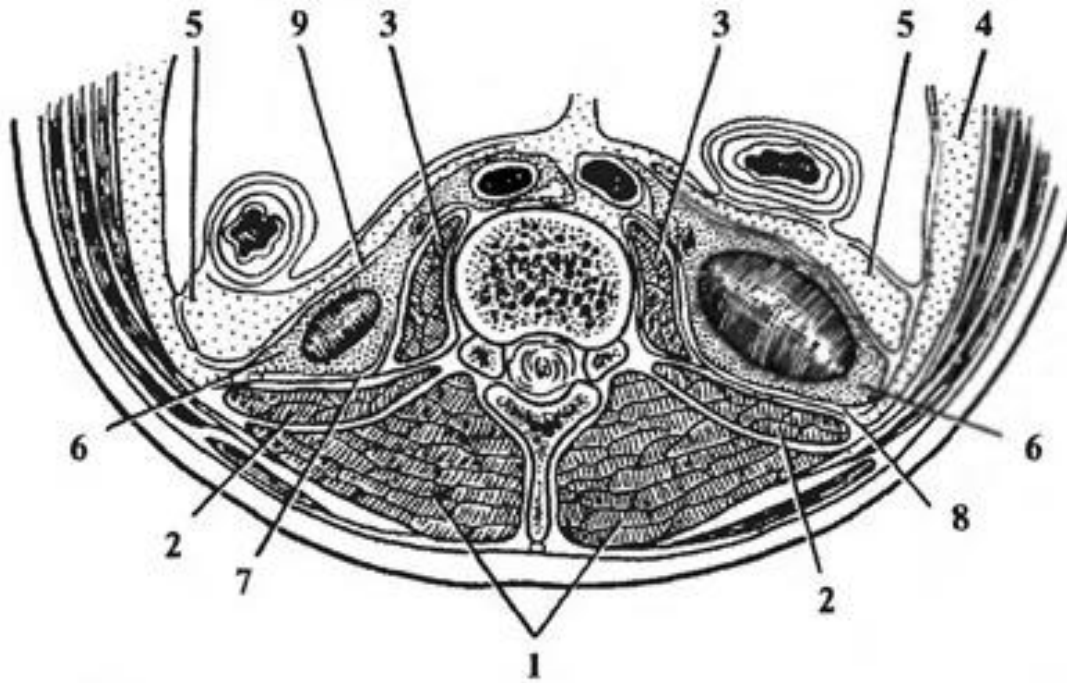


Обоснование доступов и дренирование забрюшинного пространства на основе МРТ, КТ, УЗИ и рисунка

интерн: Сұлтан Мархаббат

проверил: м.ф.д. профессор Алмабаев Ыдырыс Алмабайұлы

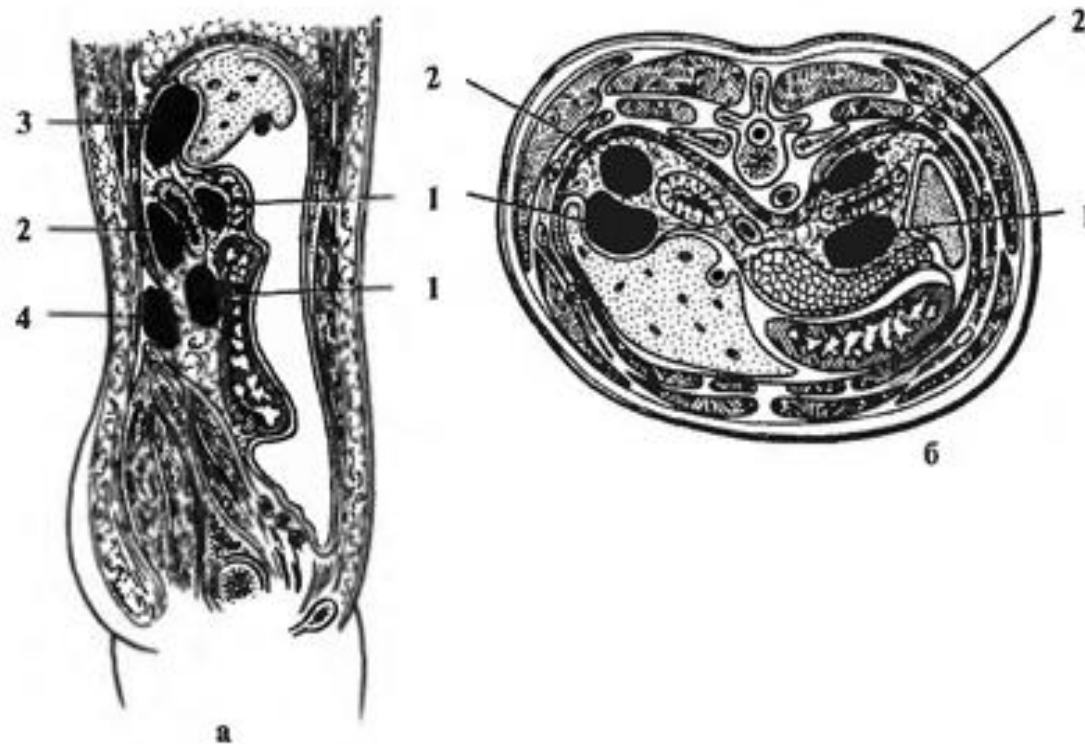


1 — *t. erector spinae*; 2 — квадратная мышца поясницы; 3 — пояснично-подвздошная мышца; 4 — забрюшинное клетчаточное пространство; 5 — околотолстокишечное клетчаточное пространство; 6 — околопочечное клетчаточное пространство; 7 — позадипочечная фасция; 8 — глубокий листок пояснично-спинной фасции; 9 — впередипочечная фасция

Органы забрюшинного пространства

- В забрюшинном пространстве, в его клетчатке покрытые фасциями располагаются: почки с надпочечниками и мочеточниками, поджелудочная железа и большая часть двенадцатиперстной кишки, брюшная аорта с отходящими от нее ветвями, нижняя полая вена, лимфатические узлы, лимфатические сосуды и стволы, начало грудного протока, пограничные симпатические стволы, конечные части чревных нервов и нервные сплетения.

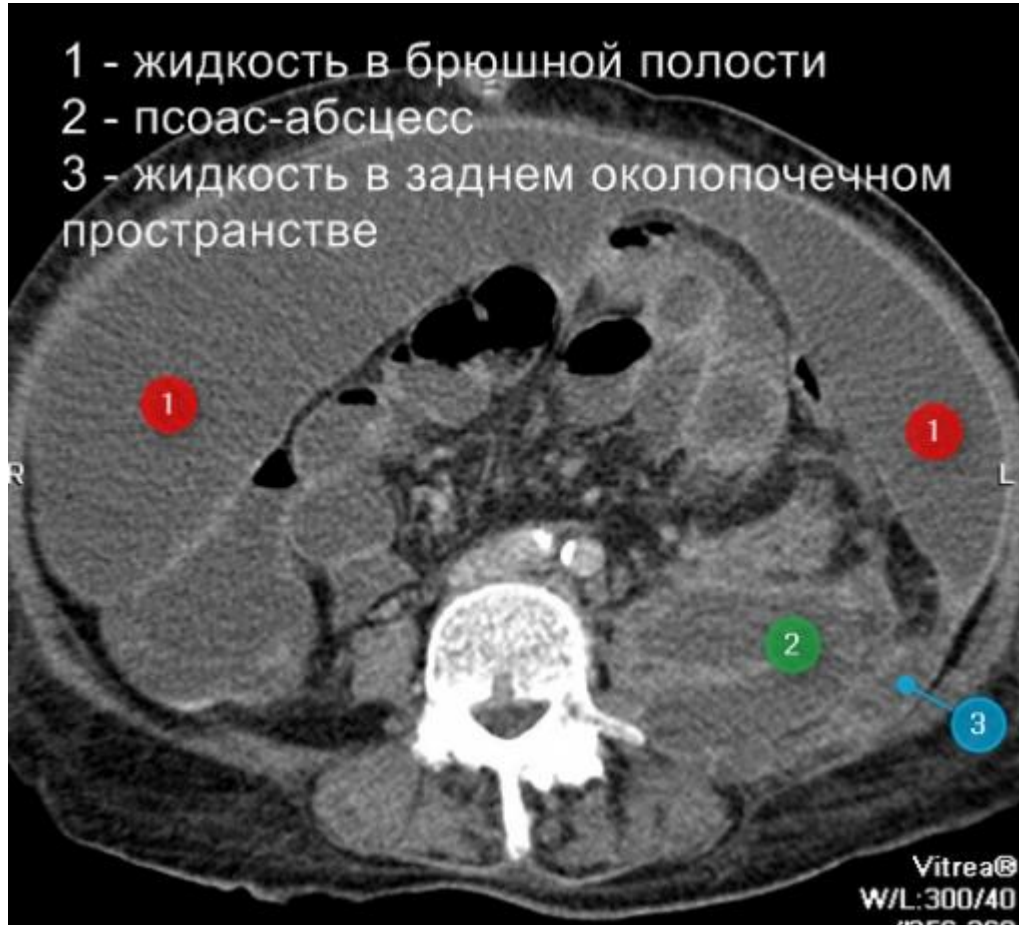Локализация абсцессов в забрюшинном пространстве. Сагиттальный (а) и поперечный (б) срезы через поясничную область:



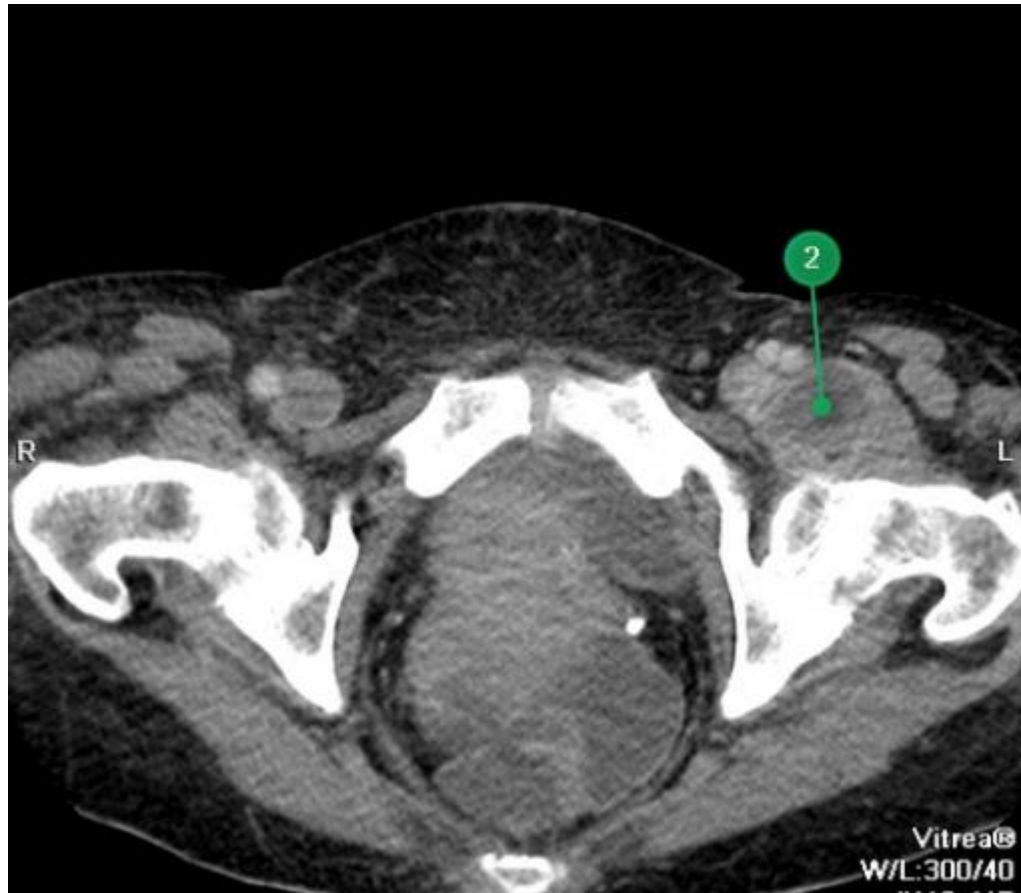
- 1 — абсцесс переднего забрюшинного пространства; 2 — абсцесс заднего забрюшинного пространства; 3 — забрюшинный поддиафрагмальный абсцесс; 4 — ретрофасциальный поясничный абсцесс

КТ-забрюшинного пространства

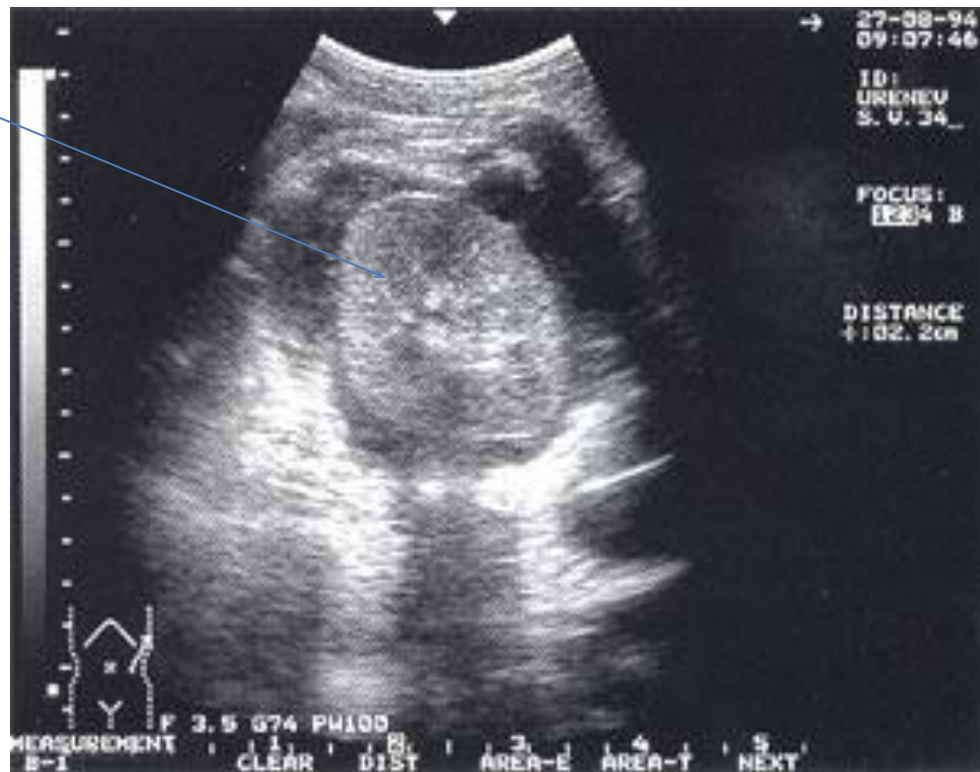- 1 - жидкость в брюшной полости
- 2 - псоас-абсцесс
- 3 - жидкость в заднем околопочечном пространстве



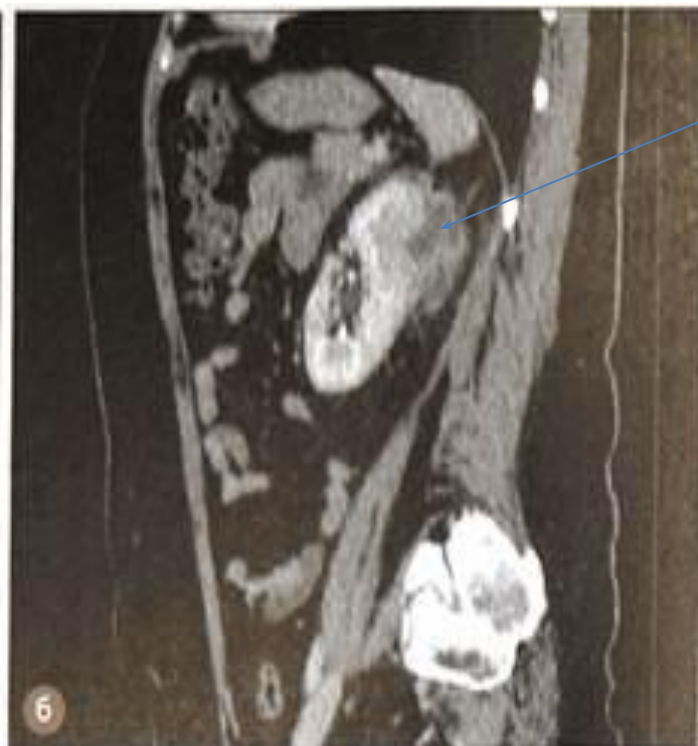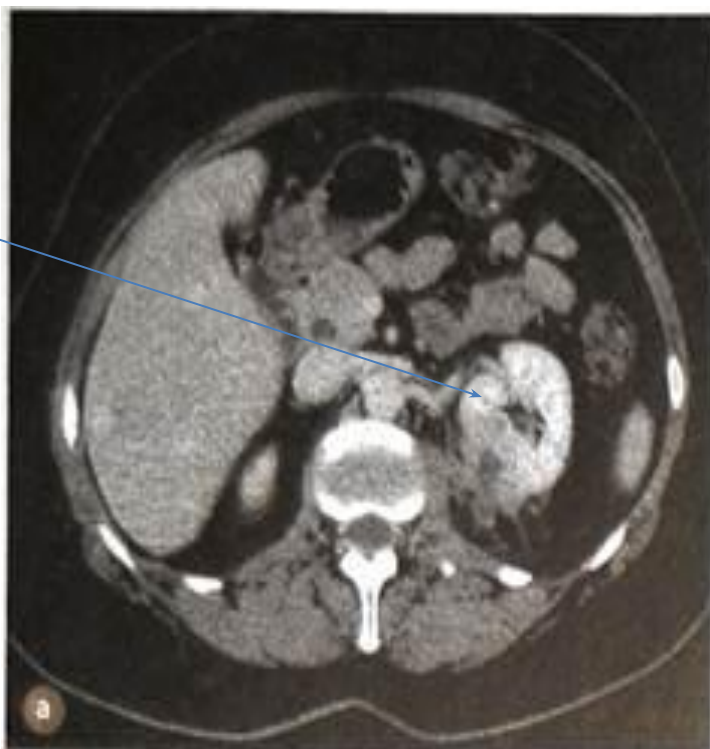KT



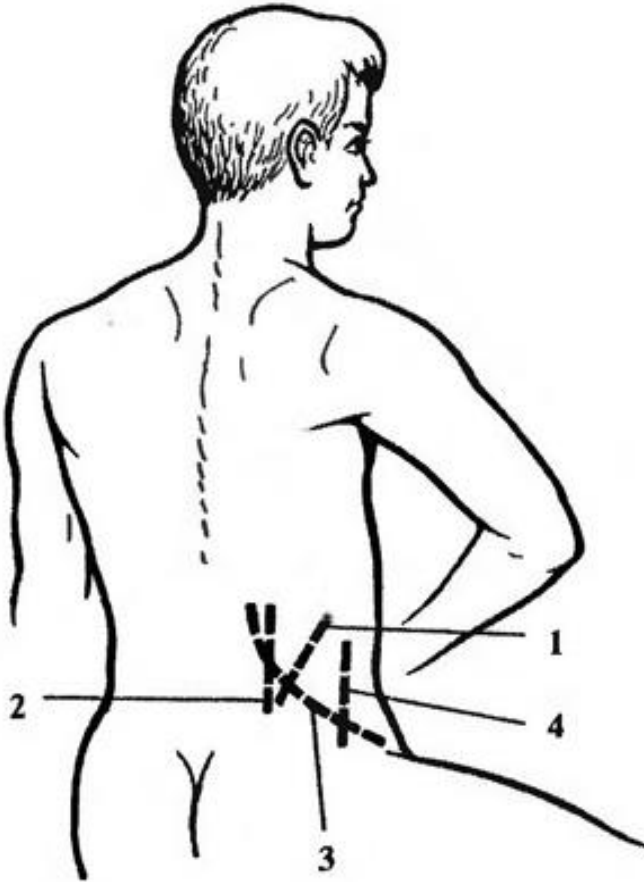
Паранефрит почки



КТ почки и забрюшинного пространства с болюсным внутривенным контрастированием: абсцесс верхнего полюса левой почки с распространением нагноения на паранефральную клетчатку: а - поперечная проекция; б - боковая проекция

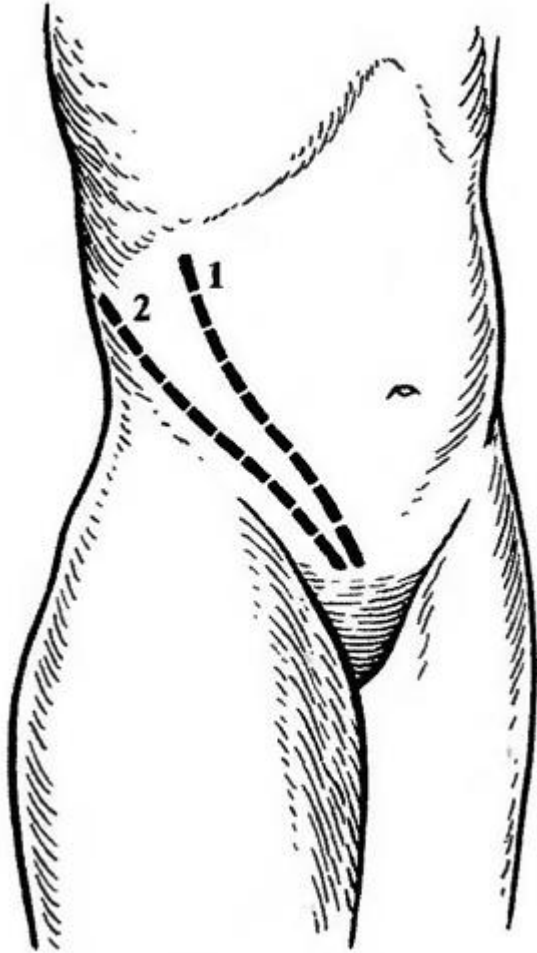


Хирургические доступы к забрюшинному пространству



- 1 — заднелатеральный;
- 2 — доступ по Симону;
- 3 — косой доступ по Израэлю;
- 4 — переднелатеральный

Разрезы для вскрытия псоас-абсцесса и забрюшинных флегмон



- 1 — разрез по Пирогову; 2 — разрез по Шевкуненко

Вскрытие гнойного очага при параколите

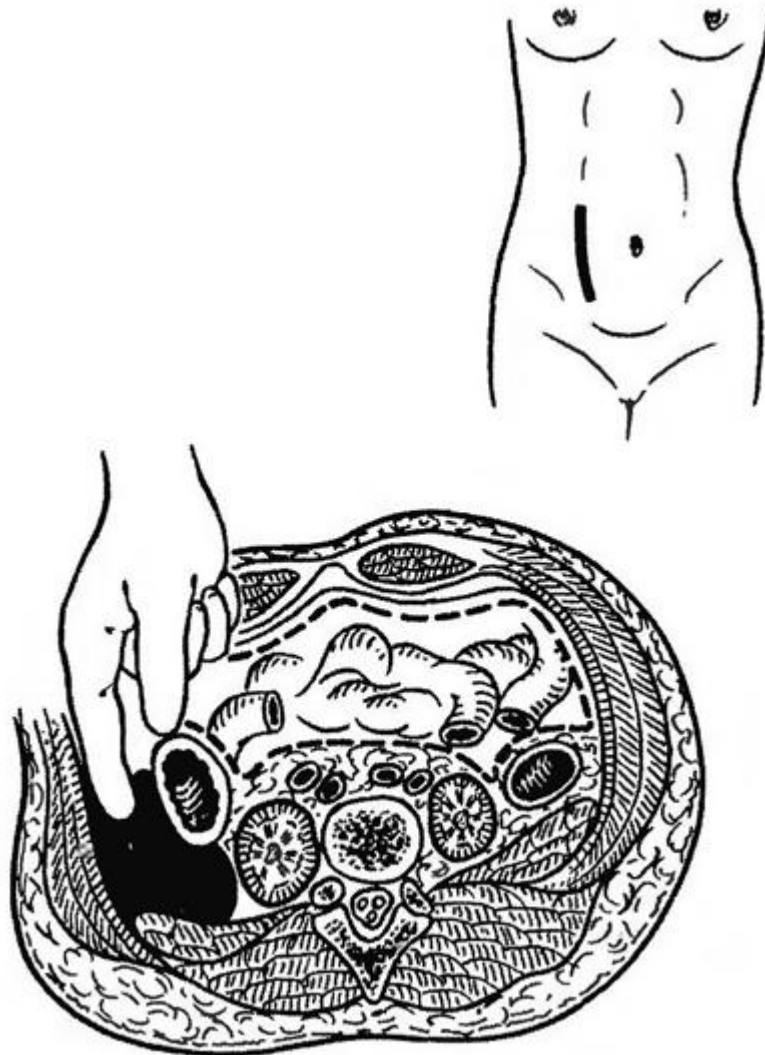
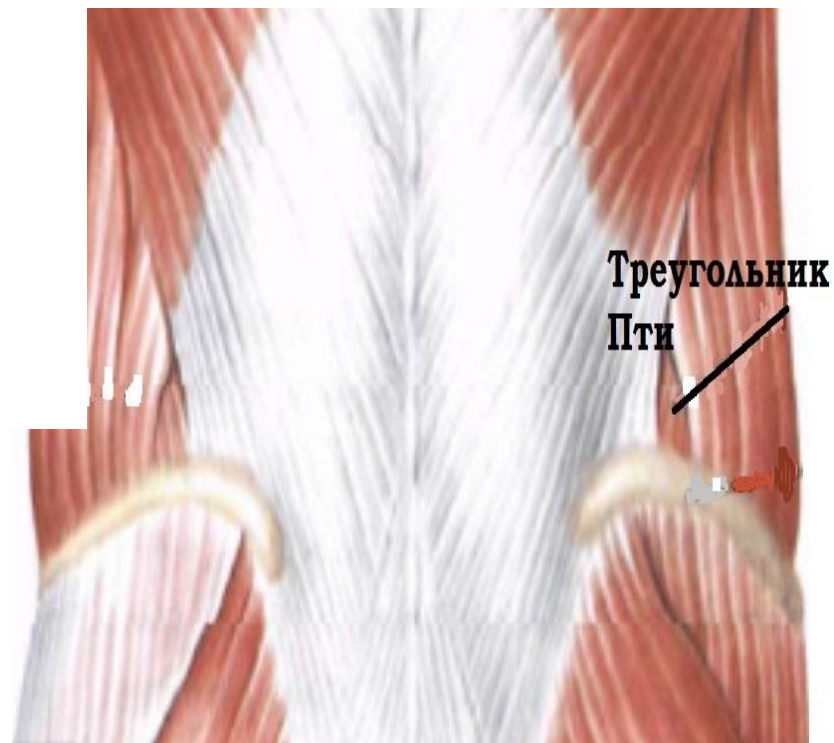
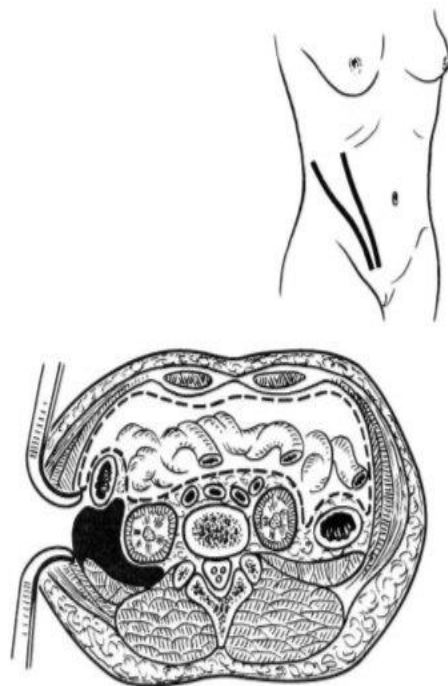
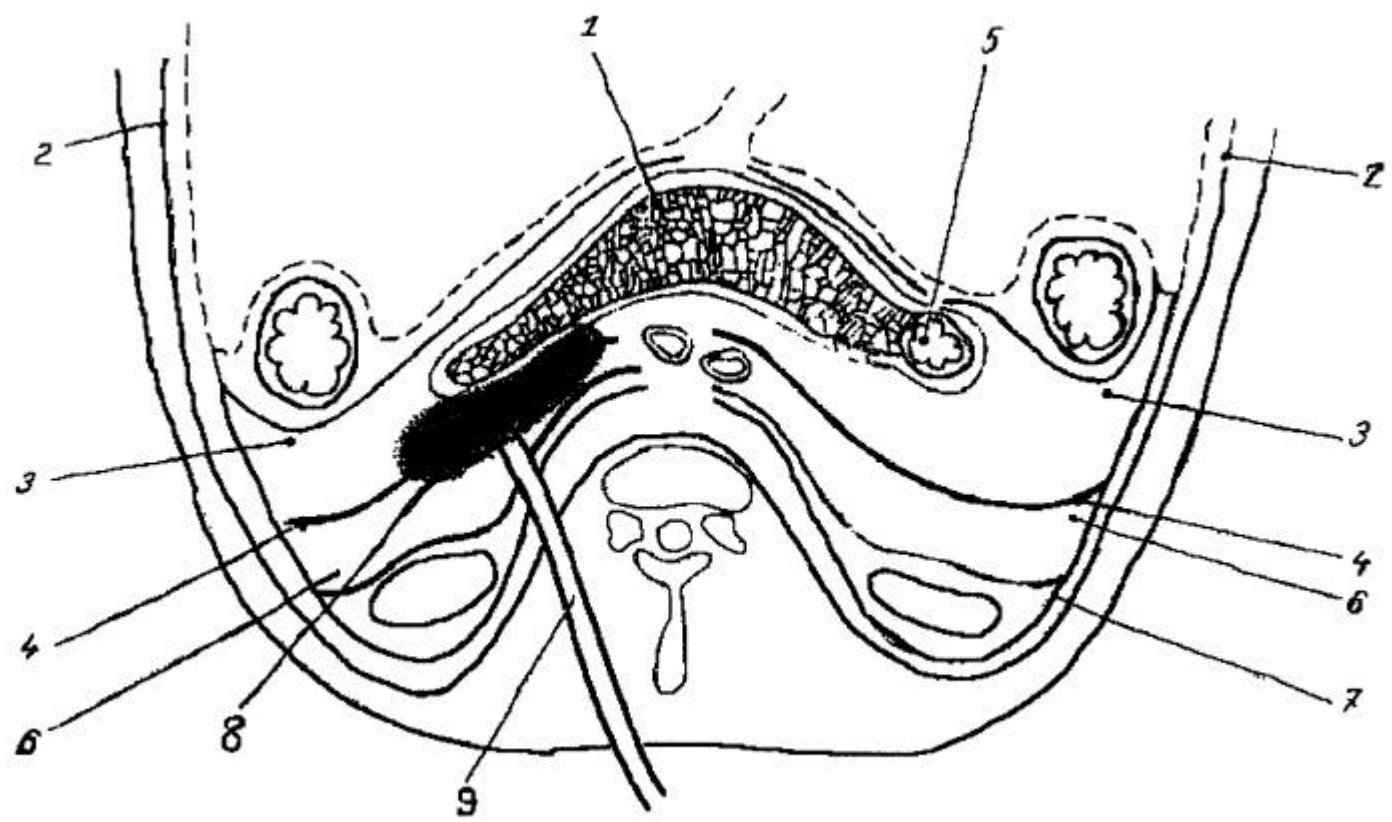


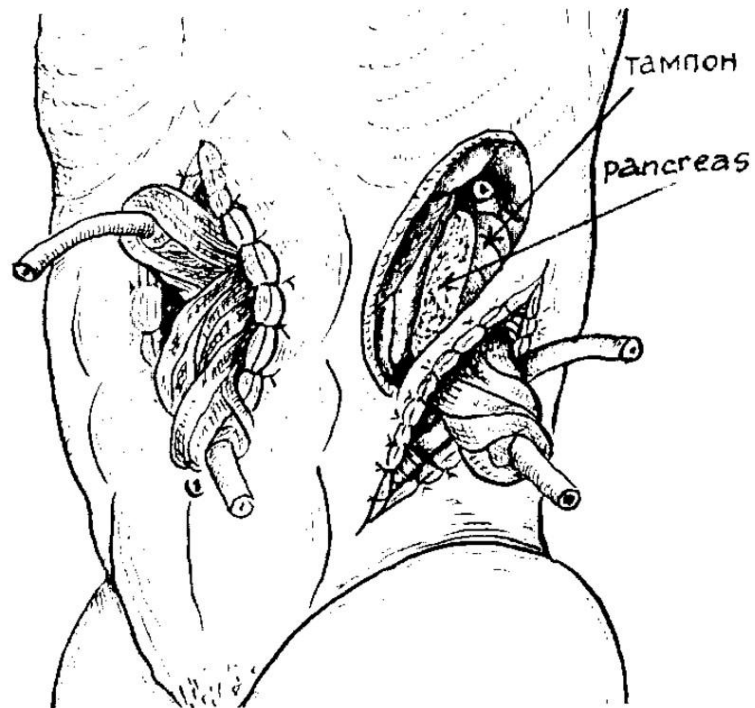
Рис. 6.9. Вскрытие гнояника в области под
вздошной мышцы.





Фиг.2

способ дренирования флегмоны забрюшинной клетчатки при
инфицированном панкреонекрозе,



Фиг.7

Литература

- В.К.Гостищев оперативная гнойная хирургия
- В.В.Кованов Хирургическая анатомия фасций и клеточных пространств
- <http://medbe.ru/materials/infektsii-v-khirurgii/abstsessy-i-flegmony-zabryushinnogo-prostranstva-lechenie>
- <http://studbooks.net/78826/meditsina/paranefrit>