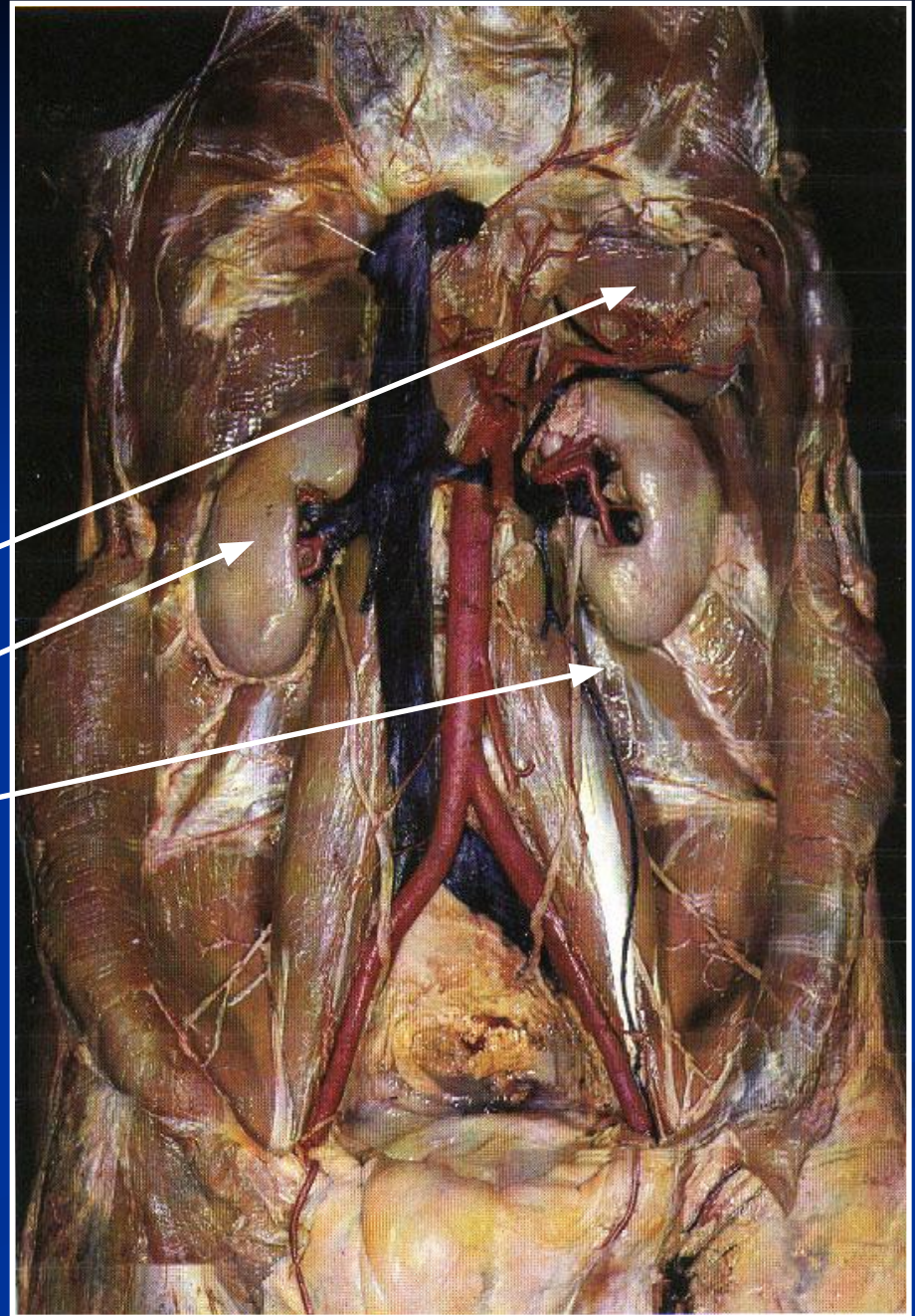


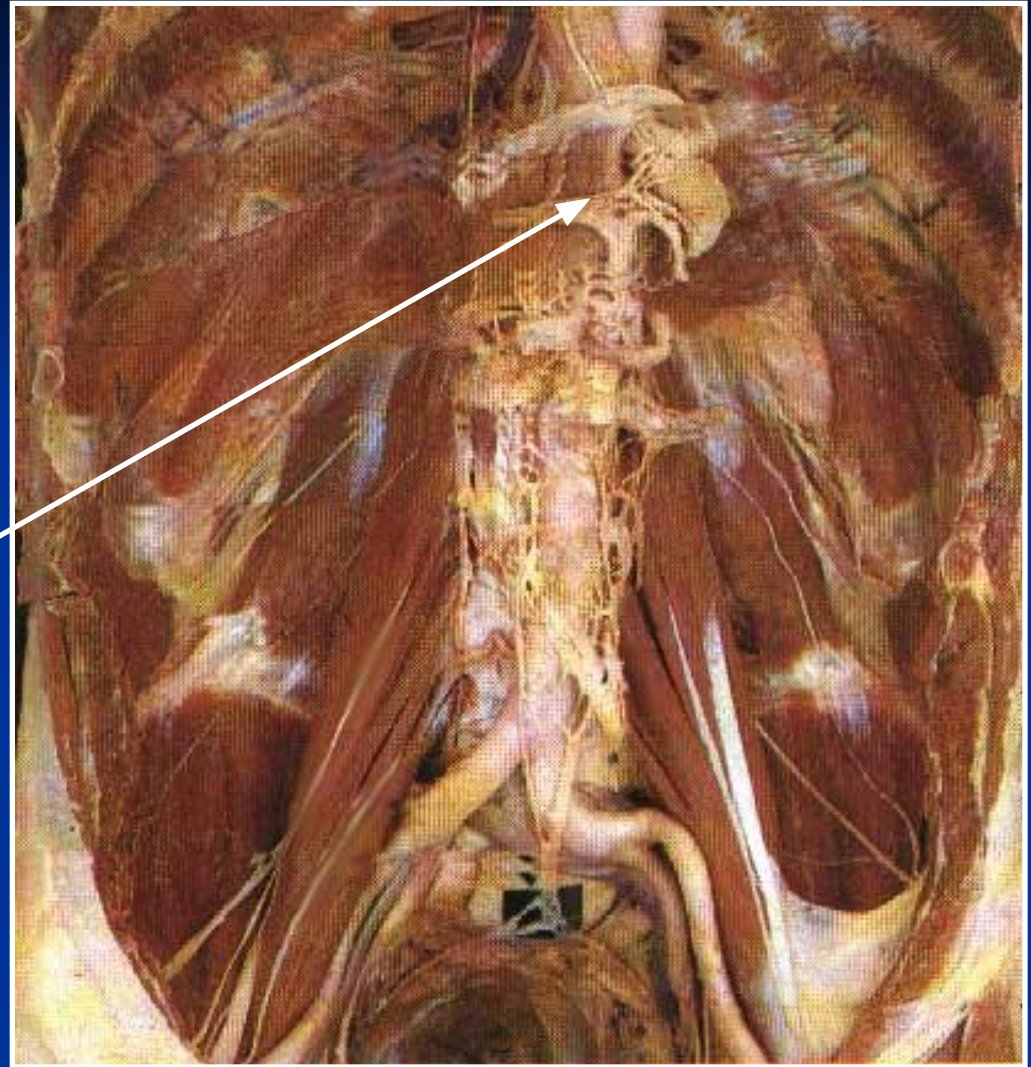
Органы забрюшинного пространства

1. Надпочечник
2. Почка
3. Мочеточник



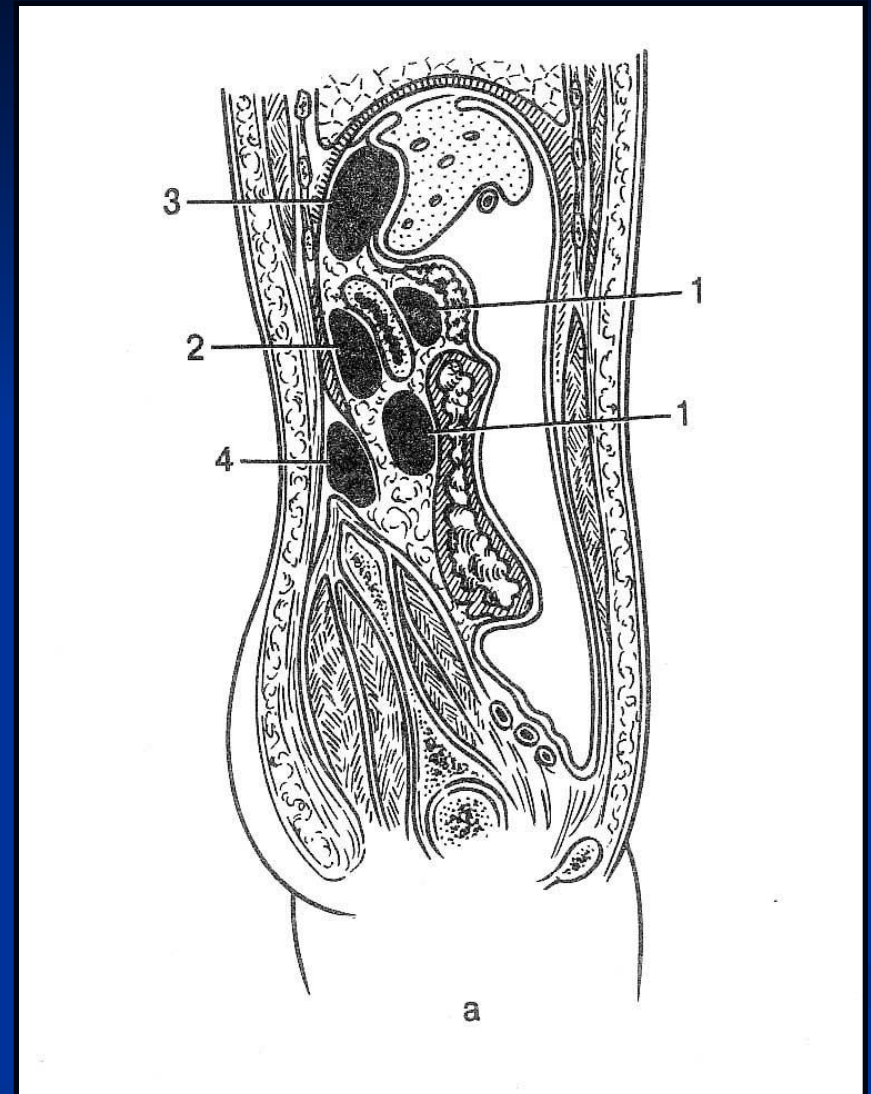
Мышцы забрюшинного пространства

Солнечное
сплетение

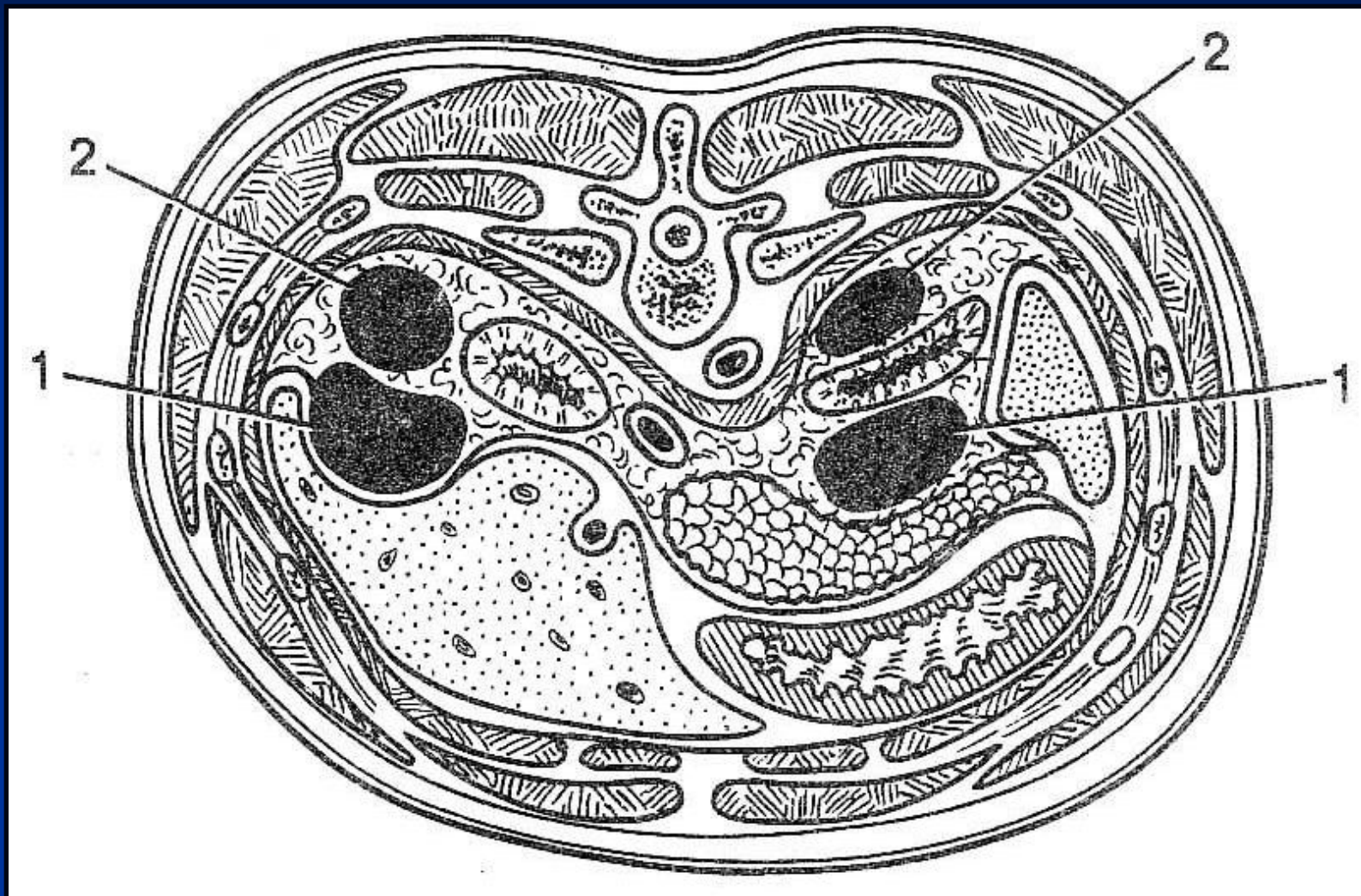


Локализация гнояников в брюшинном пространстве

1. Абсцессы переднего
брюшинного пространства
2. Абсцесс заднего
брюшинного пространства
3. Поддиафрагмальный абсцесс
4. Ретрофасциальный абсцесс

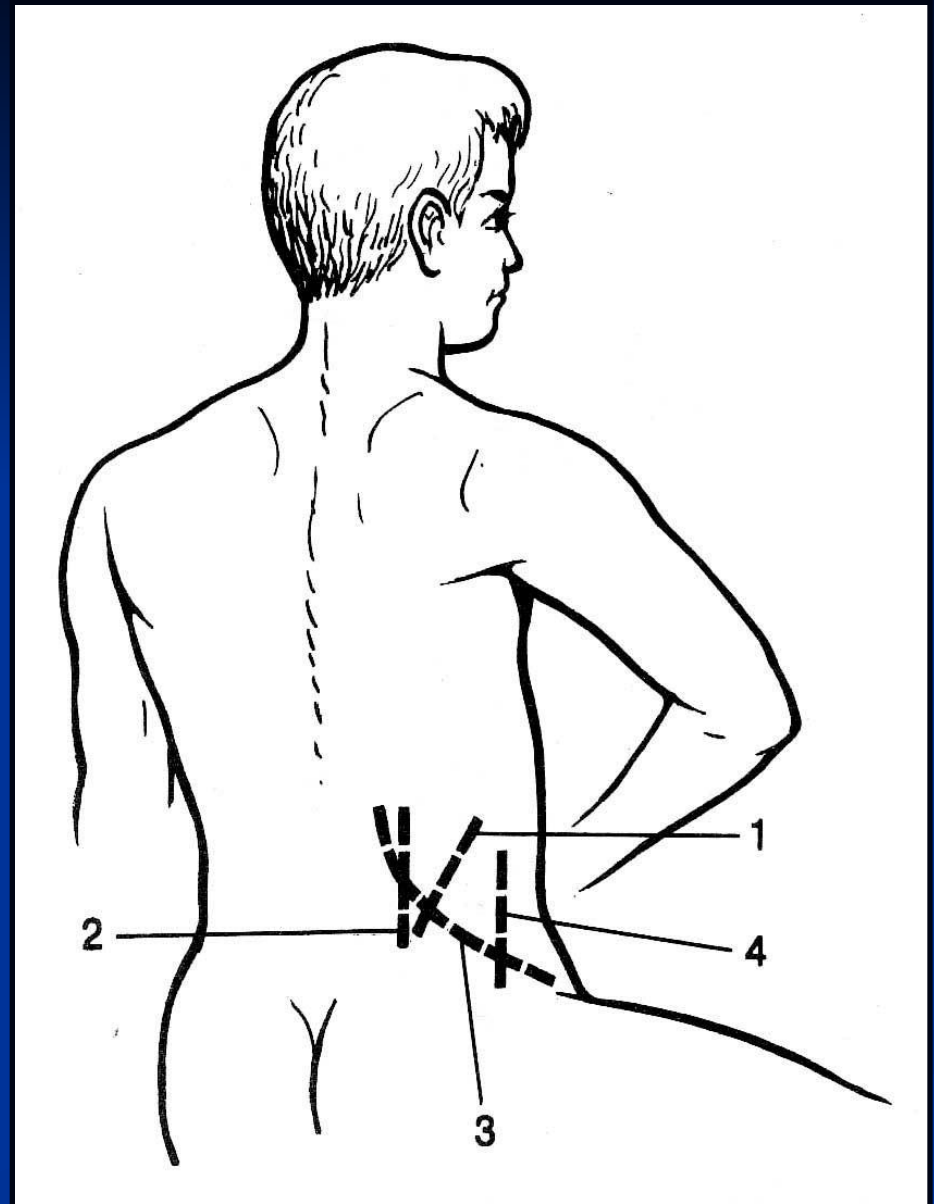


Локализация гнойников в забрюшинном пространстве



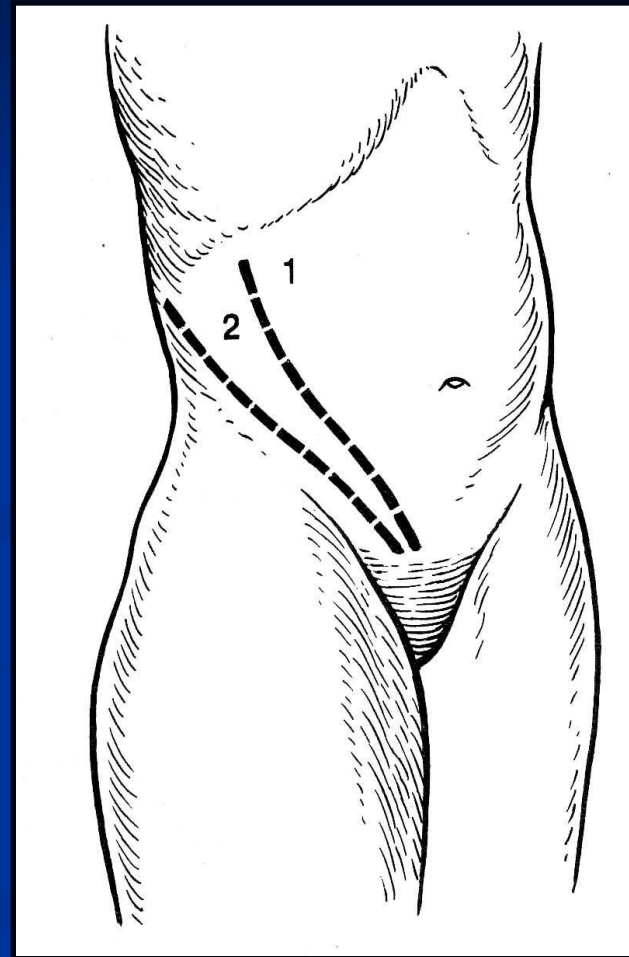
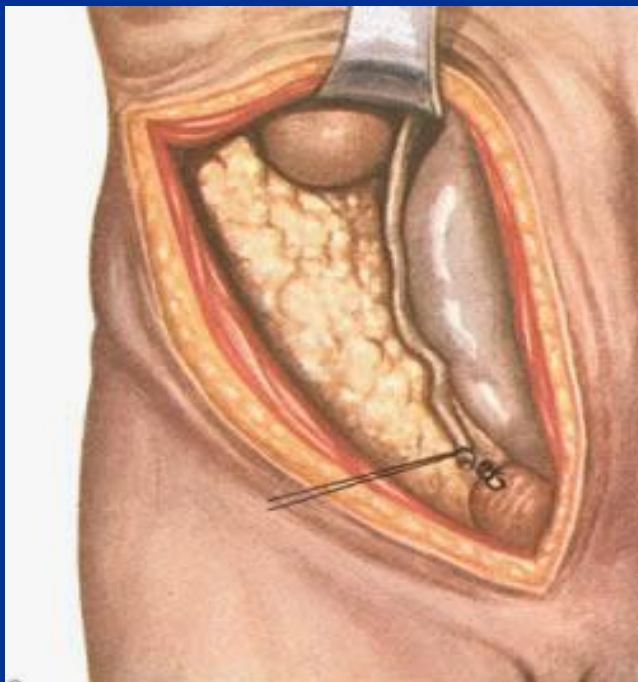
Доступы к органам забрюшинного пространства

1. Заднелатеральный
2. Доступ по Симону
3. Доступ по Израэлю
4. Переднелатеральный

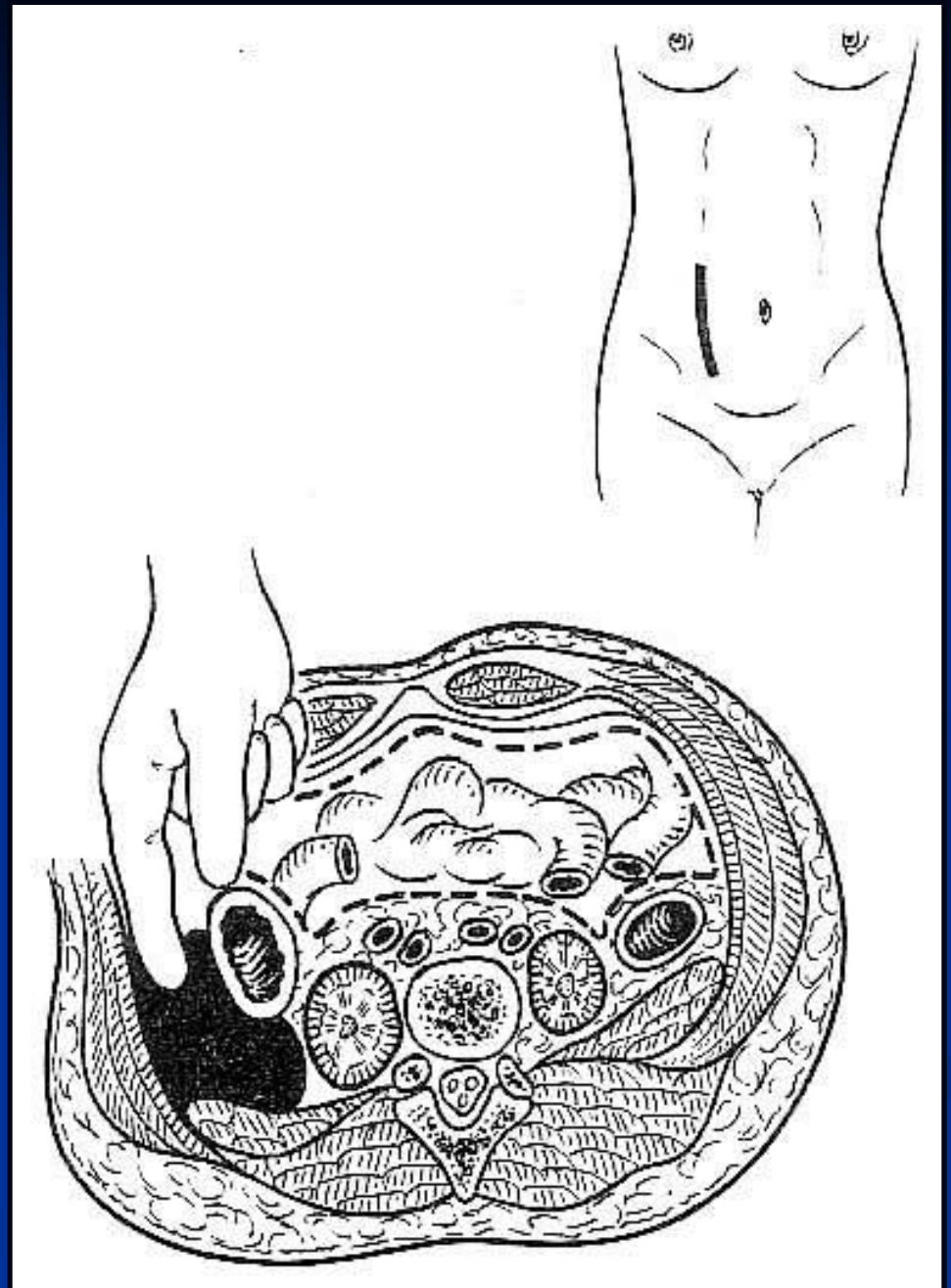


Доступы к органам забрюшинного пространства

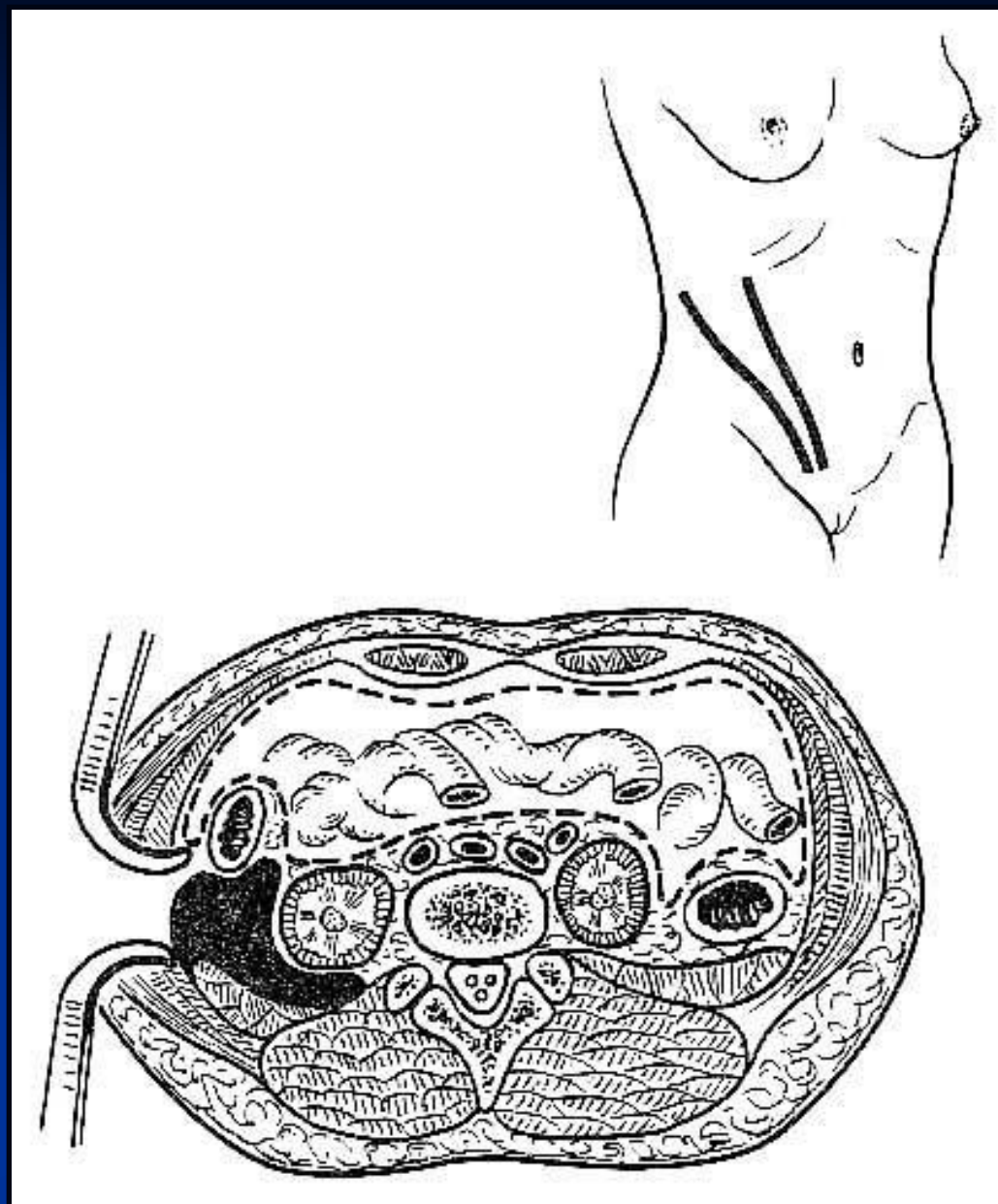
1. Разрез по Пирогову
2. Разрез по Шевкуненко



Вскрытие гнояника при параколите



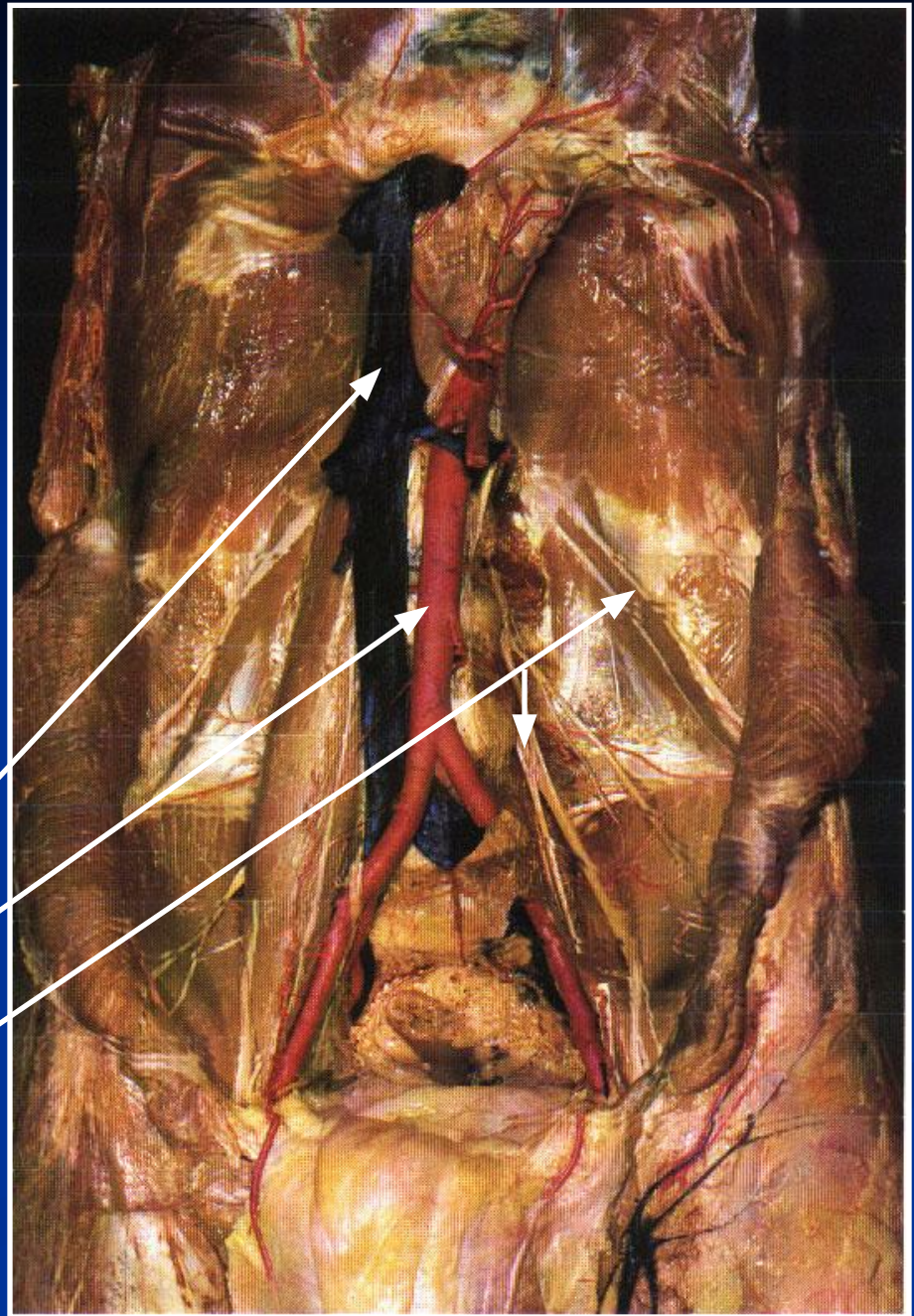
Вскрытие гнояника при псоите



Сосуды и нервы забрюшинного пространства

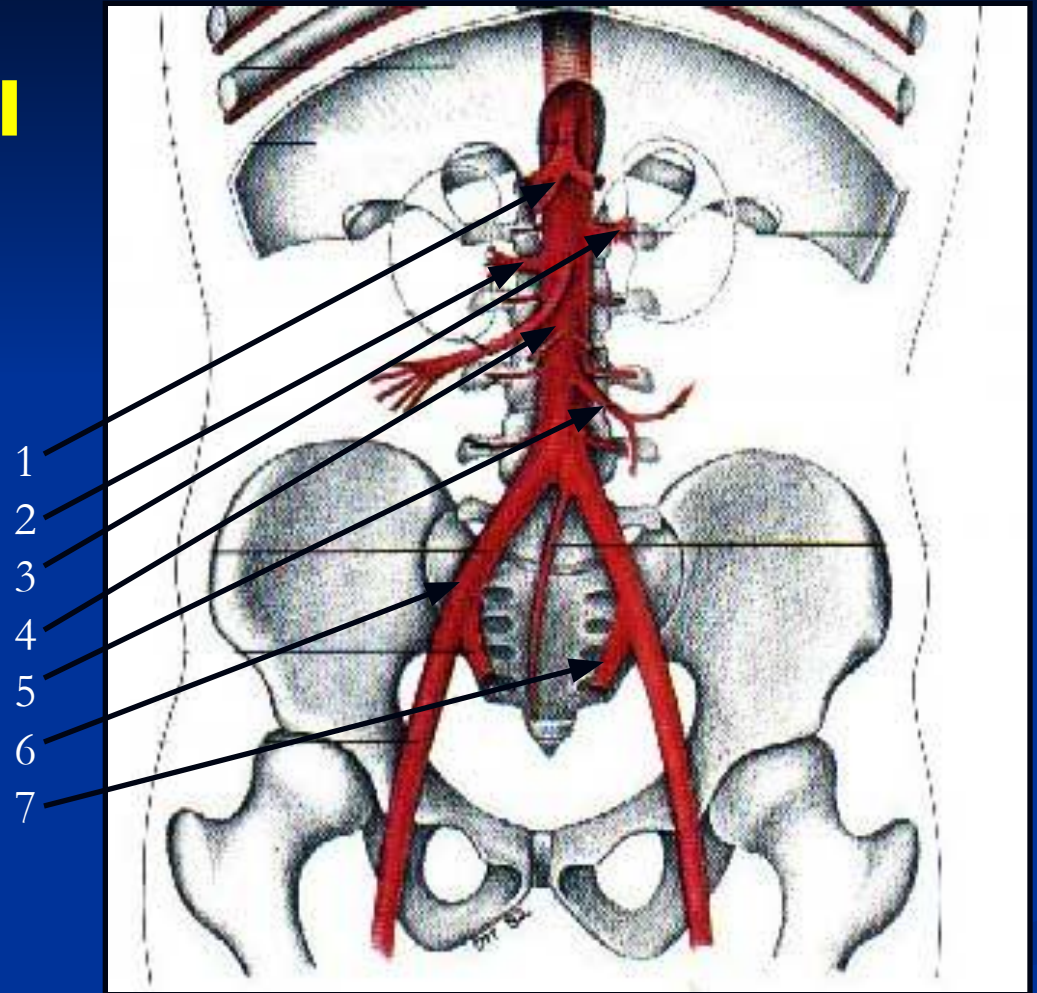
1. Нижняя полая вена
2. Аорта
3. Нервы поясничного сплетения

1
2
3



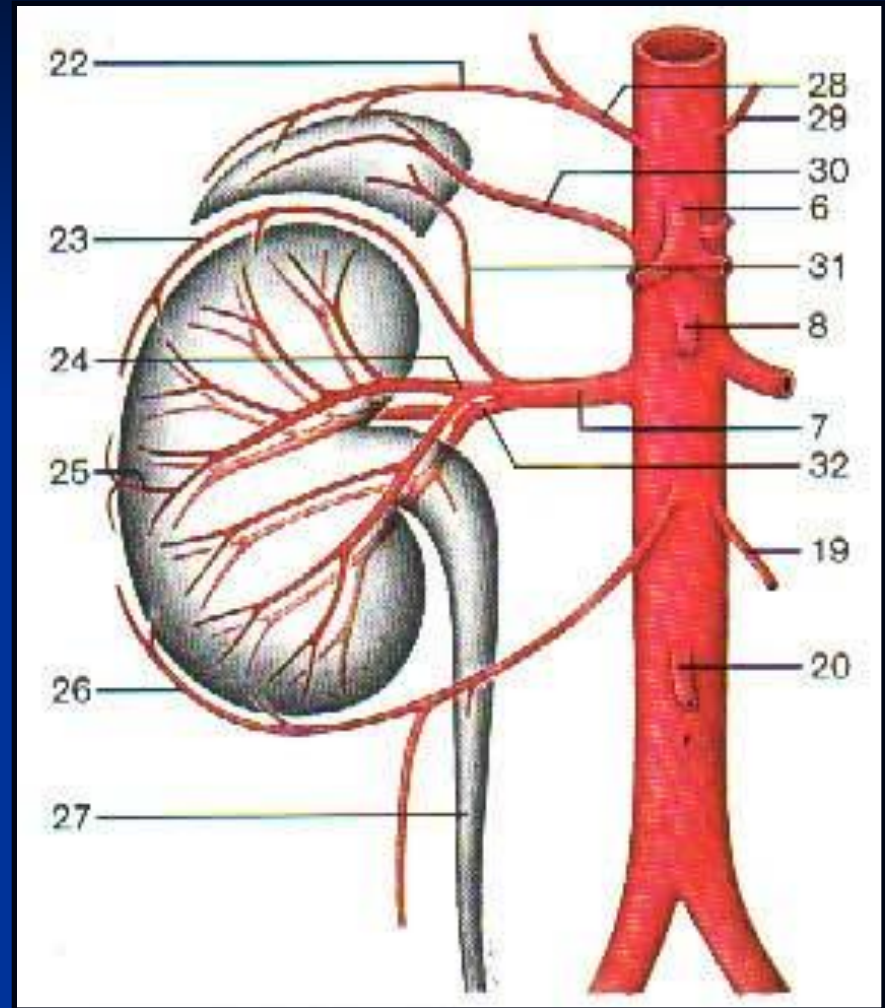
Ветви брюшного отдела аорты

1. Чревный ствол
2. Нижняя брызжеечная артерия
3. Верхняя брызжеечная артерия
4. Почечная артерия
5. Яичковая (яичниковая) артерия
6. Наружная подвздошная артерия
7. Внутренняя подвздошная артерия

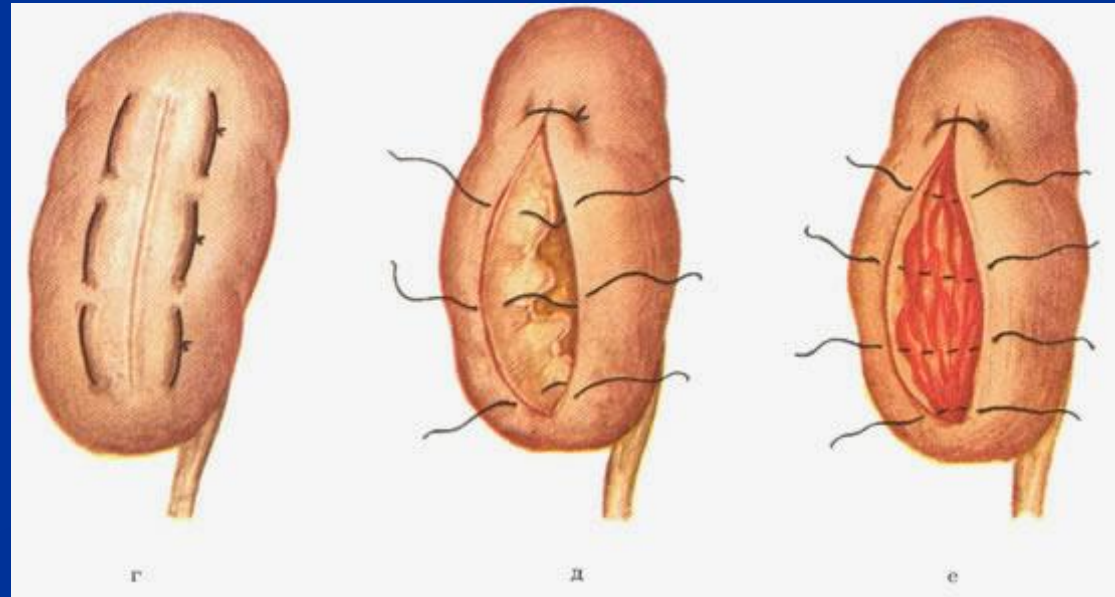
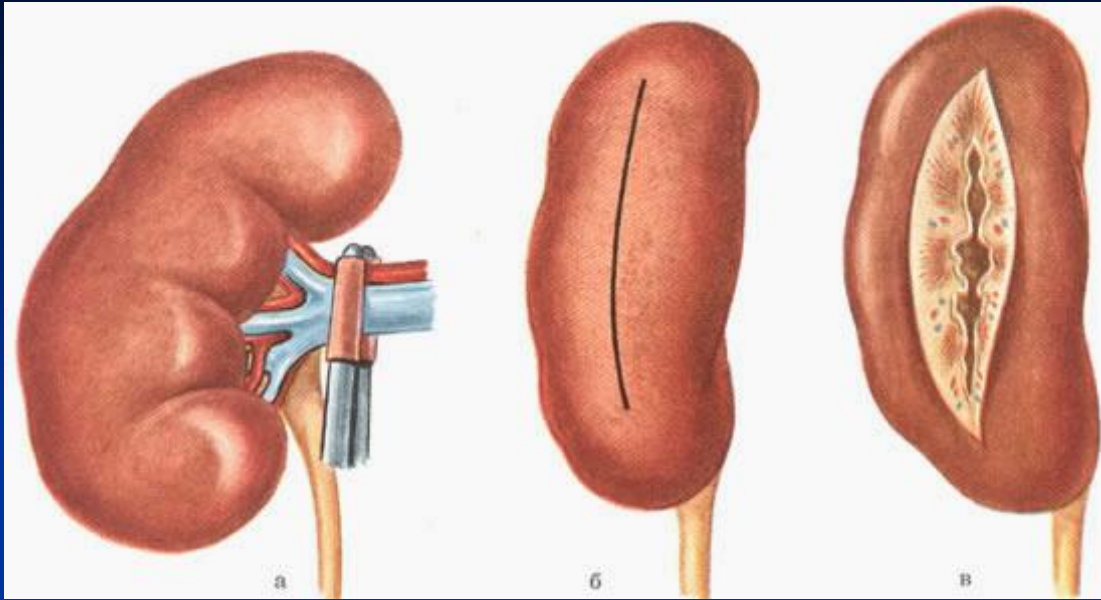


Кровоснабжение ПОЧКИ

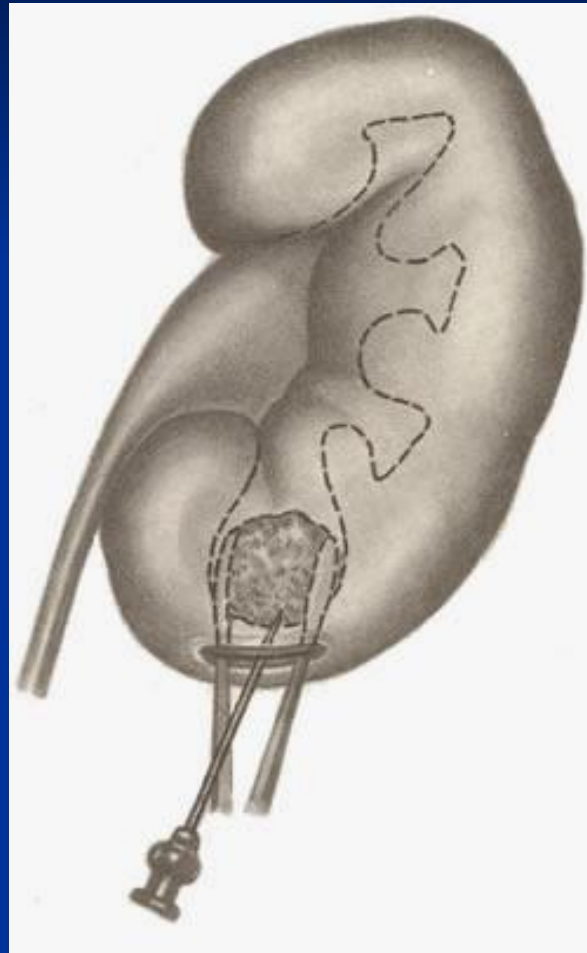
- 32. Почечная артерия
- 30. Надпочечниковая артерия
- 26. Яичковая артерия



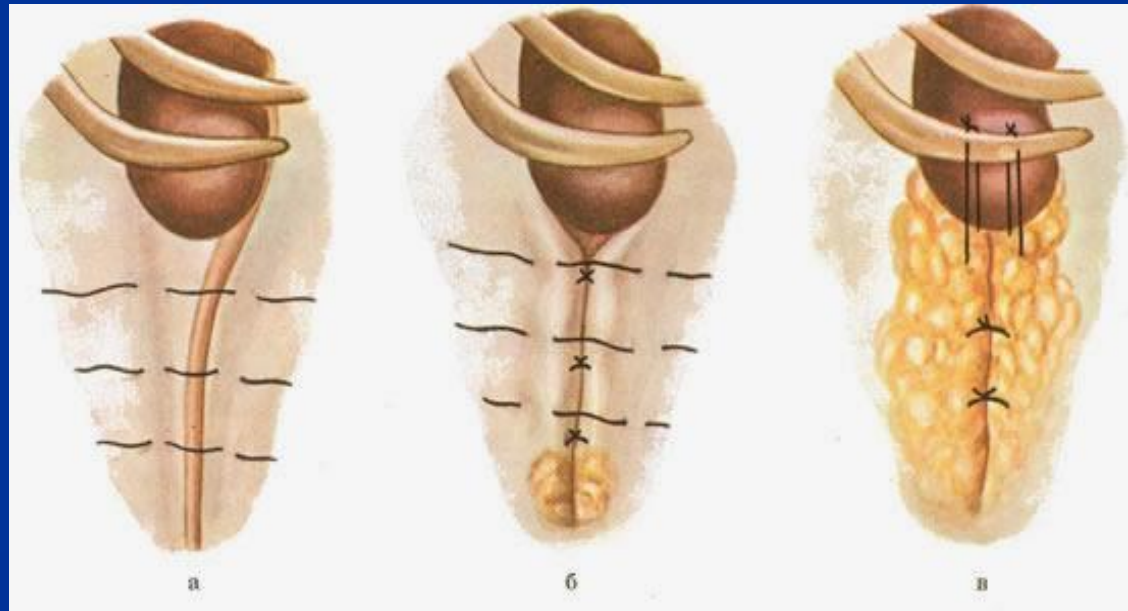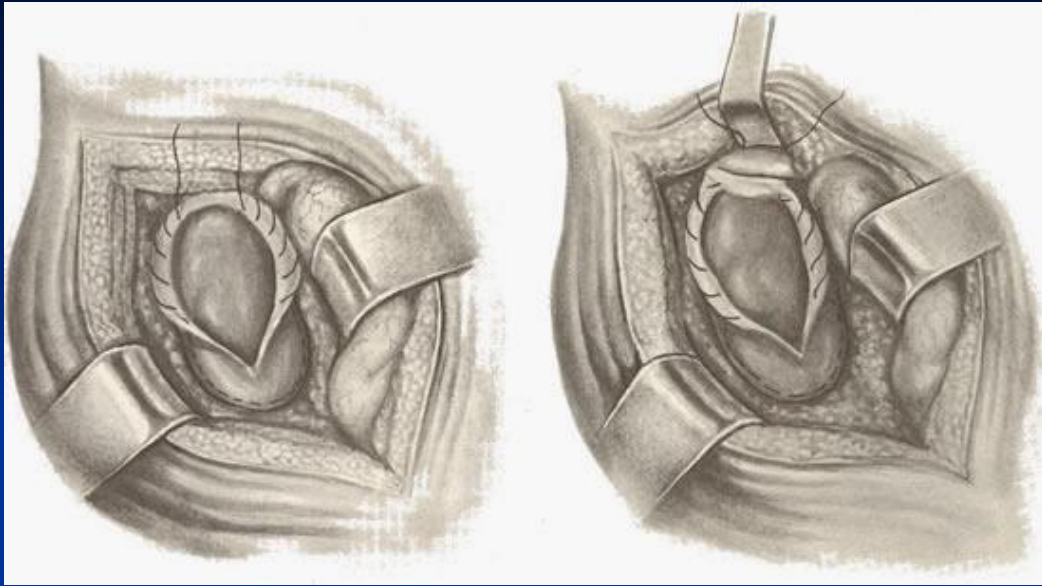
Нефротомия



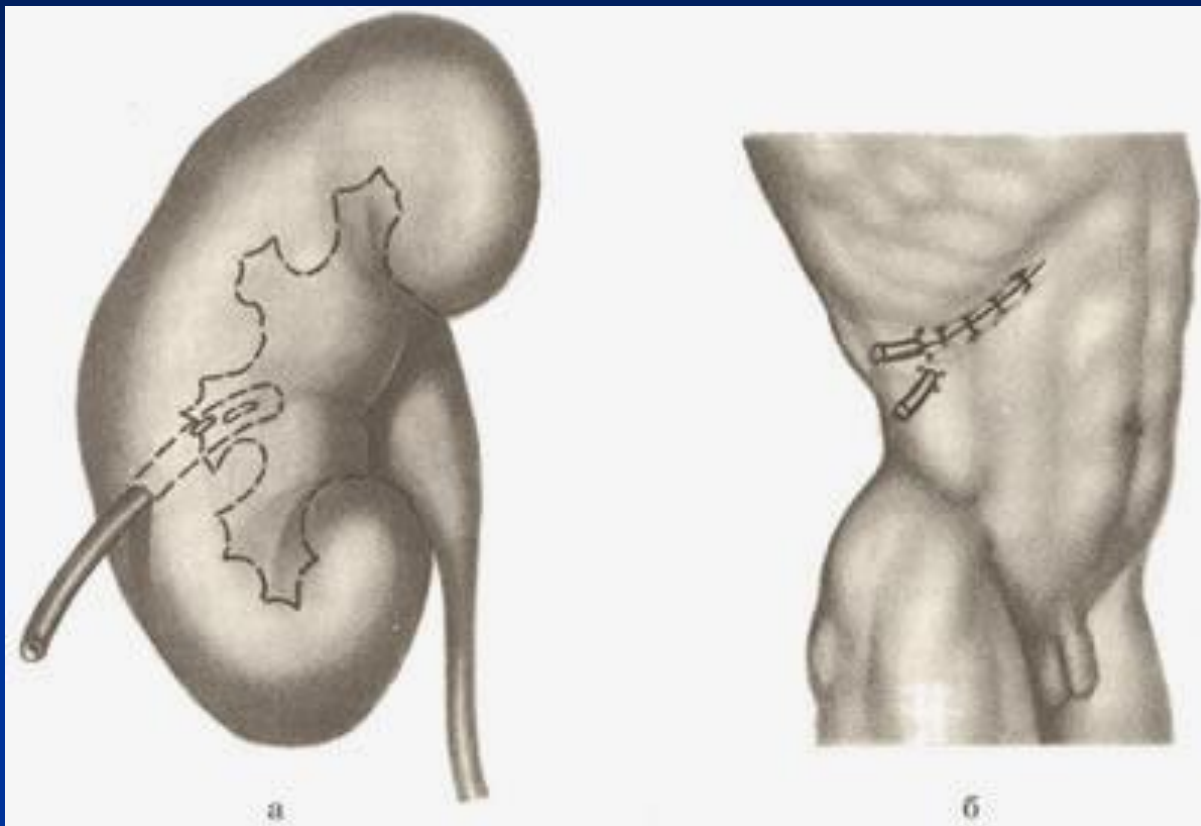
Нефролитотомия



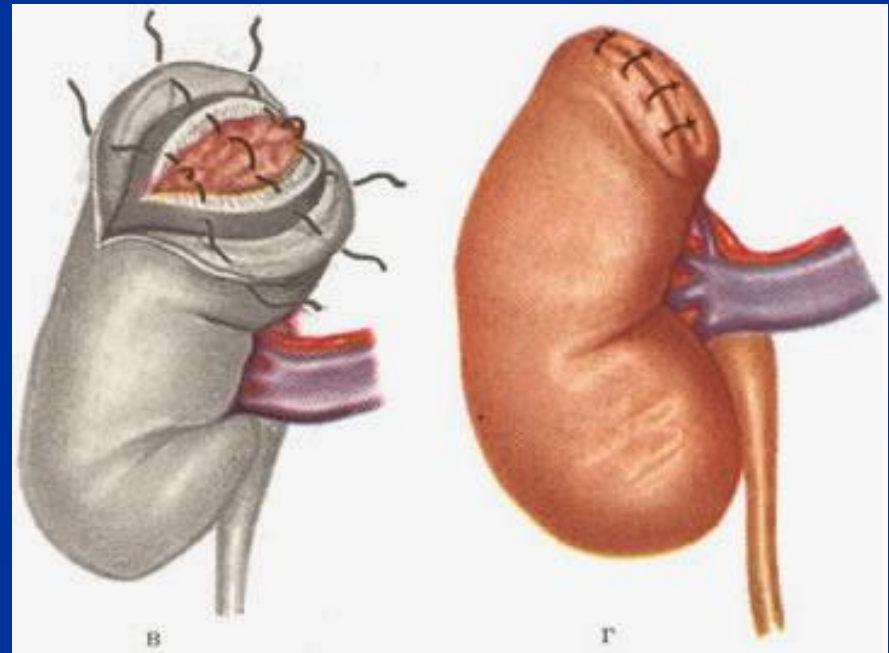
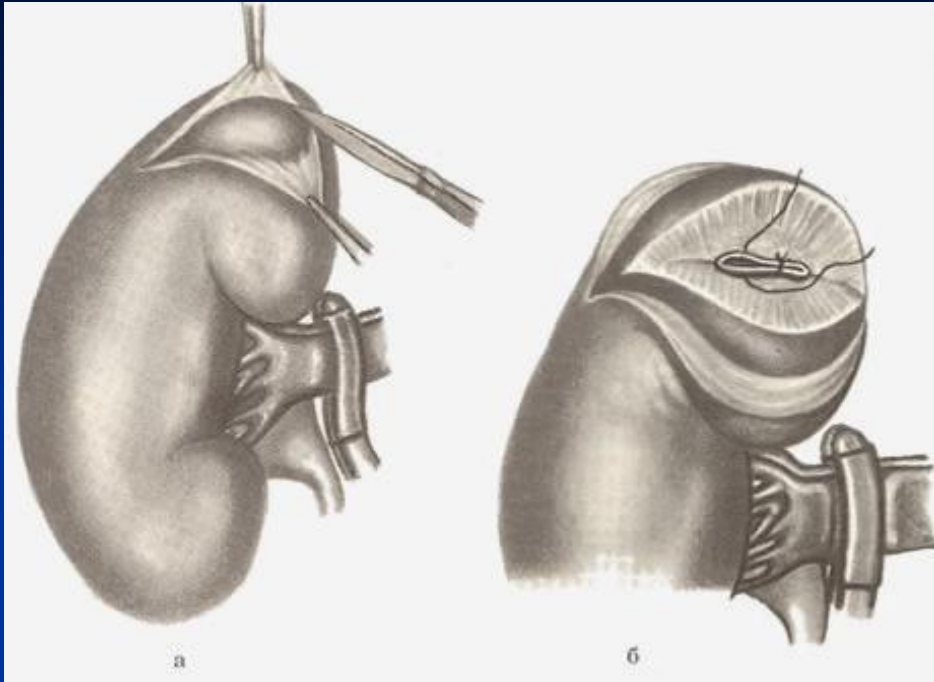
Нефропексия



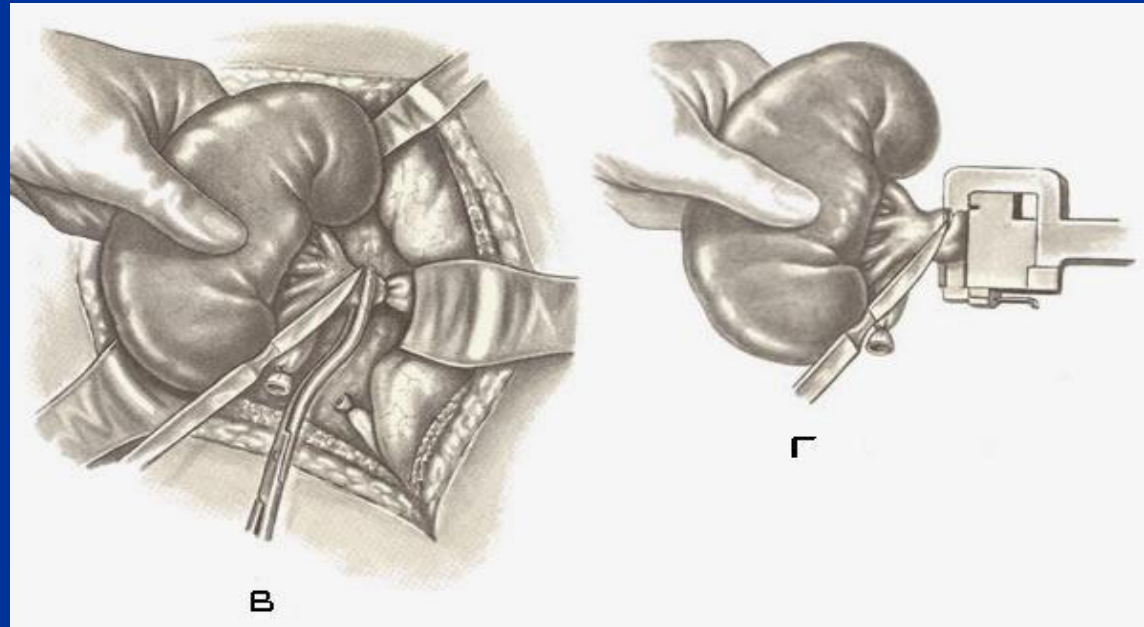
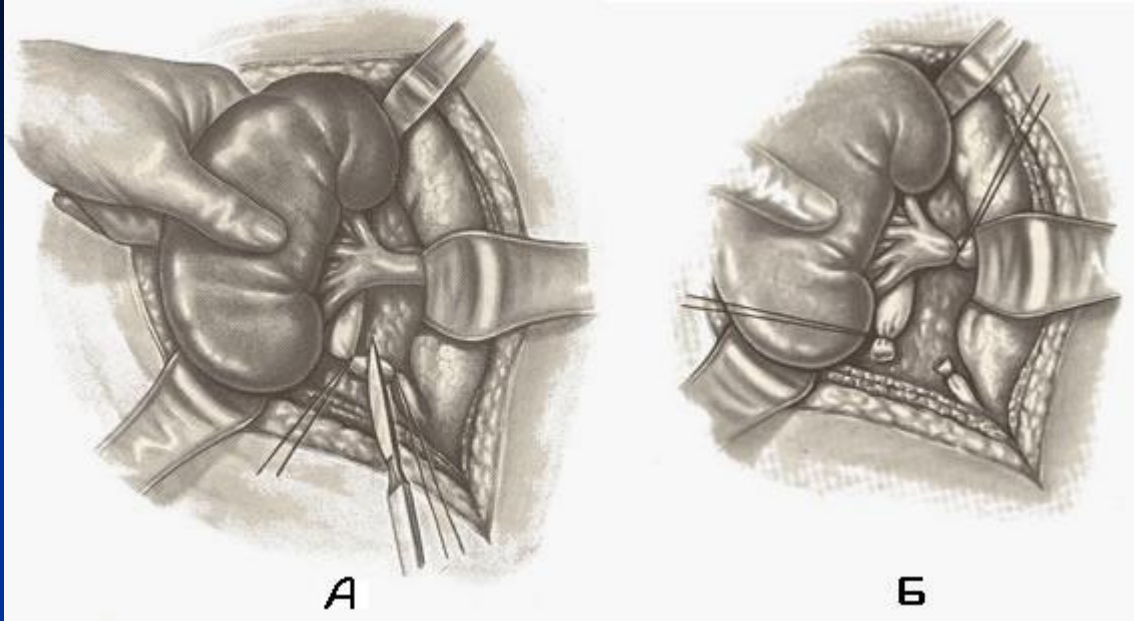
Нефростомия



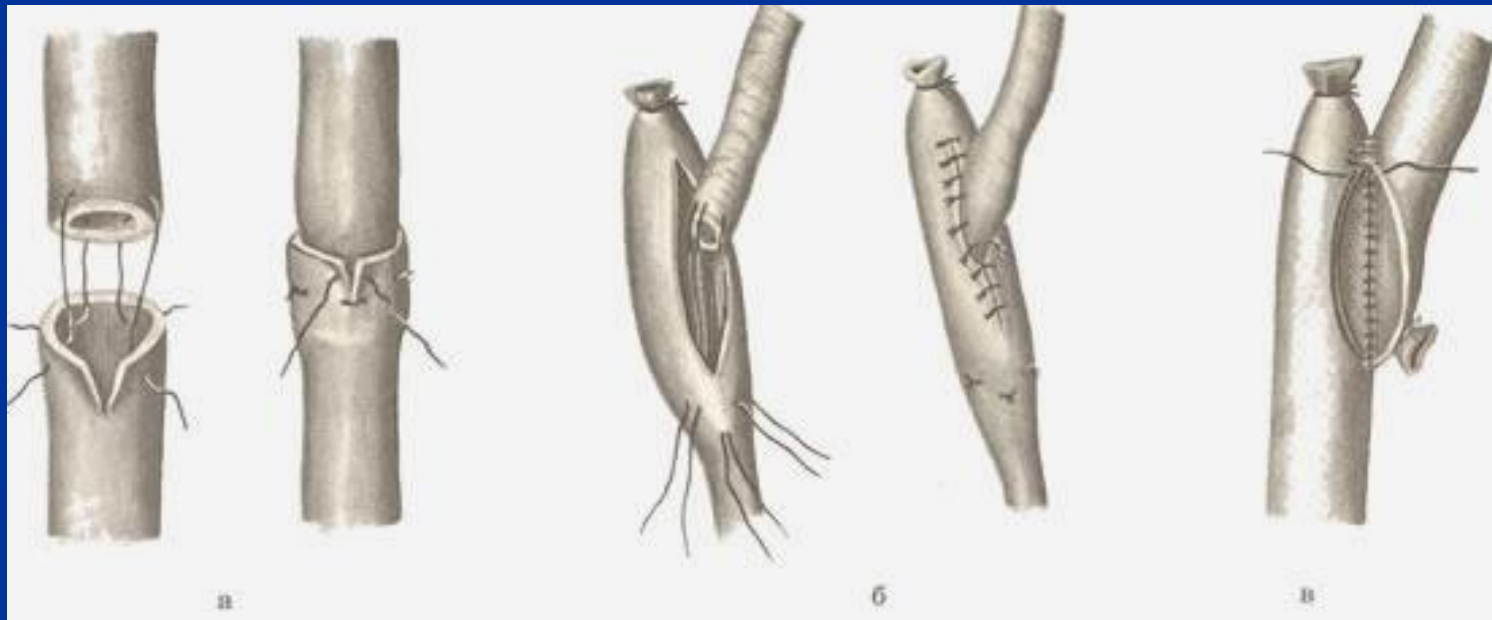
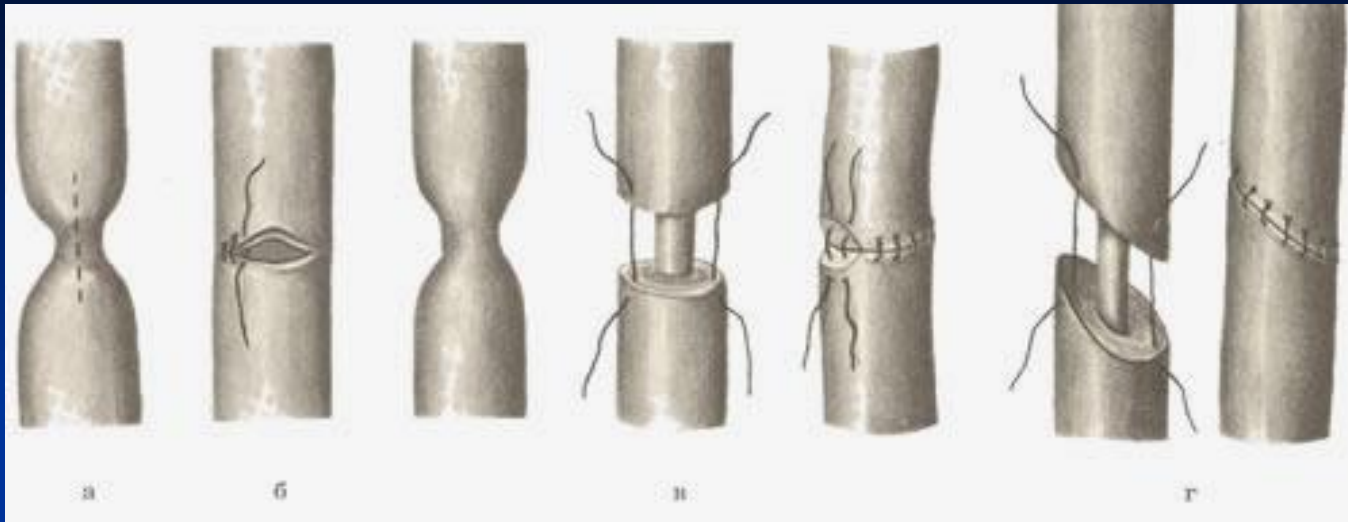
Резекция почки



Нефрэктомия



Резекция мочеточника



Операции при варикоцеле

