

ҚР ДЕНСАУЛЫҚ САҚТАУ МИНИСТРЛІГІ
С.Д.АСФЕНДИЯРОВ АТЫНДАҒЫ
ҚАЗАҚ ҰЛТТЫҚ МЕДИЦИНА
УНИВЕРСИТЕТІ



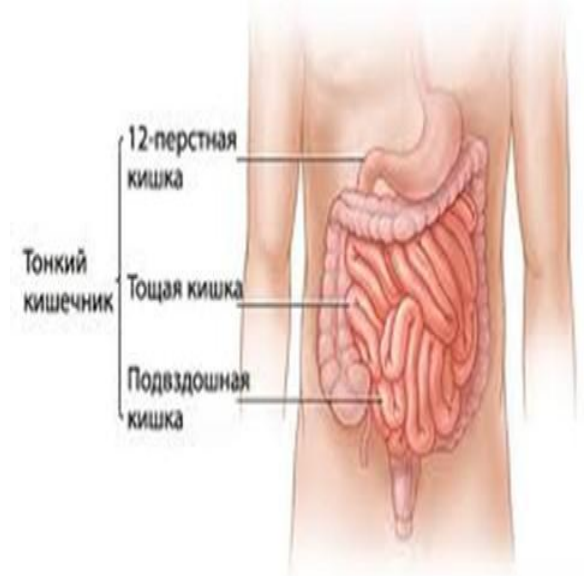
МИНИСТЕРСТВО ЗДРАВООХРАНЕНИЯ РК
КАЗАХСКИЙ НАЦИОНАЛЬНЫЙ
МЕДИЦИНСКИЙ УНИВЕРСИТЕТ ИМЕНИ
С.Д.АСФЕНДИЯРОВА

Хирургические болезни тонкой и ободочной кишок.

Подготовила: Шиенов Н.
Проверил:
Группа: 716-1
Факультет: ВОП

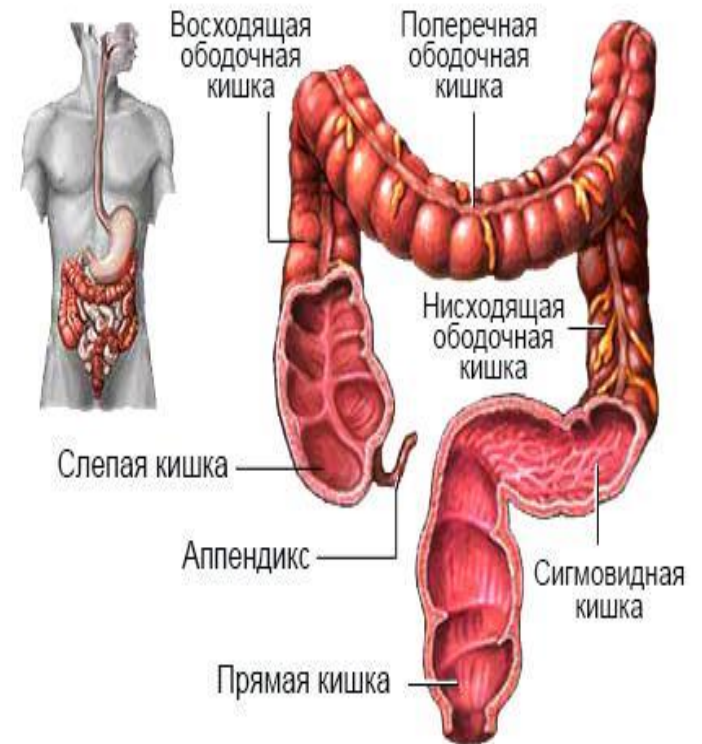
Анатомия кишки

- **-Тонкая кишка** начинается от привратника желудка и доходит до слепой кишки, имея длину 5—6 м и диаметр 2,5—4 см. В ней выделяют двенадцатиперстную, тощую и подвздошную кишку.
- *-Артериальное кровоснабжение* кишки осуществляют интестинальные ветви верхней брыжеечной артерии,
- **-Функции тонкой кишки:** секреторная, эндокринная, моторная, всасывательная, выделительная и иммунокомпетентная.



Анатомия кишки

- **-Толстая кишка** (intestinum grassum) включает слепую кишку (caecum), восходящую ободочную (colon ascendens), поперечную ободочную (colon transversum), нисходящую ободочную (colon descendens), сигмовидную ободочную (colon sigmoidetum) и прямую (rectum) кишку. Длина ободочной кишки 1—2 м, диаметр 4—6 см.
- *-Кровоснабжение* а. colica dextra и media.
- *-Функции ободочной кишки.* Ободочная кишка выполняет моторную, всасывательную, выделительную функции.



Классификация хирургических заболеваний тонкой кишки

- I. Аномалии развития
- П. Дивертикулы
- Нарушения кровообращения (острые и хронические)
- Воспалительные заболевания
- Непроходимость кишечника
- Опухоли
 - а) доброкачественные
 - б) злокачественные
- Травмы
- Свищи
- Последствия хирургического лечения (синдром "короткой кишки")

Дивертикул тонкой кишки

- Выпячивание кишечной стенки в виде слепого мешка называют дивертикулом.
- **Врожденные (истинные)** дивертикулы имеют все слои кишечной стенки и расположены обычно на противобрыжеечной стороне, **приобретенные (ложные)** — не имеют мышечной оболочки и чаще всего расположены на брыжеечной стороне кишки, где проходят сосуды (как и в толстой кишке). Натяжение стенки кишки спайками на ограниченном участке ведет к формированию тракционных дивертикулов.
- **Осложнения.** дивертикулит, кровотечение. Реже встречаются перфорация кишки.
- **Операцией** выбора при дивертикулезе является **резекция пораженного участка** кишки с анастомозом конец в конец. При одиночных дивертикулах возможна операция дивертикулэктомии. Для выявления дивертикулов тонкую кишку раздувают во время операции, вводя воздух через назо-энтеральный зонд.

2. Болезнь Крона

- Болезнь Крона относят к группе хронических воспалительных заболеваний желудочно-кишечного тракта неизвестной этиологии. "терминальный илеит".
- **Этиология и патогенез.** Причина болезни Крона окончательно не выяснена. Предполагают, что это полиэтиологическое заболевание с монопатогенетическим механизмом развития. В качестве вероятных этиологических факторов указывают на следующие:
 - а) инфекционный (микобактерии туберкулеза, псевдомоны, вирус кори);
 - б) аллергический (пищевая аллергия на молочный белок, гидратированные жиры, вкусовые добавки, дисахариды);
 - в) курение (увеличивает вероятность заболевания в 4 раза);
 - г) генетический (дефект в 16-й хромосоме, по-видимому, объясняет случаи заболевания у родственников первой степени родства, характеризующиеся идентичной локализацией и вариантом клинического течения болезни).

- АУТОИММУННЫЙ МЕХАНИЗМ:
- связь с определенными HLA-антигенами (в России установлена положительная ассоциация с антигенами A3 и B14, а также отрицательная ассоциация с антигеном Aw 19);
- лимфоплазматическая инфильтрация в очаге поражения (патогномоничным морфологическим признаком болезни Крона считают эпителиоидную гранулему, поражающую все слои стенки кишки);
- наличие противотканевых антител (обнаружены противотолстокишечные аутоантитела у 60—75 % больных, значительно реже у них находят ANCA — антинейтрофильные цитоплазматические антитела);
- системность патологического процесса (кроме пищеварительной трубки обнаруживают внекишечные поражения — полиартрит, анкилозирующий спондилоартрит, язвенно-некротический дерматит, тиреоидит, иридоциклит, склерозирующий холангит и др.);
- эффективность при лечении кортикостероидами и иммуносупрессорами

Классификация болезни Крона

- 1. По локализации поражения:
 - а) изолированные (эзофагит, гастрит, дуоденит, еунит, илеит, колит, проктит);
 - б) сочетанные (илеocolит и т. д.).
- 2. По клиническому течению:
 - а) с преобладанием симптомов воспаления (острого или хронического);
 - б) сегментарные стриктуры кишки;
 - в) свищи (одиночные, множественные; наружные или внутренние).
- Осложнения: кишечная непроходимость, перфорация, абсцесс, кишечное кровотечение, токсическая дилатация толстой кишки, стеноз мочеточника, гидронефроз, рак, фистулы, недержание газов и кала.
- Внекишечные проявления:
 - а) связанные с илеocolитом (периферический артрит, анкилозирующий спондилит, узловатая эритема, гангренозная пиодермия, увеит, иридоциклит, склерит, афтозный стоматит);
 - б) связанные с нарушением кишечного пищеварения (мальабсорбция, холелитиаз, уrolитиаз, остеопороз);
 - в) неспецифические (жировая дистрофия печени, первично-склерозирующий холангит, хронический гепатит, холангиокарцинома, амилоидоз, пептическая язва).

Клиническая картина

- лихорадка
- диарея
- боль в животе
- прогрессирующее похудание.

Осложнения

- Рубцовые стриктуры,
- наружные и внутренние свищи,
- внутрибрюшинные и тазовые абсцессы

Диагностика

- УЗИ -сегментарное утолщение стенки полого органа до 8—10 мм.
- лейкоцитоз, анемия (чаще железодефицитная, иногда обусловлена дефицитом и витамина В₁₂, и фолиевой кислоты),
- гипопротейнемия, гипоальбуминемия, высокий С-РБ, увеличение СОЭ и количества тромбоцитов.
- высокий ферритин и трансферрин, низкое содержание В₁₂, фолиевой кислоты, цинка и магния.
- При радионуклидном исследовании с Se отмечают нарушение энтерогепатической циркуляции желчных кислот и их обмена.

Лечение

- Из рациона исключают продукты, способствующие обострению (сахарозу, лактозу), грубые пищевые волокна (при тонкокишечной локализации), восполняя дефициты железа, фолиевой кислоты, витамина В₁₂, жирорастворимых витаминов, цинка, кальция.
- Медикаментозное лечение включает:
 - а) симптоматическую терапию боли, диареи, анемии;
 - б) противовоспалительную терапию салицилатами (сульфосалазин 2—4 г/сут при поражении толстой кишки, месалазин 1,2—3,2 г/сут при тонкокишечной локализации), трихополом 1,5 г/сут, ципрофлоксацином 0,5—1,0 г/сут;
 - в) иммунодепрессанты: преднизолон 160—240 мг/сут, гидрокортизон 300—450 мг/сут, азатиоприн до 200 мг/сут, циклоспорин 4 мг/кг массы тела/сут;
 - г) перспективным методом терапии считают иммуномодуляцию с применением антицитокиновой стратегии, направленной на блокаду отдельных медиаторов воспаления и использованием противовоспалительных регуляторных цитокинов (моноклональные антитела к TNF, CD4+, препарат ре-комбинантного IL-10, антагонисты рецепторов IL-1, ингибиторы IFN-(противовоспалительный медиатор IL-11).
- **Показания к хирургическому лечению**
- служит неэффективность медикаментозной терапии,
- появление внекишечных проявлений заболевания,
- полная или частичная кишечная непроходимость,
- другие осложнения (рак, кишечное кровотечение, фистулы, токсическая дилатация толстой кишки),
- перианальные проявления.

- **НЕСПЕЦИФИЧЕСКИЙ ЯЗВЕННЫЙ КОЛИТ**

- Неспецифический язвенный колит представляет собой диффузный воспалительный процесс в слизистой оболочке прямой и ободочной кишки с развитием язвенно-некротических изменений. Болезнь характеризуется кровавым поносом, который обостряется и прекращается без видимой причины.
- **Этиология и патогенез.** Этиология заболевания изучена недостаточно. Полагают, что инфекция является непрямым триггерным фактором, имеющим связь с изменением и значительным увеличением кишечной микрофлоры в кишечнике. Известна роль аллергии в развитии процесса: исключение из питания пищевых аллергенов (молоко, яйца) приводит к улучшению клинического течения заболевания.
- В сыворотке крови больных неспецифическим язвенным колитом можно обнаружить специфические антитела к слизистой оболочке толстой кишки. Такие же антитела обнаруживаются и у здоровых людей. Прямых доказательств роли антител в патогенезе язвенного колита нет, как нет и убедительных доказательств аутоиммунной природы заболевания.
- **Клиническая картина и диагностика.** Клиническая картина зависит от распространенности поражения, клинической формы неспецифического язвенного колита, наличия или отсутствия осложнений. Различают *острую скоротечную, хроническую постоянную и хроническую рецидивирующую формы*. По тяжести клинических проявлений болезни выделяют тяжелую форму, характерную для обширного поражения толстой кишки, средней тяжести и легкую, проявляющуюся преимущественно поражением только прямой кишки. Ведущие симптомы — диарея и выделение крови (кровавая диарея).
- **Дифференциальная диагностика.** Неспецифический язвенный колит дифференцируют от дизентерии (бактериологические и серологические исследования), проктита, болезни Крона.

Лечение

- Консервативное лечение неспецифического язвенного колита включает диету с преобладанием белков, ограничением количества углеводов, исключением молока; назначают десенсибилизирующие средства и ан-тигистаминные препараты; витамины (А, Е, С, К, группы В). Хорошие результаты дает лечение сульфасалазином и его аналогами, обладающими антибактериальными и иммуносупрессивными свойствами. Одновременно назначают кортикостероидные гормоны (преднизолон, гидрокортизон, дек-саметазон): преднизолон внутрь по 20—40 мг в день и в виде микроклизм (по 20 мг два раза в день), при тяжелой форме — внутривенно. Назначают парентеральное питание, инфузионную терапию для корригирования потерь воды, электролитов, восстановления кислотно-основного состояния. При снижении гемоглобина до 100 г/л показано переливание компонентов жрови. Иммуносупрессоры (азатиоприн, циклоспорин и др.) применяют в случаях гормональной резистентности для уменьшения доз кортикостероидов, а также для снижения вероятности рецидива заболевания.
- Хирургическое лечение показано при развитии осложнений, угрожающих жизни больного (профузное кровотечение, перфорация кишки, токсическая дилатация). При тяжелой форме болезни операция показана, если интенсивное лечение в течение 5 дней не принесло успеха. Показания к хирургическому лечению возникают также при непрерывном или часто обостряющемся течении заболевания, не купирующемся консервативными мероприятиями.