

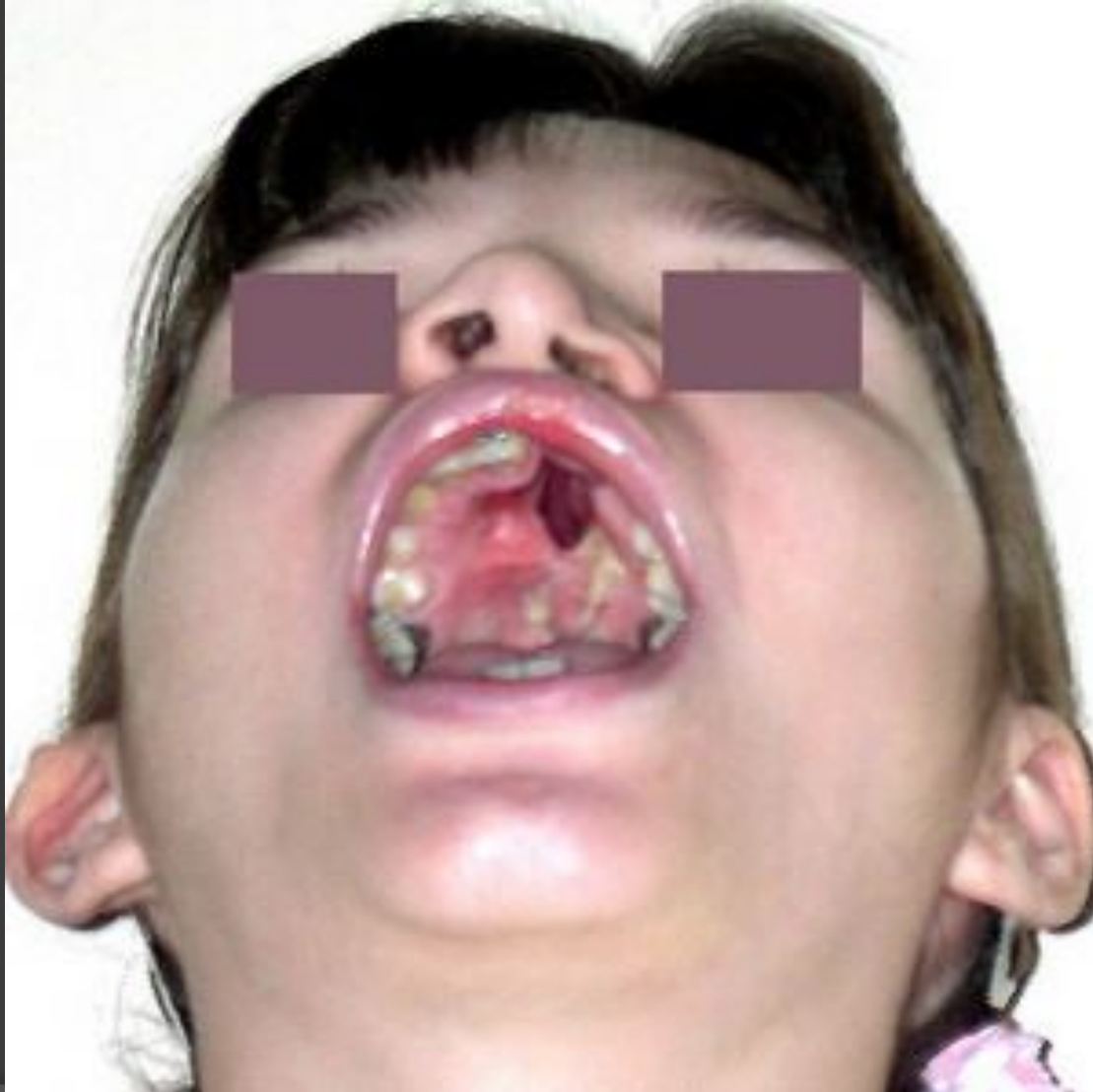ПРОТЕЗИРОВАНИЕ ДЕФЕКТОВ ТВЕРДОГО И МЯГКОГО НЕБА

Подготовила: студентка 531 гр., А.Д.Багателья

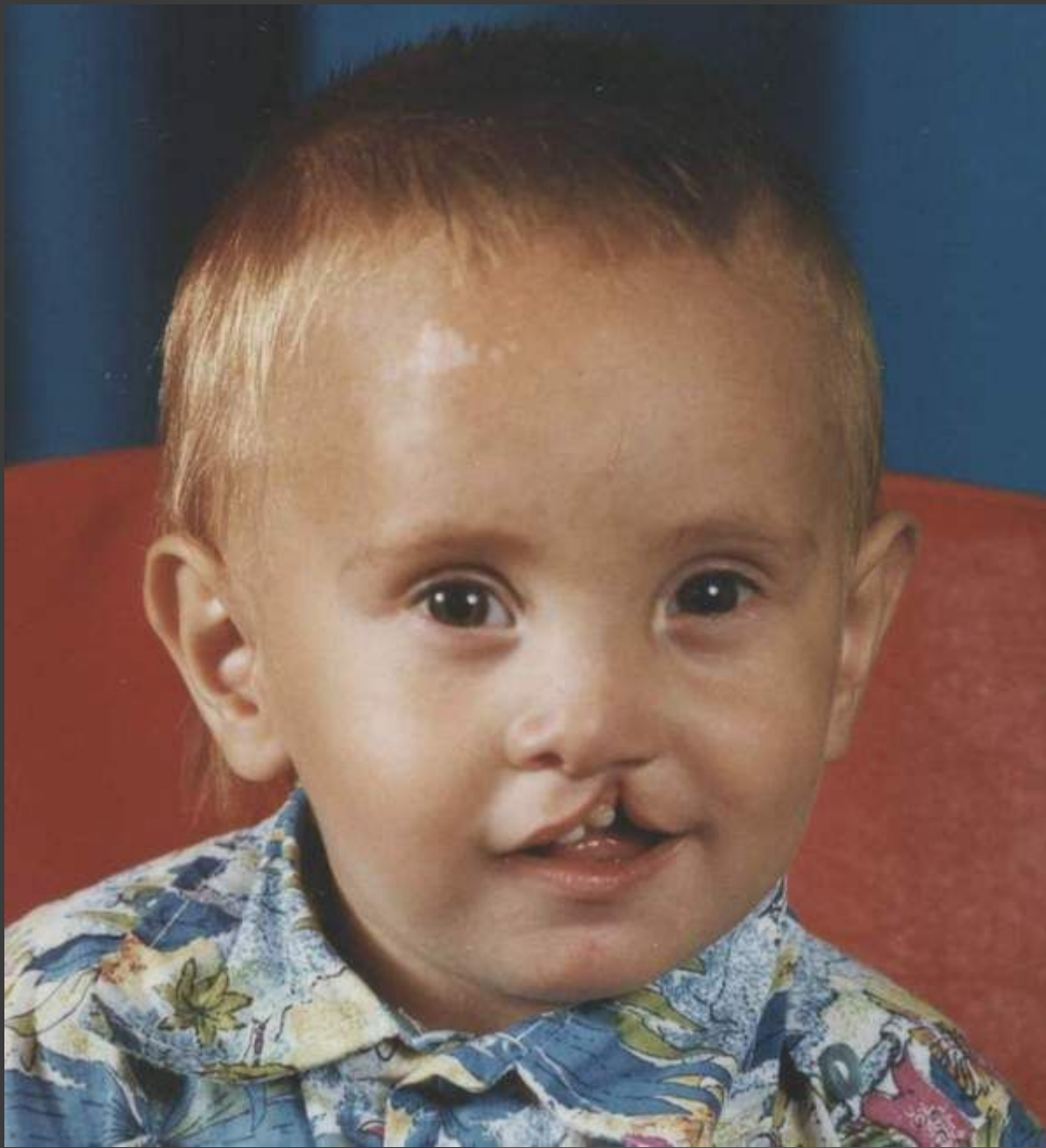- ⦿ Дефекты твердого и мягкого неба могут быть врожденными и приобретенными.
- ⦿ Первые относятся к порокам развития челюстно-лицевой области, вторые возникают вследствие травмы (огнестрельной, механической) и после удаления опухолей. Дефекты неба при сифилисе и туберкулезной волчанке в настоящее время встречаются крайне редко.

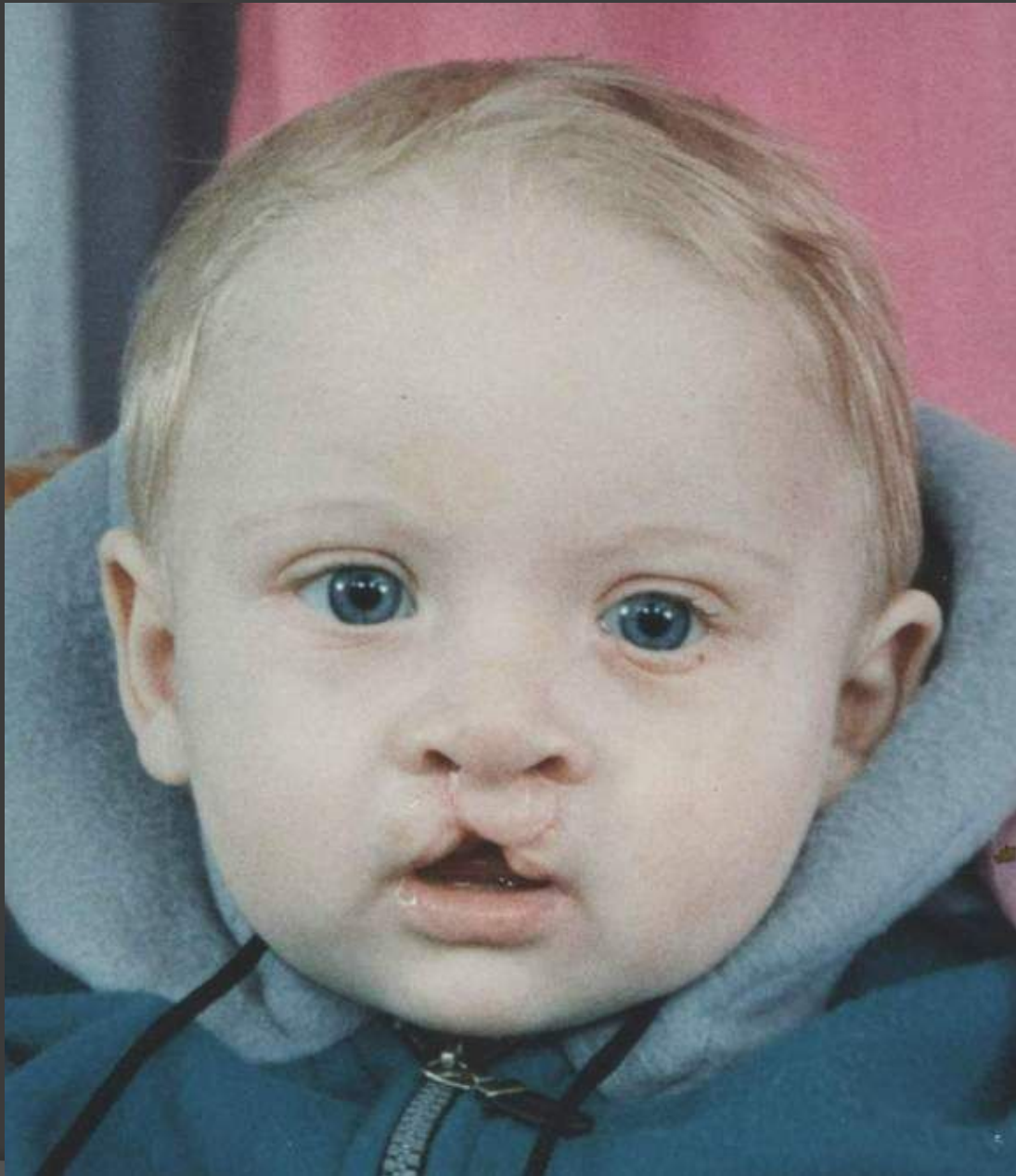- Приобретенные дефекты имеют различную локализацию и форму.
- В отличие от них врожденные располагаются посредине неба и имеют форму расщелины.
- Приобретенные дефекты могут располагаться в области твердого или мягкого неба, или в том и другом месте одновременно. Эти изъяны в отличие от врожденных сопровождаются рубцовыми изменениями слизистой оболочки. Различают передние, боковые и срединные дефекты твердого неба.

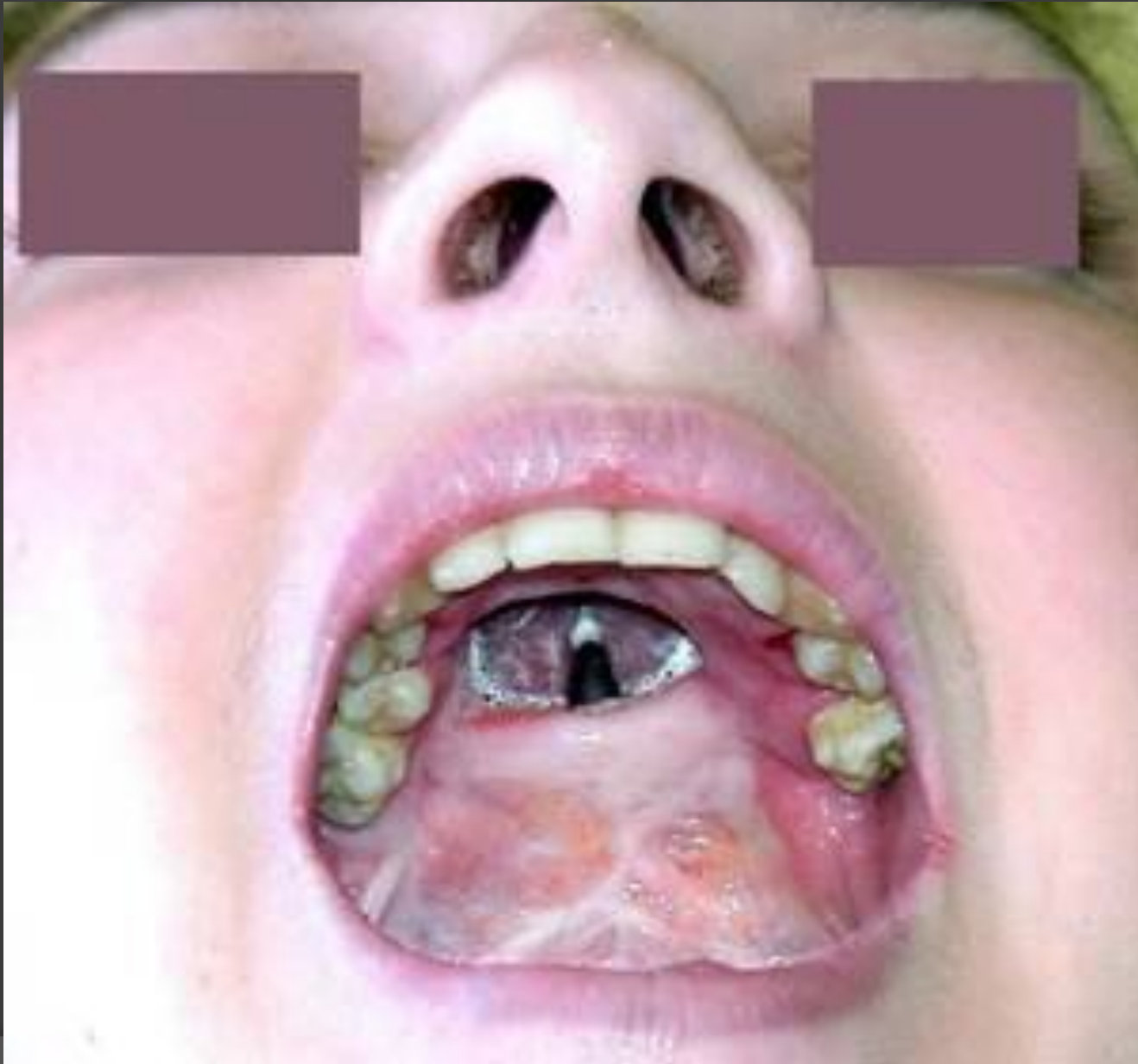- Передние дефекты могут сочетаться с изъяном альвеолярного отростка. При этом переходная складка искажена рубцами, верхняя губа западает, имеется сообщение полости рта с полостью носа, возникают нарушения эстетики. В боковой части неба дефект также может распространиться на альвеолярный отросток с образованием сообщения с верхнечелюстной и носовой полостью. Переходная складка также деформирована рубцами.

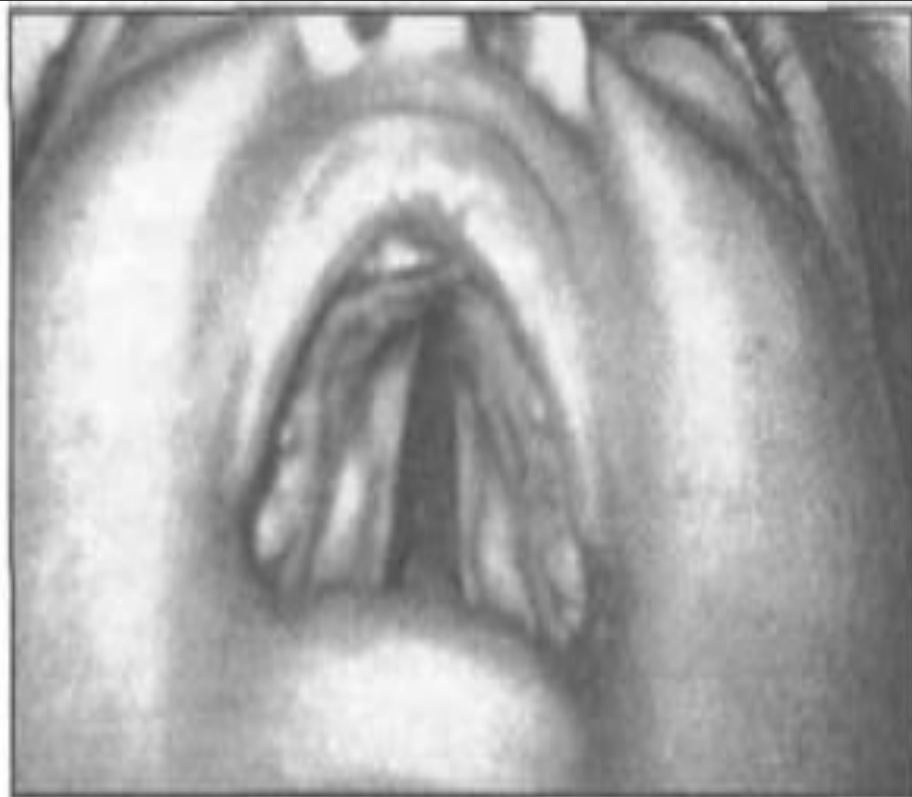

Девочка с
дефектом
твёрдого
нёба,
общей
площадью
до 10 см²

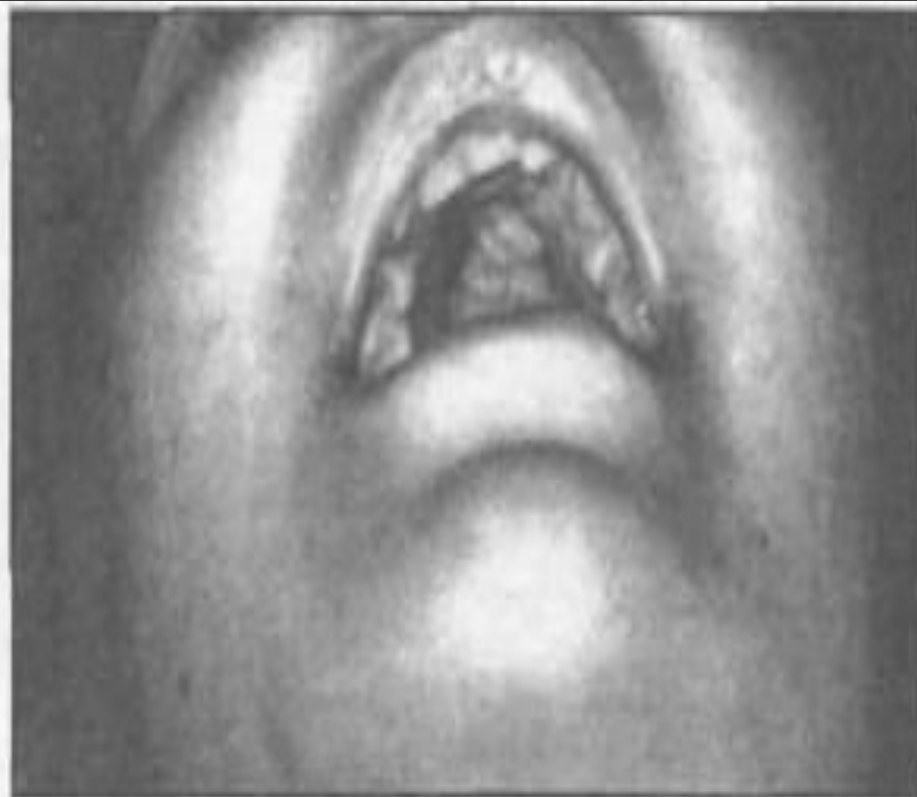







а)



б)

Рис. 32.5.3. Внешний вид больной с несращением твердого и мягкого неба до проведения операции (а) и через 1,5 месяца после ее выполнения (б).

- Характер тканей по краю дефекта имеет большое значение при создании obtурирующей части протеза. У одних пациентов дефект твердого неба ограничен костью, покрытой слизистой оболочкой различной степени податливости (твердый край). У других пациентов край дефекта образован лишь мягкими тканями, лишенными костной основы (мягкий край) и легко смещающимися при пальпации.

Нарушения функций

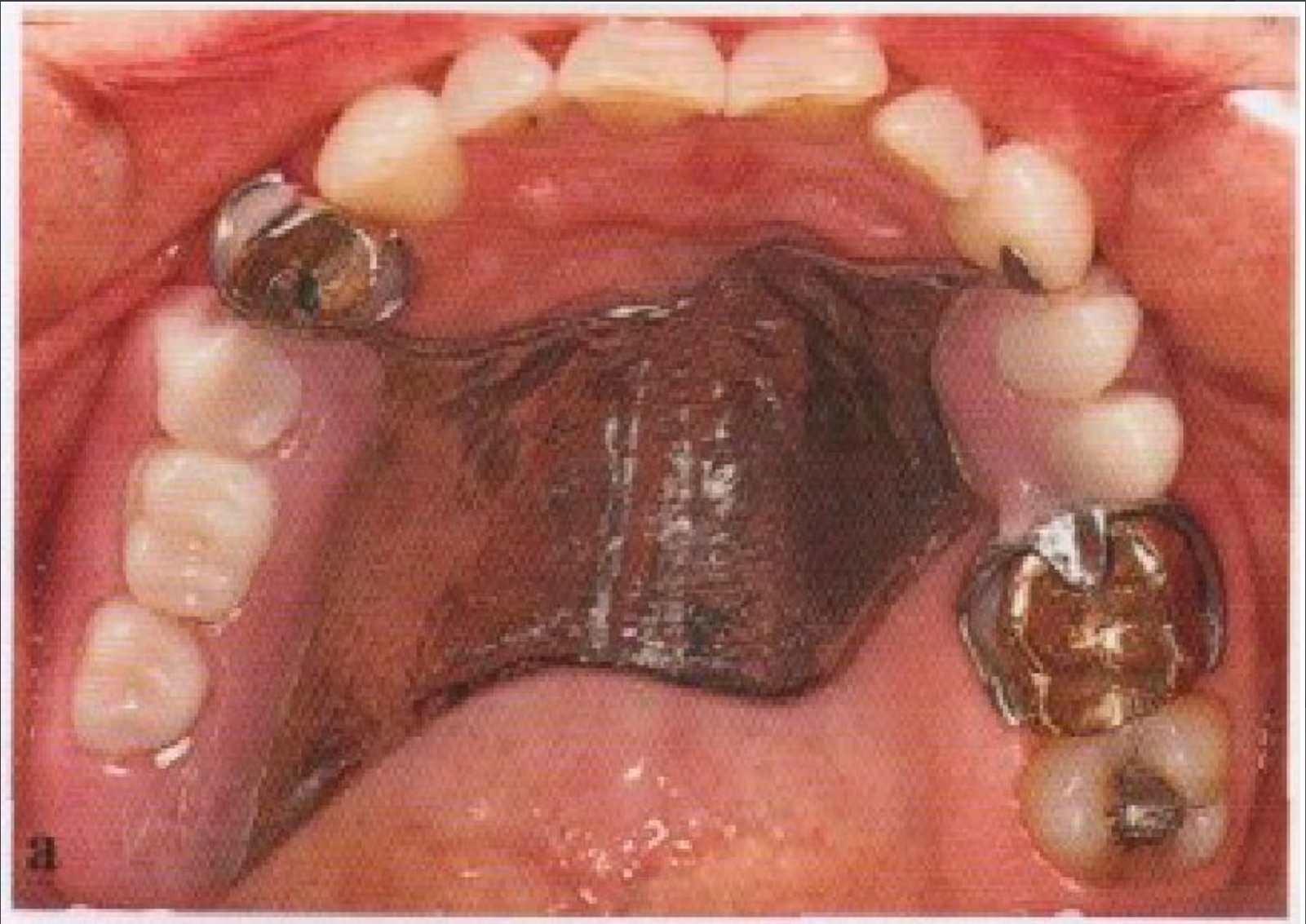- ⦿ Дефекты неба вызывают нарушения функции, вследствие сообщения полости рта с полостью носа. Нарушается прием пищи, жидкая пища попадает в полость носа, вызывая хроническое воспаление слизистой оболочки. Изменение речи проявляется в виде открытой гнусавости.

- Рубцовое укорочение мягкого неба в результате травмы вызывает расстройство глотания и может привести к изменению слуха. Как известно, мышца напрягающая мягкое небо (*m.tensor veli palatini*) начинается от хрящевой и перепончатой части слуховой трубы, способствуя прохождению воздуха в барабанную полость. Повреждение этой мышцы приводит к зиянию слуховой трубы, что и является причиной хронического воспаления внутреннего уха и как следствие этого - снижения слуха.

- Протезирование дефектов неба проводится лишь при противопоказаниях к пластике или при отказе больного от операции. Целью протезирования является разобщение полости рта и полости носа и восстановление утраченных функций.
- Протезирование при дефектах неба у каждого больного имеет свои особенности, определяемые наличием на верхней челюсти зубов, локализацией и величиной дефекта и состоянием тканей его края.

**Протезирование больных
со срединными дефектами
твёрдого неба
при наличии зубов на верхней
челюсти**

- ◎ Больные с небольшими дефектами твердого неба, располагающимися в его средней части, при наличии достаточного количества зубов для кламмерной фиксации, протезируются дуговыми протезами.
- ◎ Дуга протеза несет не себе obturating часть. Когда условия для фиксации дугового протеза отсутствуют или имеется обширный дефект твердого неба, применяют съемный пластиночный протез. Он должен плотно прилегать к краям дефекта, создавая надежное разобщение полости рта от полости носа.



Протезирование больных с передними и боковыми дефектами твердого неба

- Задачи протезирования больных с передними дефектами твердого неба заключаются в разобщении полости рта от полости носа, восстановления речи и внешнего вида пациента.
- При наличии зубов на челюсти протезирование проводится съёмными пластиночным протезом. Особенности протезирования больных этой группы определяются величиной дефекта.

- Если дефект распространяется на зону переходной складки, то возникают трудности в изоляции полости рта от полости носа. Это достигается применением эластической подкладки на съемном протезе.
- При обширных дефектах переднего отдела твердого неба протез лишается опоры в передней части неба и может опрокидываться. Кроме того, верхняя губа, лишенная опоры на альвеолярном отростке, оказывает давление на протез спереди назад, в связи с чем возрастает нагрузка на опорные зубы.
- Для удержания протеза на челюсти и уменьшения функциональной перегрузки зубов необходимо увеличить число кламмеров в протезе. Можно воспользоваться телескопическими коронками, что значительно улучшает фиксацию протеза.

- ⦿ Боковые дефекты твердого неба могут быть различной величины. Небольшие дефекты могут возникнуть при удалении боковых зубов с перфорацией гайморовой пазухи. Операции закрытия дефекта не всегда при-
- ⦿ носят успех. Для разобщения гайморовой пазухи и полости рта применяют малые седловидные протезы с кламмерной фиксацией или с телескопическими коронками.

- ◎ Большие боковые дефекты твердого неба сопровождаются потерей зубов и альвеолярного отростка на одной стороне верхней челюсти. У больных с такими дефектами наблюдается сообщение полости рта с полостью носа и гайморовой пазухой. Наличие зубов на одной стороне челюсти и костного дефекта на другой вызывает трудности фиксации протеза, так как кламмерная линия, являясь осью вращения, располагается с одной стороны.
- ◎ Выход здесь лежит в увеличении количества опорно-удерживающих элементов.

- Обтурирующая часть протеза должна создавать герметическое разобщение полостей. Применение эластической подкладки способствует решению этой задачи.

Протезирование больных с дефектами мягкого неба

- При рубцовом укорочении мягкого неба показано хирургическое вмешательство, а при дефектах мягкого неба показано протезирование obturators.
- Obturators состоят из двух частей: фиксирующей, расположенной в пределах твердого неба и obturating, закрывающей дефект мягкого неба.
- Фиксирующая часть obturатора может быть в виде небной пластинки с удерживающими или опорно-удерживающими clasp.
- Obturating часть соединяется с фиксирующей неподвижно или с помощью пружины.

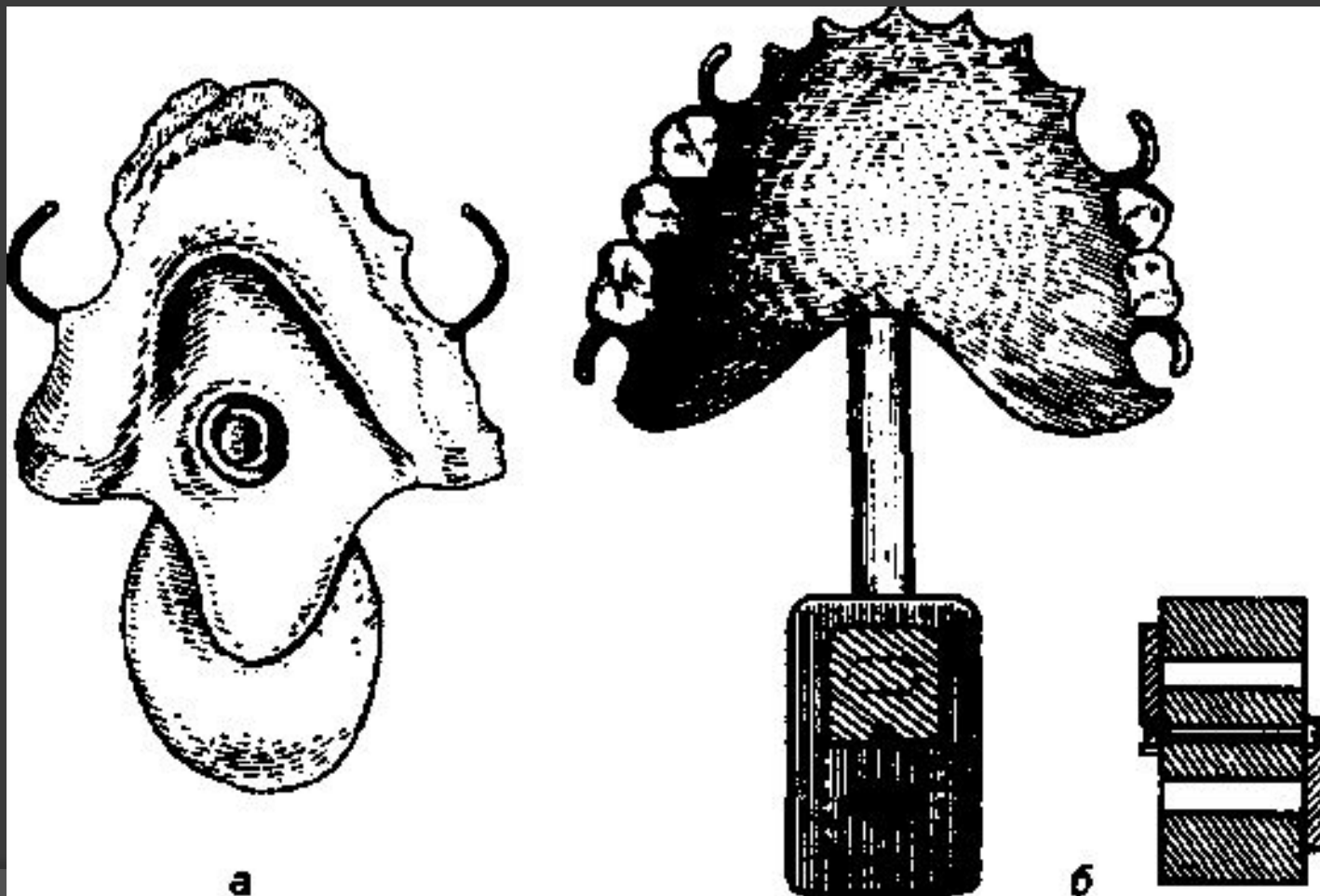
Протезирование больных с дефектами мягкого неба

- При дефектах мягкого неба, осложненных рубцовыми изменениями, мышц, применяется obturator Померанцевой-Урбанской.

Обтуратор Померанцевой-Урбанской

- Он состоит из фиксирующей пластинки с кламмерами и обтурирующей части.
- Обе части соединены пружинящей стальной пластинкой шириной 5 -6 мм и толщиной 0,4 - 0,5 мм.
- В обтурирующей части имеются два отверстия расположенные в передне-заднем направлении. Они покрыты тонкими пластмассовыми пластинками, прикрепленными одним концом.
- Одно отверстие покрывается пластинкой со стороны полости рта, другое – с носовой поверхности, тем самым создаются два клапана, один из которых
- работает при вдохе, а другой - при выдохе.

Обтураторы для замещения дефектов мягкого
неба: а - по Ильиной-Маркосян; б - по
Померанцевой-Урбанской.



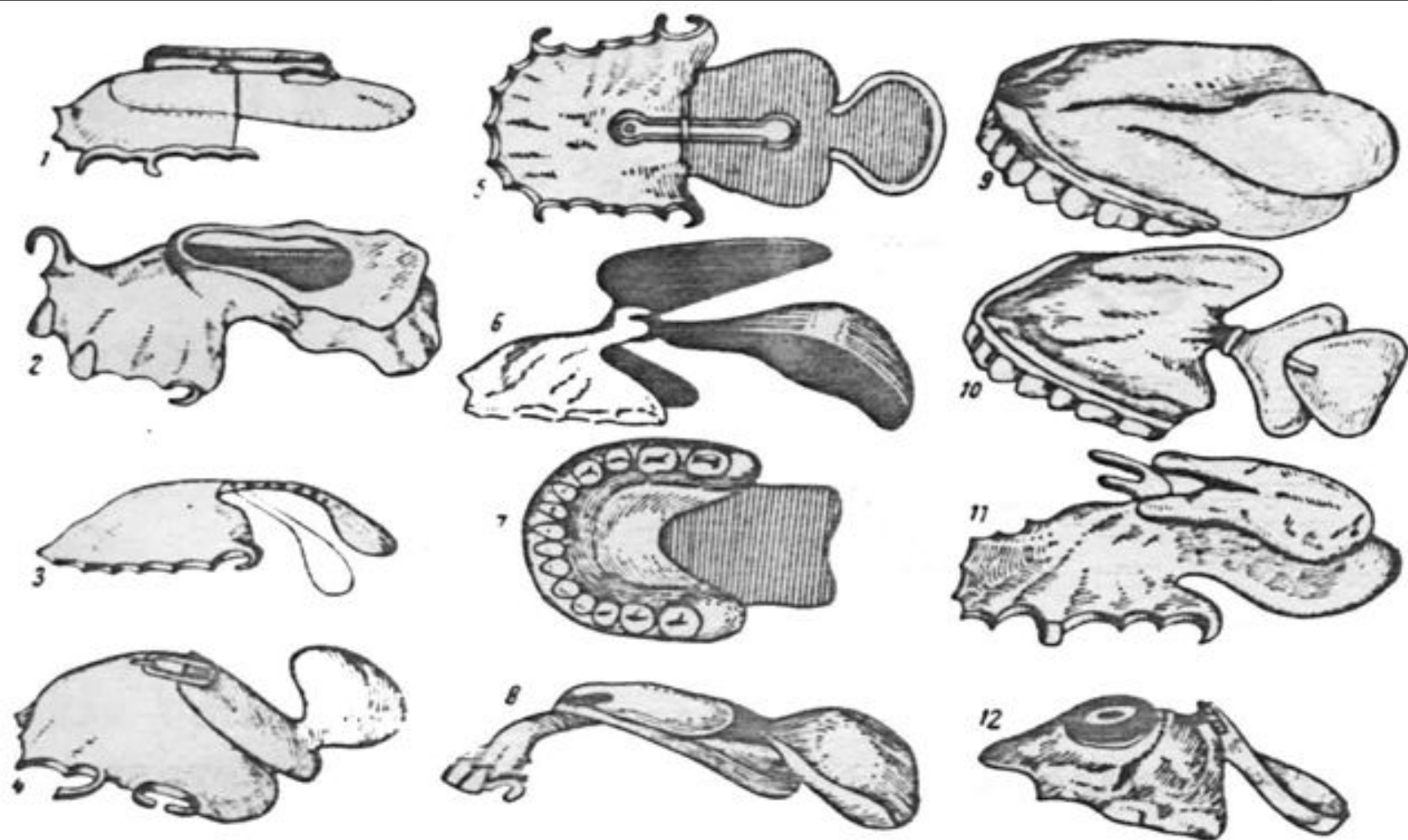


Рис. 168. Обтураторы с подвижной небной занавеской: 1) Kingsley, 2) Brugger, 3) Guerini, 4) Delair, 5) Ruppe-Chastel, 6) Mitchell, 7) Sercomb, 8) Hennis, 9) Хрущева, 10) Kingsley, 11) Martin, 12) Warnekros.

Спасибо за внимание!