

С.Ж.АСФЕНДИЯРОВ АТЫНДАҒЫ  
ҚАЗАҚ ҰЛТТЫҚ МЕДИЦИНА  
УНИВЕРСИТЕТІ



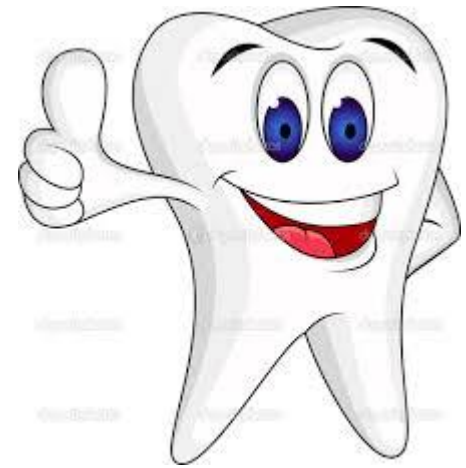
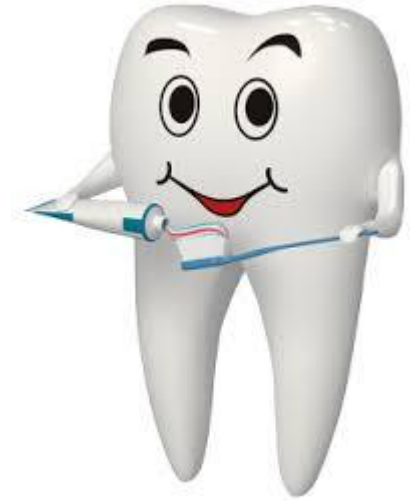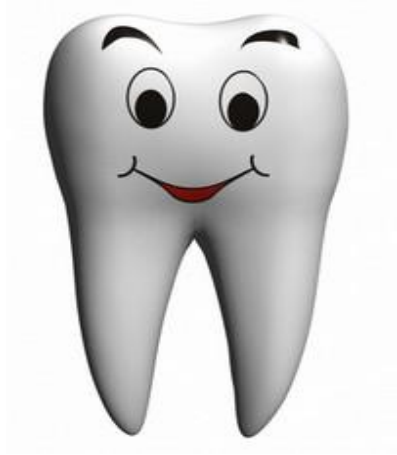КАЗАХСКИЙ НАЦИОНАЛЬНЫЙ  
МЕДИЦИНСКИЙ  
УНИВЕРСИТЕТ ИМЕНИ С.Д.  
АСФЕНДИЯРОВА

---

**Тема:** Пороки развития уздечек губ и языка, мелкое  
предверие полости рта

**Выполнила:** Аманжолова Аяжан  
**Факультет:** стоматология  
**группа:** 12-002-01

Алматы 2016





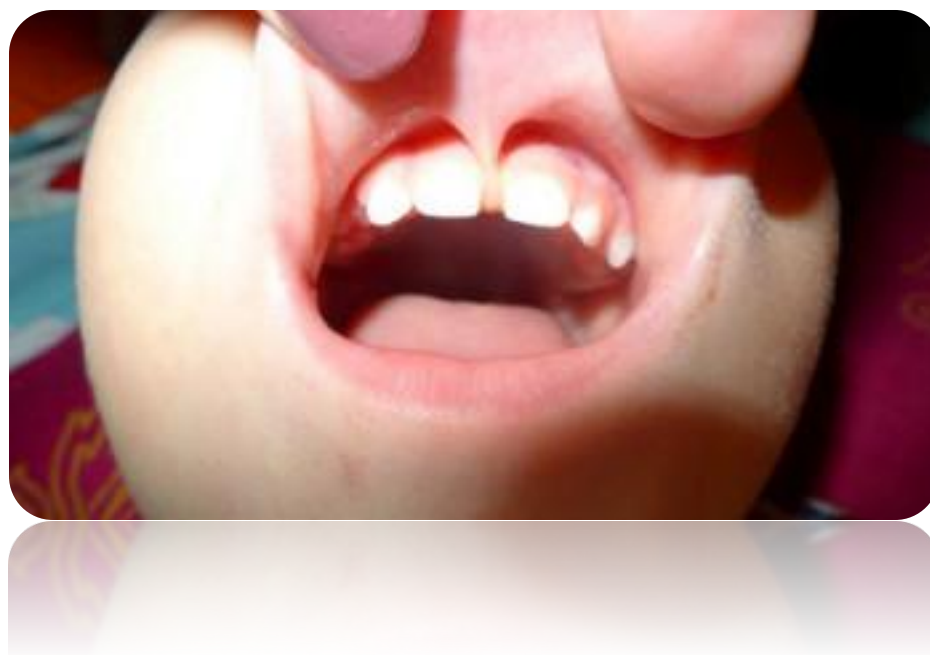**Что такое  
френулотомия?**



**3 степени аномалий уздечки  
языка.**

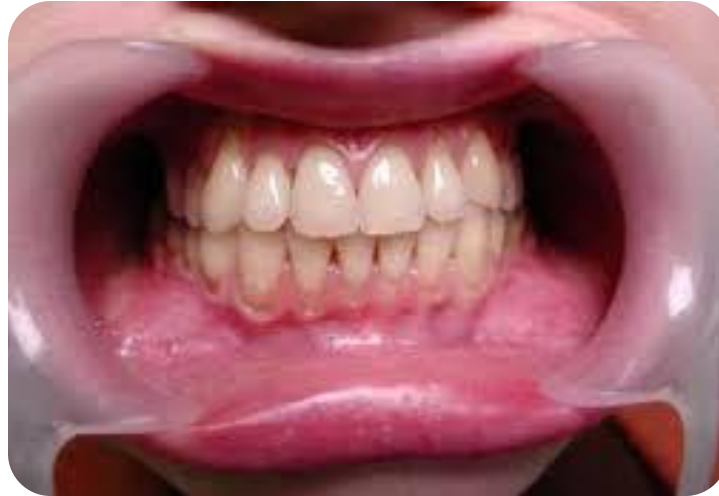

## Диагноз





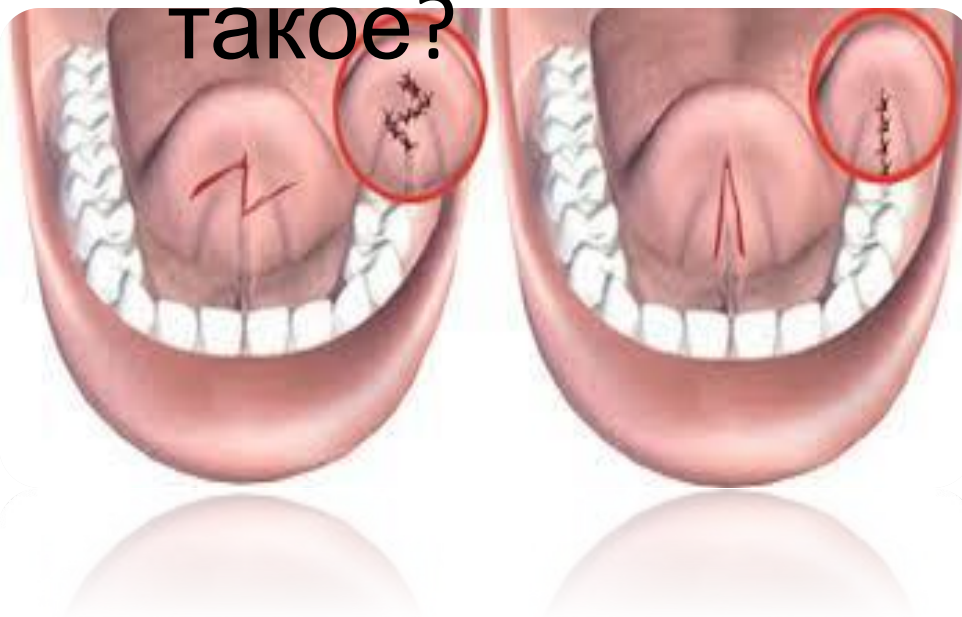# Классификация видов короткой уздечки языка.



**Диагноз**



Что это  
такое?





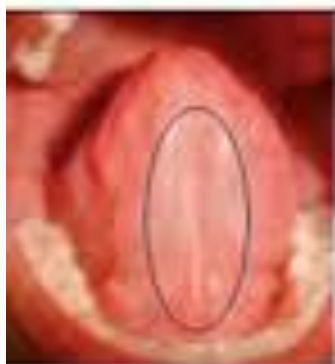

## **Френулотомия это**

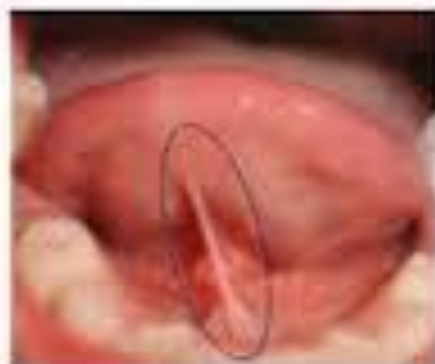**поперечное пересечение складки  
слизистой оболочки при условии тонкой  
уздечки**



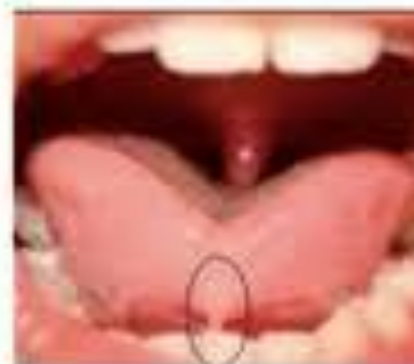## Уздечка языка: 3 степени аномалии



Лёгкая



Средняя



Тяжёлая



**Короткая уздечка верхней губы** ,ножка уздечки прикрепляется к сосочку между центральными резцами



Существует 5 видов аномального развития перемычки:

- 1.прозрачная, тонкая, слегка сдерживает функциональность языка;
- 2.полупрозрачная, тонкая, при подъеме языка его окончание раздваивается в виде «сердца»;
- 3.непрозрачная, толстая, при выдвигении вперед языка кончик его подвернут, задняя часть приподнята;
- 4.короткая, срачивается с мышцами языка (наблюдается при расщелинах неба и губы);
- 5.уздечка почти отсутствует, тесно переплетена с мышцами языка.



**Мелкое преддверие полости рта,  
комплексное лечение**



**Мелкое преддверие полости рта,  
комплексное лечение**



## Френулопластика уздечки языка

Если уздечка языка имеет вид плотного и широкого тяжа, выполняют пластику встречными треугольными лоскутами по А.А.Лимбергу или Диффенбаху.





