

*Виды уздечек языка.  
Показания к пластике  
уздечке языка.*

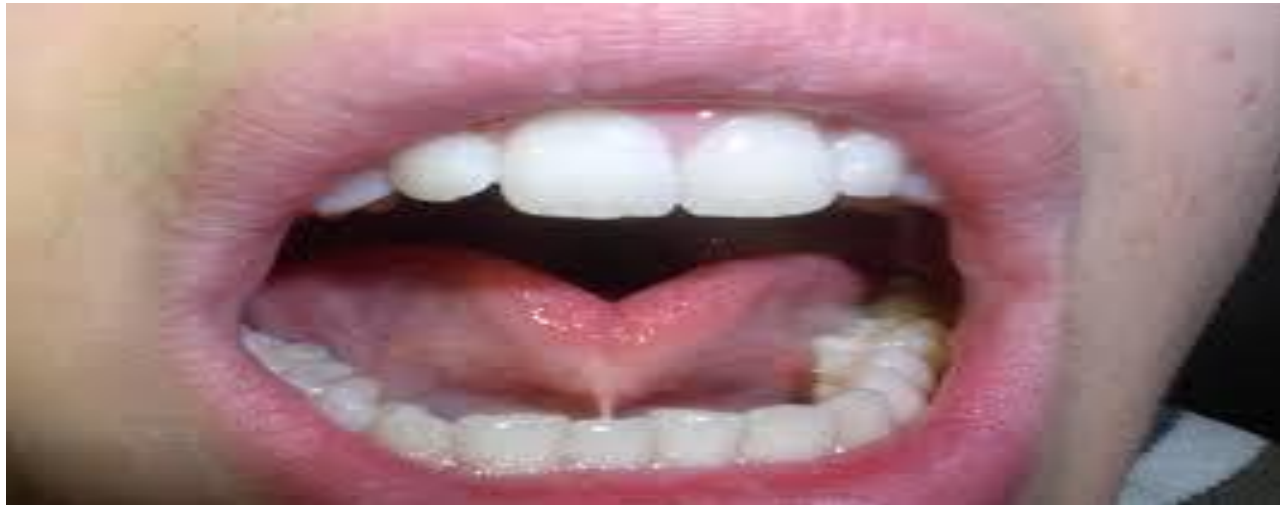Выполнила: Сарсенбаева Аруа

# Содержание:

- ▶ Введение
  - ▶ Уздечка языка, классификация
- ▶ Показания и противопоказания к устранению
  - ▶ Операции по устранению коротких уздечек
- ▶ Послеоперационный период и реабилитация
  - ▶ Прогноз лечения
  - ▶ Заключение
- ▶ Использованная литература

# Введение:

- ▶ Уздечка - это особые тонкие складки слизистой оболочки, служащие дополнительным прикреплением языка и губ к ротовой полости. В ряде случаев строение уздечек нарушается: они укорачиваются, что требует наблюдения и своевременного лечения.



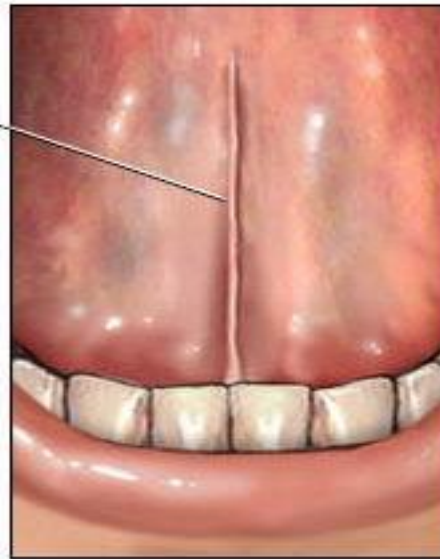
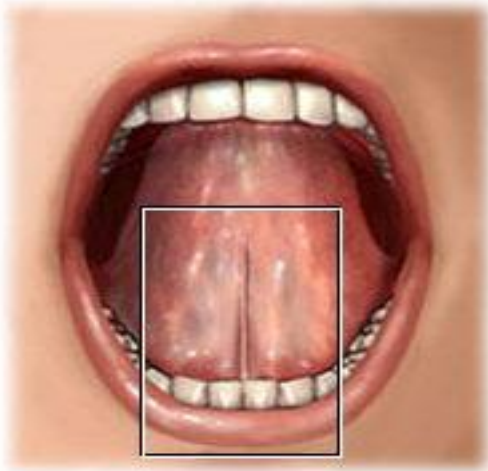
# Уздечек в полости рта три.

- ▶ Уздечка верхней губы, которая прикрепляется к верхней губе и к десне верхней челюсти чуть выше передних резцов.
- ▶ Уздечка нижней губы, по аналогии с уздечкой верхней губы прикрепляется так же, но только на нижней челюсти.
- ▶ Уздечка языка - одна из самых главных и коварных уздечек. Прикрепляется к языку и подъязычному пространству.

## Уздечка языка

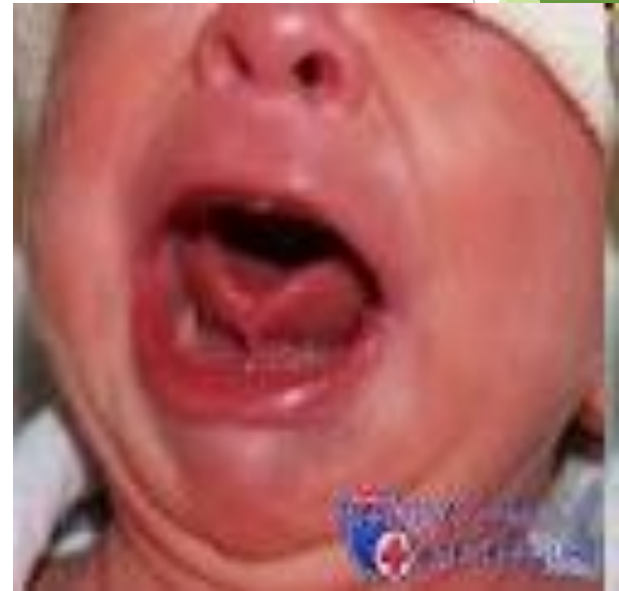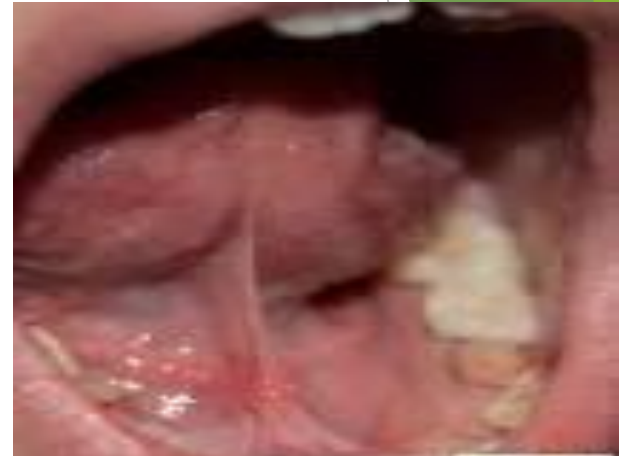В норме уздечка прикрепляется с внутренней стороны языка примерно посередине, и соединяется с подъязычным пространством, ее длина должна быть не менее 8 мм.

Уздечка языка

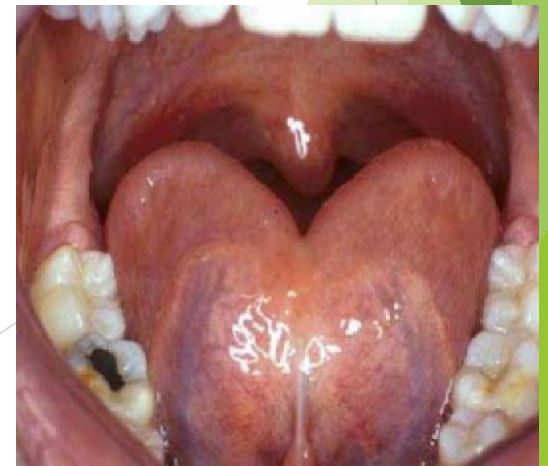
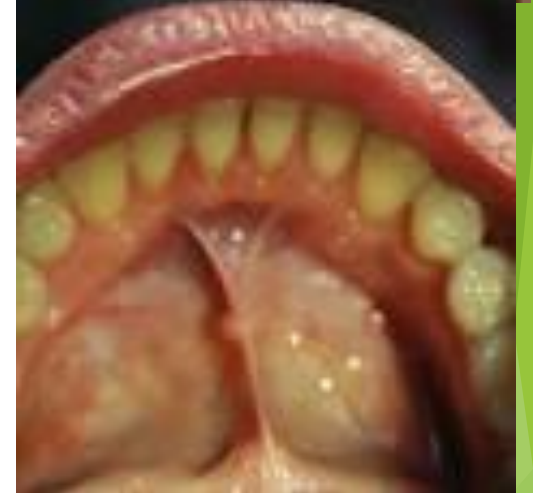
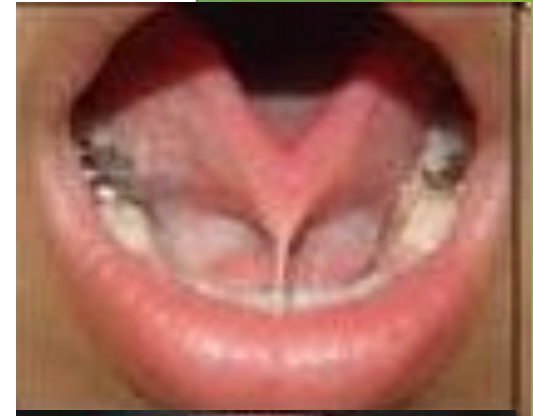
# Классификация уздечек языка:

- ▶ 1) *тонкая, почти прозрачная уздечка*, нормально прикрепляющаяся к языку;
- ▶ 2) *тонкая полупрозрачная уздечка*, прикрепляющаяся близко к кончику языка, вследствие чего при поднятии языка на его кончике образуется продольный желобок;



- ▶ 3) уздечка *в виде плотного короткого тяжа*, прикрепляющегося близко к кончику языка;
- ▶ 4) уздечка, *тяж которой сращен с мышцами языка* (нередко наблюдается при врожденной расщелине губы и неба);
- ▶ 5) уздечка малозаметна, так как *волокна тяжа располагаются в толще языка*;



## Показания к пластике:

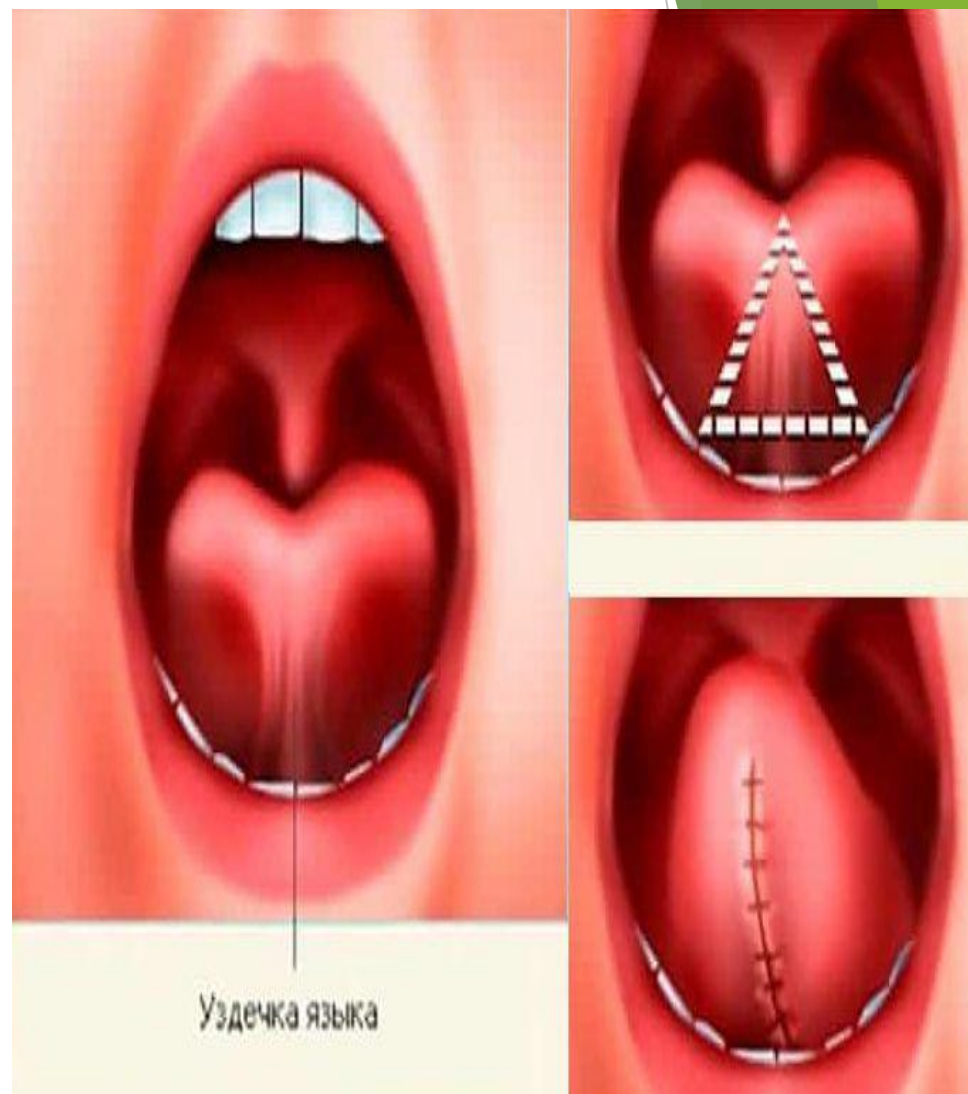
- ▶ Нарушение акта сосания у новорожденных
- ▶ Нарушение артикуляции звуков речи («р-р», «л», «с» и шипящие звуки) у детей младшего возраста.

Операция проводится у новорожденных или в возрасте 4-5 лет - в период формирования осознанной речи.



## Пластика уздечек представляет собой:

- ▶ френулотомию  
(рассечение  
уздечки)
- ▶ френулоэктомию  
(иссечение уздечки)
- ▶ френулопластику  
(перемещение  
места прикрепления  
уздечки)



# Френулотомия:

- ▶ - уздечке производится поперечный разрез, затем стягивается и сшивается в продольном направлении.

**Показания:** Укорочение уздечки языка у грудных детей и низкое прикрепление уздечки губы

**Противопоказание:** тяжелое общее состояние ребенка

# Френулоэктомия:

- ▶ - уздечка растягивается с помощью зажима, а затем отсекается между передними резцами. СО, прилегающая к разрезу, отслаивается, края раны сближаются и сшиваются.

**Показания:** Наличие диастемы, в период смены фронтальных резцов (6-8 лет)

**Противопоказания:** ложная диастема (отсутствие боковых резцов верхней челюсти) , сформировавшийся постоянный прикус

# Френулопластика

- ▶ Перемещение треугольных лоскутов по А.А. Лимбергу
- ▶ - уздечка вертикально разрезается посередине, и с обоих концов разреза под острым углом делается еще по одному надрезу, образуя рану формой «Z». Полученные треугольные лоскуты отслаиваются, сдвигаются друг к другу навстречу и сшиваются.

## Послеоперационный период и реабилитация

- ▶ Ранняя пластика уздечки языка предупреждает нарушение функций сосания, жевания, глотания, речи, а также возникновение зубочелюстных аномалий.
  - ▶ При френулотомии у новорожденных, их можно сразу прикладывать к груди матери
- ▶ На следующий день обязательно пройти осмотр у хирурга.

- ▶ Рекомендуется речевой покой на протяжении 5-6 дней, исключить раздражающую и твердую пищу, после еды применять теплые полоскания отварами трав.
- ▶ Пластика уздечки языка и у взрослых улучшает его функцию, а исправление зубочелюстных деформаций делает более стабильными

## Заключение:

- ▶ Родителям необходимо быть осведомленными и обращать внимание на эту проблему, так как процент коротких уздечек очень велик, и в среднем встречается у каждого 12 ребенка. Вовремя устраненная короткая уздечка решает множество проблем и не позволит запустить «порочный круг» различных осложнений, как со стороны полости рта, так и со стороны дефектов речи, и даже заболеваний внутренних органов.

# Использованная литература:

- ▶ Анкилоглоссия - Брайан Палмер
- ▶ Руководство по хирургической стоматологии под ред. А. И. Евдокимова. — М., 1972.
- ▶ Руководство по стоматологии детского возраста под ред. А. И. Евдокимова и проф. Т. Ф. Виноградовой. — М., 1976. — С. 334-335.
- ▶ Руководство по ортодонтии под ред. проф. Ф. Я. Хоропшлкиной. — М., 1982
- ▶ <http://www.detskydoctor.ru/doc/stati-i-materialy-o-detskih-boleznyah/uzdechki-v-polosti-rta/>
- ▶ [http://delaina.ru/plastika-uzdechki-guby/#h2\\_6](http://delaina.ru/plastika-uzdechki-guby/#h2_6)
- ▶ <http://zdravoe.com/328/p4533/index.html>
- ▶ <http://world-eko.ru/medicine/hirurgicheskie-metody-v-kompleksnom-lechenii-zubochelyustnyh-anomalij-i-deformatsij.html>