

**Обучающая программа**

**Раки  
желудочно-  
кишечного  
тракта**



# Рак пищевода


**Рак – это  
злокачественная  
опухоль из  
эпителия**



# Рак пищевода

Локализация – граница  
средней и нижней трети

Частота - 11-12% всех  
случаев смерти от рака



# Предраковые заболевания

- **Дивертикулы**
- **Рубцовые изменения**
- **Хронический эзофагит**
- **Эктопия цилиндрического эпителия**



# Предраковые изменения

- **Лейкоплакия**
- **Дисплазия эпителия**



# Анатомические формы

- **Кольцевидный плотный**
- **Сосочковый**
- **Изъязвленный**



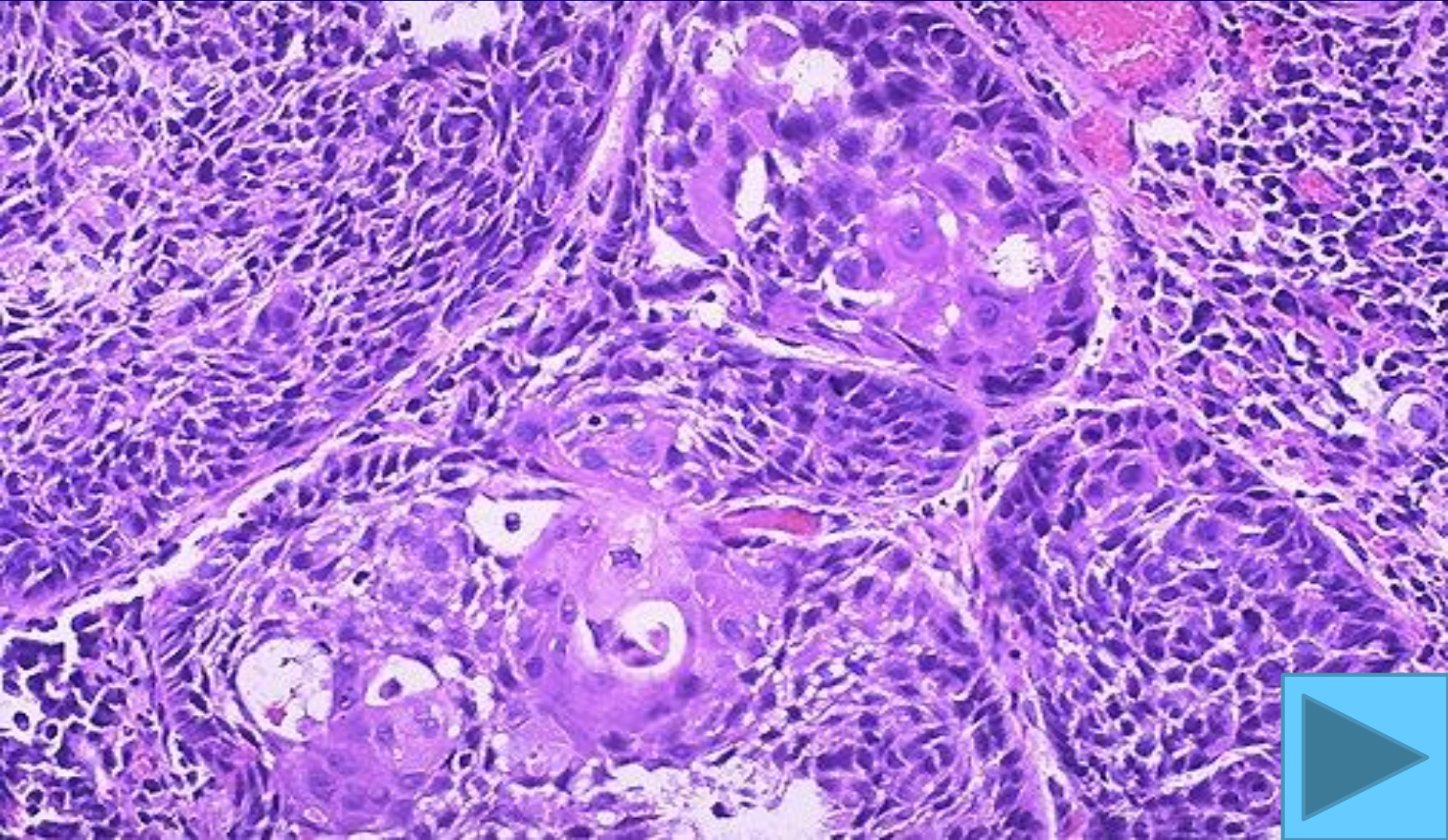
# Гистологические варианты

- **Рак на месте**
- **Плоскоклеточный ороговевающий**
- **Плоскоклеточный неороговевающий**
- **Аденокарцинома**



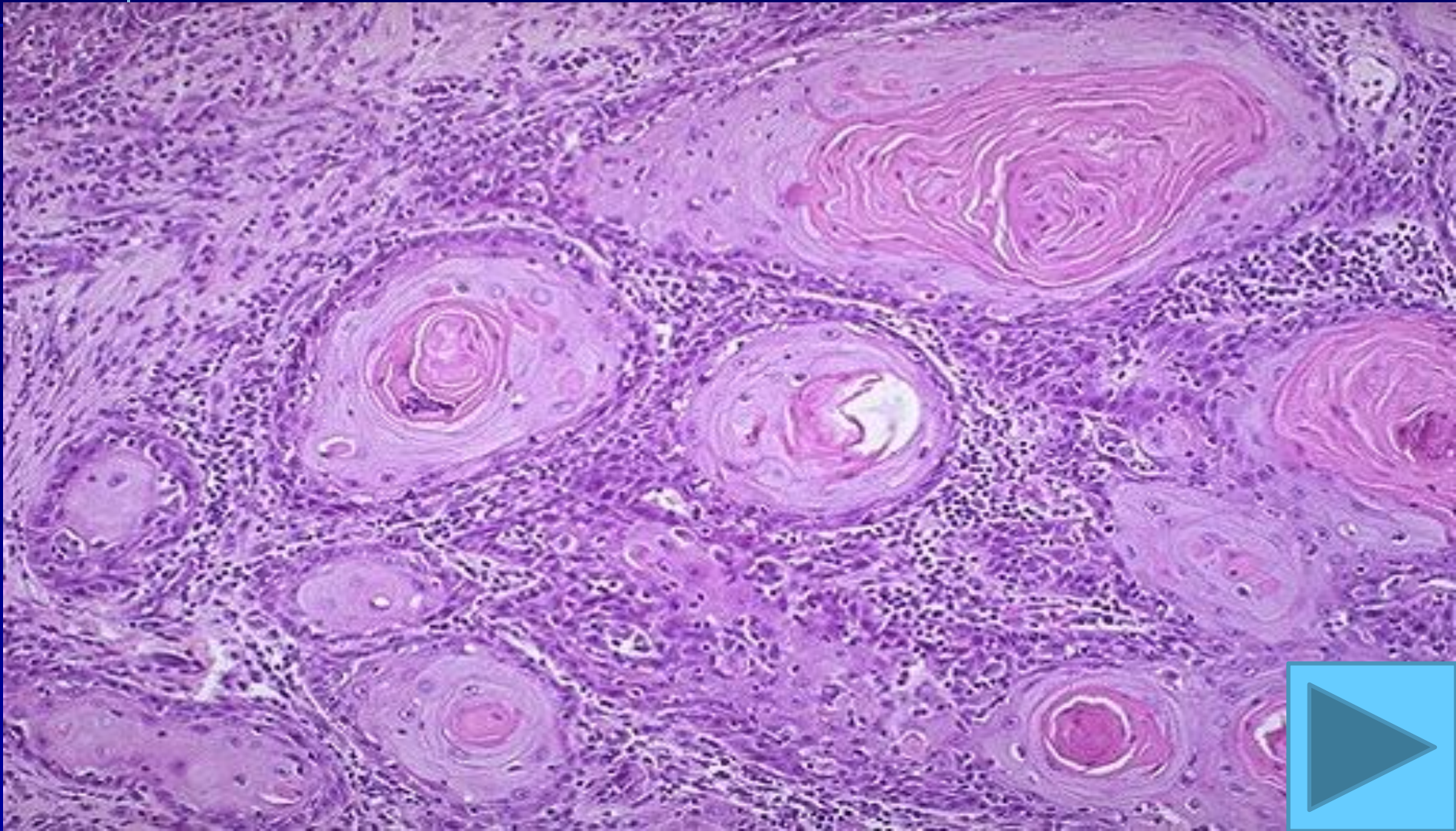


# Плоскоклеточный неороговевающий




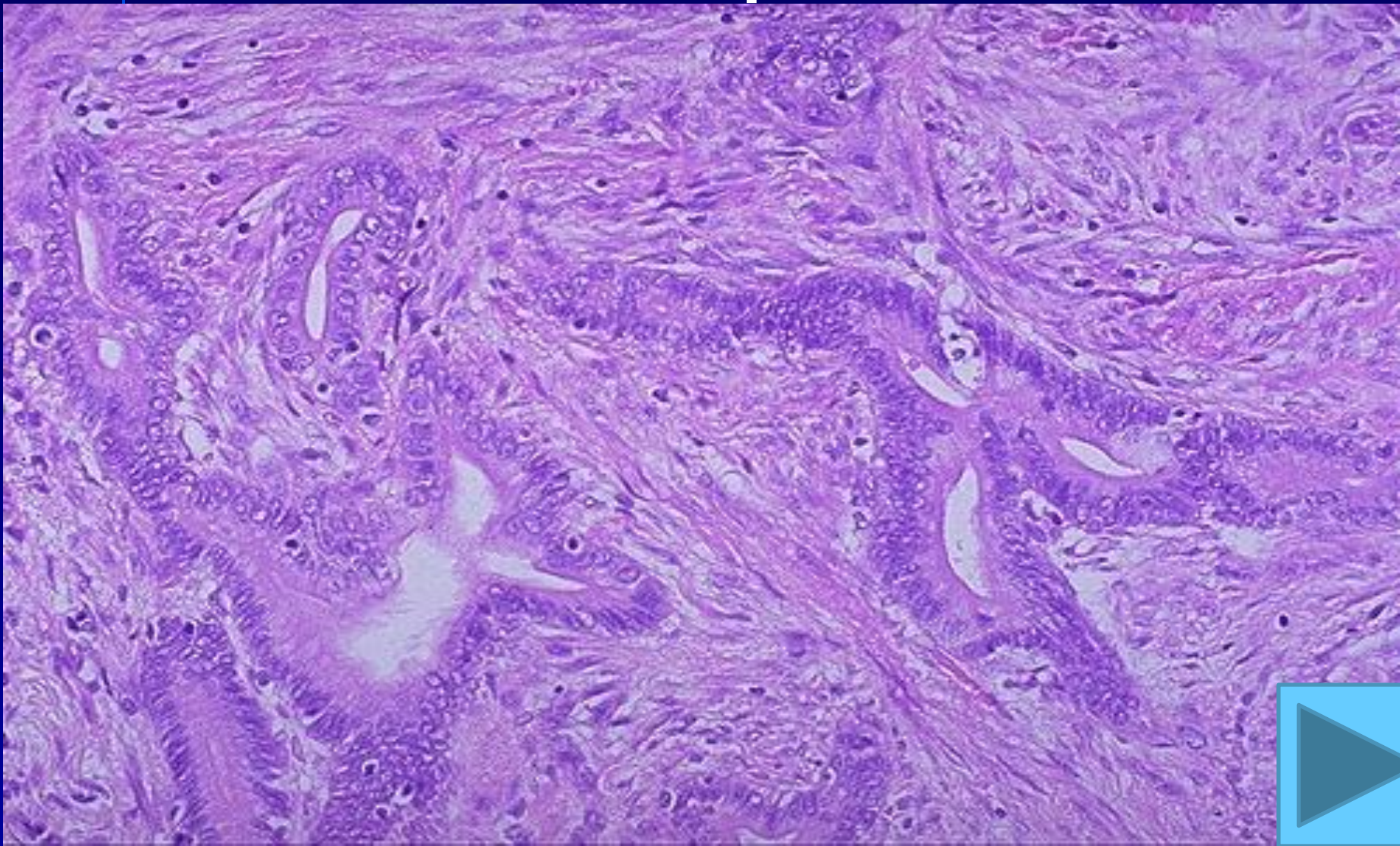


# Плоскоклеточный ороговевающий





# Аденокарцинома



# Осложнения

- Трахео-пищеводные свищи
- Аспирационная пневмония
- Абсцесс и гангрена легкого
- Эмпиема плевры
- Гнойный медиастенит
- Кровотечение
- Кахексия



# Выберите предраковое заболевание пищевода

- Хронический эзофагит
- Язва желудка
- Дуоденит
- Хронический колит

# Верно!

- Хронический эзофагит является предраковым заболеванием пищевода.
- Перейти к следующему вопросу.

# Неверно!

- Язва желудка не является предраковым заболеванием пищевода.
- Перейти к исходной информации

# Неверно!

- Дуоденит не является предраковым заболеванием пищевода.
- Перейти к исходной информации



# Неверно!

- Хронический колит не является предраковым заболеванием пищевода.
- Перейти к исходной информации

# Выберите предраковое состояние пищевода

- Плоскоклеточный рак
- Дисплазия
- Рак на месте

# Неверно!

- Плоскоклеточный рак не является предраковым изменением.
- Перейти к исходной информации

# Верно!

- Дисплазия является предраковым состоянием.
- Перейти к следующему вопросу.

# Неверно!

- Рак на месте не является предраковым процессом.
- Вернуться к исходной информации

# Гистологическим вариантом рака пищевода является:

- Кольцевидный плотный
- Плоскоклеточный  
неороговевающий
- Дисплазия

# Неверно!

- Кольцевидный плотный рак – это анатомическая форма.
- Вернуться к исходной информации.



# Верно!

- Одной из гистологических форм рака пищевода является плоскоклеточный неороговевающий.
- Перейти к следующему вопросу.

# Неверно!

- Дисплазия –это предраковый процесс, а не гистологическая форма рака.
- Вернуться к исходной информации.

**Является ли возможным  
гистологическим вариантом  
рака пищевода  
аденокарцинома?**

- Да
- Нет

# Верно!


- Аденокарцинома является возможной гистологической формой рака пищевода.
- Перейти к следующему слайду.

# Неверно!

- Аденокарцинома является возможной гистологической формой рака пищевода.
- Вернуться к исходной информации.


# Рак желудка

- У мужчин - 3 место
- У женщин - 5 место



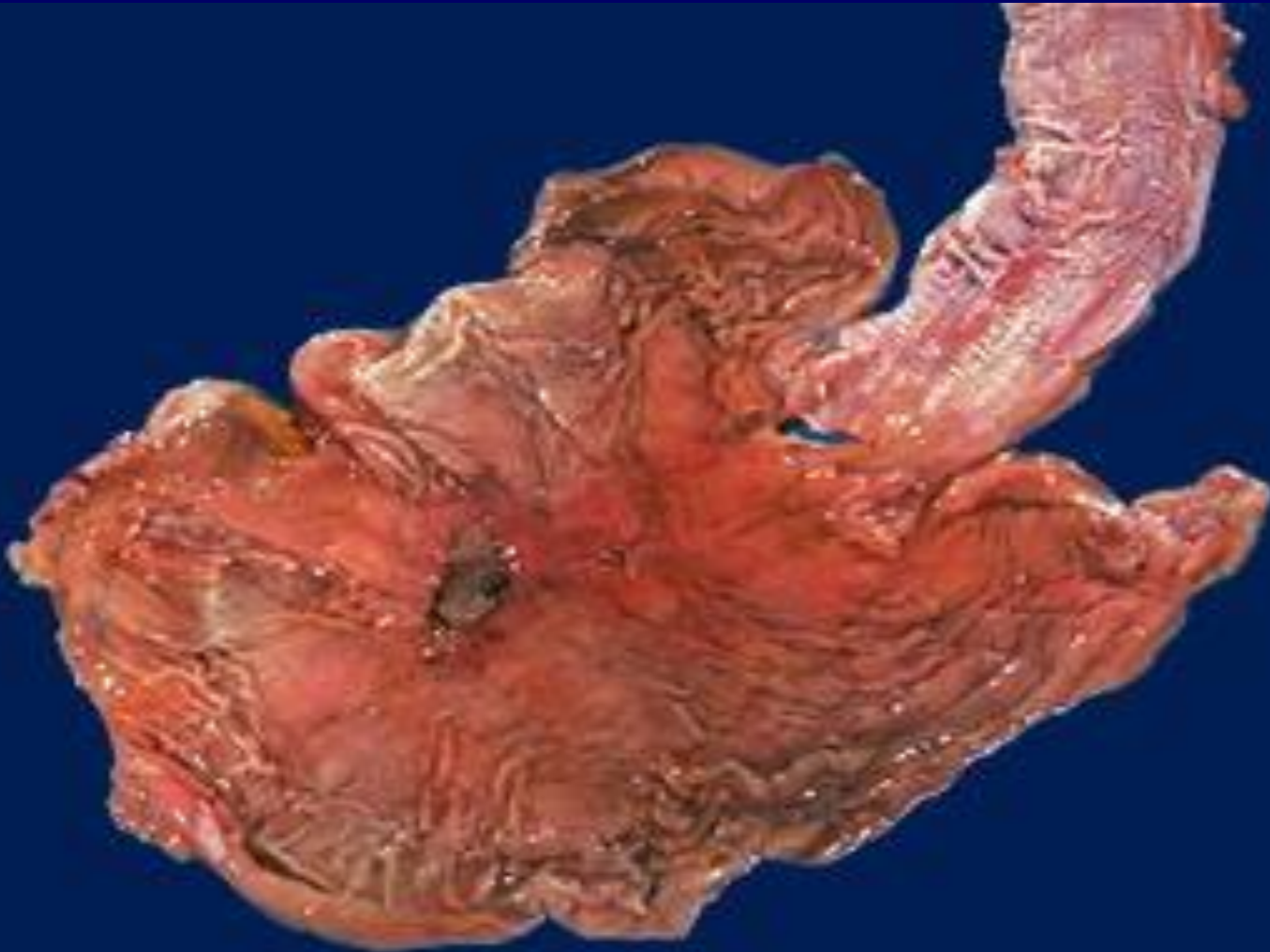
# Предраковые состояния

- Аденома желудка
- Хронический атрофический гастрит
- Пернициозная анемия
- Хроническая язва
- Кальцезия желудка
- Болезнь Менетрие






# Хроническая язва желудка




# Предраковые изменения

- **Метаплазия (неполная или толстокишечная)**
- **Дисплазия эпителия**




# Локализация

- **Малая кривизна**
- **Пилорический отдел**
- **Кардиальный отдел**
- **Большая кривизна**
- **Дно желудка**




# Анатомические формы

- Рак с преимущественно экзофитным ростом
- Рак с преимущественно эндофитным ростом
- Рак с экзо-эндофитным ростом




# Раки с экзофитным ростом

- **Бляшковидный**
- **Полипозный**
- **Фунгозный (грибовидный)**
- **Изъязвленный:**
  - первично-язвенный,**
  - блюдоцеобразный (рак -язва)**
  - язва-рак**




# Раки с эндофитным ростом

- **Диффузный**
- **Инфильтративно-язвенный**



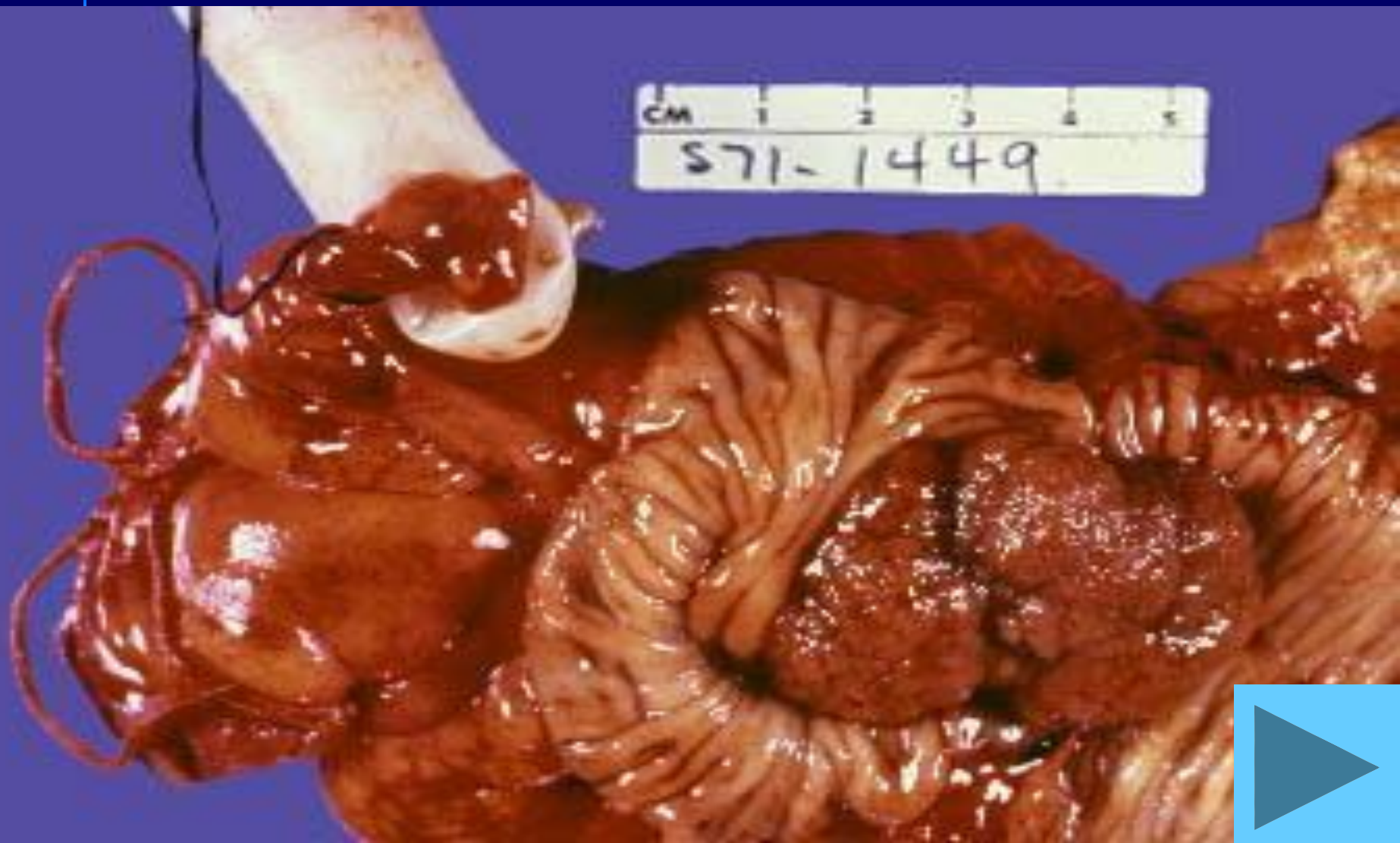# Гистологические варианты

- Аденокарцинома
- Недифференцированный рак (мозговидный, солидный, скирр, перстневидно-клеточный)
- Железисто-плоскоклеточный
- Неклассифицированный



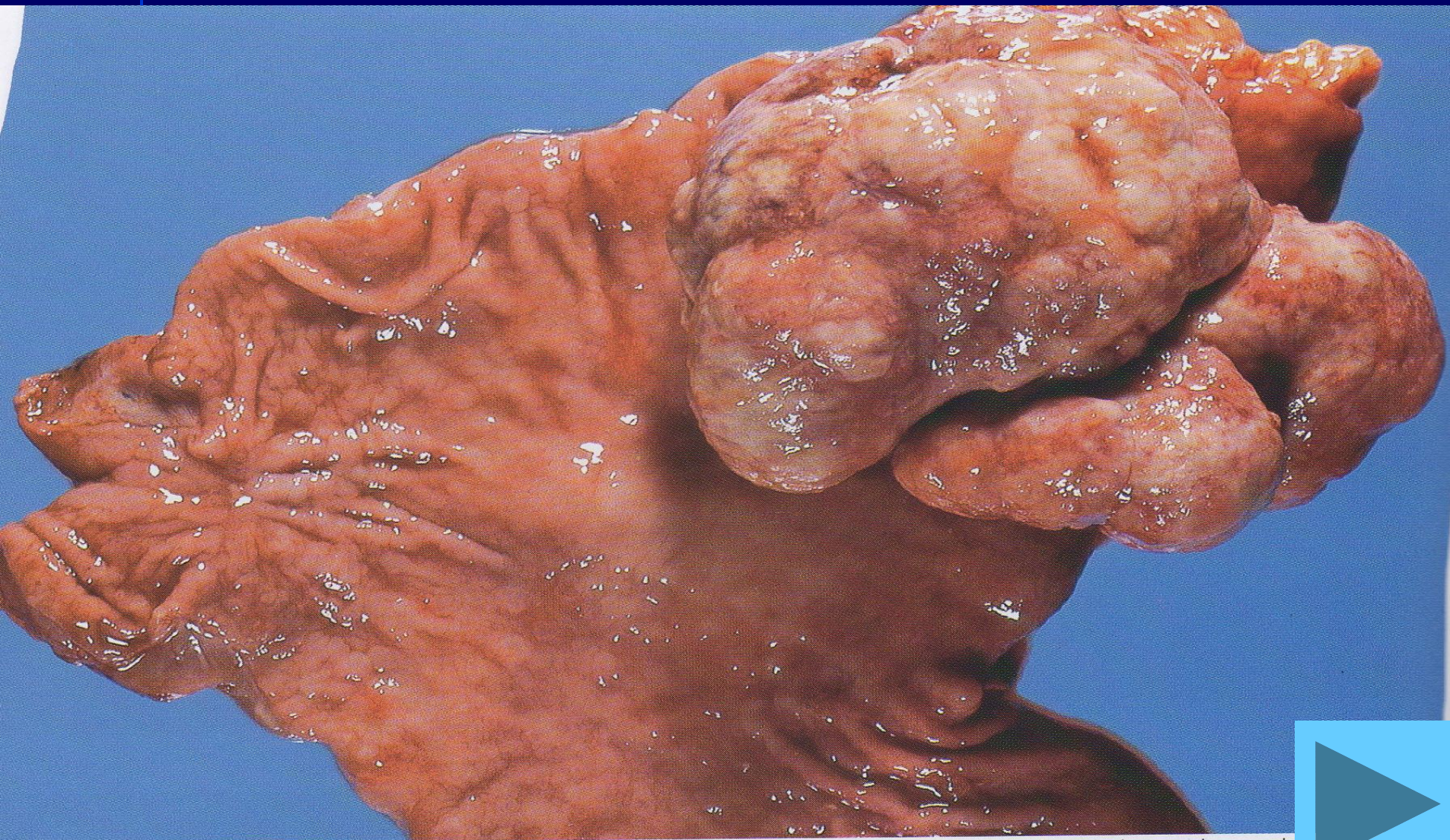

# Рак с преимущественно экзофитным ростом



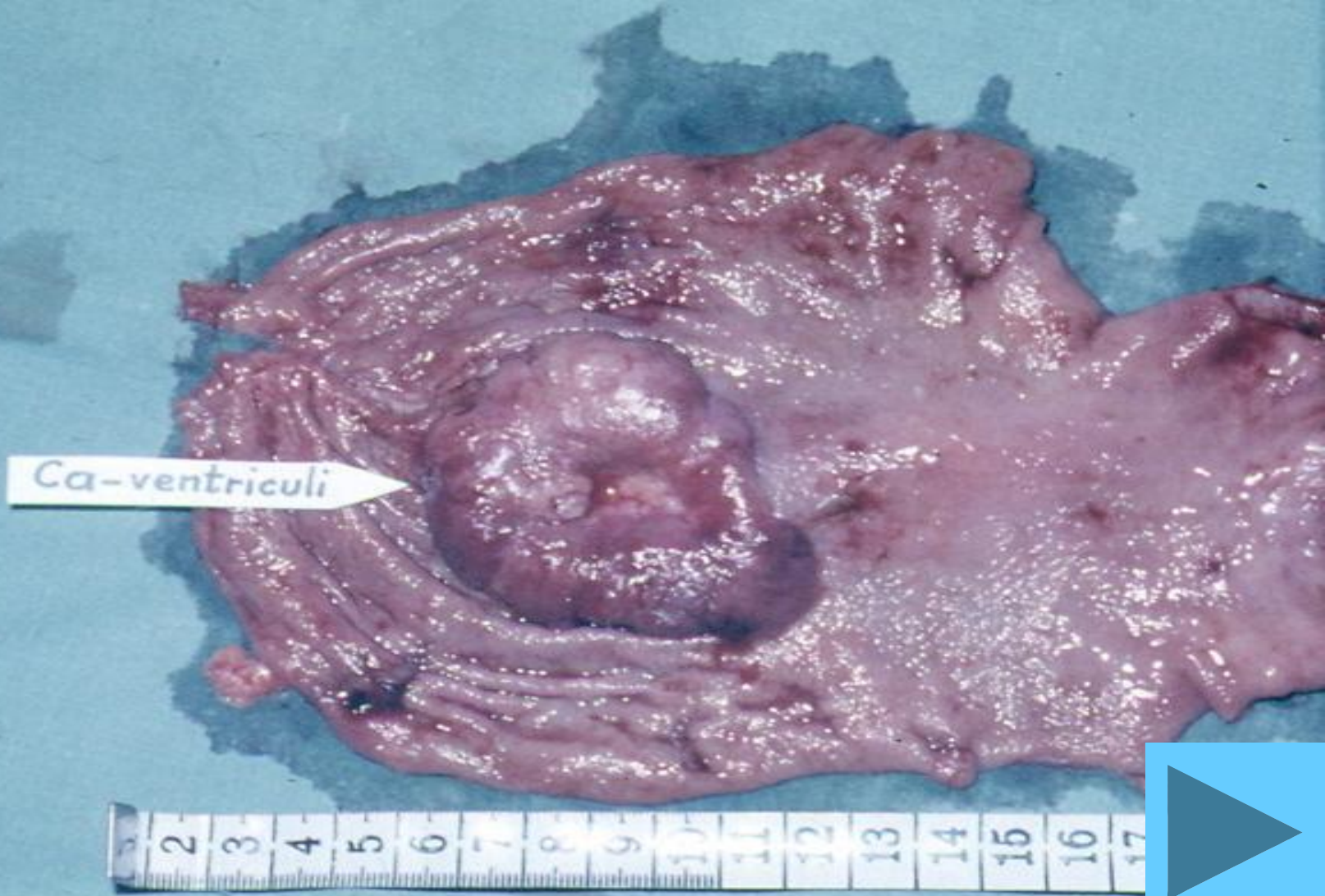

# Рак с экзофитным ростом




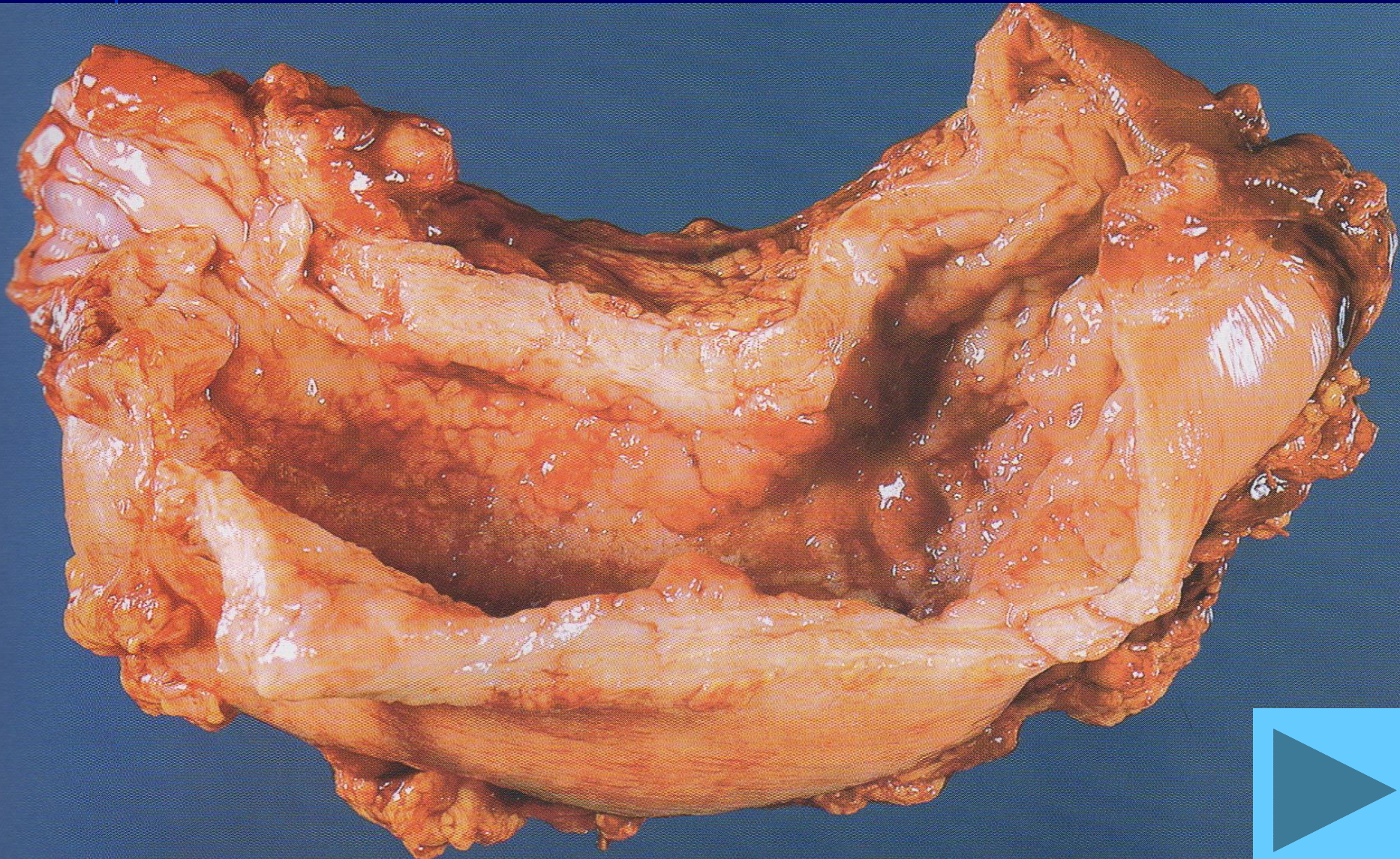


# Рак с преимущественно экзофитным ростом




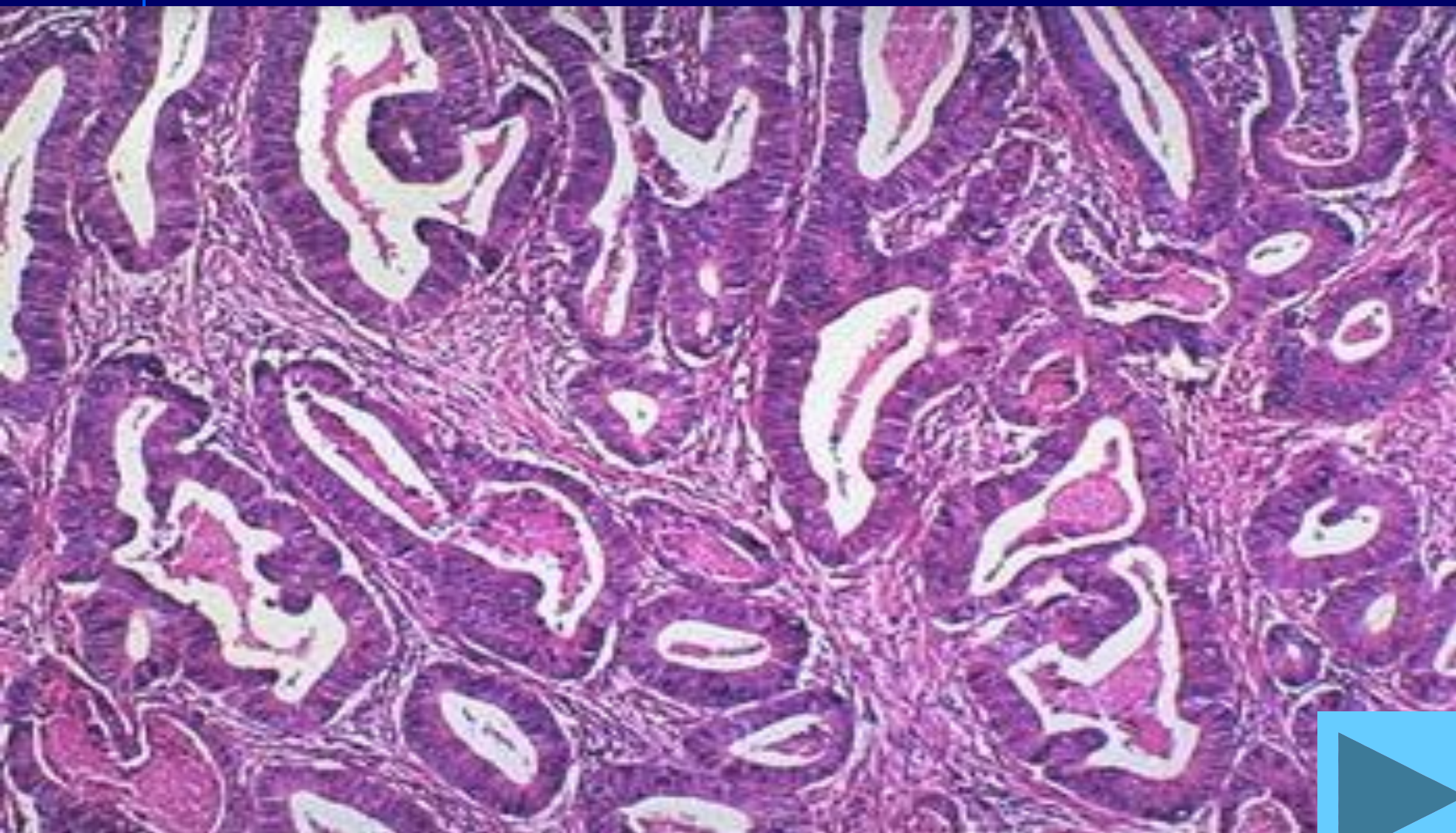


# Рак с преимущественно эндофитным ростом




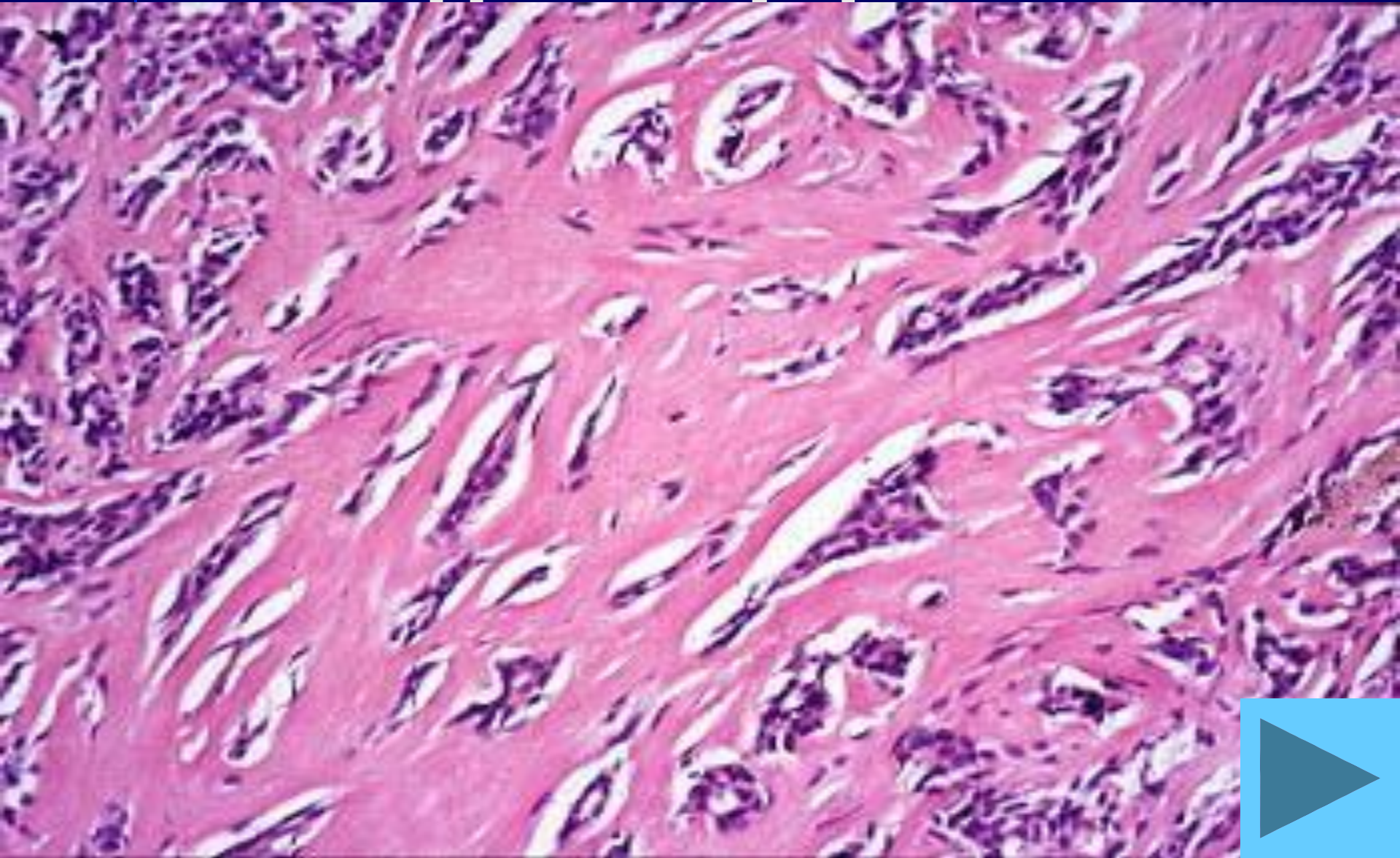


# Аденокарцинома






# Аденокарцинома




# Метастазирование

- **Лимфогенные: регионарные отдаленные (ортоградные, ретроградные).**
- **Гематогенные**
- **Имплантационные**



# Осложнения

- **С вторичными некротическими и воспалительными изменениями опухоли**
- **С прорастанием опухоли в соседние органы и ткани и метастазированием**





# Выберите анатомическую форму рака желудка

- Рак с преимущественно экзофитным ростом
- Аденокарцинома
- Стеноз

# Верно!

- Одной из анатомических форм рака желудка является рак с преимущественно экзофитным ростом.
- Перейти к следующему вопросу.

# Неверно!

- Аденокарцинома – это гистологическая форма рака желудка.
- Вернуться к исходной информации.

# Неверно!

- Стеноз не является анатомической формой рака желудка.
- Вернуться к исходной информации.

Выберите гистологическую форму рака желудка

- Грибовидный
- Язва желудка
- Аденокарцинома

# Неверно!

- Грибовидный рак – это анатомическая форма рака желудка
- Перейти к исходной информации.

# Неверно!

- Язва желудка не является гистологической формой рака желудка.
- Перейти к исходной информации.

# Верно!

- Аденокарцинома является гистологической формой рака желудка.
- Перейти к следующему вопросу.



# Выберите возможный путь метастазирования рака желудка

- Лимфогенный
- Инвазивный
- Кишечный

# Верно!

- Возможный путь метастазирования рака желудка – лимфогенный.
- Перейти к следующему вопросу

# Неверно!


- Нет инвазивного пути метастазирования.
- Перейти к исходной информации.

# Неверно!

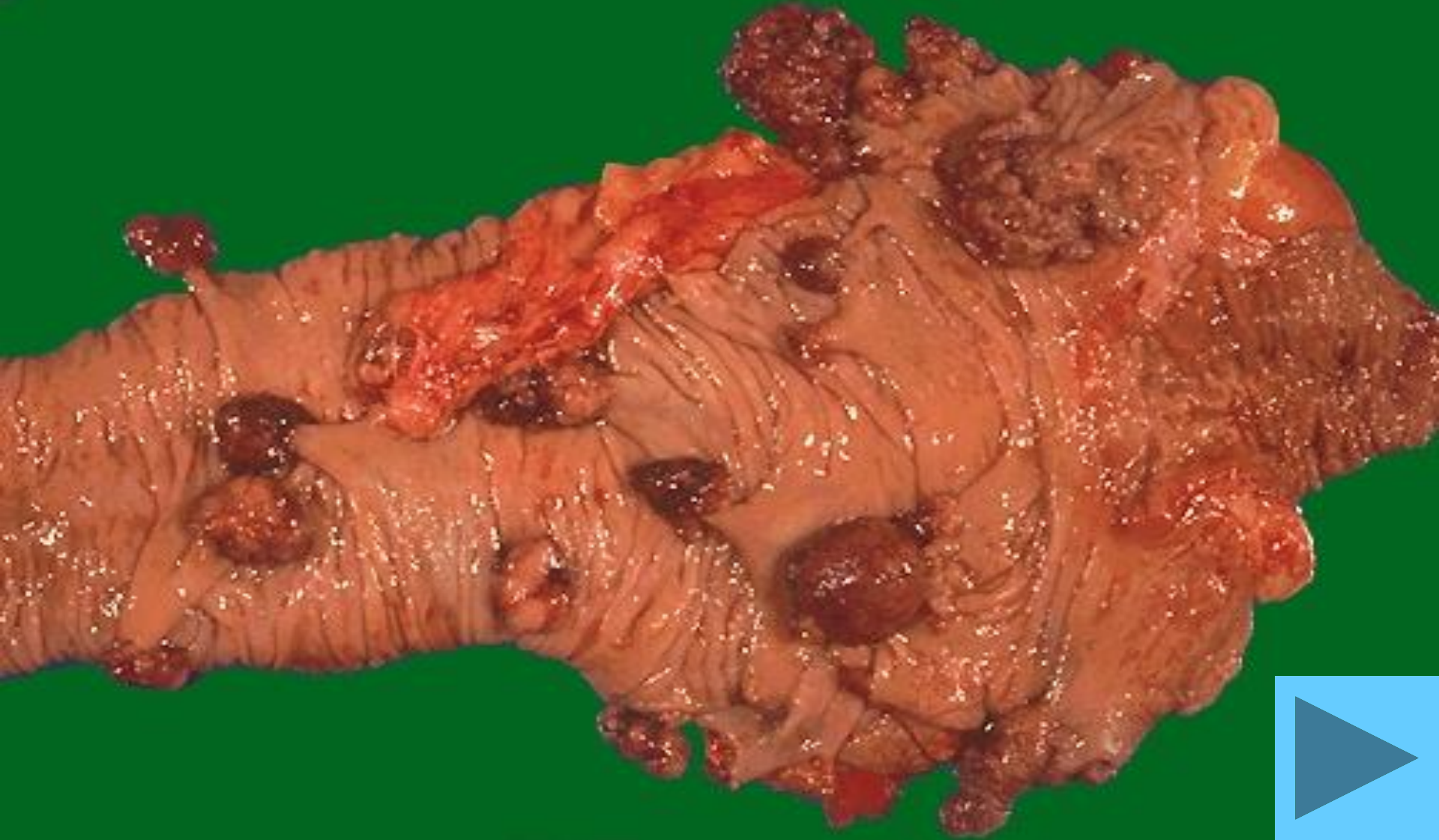
- Нет кишечного пути метастазирования.
- Перейти к исходной информации.

# Рак прямой кишки

- **Предраковые состояния:  
хронический язвенный  
колит, свищи, полипы**
- **Предраковые изменения:  
дисплазия**

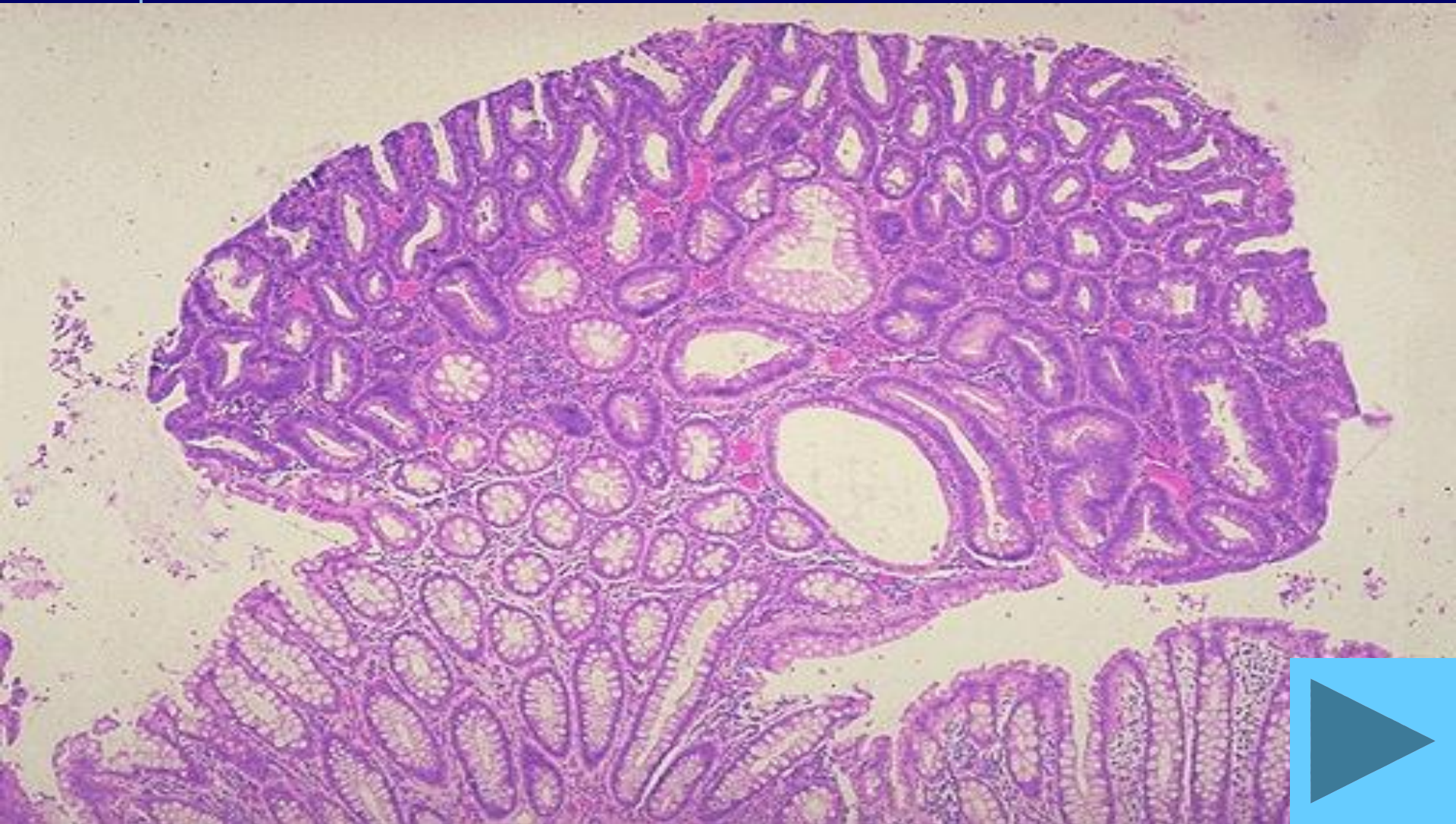


# ПОЛИПЫ


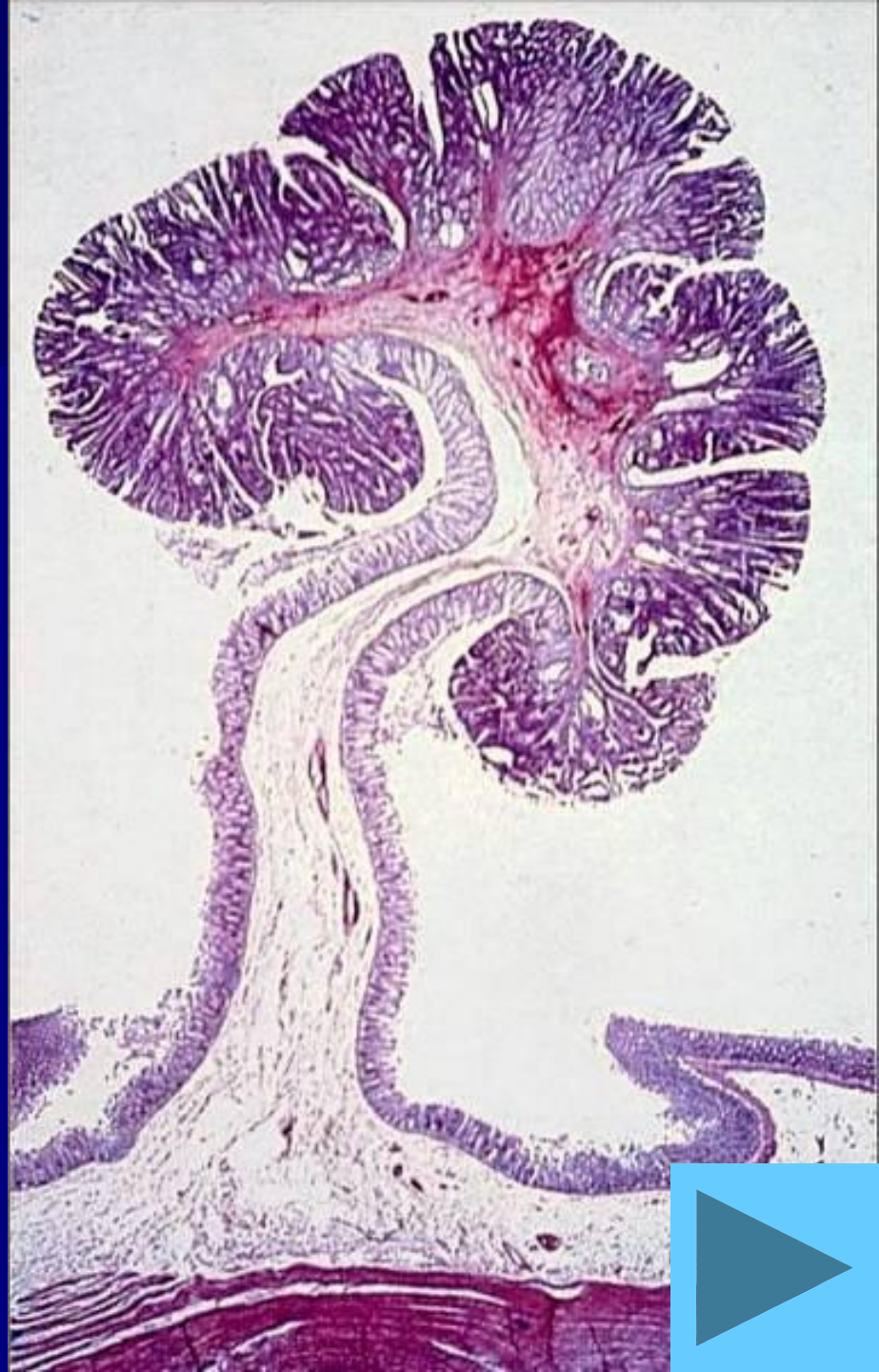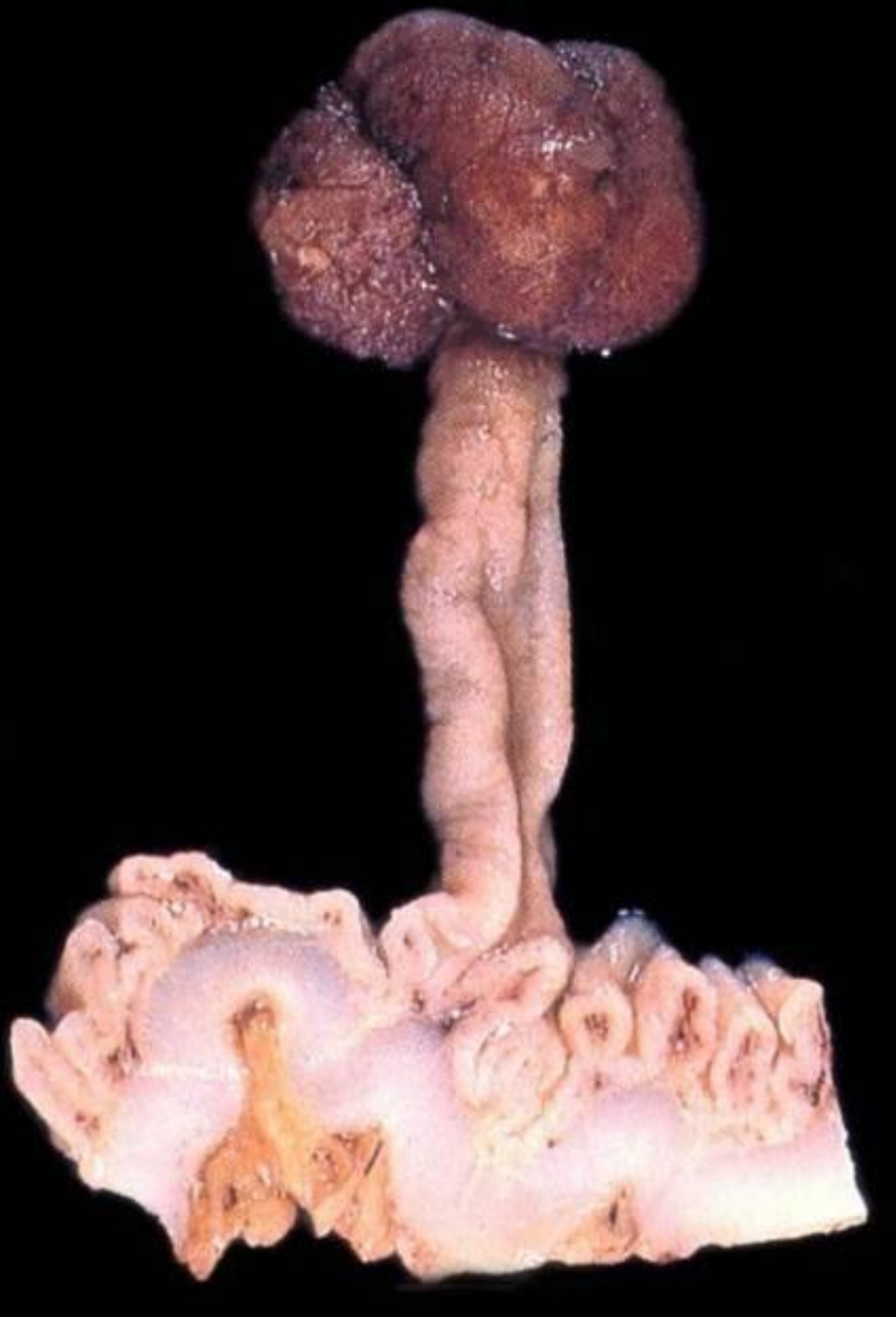




# Полип







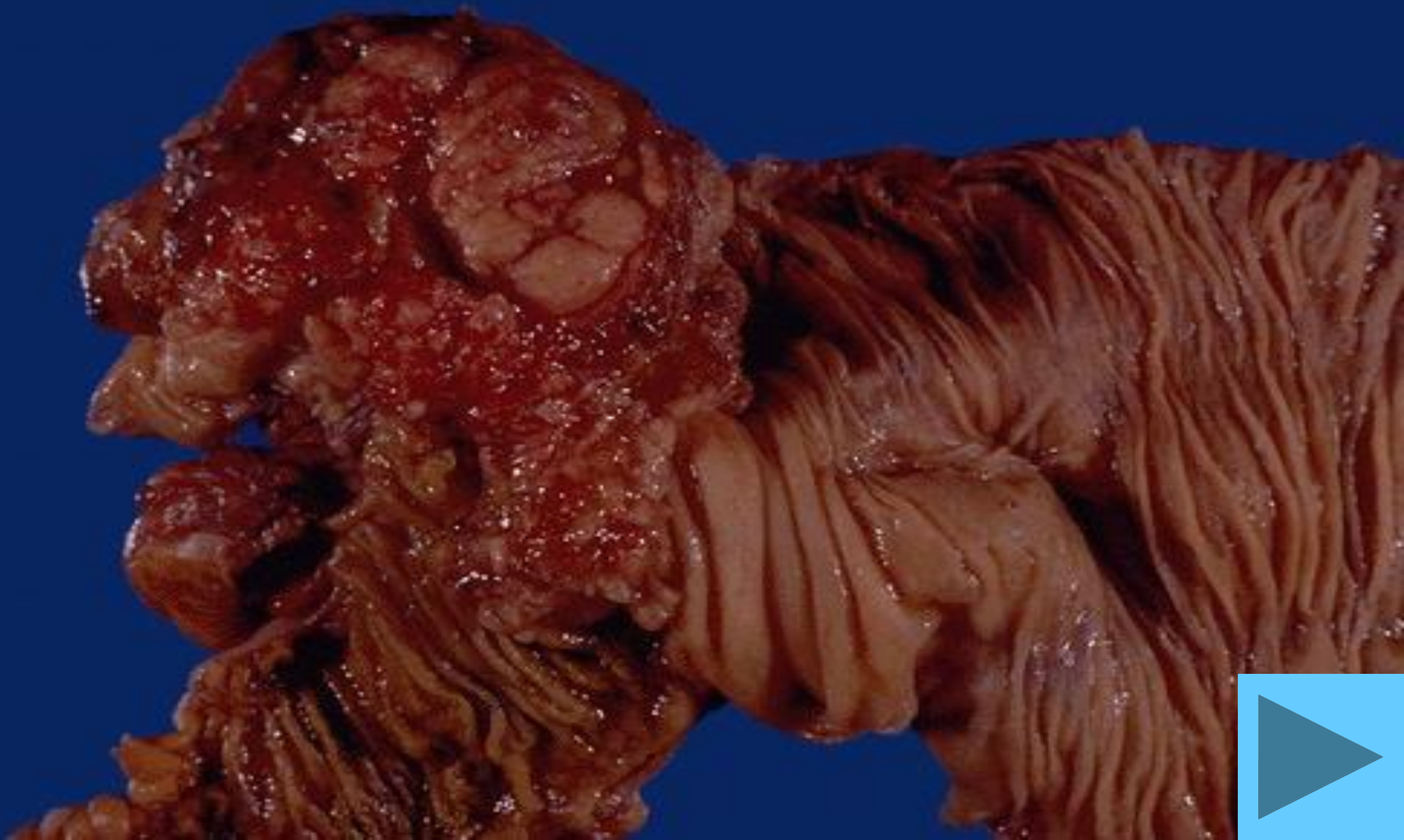



# Анатомические формы

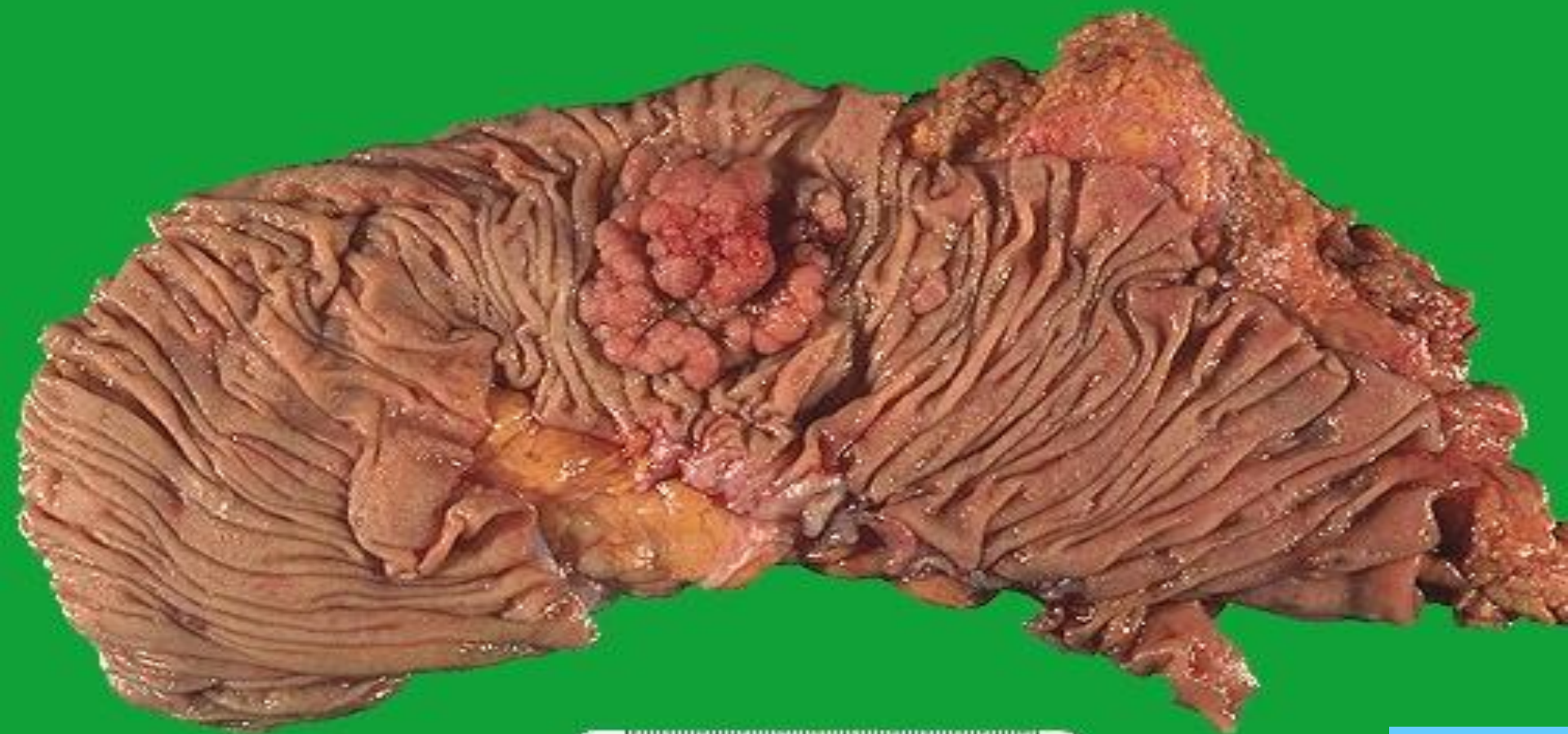- **Бляшковидный**
- **Полипозный**
- **Крупнобугристый**
  
- **Язвенный**
- **Диффузно-инфильтративный**




# Бляшковидный рак



# Полипозный рак

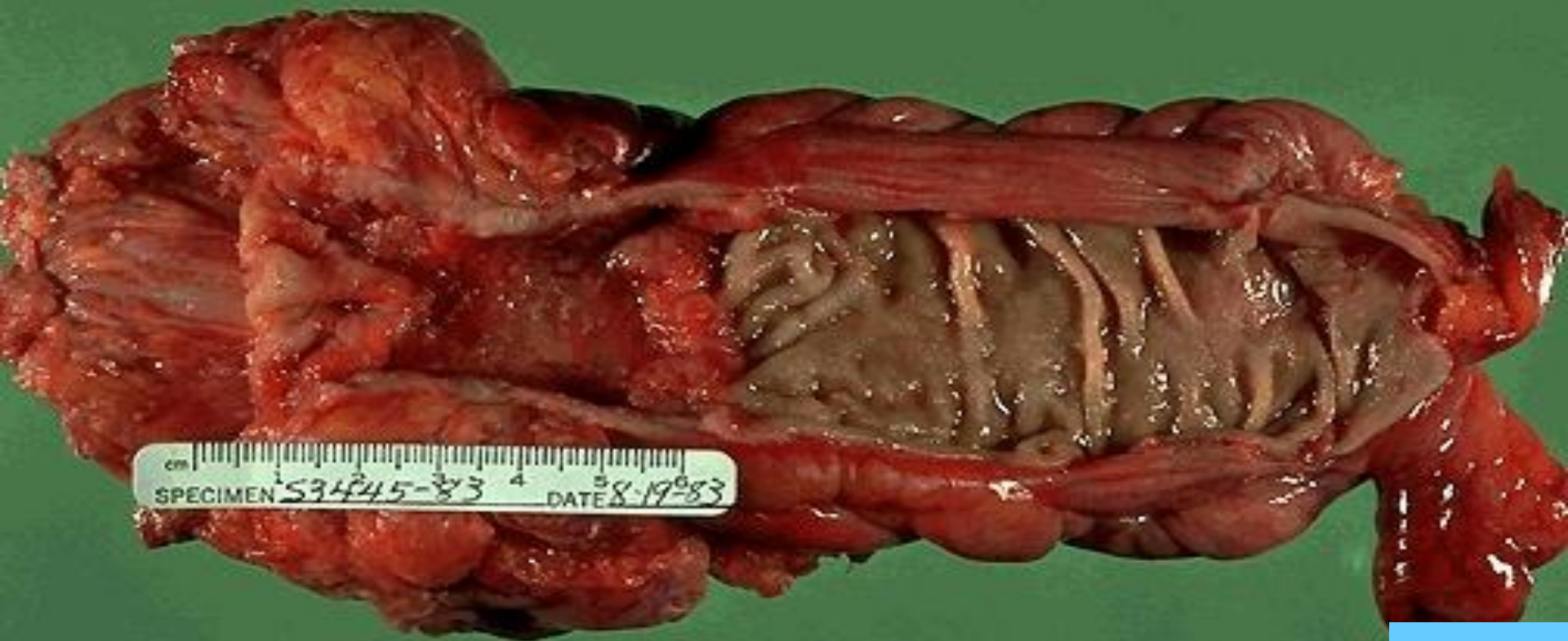

1cm  
SPECIMEN S-3101-83 DATE 8-17-83





# Диффузно-инфильтративный





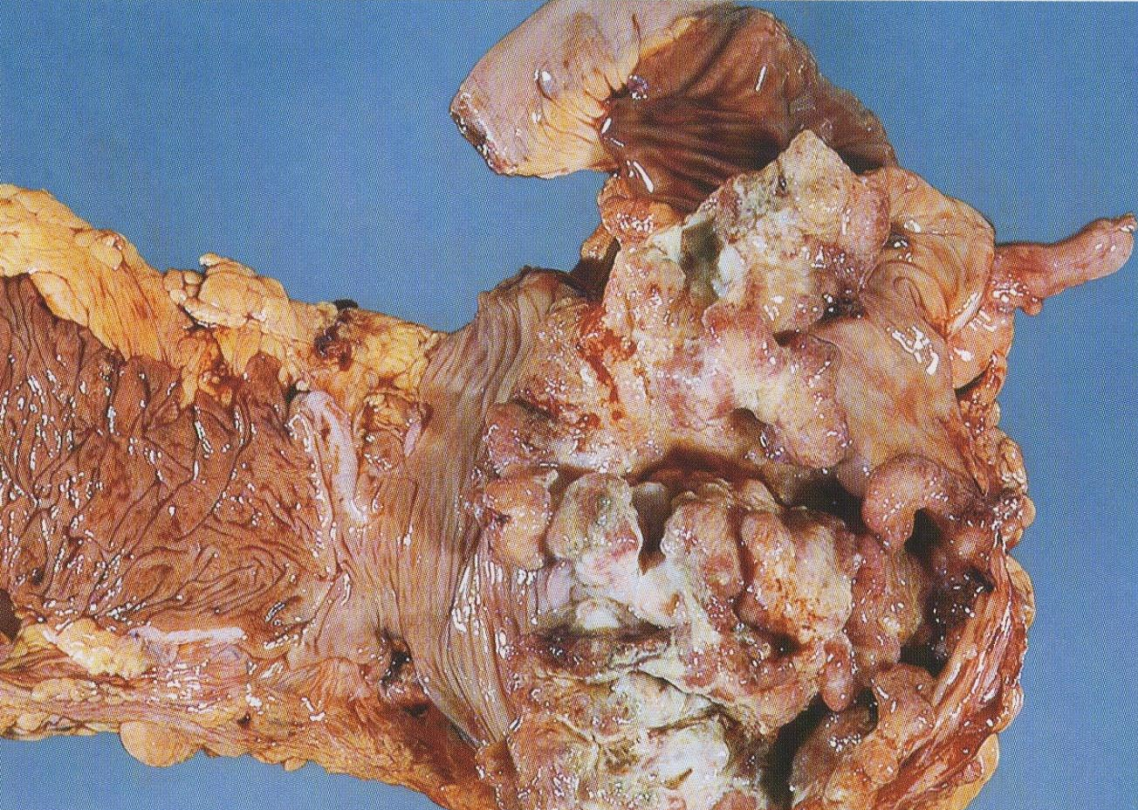

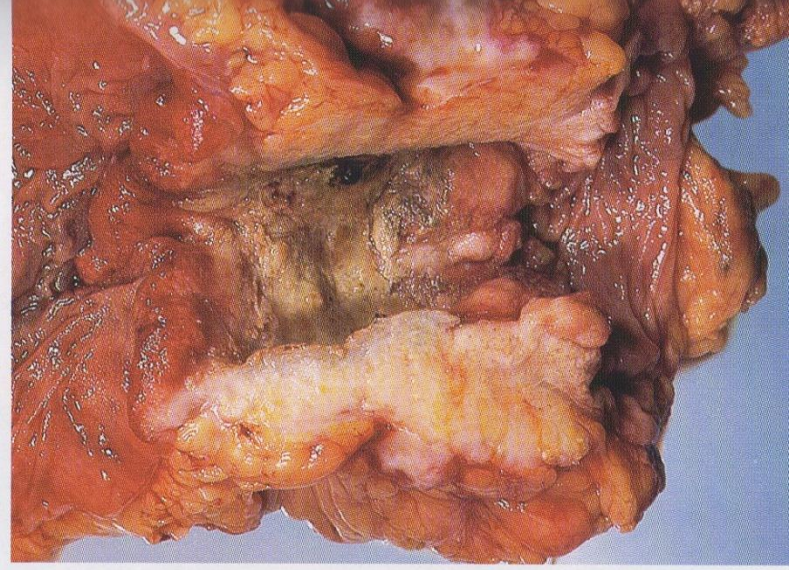


Рис. 4.118

0 5  
cm

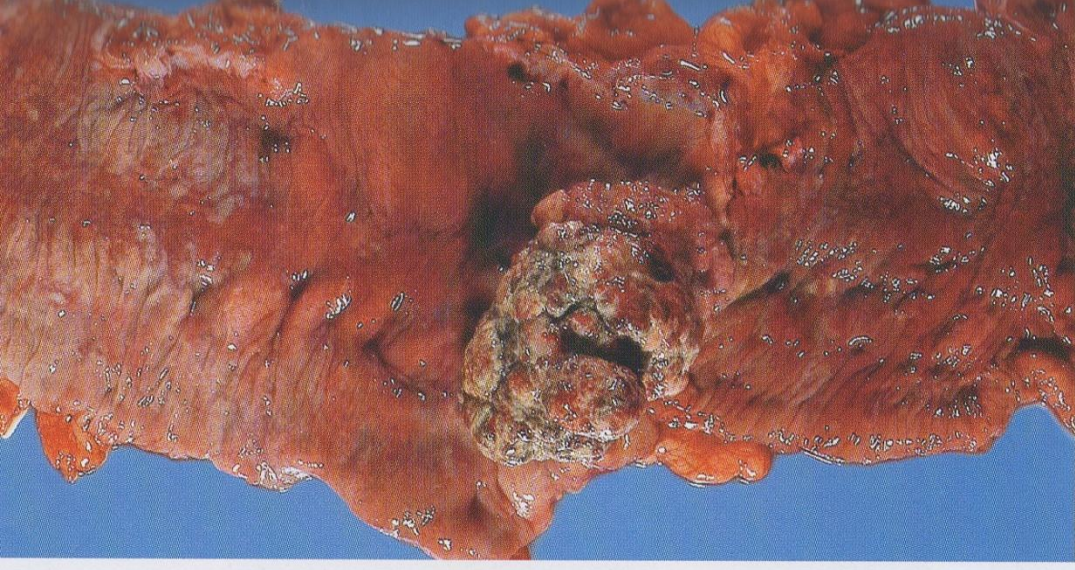


Рис. 4.119



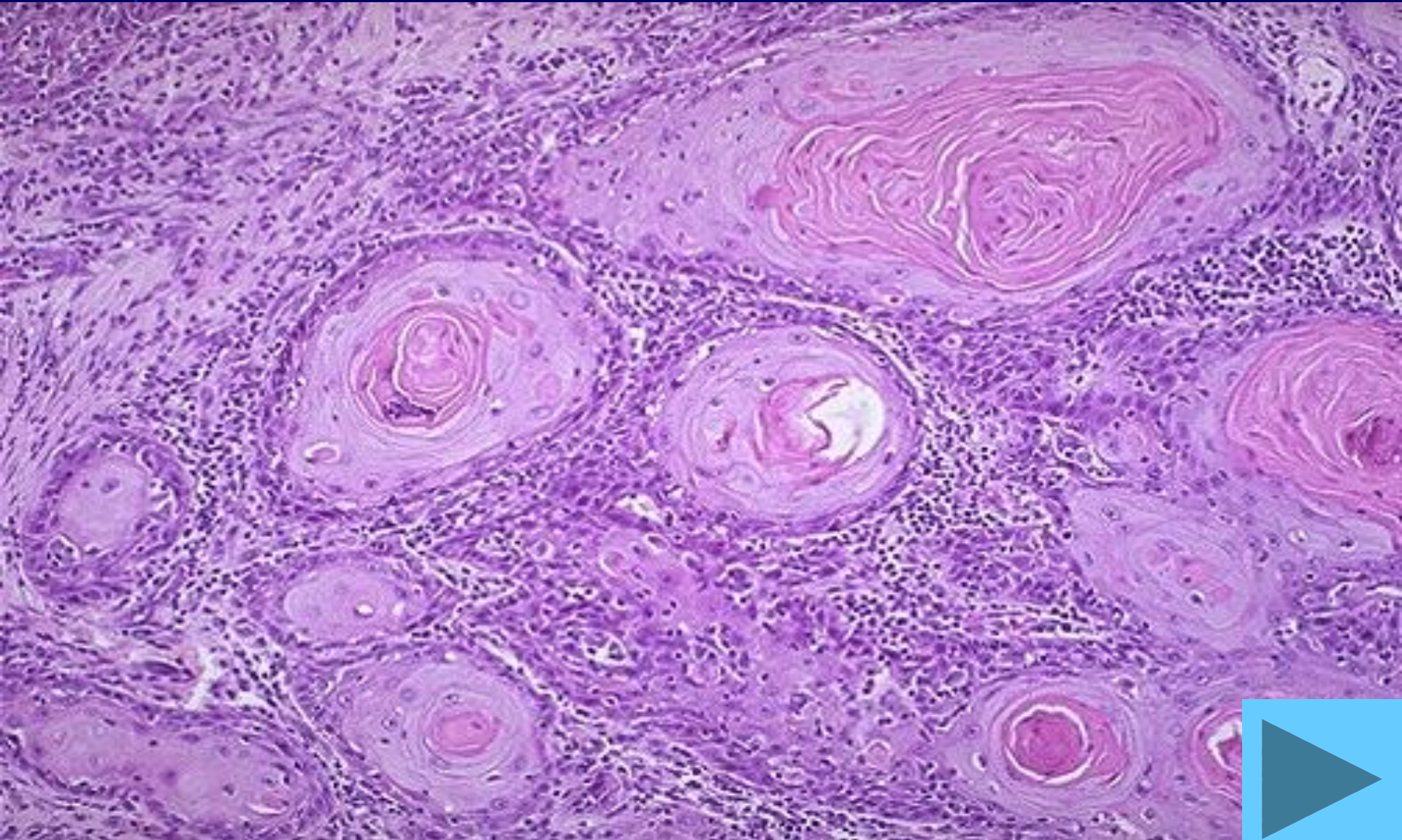


# Гистологические варианты

- **Аденокарцинома**
- **Перстневидно-клеточный**
- **Плоскоклеточный**
- **Железисто-плоскоклеточный**
- **Недифференцированный**
- **Неклассифицируемый**




# Плоскоклеточный



# Осложнения

- **Распад опухоли и кровотечение**
- **Парапроктит**
- **Свищи**
- **Перитонит**
- **Непроходимость**
- **Кахексия**





# Выберите предраковое состояние рака кишечника

- Полипы
- Синдром раздраженного кишечника

# Верно!

- Полипы являются  
предраковым состоянием  
кишечника.
- Перейти к следующему  
вопросу.

# Неверно!

- Синдром раздраженного кишечника не является предраковым процессом.
- 
- Вернуться к исходной информации.

# Выберите анатомическую форму рака кишечника

- Аденокарцинома
- Бляшковидный
- Перстневидно-клеточный

# Неверно!

- Аденокарцинома – это гистологическая форма рака.
- Вернуться к исходной информации.

# Верно!

- Одной их анатомических форм рака кишечника является бляшковидная.
- Перейти к следующему вопросу

# Неверно!

- Перстневидно клеточный рак  
– это гистологическая форма  
рака.
- Вернуться к исходной  
информации.

# Выберите гистологический вариант рака прямой кишки

- Железисто-плоскоклеточный
- Диффузно-инфильтративный
- Грибовидный



# Верно!

- Одна из гистологических форм рака прямой кишки -железисто-плоскоклеточная
- Перейти к следующему вопросу

# Неверно!

- Диффузно-инфильтративная – это анатомическая форма рака.
- Перейти к исходной информации

# Неверно!

- Грибовидная – это анатомическая форма рака.
- Перейти к исходной информации

# Рак печени

- **8-е место среди опухолей других локализаций**
- **7-е место – у мужчин**
- **9-е место - у женщин**

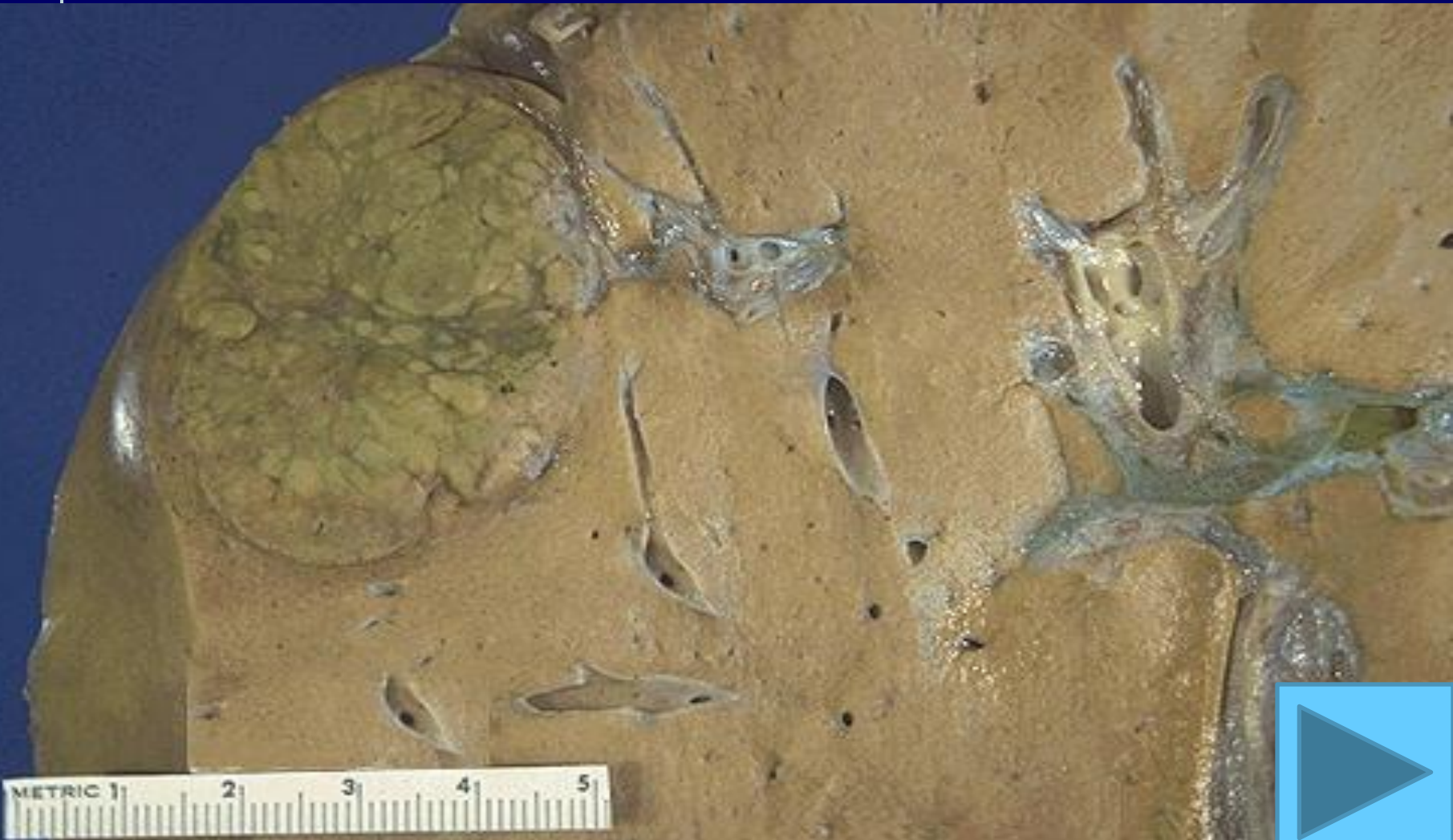

# Анатомические формы

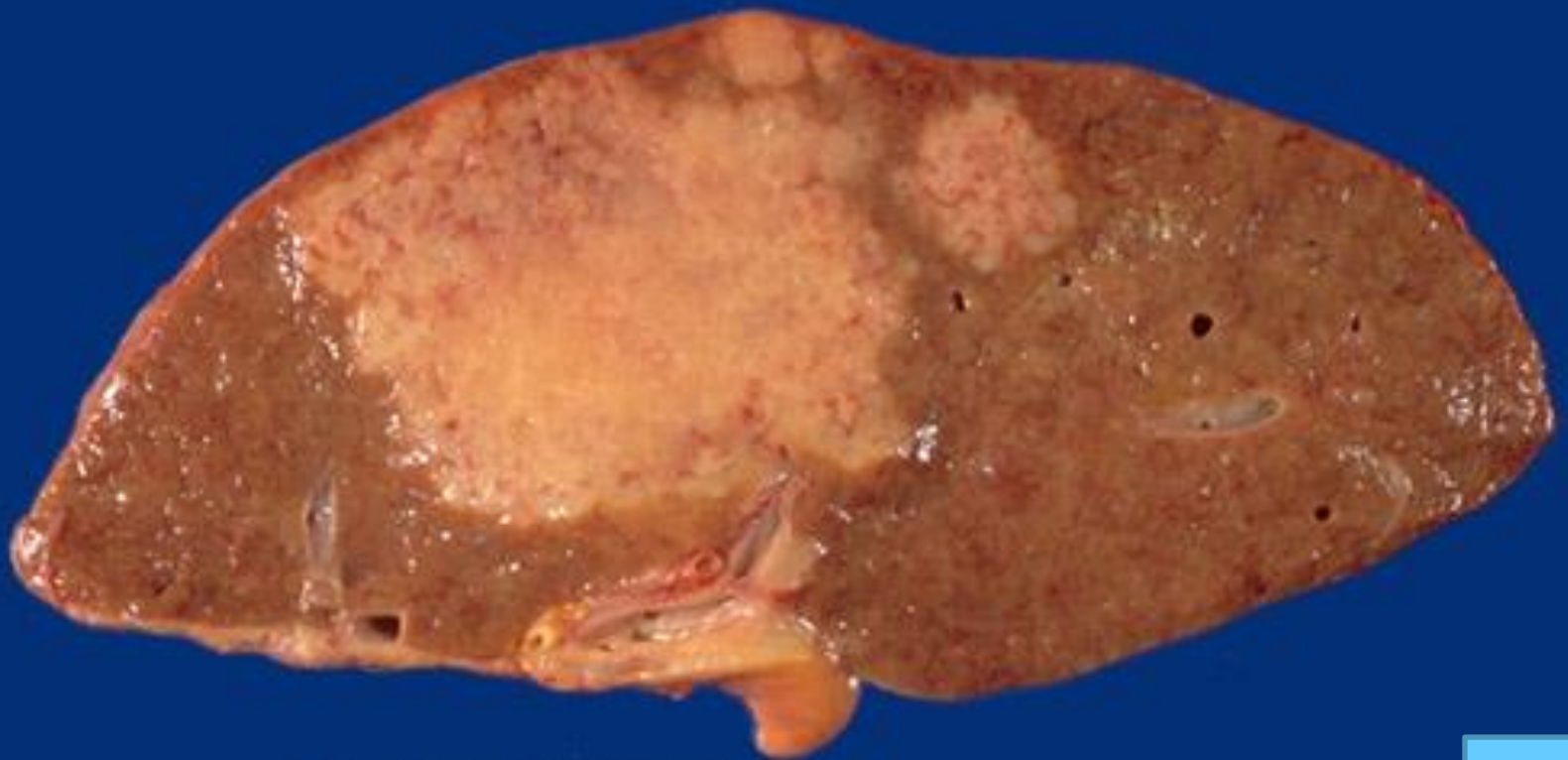
- Узловой
- Массивный
- Диффузный




# Узловой рак печени



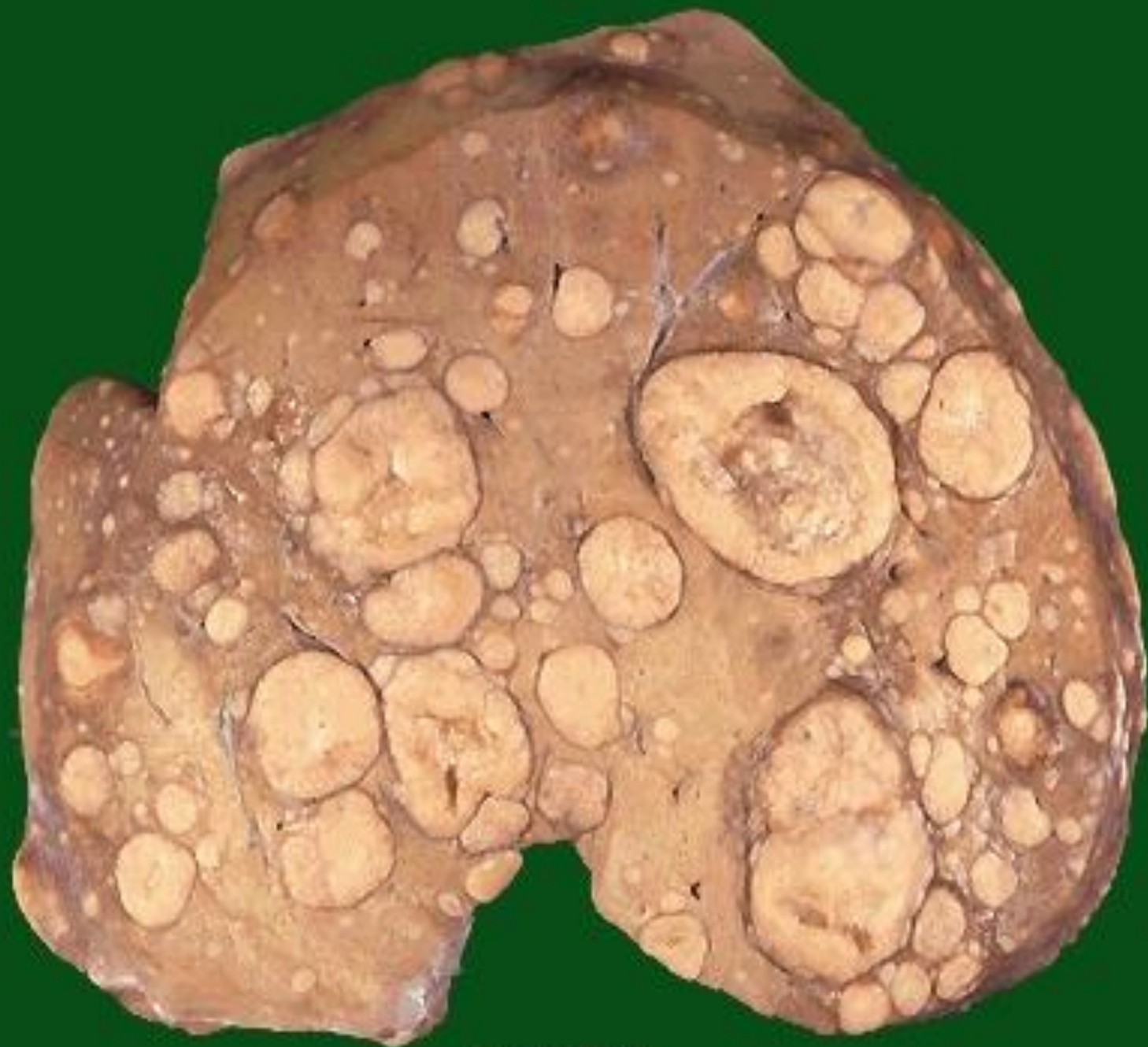# Массивный









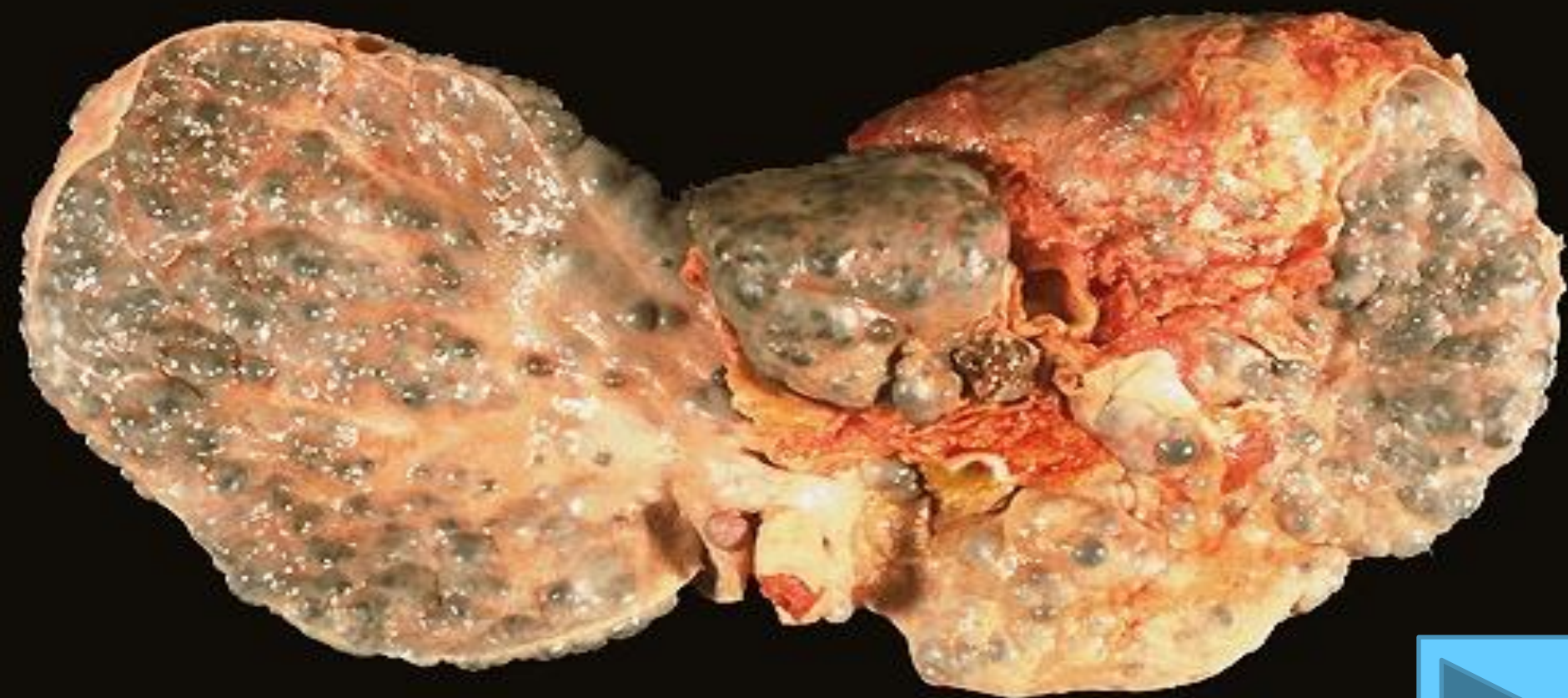


# Диффузный рак печени





# Диффузный рак печени



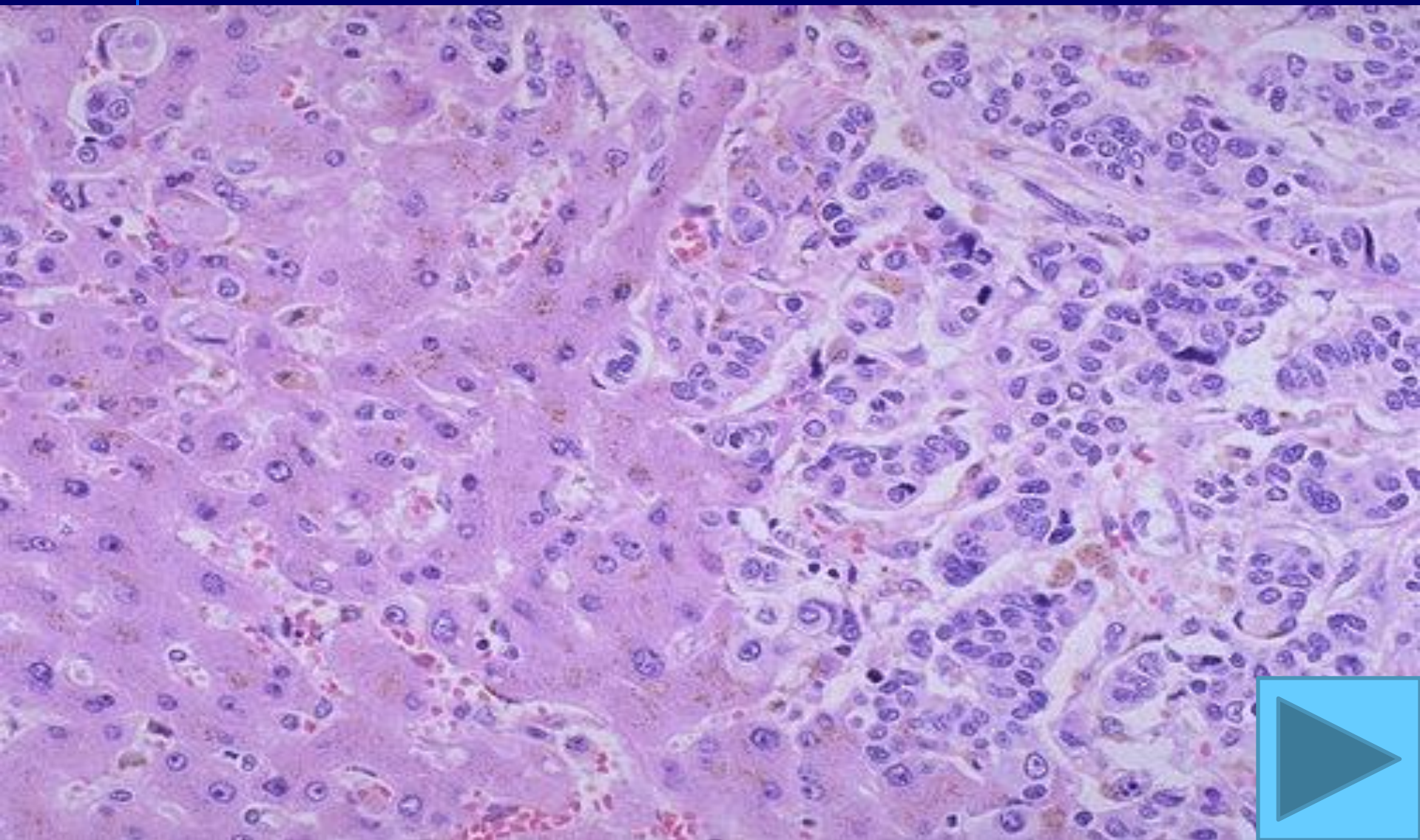
# Гистологические варианты

- **Гепатоцеллюлярный**
- **Холангиоцеллюлярный**
- **Смешанный**

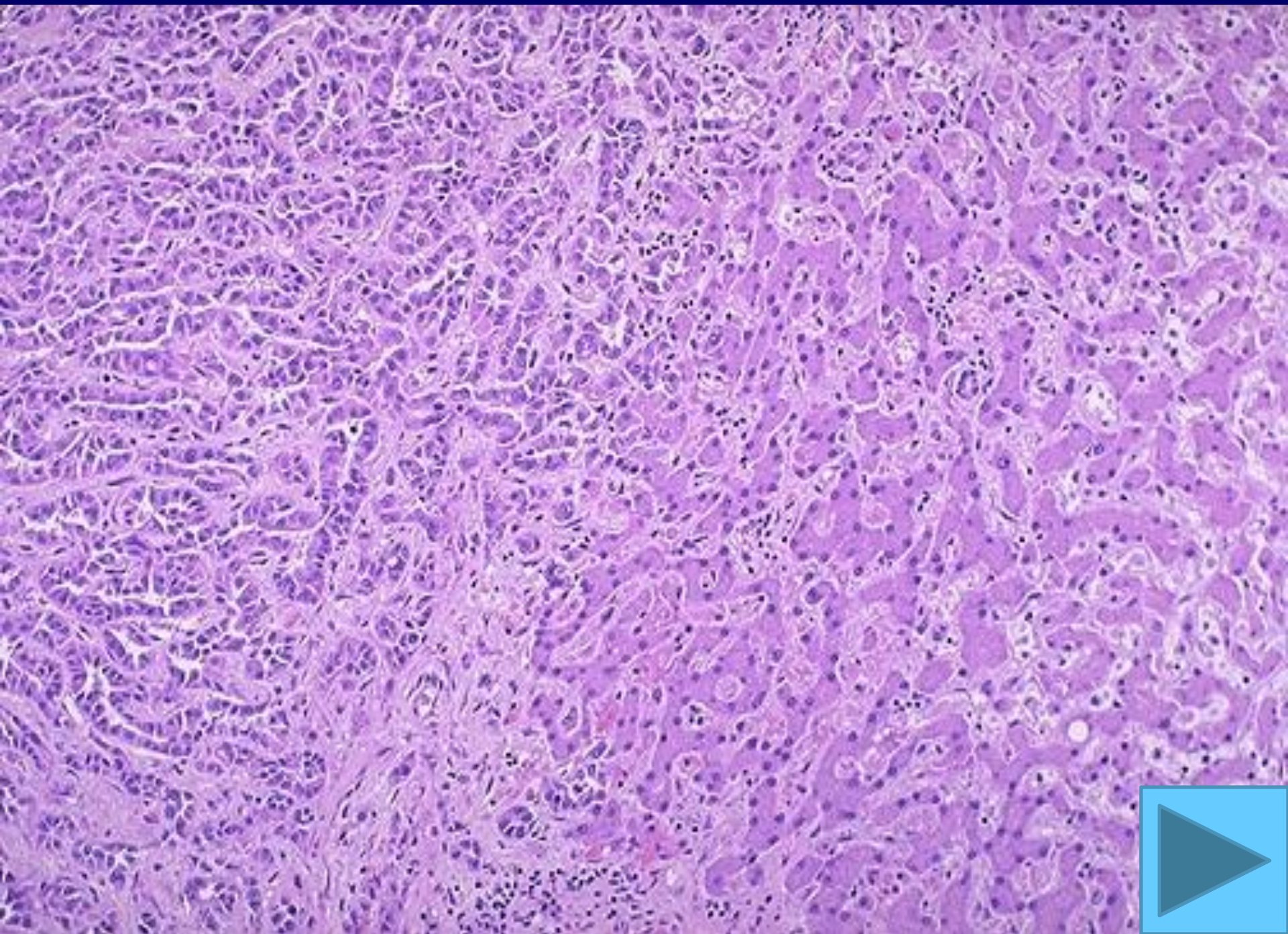




# Гепатоцеллюлярный рак







# Осложнения

- **Разрыв печени**
- **Кровотечение**
- **Кахексия**



Выберите гистологический вариант рака печени

- Гепатоцеллюлярный
- Аденокарцинома
- Плоскоклеточный рак



# Верно!

- Один из гистологических вариантов рака печени-гепатоцеллюлярный рак.

# Неверно!

- Аденокарцинома – это злокачественная опухоль из железистого эпителия.
- Вернуться к исходной информации.

# Неверно!

- Данная форма рака отсутствует в печени.
- Вернуться к исходной информации.

# Выберите возможное осложнение рака печени

- Кровотечение
- Стеноз желудка
- Гепатит

# Верно!

- Одним из самых частых осложнений рака печени является кровотечения.
- Перейти к следующему вопросу

# Неверно!

- Стеноз желудка не является осложнением рака печени.
- Вернуться к исходной информации.



# Неверно!

- Гепатит не является осложнением рака печени.
- Вернуться к исходной информации.

# Выберите анатомическую форму рака печени

- Грибовидный
- Узловой
- Язвенный

# Неверно!

- Грибовидная форма не является анатомической формой рака печени.
- Вернуться к исходной информации.

# Верно!

- Одной из анатомических форм рака печени является узловой рак.
- Перейти к следующему слайду.

# Неверно!

- Язвенная форма не является анатомической формой рака печени.
- Вернуться к исходной информации.



# Поздравляю!

- Вы успешно справились со всеми заданиями!