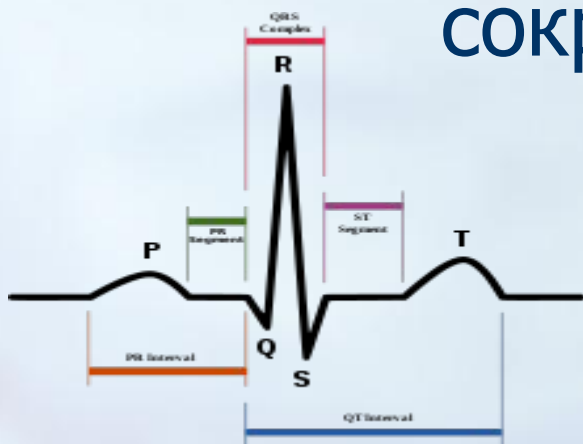


Фибрилляция предсердий и её лечение



Фибрилляция предсердий

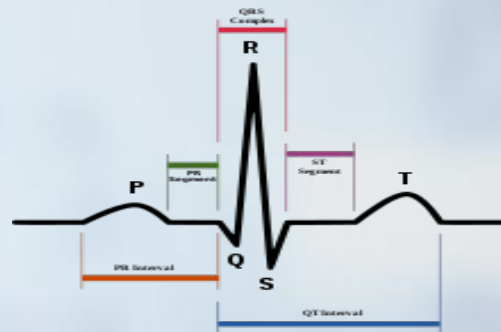
Разновидность наджелудочковых тахиаритмий, характеризующаяся некоординированной электрической активностью предсердий, приводящей к ухудшению их сократительной функции.





ЭКГ- признаки фибрилляции предсердий:

Замещение нормальных зубцов Р быстрыми осцилляциями, или волнами фибрилляции (f-волны), различных размеров и формы, связанными с неправильными частыми сокращениями желудочков при ненарушенном АВ-проведении.



Нормальная ЭКГ (а)

ЭКГ при фибрилляции предсердий (б)

Зубцы Р отражают нормальное сокращение предсердий

- наличие зубцов Р

- отсутствие зубцов Р

Регулярность зубцов R отражает нормальное сокращение желудочков

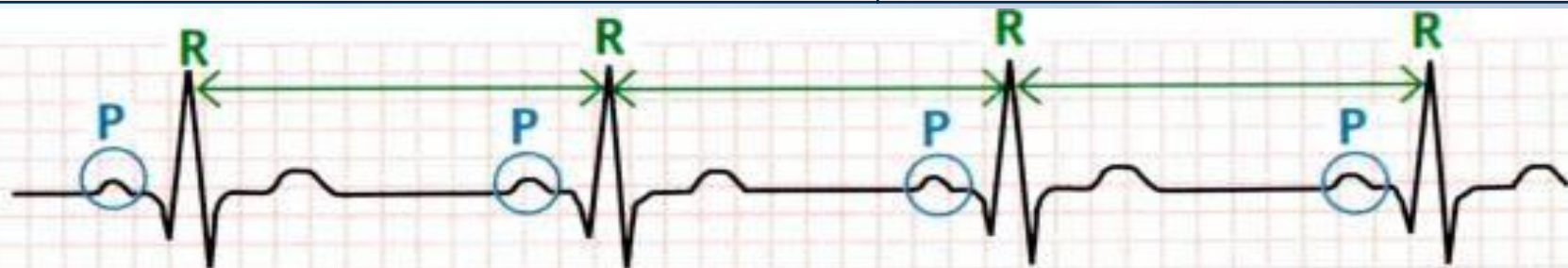
- одинаковое расстояние между зубцами R

- разное расстояние между зубцами R

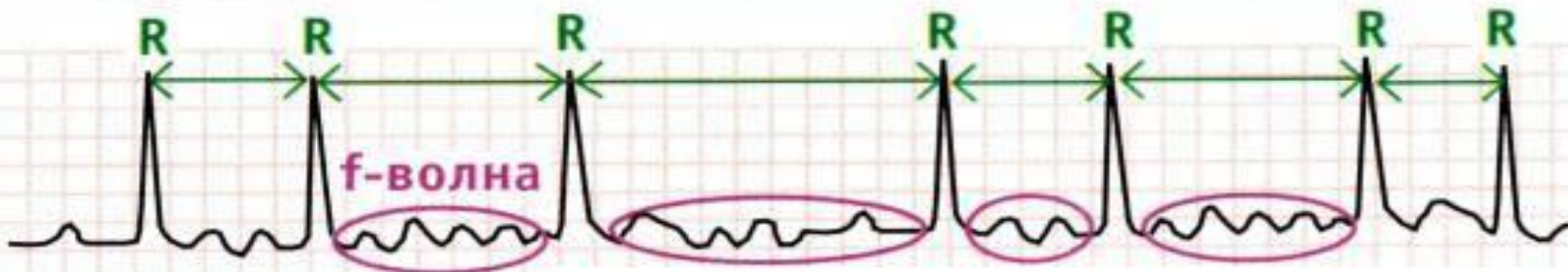
Наличие f-волны говорит о несогласованных сокращениях предсердий

- отсутствие волны фибрилляции (f-волны)

- наличие волны фибрилляции (f-волны)

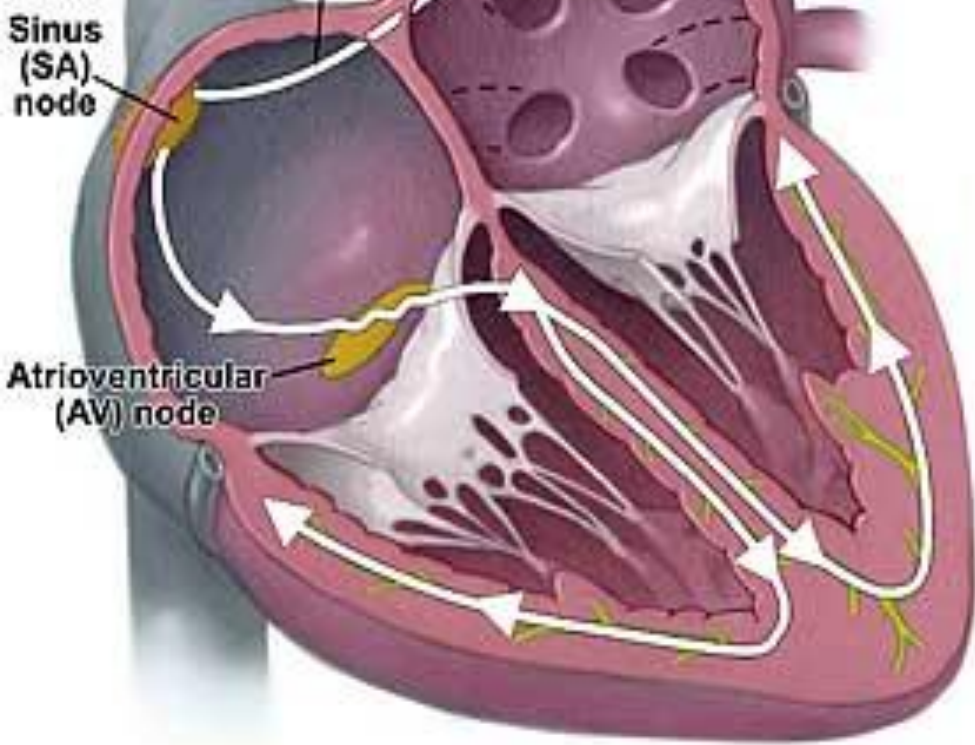


(a)

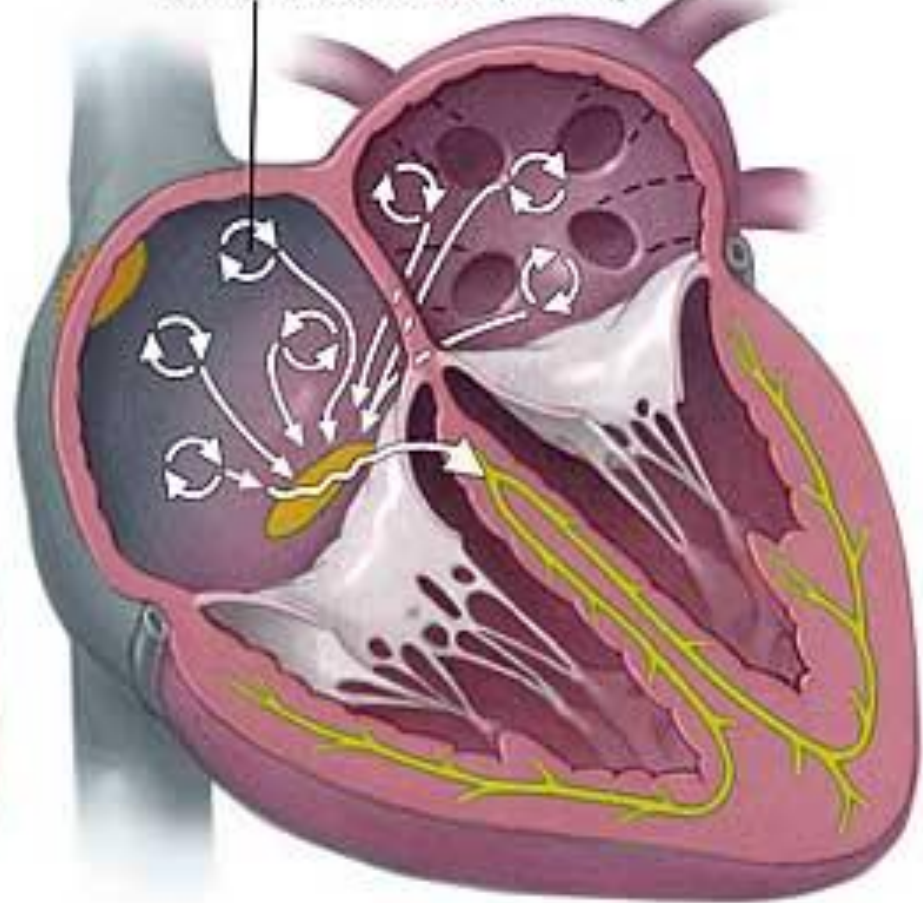


(б)

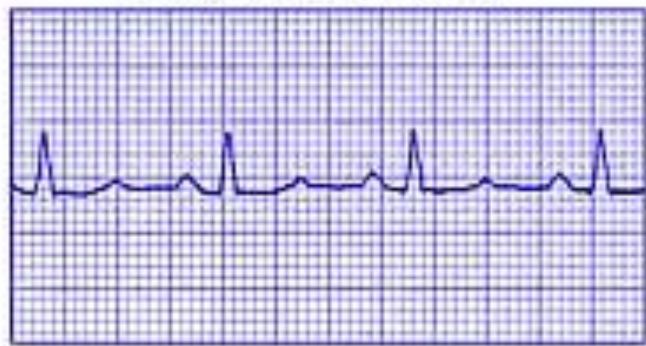Normal electrical pathways



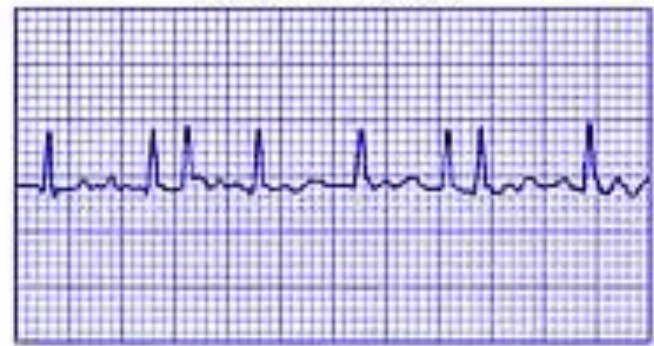Abnormal electrical pathways

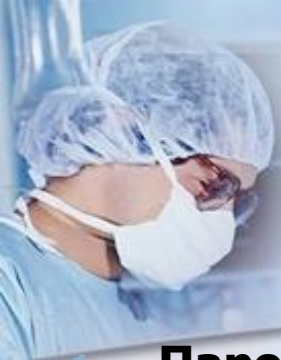

Normal sinus rhythm



Atrial fibrillation





Классификация фибрилляций

1. **Пароксизмальная форма** – эпизод длится менее 7 суток (включительно), восстанавливается самостоятельно (чаще в первые 24-48 часов).
2. **Постоянная форма** – длительно продолжающаяся, когда кардиоверсия противопоказана, не проводилась, или оказалась безуспешной.
3. **Персистирующая форма** – длится более 7 дней, самостоятельно не восстанавливается, но имеются показания и возможность кардиоверсии.
4. Термин **“изолированная” фибрилляция предсердий** применяется к фибрилляции предсердий, возникающей у людей молодого и среднего возраста (до 60 лет) без клинических и эхокардиографических признаков
5. Сердечно-легочного заболевания и не имеющих артериальной гипертензии.
Термин **“идиопатическая” фибрилляция предсердий** подразумевает отсутствие четкой причины фибрилляции предсердий, при этом возраст пациента не имеет значения.



Патофизиологические аспекты и механизмы фибрилляции предсердий

Фибрилляция предсердий – сложная аритмия, патогенез которой до конца не изучен.

1. Эктопическая фокусная активность
2. Триггерная активность
3. Механизм множественных повторных кругов возбуждения (re-entry)
4. Автономная нервная система (ганглионарные плексусы).



Субстрат для изменения электрофизиологических свойств миокарда

1. Фиброз
2. Воспаление
3. Ишемия
4. Гипертрофия

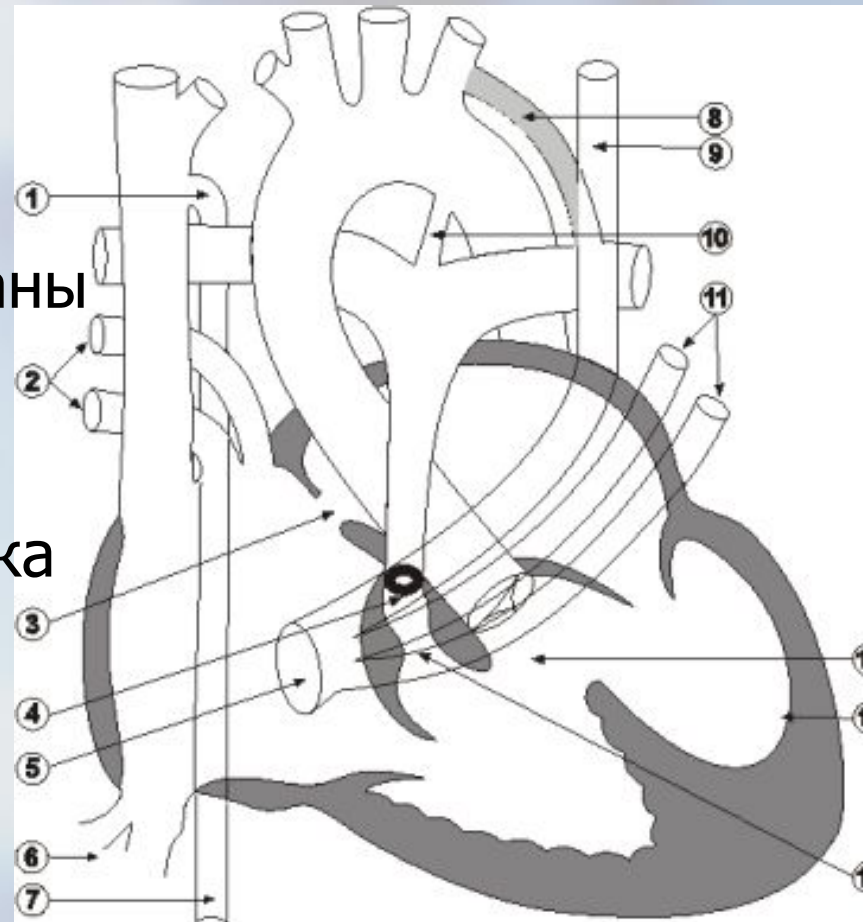
1. Увеличение дисперсии рефрактерных периодов в различных зонах предсердий
2. Анизотропии проведения возбуждения

Re-entry!!!

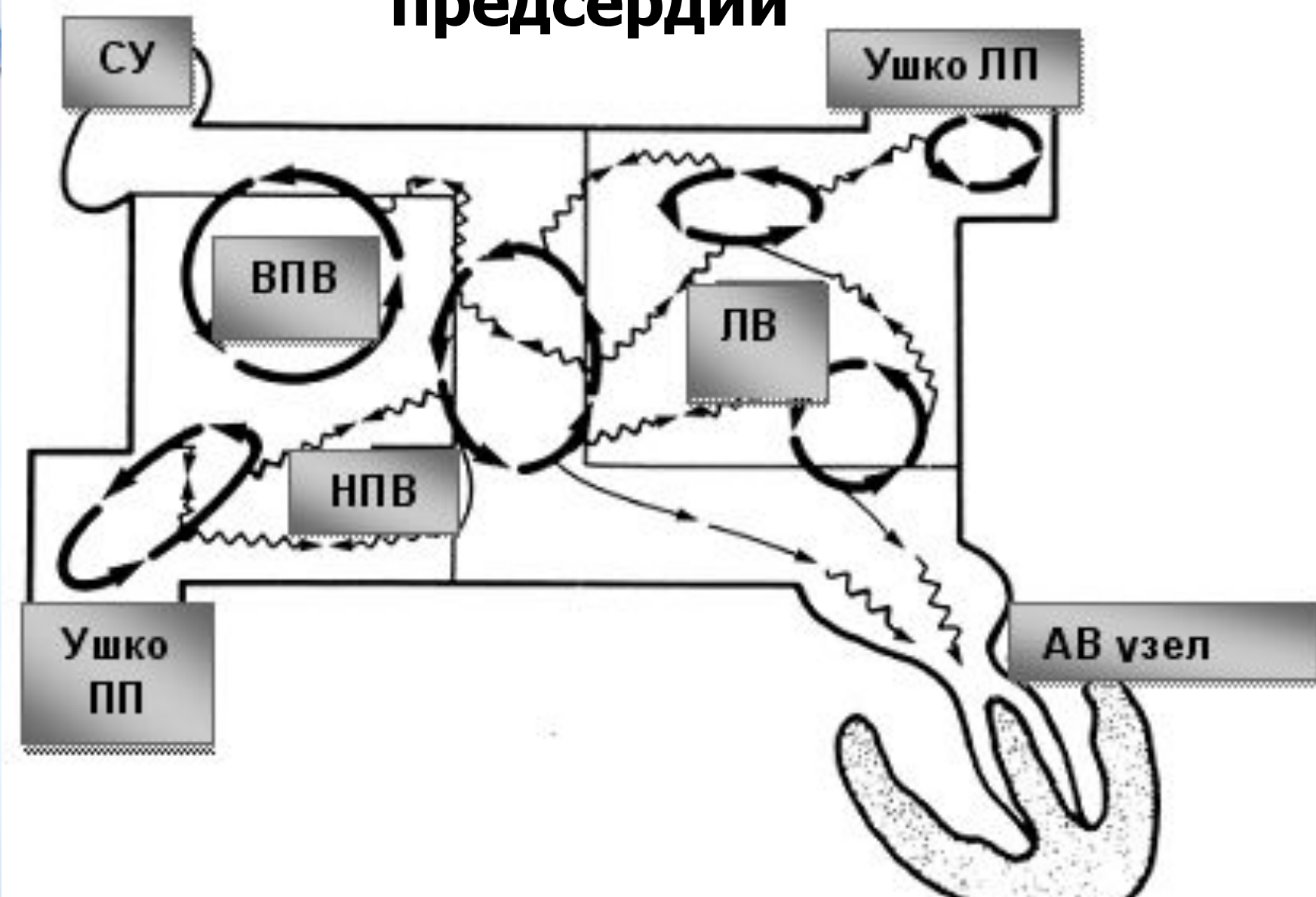
Основные расположения кругов re-entry

1. Анатомические препятствия:

1. Отверстия полых вен
2. Отверстия легочных вен
3. Коронарный синус
4. Атриовентрикулярные клапаны
5. Crista terminalis
6. Связка Маршалла
7. Межпредсердная перегородка



Схематическое изображение механизма развития фибрилляции предсердий





Немедикаментозные методы лечения фибрилляции предсердий

Профилактическая электрокардиостимуляция у пациентов с синдромом слабости синусового узла

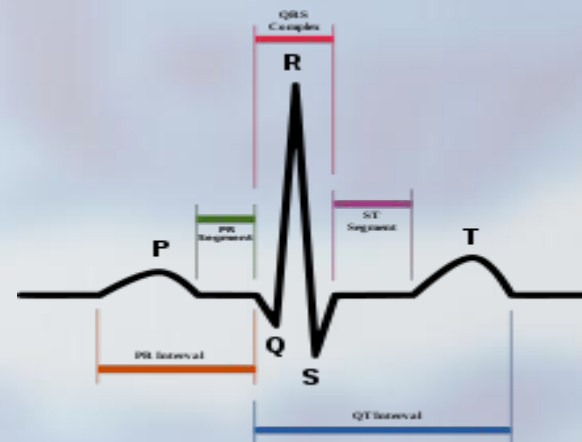
1. Постоянная предсердная стимуляция
2. Алгоритмы превентивной стимуляции
(непрерывная динамическая
овердрайвстимуляция, триггерная
овердрайвстимуляция)
3. Стимуляция межпредсердной перегородки

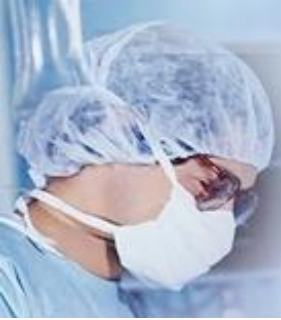

Катетерная аблация АВ узла

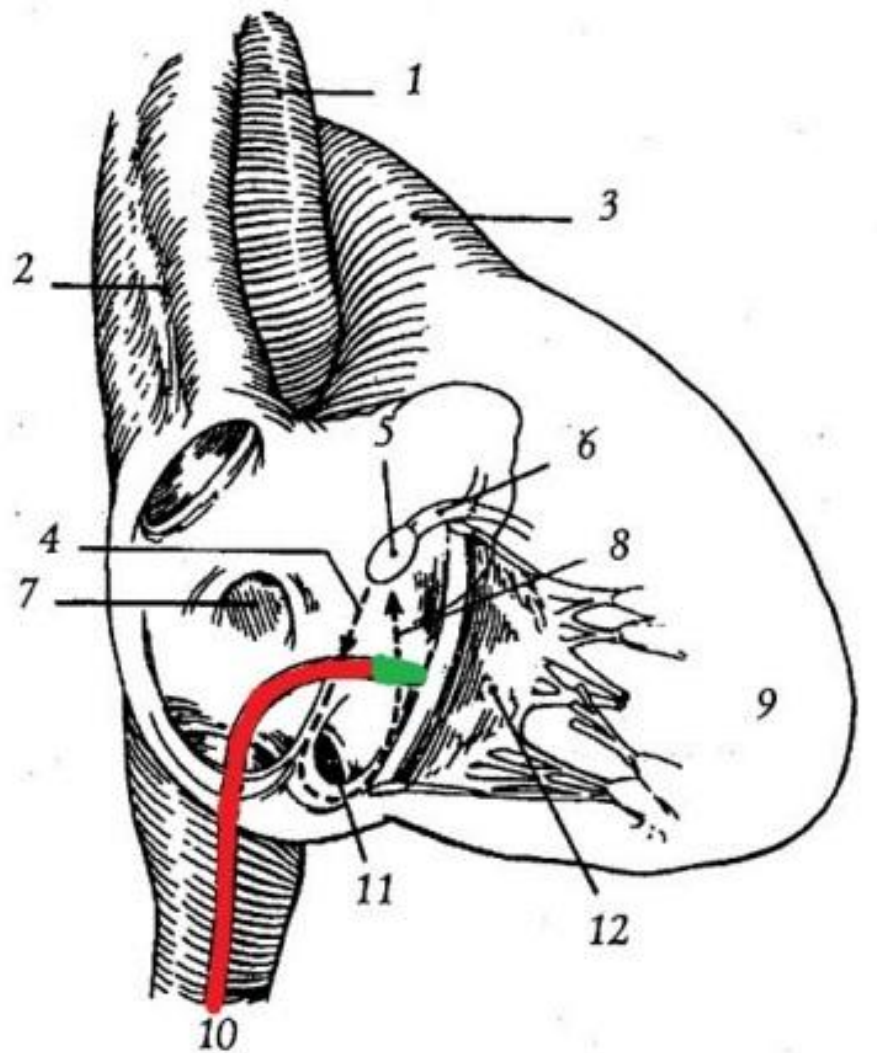
Вмешательства с помощью зондов-электродов в ту область сердца или его проводящей системы, которая стала источником нарушения ритма или одним из основных путей цепи re-entry:

1. Криовоздействие
2. Радиочастотная аблация
3. Микроволновая аблация
4. Ультразвуковая аблация
5. Лазерная аблация





Катетерная деструкция



- 1 - Аорта
- 2 - Верхняя полая вена
- 3 - Легочная артерия,
- 4 - Быстрый путь проведения
- 5 - АВ узел
- 6 - Пучок Гиса
- 7 - Овальная ямка
- 8 - Медленный путь
- 9 - Правый желудочек
- 10 - Нижняя полая вена
- 11 - Коронарный синус
- 12 - Трехстворчатый клапан



Хирургические методы

Операция **Maze** в классическом варианте

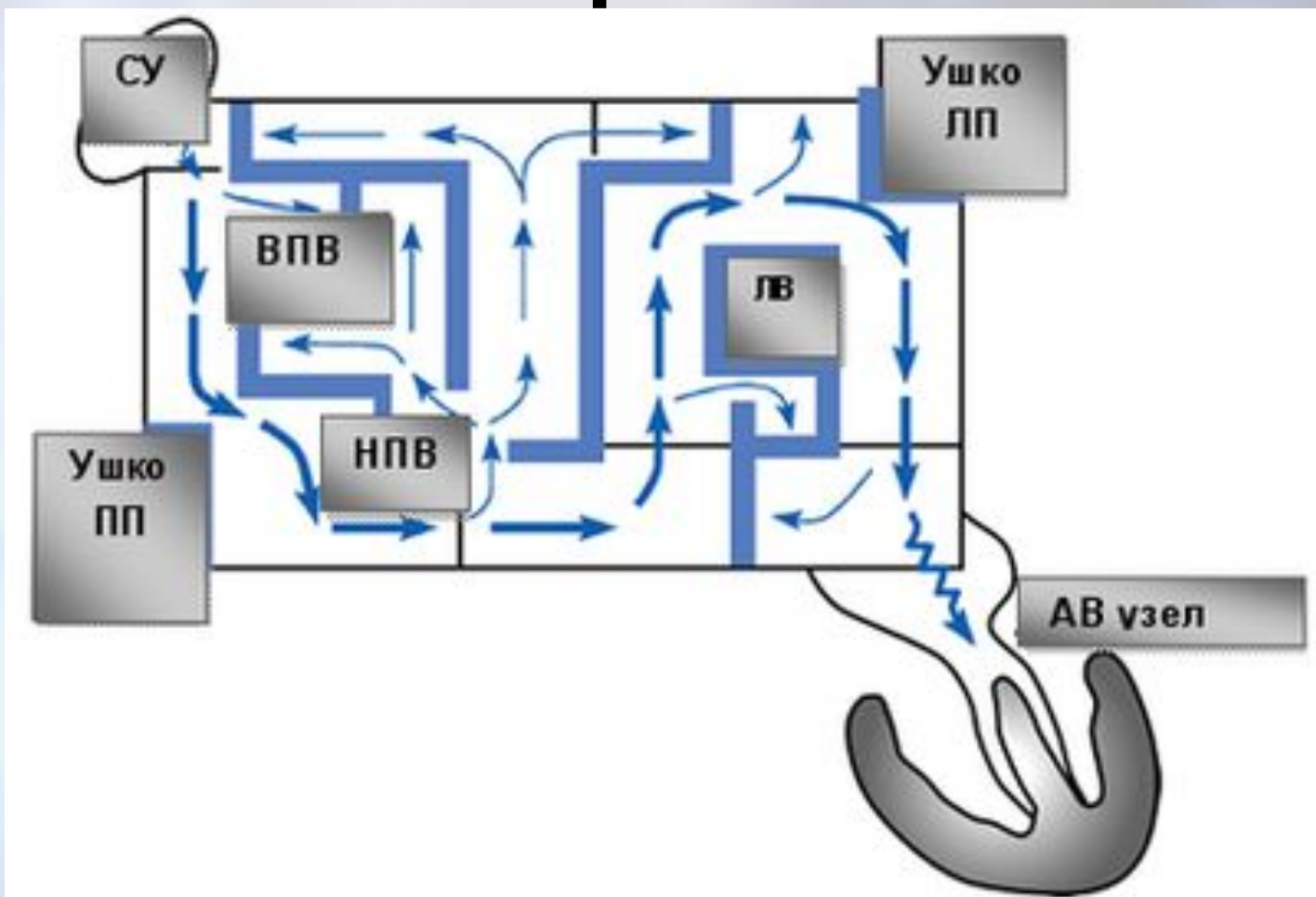
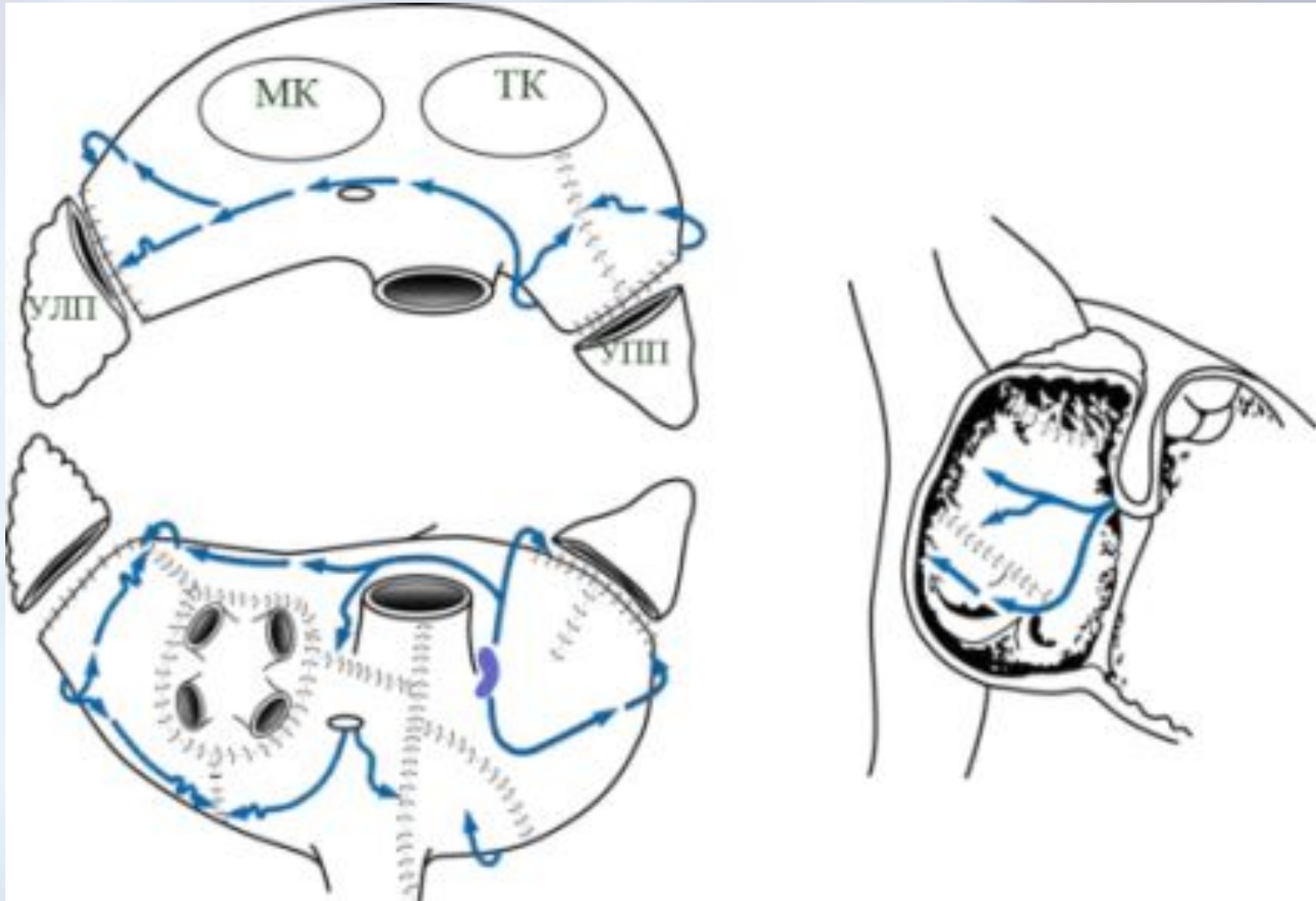
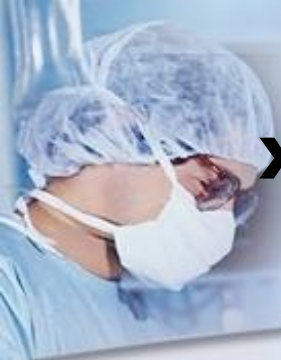

Схема хирургических разрезов операции

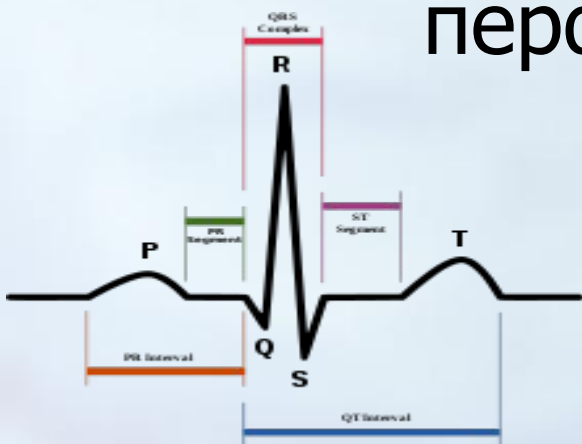
Мaze III





Маловазивные методики хирургического лечения фибрилляции предсердий

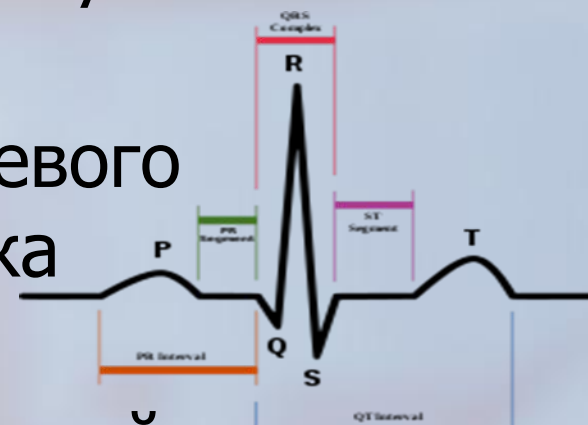
В отличие от обычной аблации и операций по технике Maze, производится под визуализированным контролем что предотвращает такие осложнения как перфорация пищевода и т.д.





Преимущества миниинвазивной хирургии фибрилляции предсердий

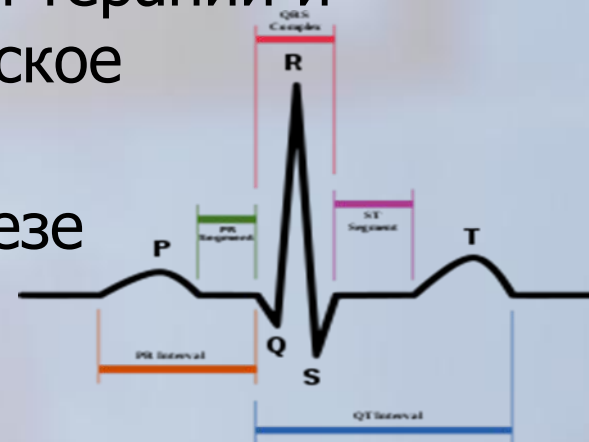
1. Отсутствие лучевой нагрузки в отличие от эндоваскулярных методик
2. Абляция анатомическая, под визуальным контролем
3. Возможность удаления ушка левого предсердия для снижения риска тромбоэмболий
4. Возможность эффективного воздействия на ганглионарные плексусы.





Показания к миниинвазивной хирургии фибрилляция предсердий у пациентов с изолированной фибрилляции предсердий

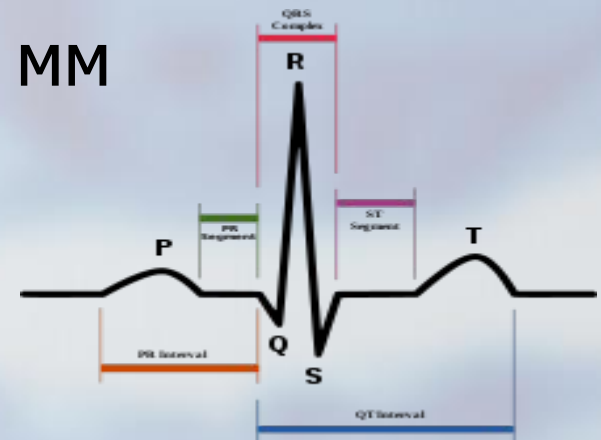
1. Симптомная фибрилляция предсердий, рефрактерная к медикаментозной терапии и пациент предпочитает хирургическое вмешательство
2. Эпизоды тромбоэмболии в анамнезе
3. Противопоказания или трудности антикоагулянтной терапии
4. Неэффективность эндоваскулярных катетерных методик или наличие противопоказаний к их проведению (тромбоз ушка левого предсердия)



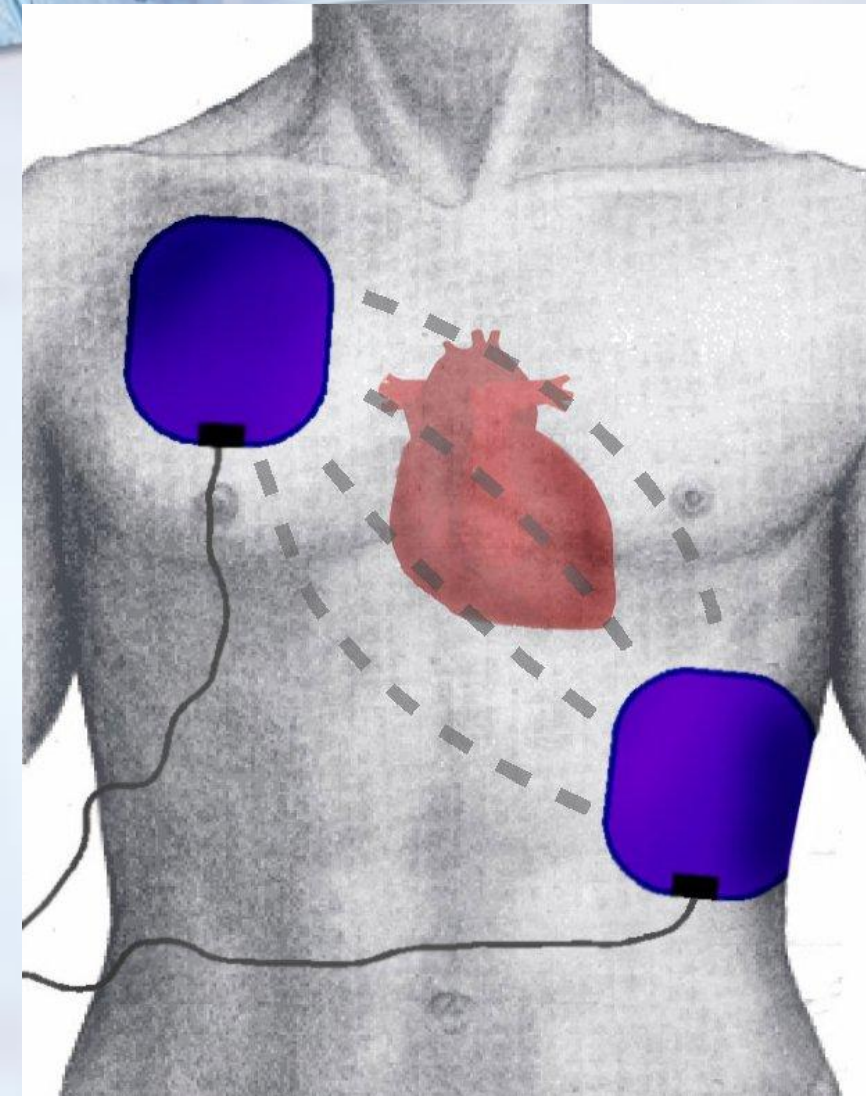
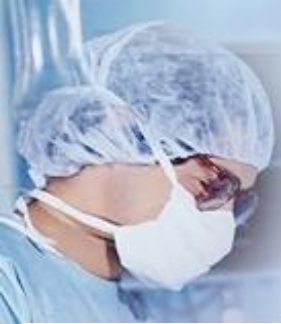

Противопоказания к малоинвазивной хирургии фибрилляции предсердий

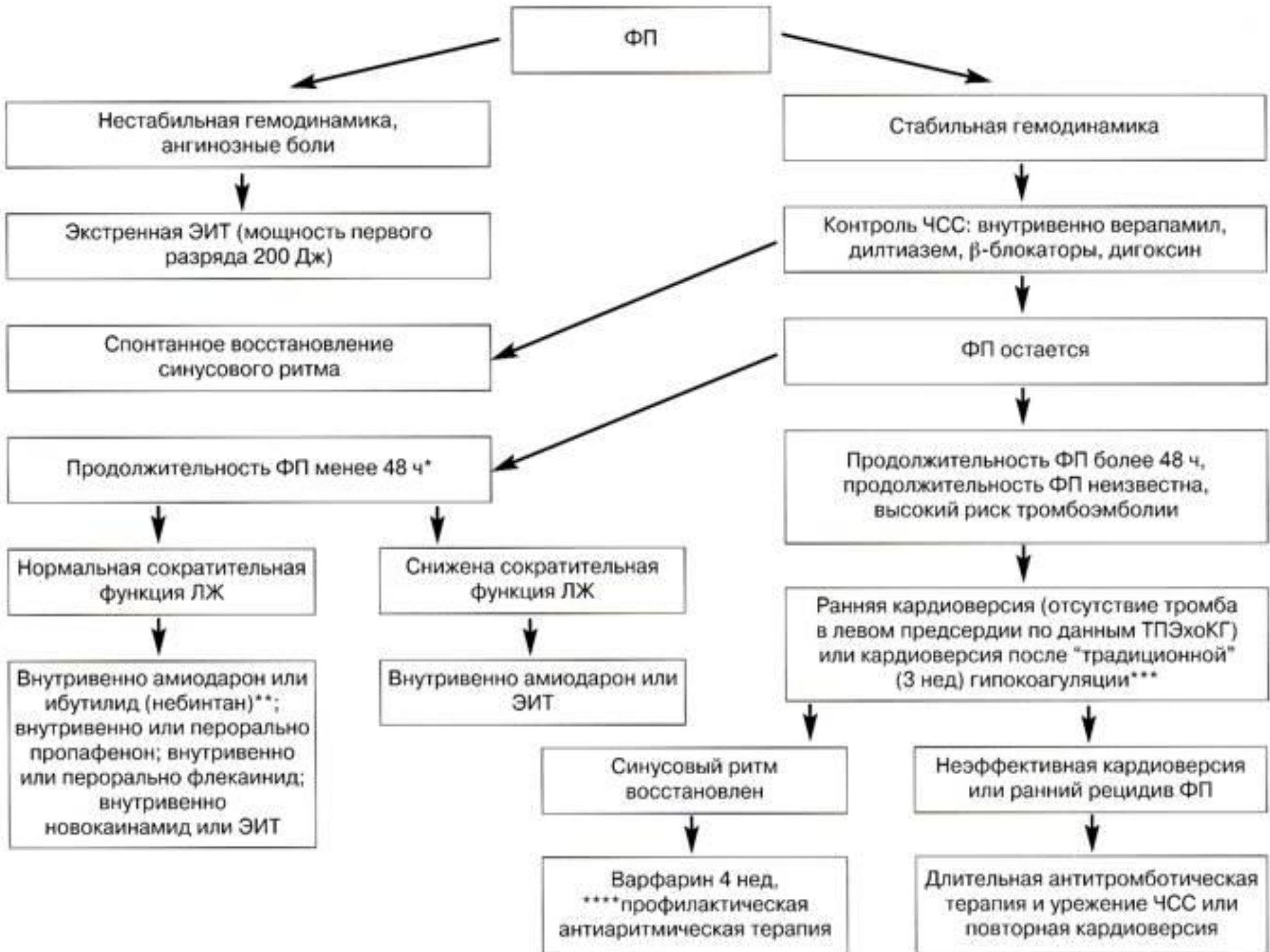
1. Тромбоз ушка левого предсердия
2. Наличие синдрома слабости синусового узла
3. Спаечный процесс в полости перикарда
4. Спаечный процесс в плевральных полостях
5. ХОБЛ в средней и тяжелой степени Размер
6. левого предсердия более 55 мм



Не хирургические методы лечения



Кардиоверсия - воздействие постоянного тока, синхронизированное с комплексом QRS. Воздействие постоянного тока должно быть синхронизировано с комплексом QRS, т.к. в случае воздействия тока перед пиком зубца Т может возникнуть фибрилляция желудочков.



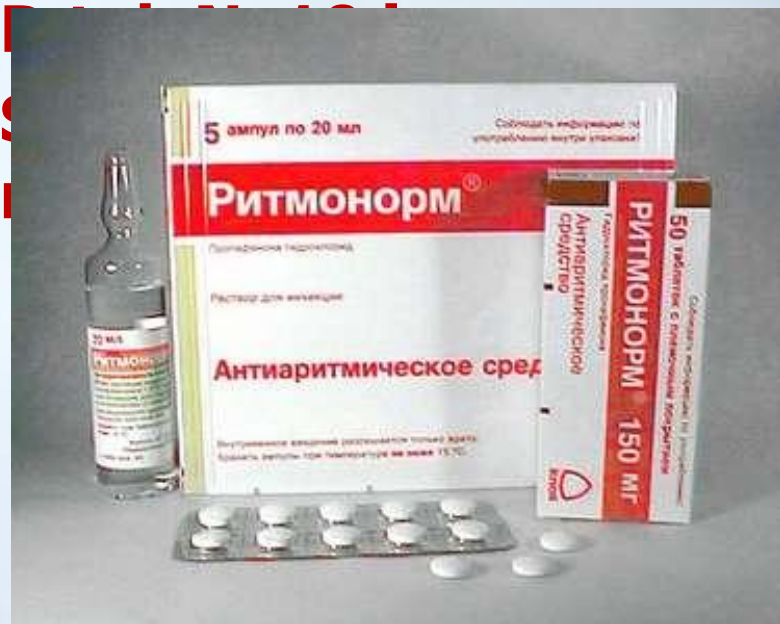

Медикаментозное купирование приступа фибрилляции предсердий

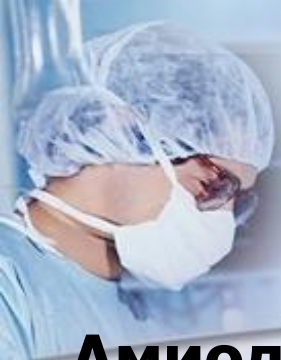ЧСС менее 150 (восстановление синусового ритма)

Пропафенон:

Rp.: Rithmonorm 20 ml



**0,001/кг за 5 минут, либо
0,0005/мин в течении 2 часов.**



Медикаментозное купирование приступа фибрилляции предсердий

Амиодорон: Rp.: Cordaron 5%-3ml



in amp.

венно струйно 0,005 \кг, затем внутривенно 0,3 мл в 200 мл 5% глюкозы в течении 2

очная инфузия через 24 часа в дозе 0,6-1,2. Затем назначают внутрь.

Rp.: Tab. Cordaron 0,2 N.60



Внутрь 0,6-0,8 в сутки на 3 приема после еды в течении 5-7 дней, далее 0,1-0,4 в сутки 5 дней в неделю, 2 дня перерыв.



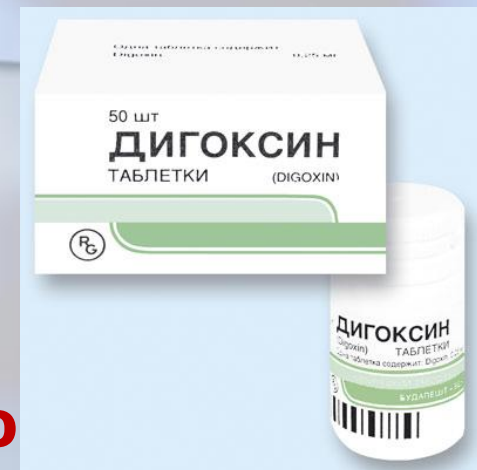Медикаментозное купирование приступа фибрилляции предсердий

При ЧСС более 150(урежение ЧСС)

Дигоксин: **Rp.: Digoxinum 0,025-1 ml**

D.t.d. N. 10 in amp.

S. Внутривенно струйно или капельно 0,00025-0,0004 в сутки.

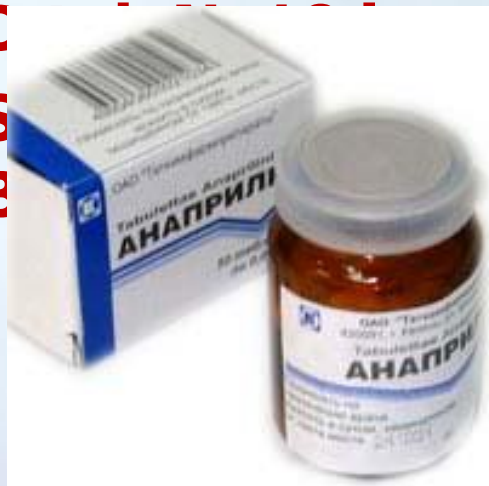

Анаприлин: **Rp.: Sol. Anaprilin 0,25%-1ml**

D. t. d. N. 10 in amp.

S. 0,4 мл в течении 1-2 минут.

Вторые введения до тех дозы 5 мл.





Медикаментозное купирование приступа фибрилляции предсердий

При давности пароксизма более 2 суток- подготовка к плановому восстановлению ритма.

1. Антикоагулянтная терапия варфарином (начальная доза 5 мг\сут) в течении 3 недель
2. Контроль ЧСС при тахиаритмии- β блокаторы, верапамил, диазепам, дигоксин. Цель нормосистолия 60-80 уд\мин
3. Амиодорон
4. Хинидин
5. Плановая электрическая кардиоверсия

