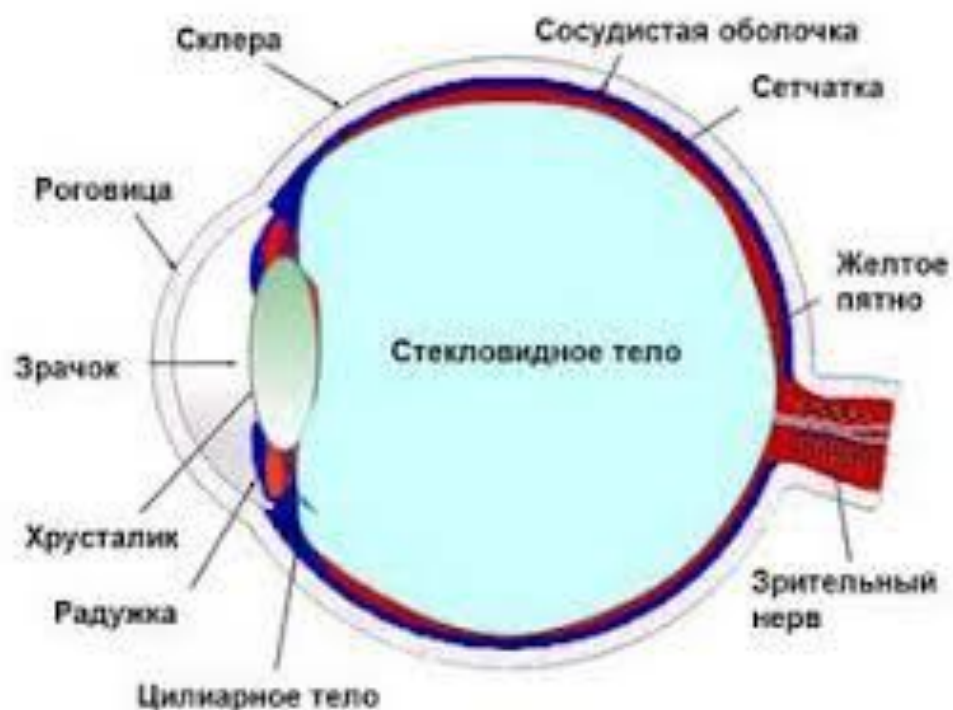




Роговица (cornea) — это передний прозрачный отдел наружной капсулы глазного яблока и преломляющая система глаза.



Роговица составляет 1/6 площади наружной капсулы глаза

Толщина роговицы 0,52мм

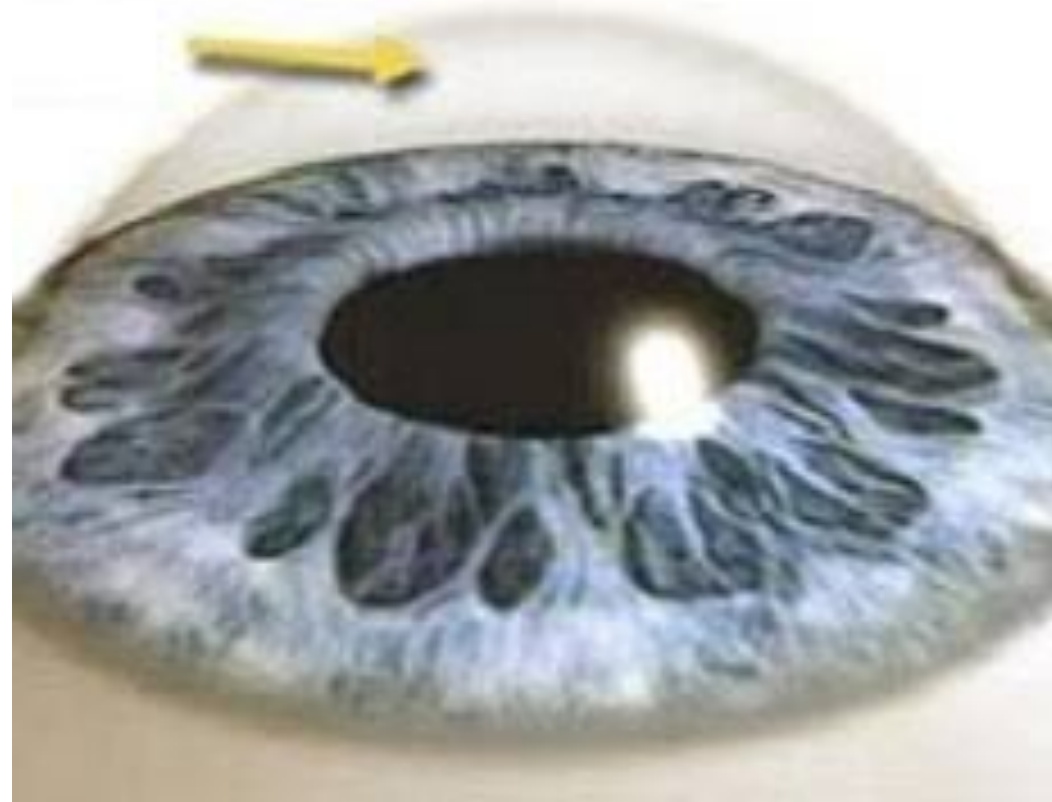Температура роговицы 30°

Хим. Состав:

80% вода

18% коллаген

2% мукополисахариды, липиды,
ВИТАМИНЫ



Свойства и функции роговицы

☞ Прозрачная

☞ Зеркальная

☞ Гладкая

☞ Сферичная

☞ Высокочувствительная

☞ Блестящая

☞ Лишена сосудов

☞ Защитная

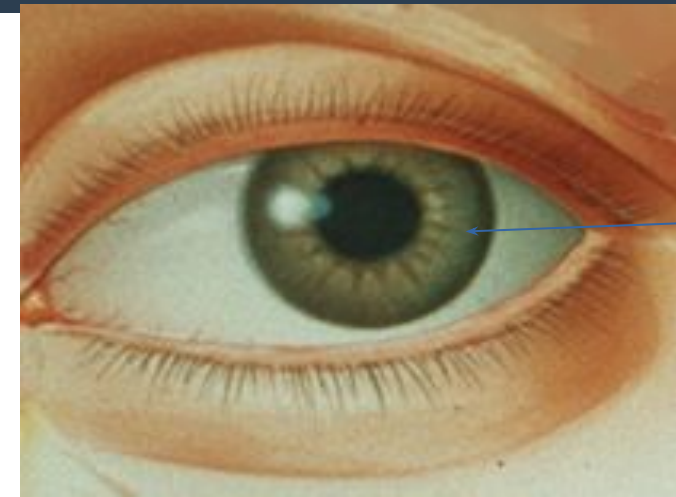☞ Главная

преломляющая среда

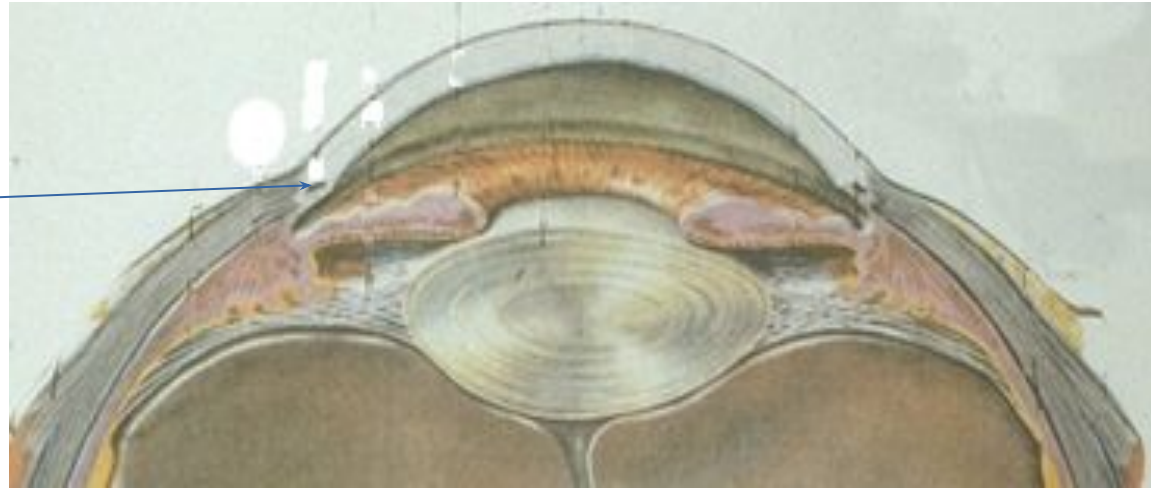
☞ Сила преломления

роговицы 40D





Лимб



•Лимб.

- Переходная зона между склерой и роговицей.**
- Пограничная линия конъюнктивы.**
- Наличие краевой сосудистой сети.**
- Наличие густого нервного сплетения**

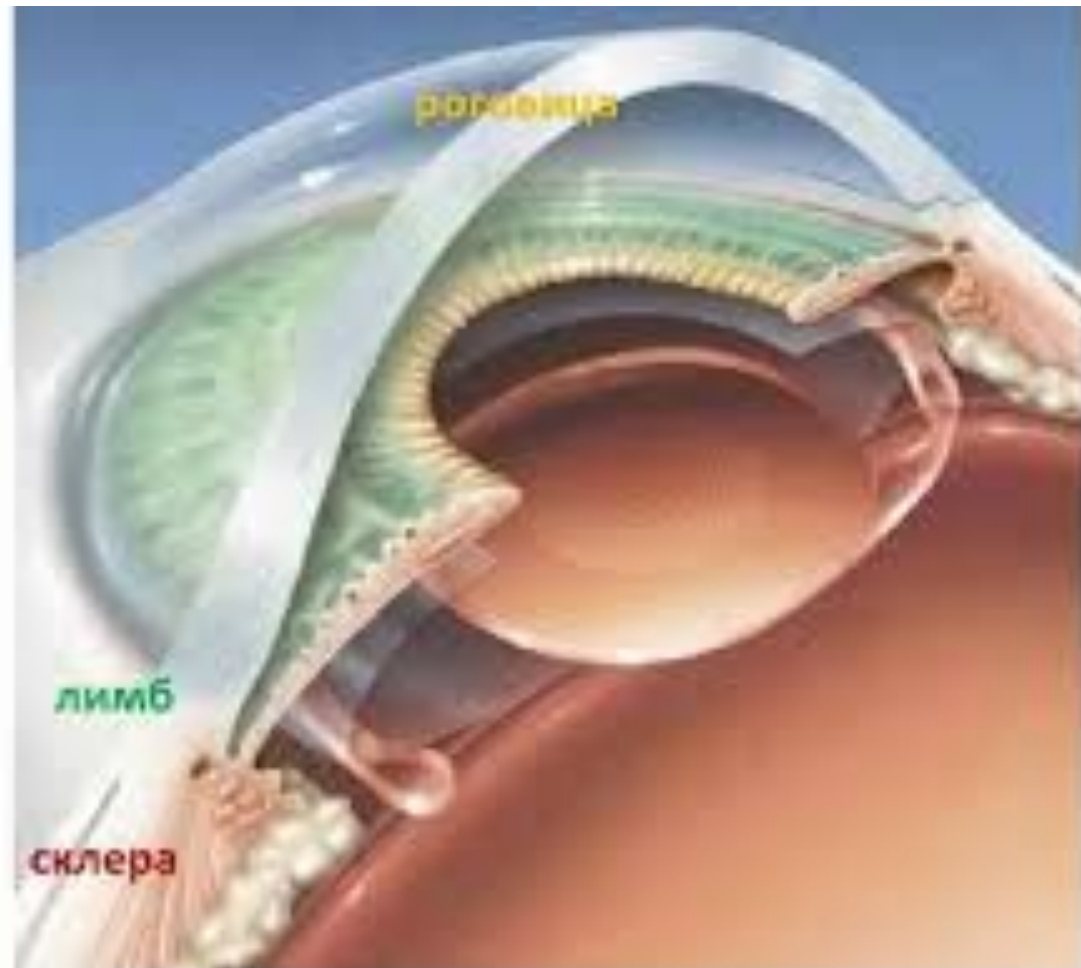


3 пути обмена веществ в роговице:

✧ Слеза (снаружи).

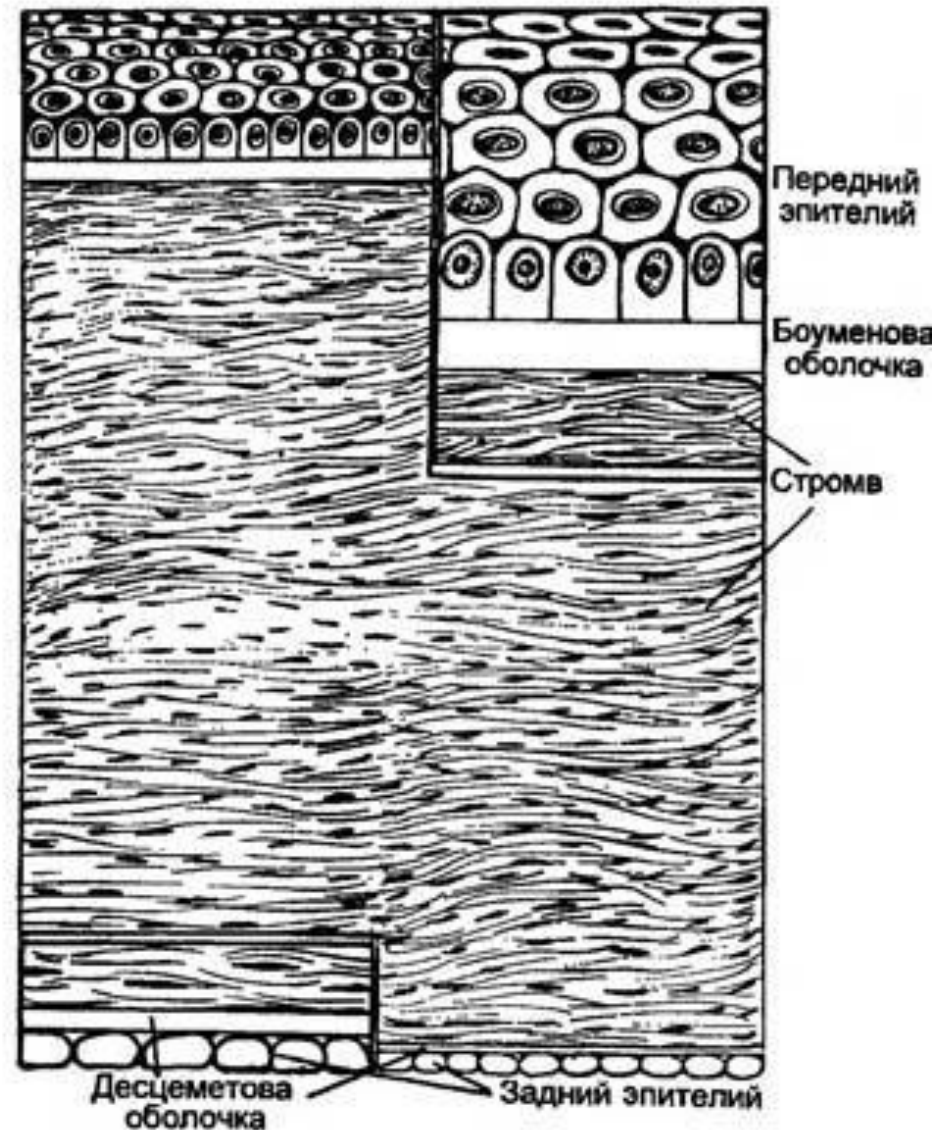
✧ Внутриглазная жидкость
(изнутри)

✧ Краевая сосудистая сеть
лимба.



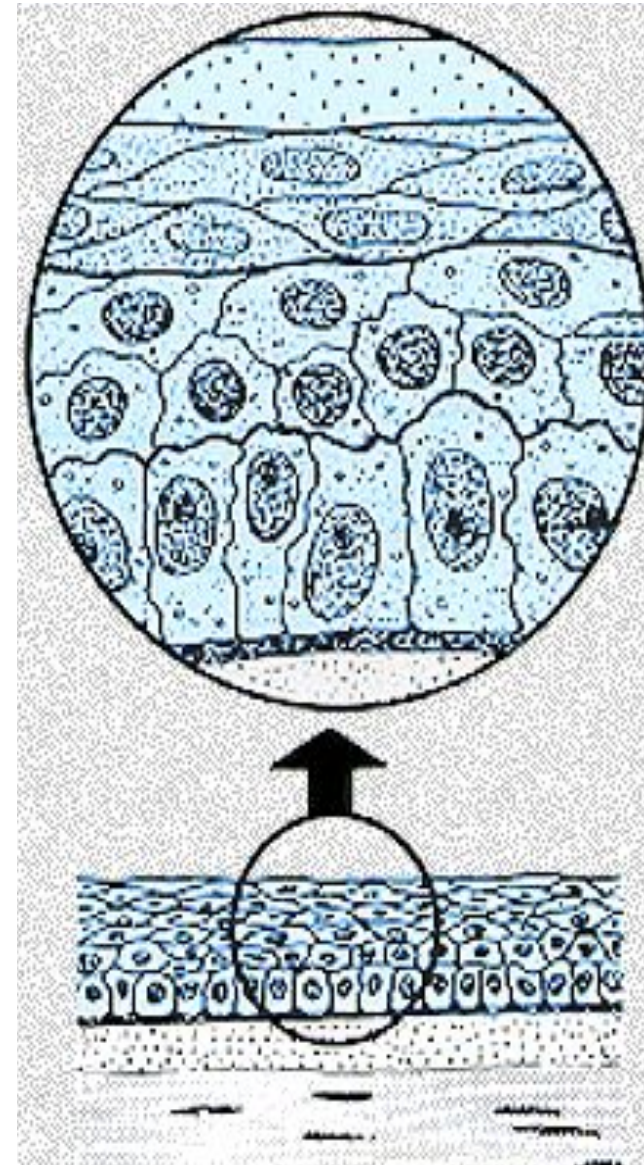
Анатомия роговицы

- Передний эпителий
- Передняя пограничная пластинка (боуменова мембрана)
- Строма
- Задняя пограничная пластинка (десцеметова мембрана)
- Задний эпителий (эндотелий)



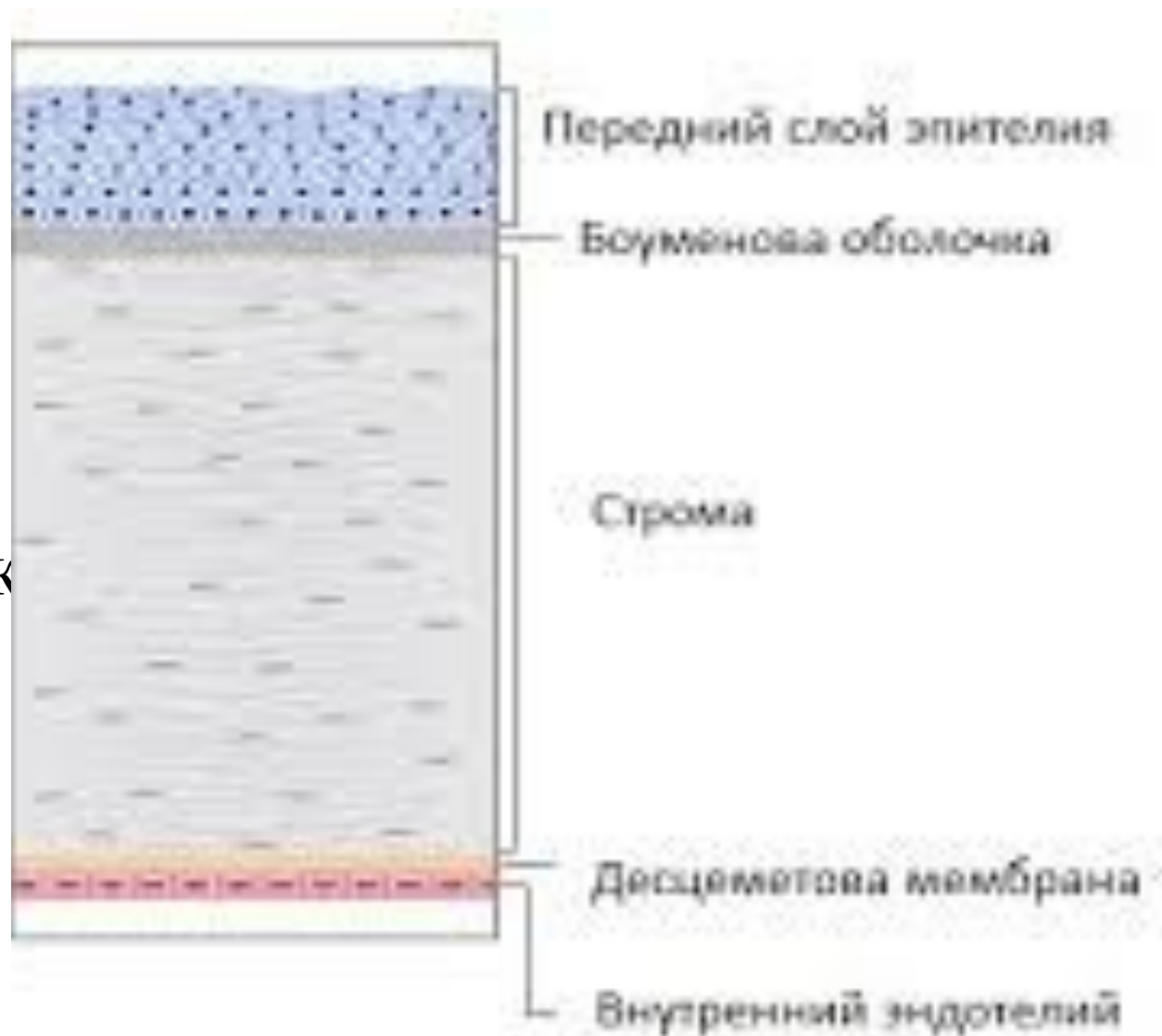
Передний эпителий

- Многослойный неороговевающий
- Быстрая регенерация
- Большая проницаемость для жидких и газообразных веществ



Передняя пограничная мембрана (Боуменова)

- 符 Гомогенная
- 符 Прозрачная
- 符 Прочная
- 符 Не эластичная
- 符 Не устойчива к инфекциям
- 符 Не регенерирует
- 符 Бесструктурная



Строма

•
符 0,9 толщины роговицы

符 Коллагеновые
роговичные пластины

符 Плоские клетки -
кератоциты образуют
синцитий

符 Межуточное вещество —
сульфогиалуроновая
кислота



Задняя пограничная мембрана (десцеметова)

Устойчива к инфекции

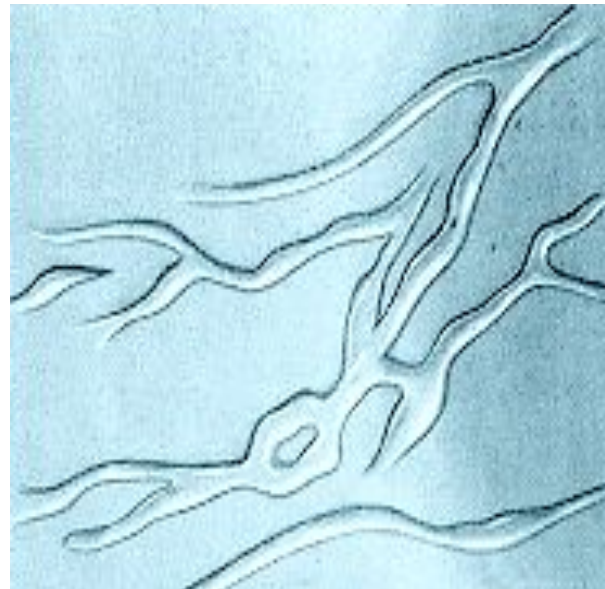
Устойчива к химическим
веществам

Образует складки

Гомогенная


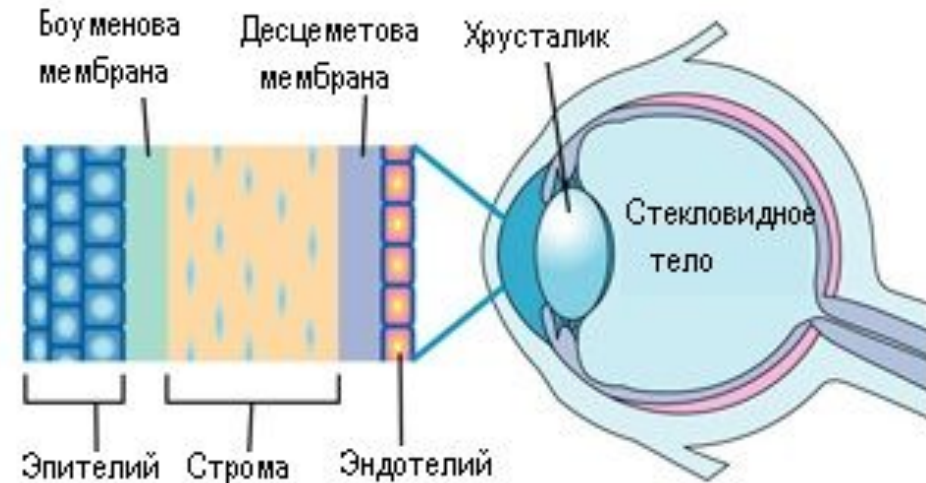
Прозрачная

Эластичная



Задний эпителий (эндотелий)

- 符 Однорядный плоский
- 符 Не регенерирует
- 符 Барьерная функция
- 符 «Насос» двойного действия
- 符 Замещение дефектов путем растяжения и уплощения соседних клеток

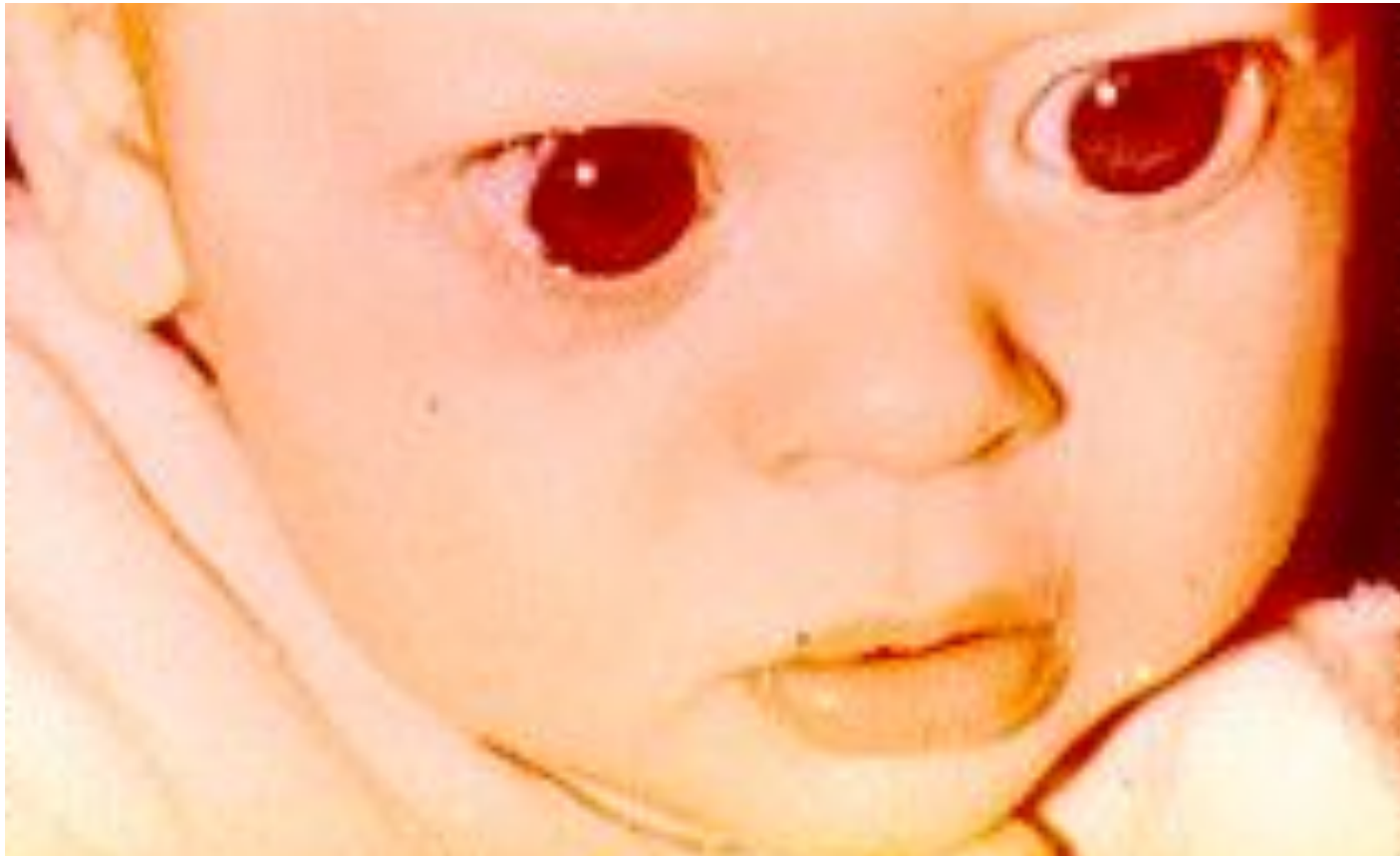

Аномалии развития роговицы

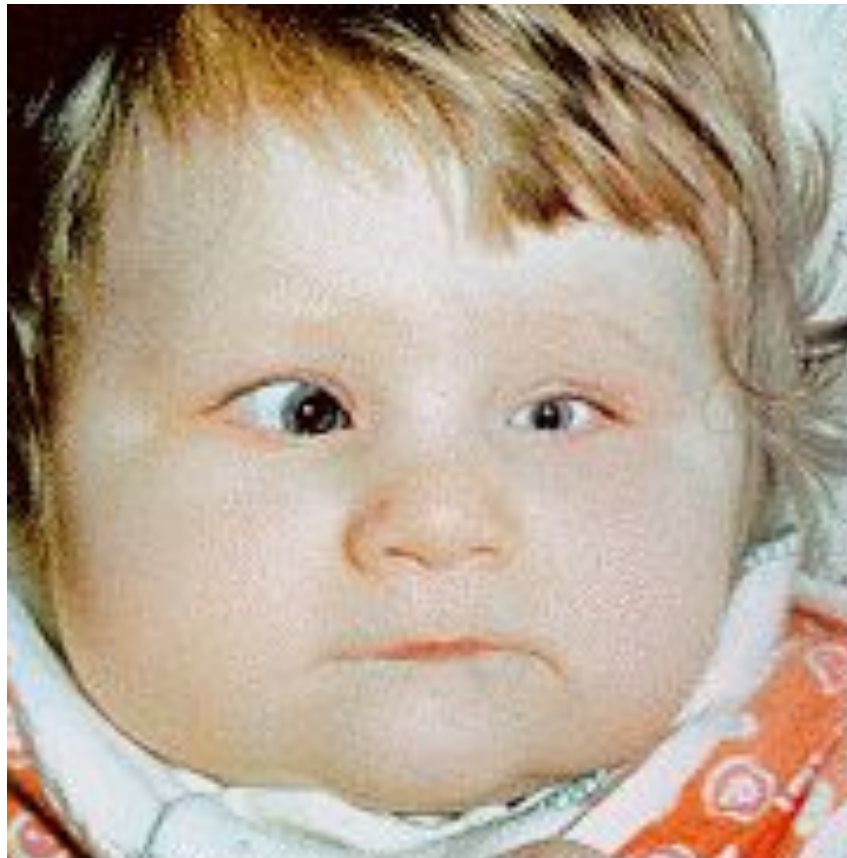- .Мегалокорнеа**
- .Микрокорнеа**
- .Эмбриотоксон**
- .Кератоконус**
- .Кератоглобус**



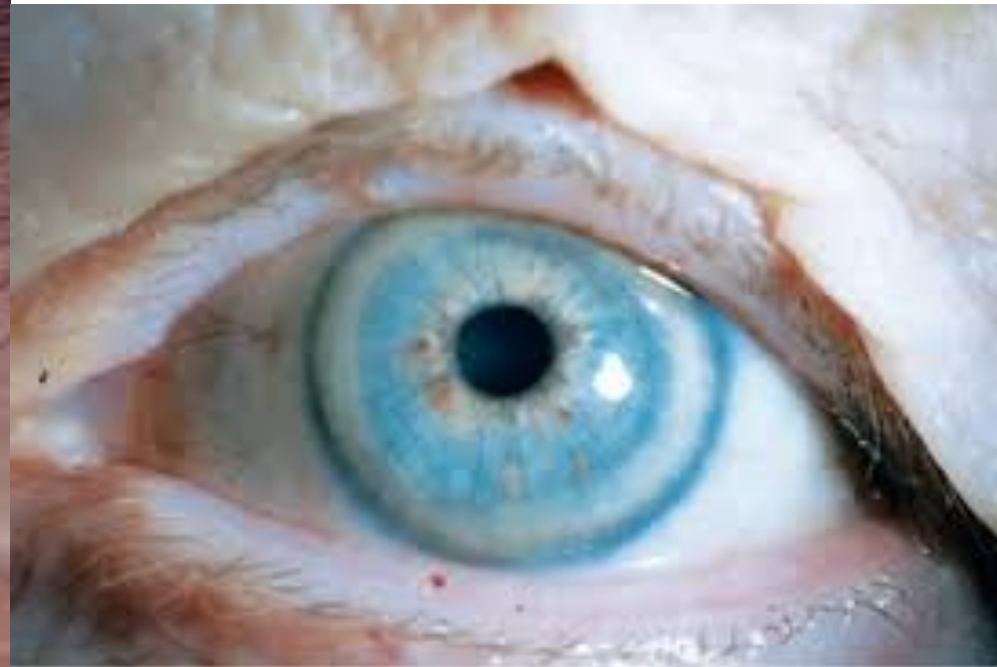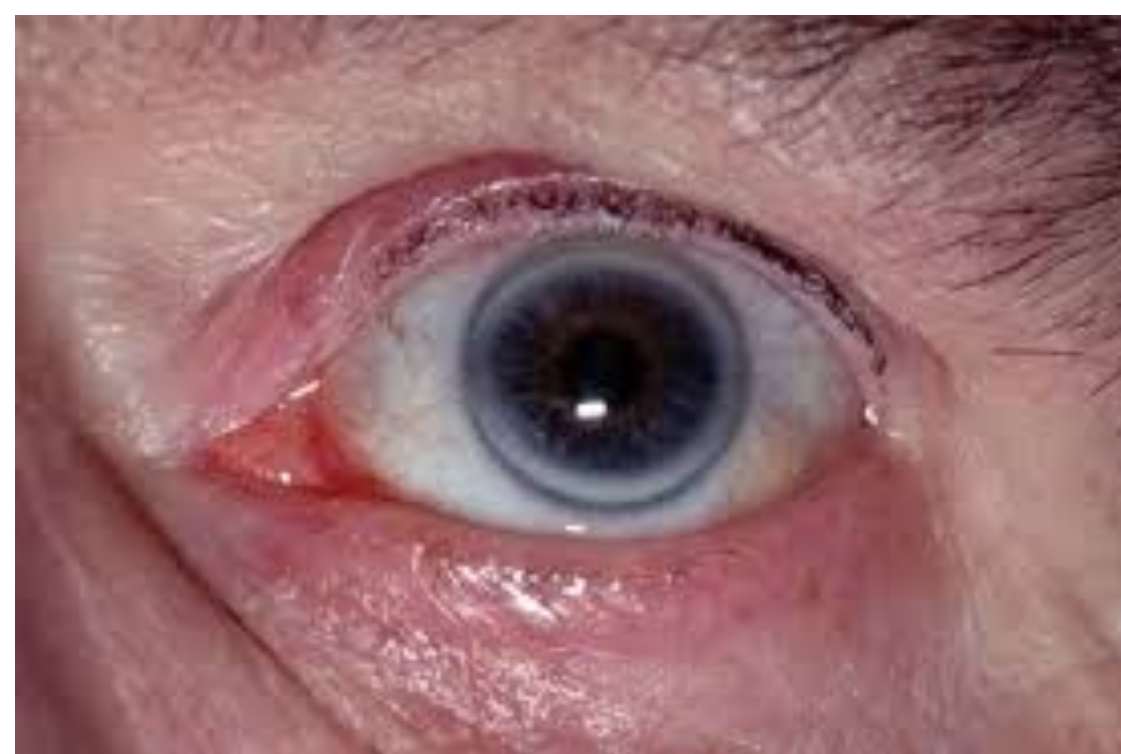Мегалокорнеа – гигантская роговица.
Семейно наследственная аномалия



Микрокорнеа – малая роговица.
Глазное яблоко также уменьшено в размере.
Семейно наследственная аномалия

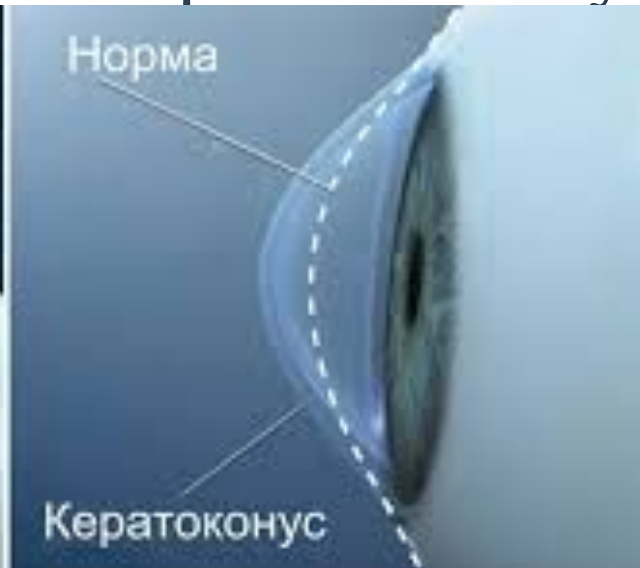

Эмбриотоксон - кольцевидное помутнение роговицы, расположенное концентрично лимбу. Оно очень похоже на старческую дугу. Лечение не требуется



Кератоконус, или коническая роговица, — это генетически обусловленная патология роговицы, внешним проявлением которой является изменение ее формы. Роговица истончается в центре, вытягивается в виде конуса. Это происходит по причине недоразвития мезенхимной ткани роговицы и склеры. Вся наружная капсула глаза теряет обычную

упруго
лет, а и
астигм
Лечени
иссече



сте 10—18
льный
дии.
тика с



Кератоглобус — шаровидная роговица. Причиной заболевания является генетически обусловленная слабость эластических свойств роговицы. В отличие от кератоконуса растягиваются не центральные, а периферические отделы роговицы, поэтому она увеличивается в размерах, выбухает и принимает форму шара. Глубина передней камеры увеличивается и может достигать 8—10 мм. Внезапное появление отека

ВСЕ
ВОД

ИМ К

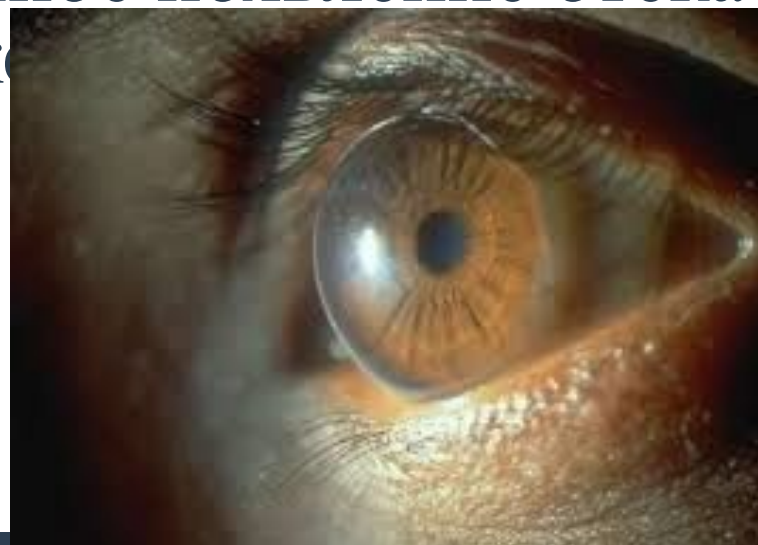
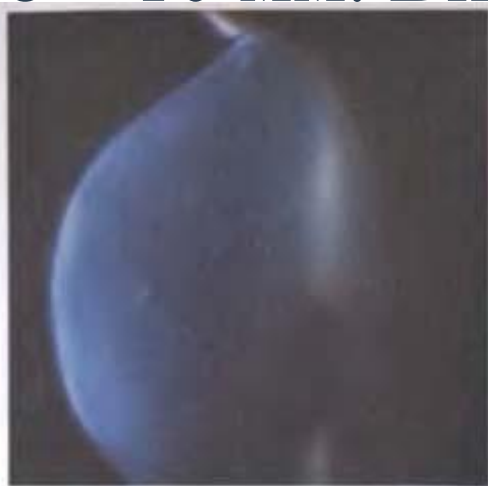
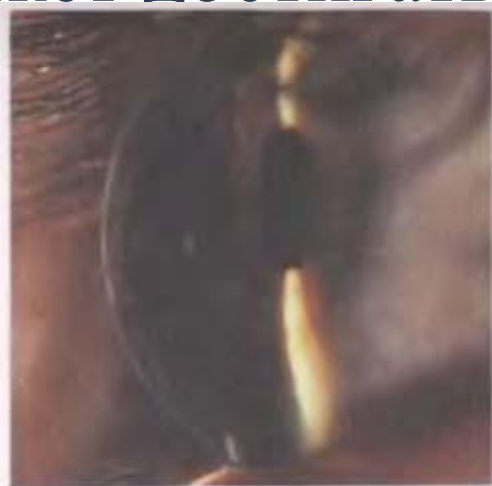Рис. 11.5. Кератоглобус хронический (а) и острый (б).

Заболевания роговицы.

Кератиты

Классификация кератитов

К **экзогенным** относят:

- бактериальные, в том числе посттравматические и связанные с заболеваниями придатков глаза (конъюнктивы, век и слезных органов);
- вирусные (аденовирусный эпидемический кератоконъюнктивит, трахоматозный паннус);
- грибковые (актиномикоз, аспергиллез).

К **эндогенным** относят:

- инфекционные, вызванные специфическими инфекциями (сифилис, туберкулез, бруцеллез, малярия, лепра и др.);
- вирусные (герпетические, эпидемический кератоконъюнктивит, коревые, оспенные);
- нейрогенные (нейропаралитический, рецидивирующая эрозия роговицы);
- авитаминозные и гиповитаминозные;
- невыясненной этиологии (розацеа-кератит, рецидивирующая эрозия, нитчатый кератит).



Симптоматика кератитов

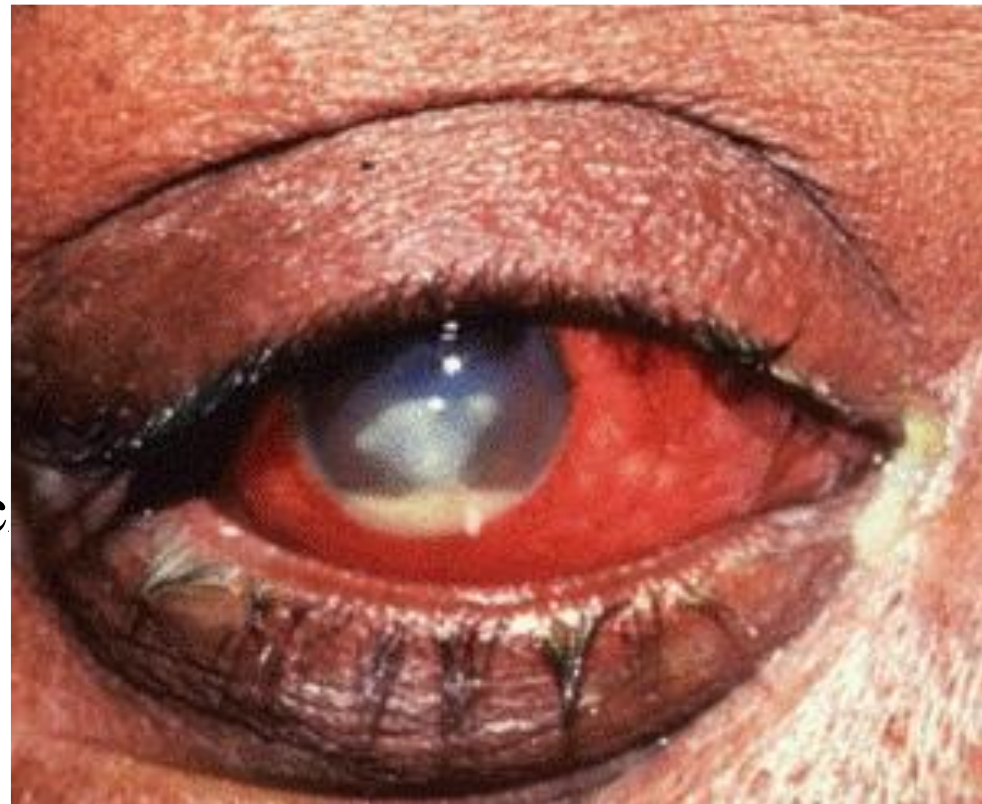- Субъективные симптомы: светобоязнь, слезотечение, блефароспазм, боль, снижение зрения.
- Объективные признаки: перикорнеальная или смешанная инъекция, наличие инфильтрата роговицы, врастание поверхностных и глубоких сосудов, расстройство чувствительности.



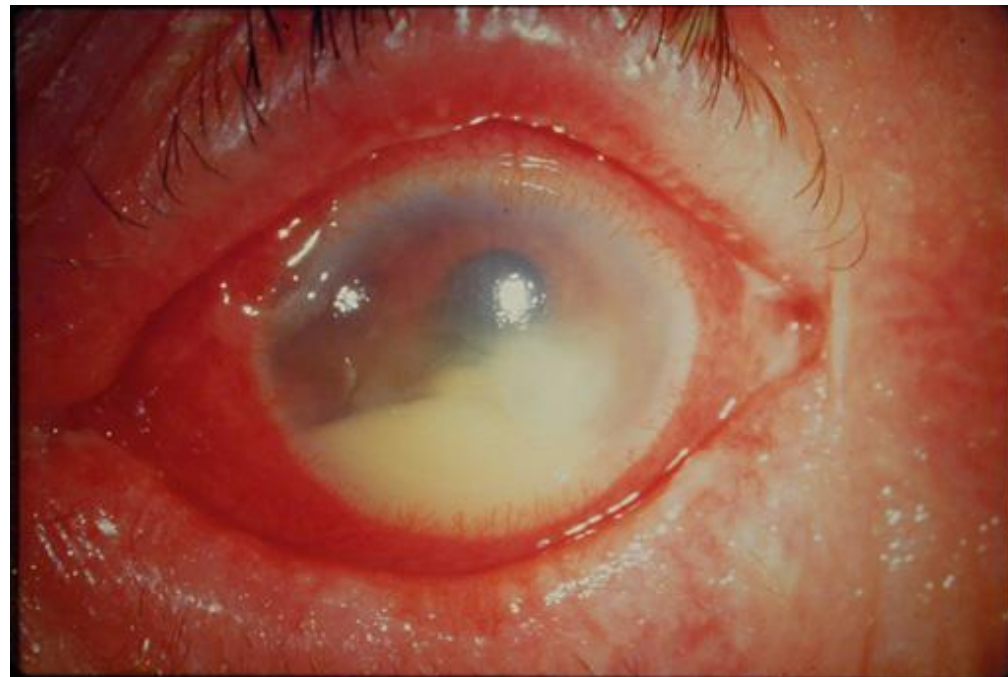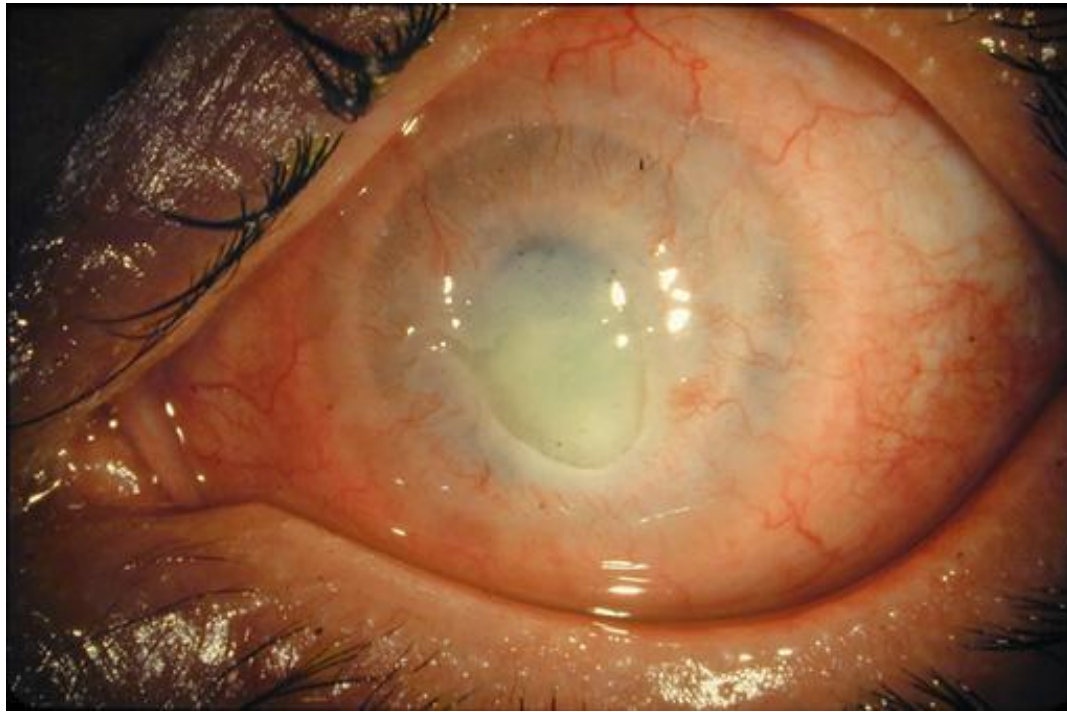
Бактериальный кератит – острое воспаление роговицы бактериальной природы, часто с образованием на ней язвочек. Характеризуется резким снижением остроты зрения. В исходе развивается бельмо роговицы. Поддается медикаментозному лечению, но при агрессивном течении показана пересадка роговицы

Симптомы бактериального кератита

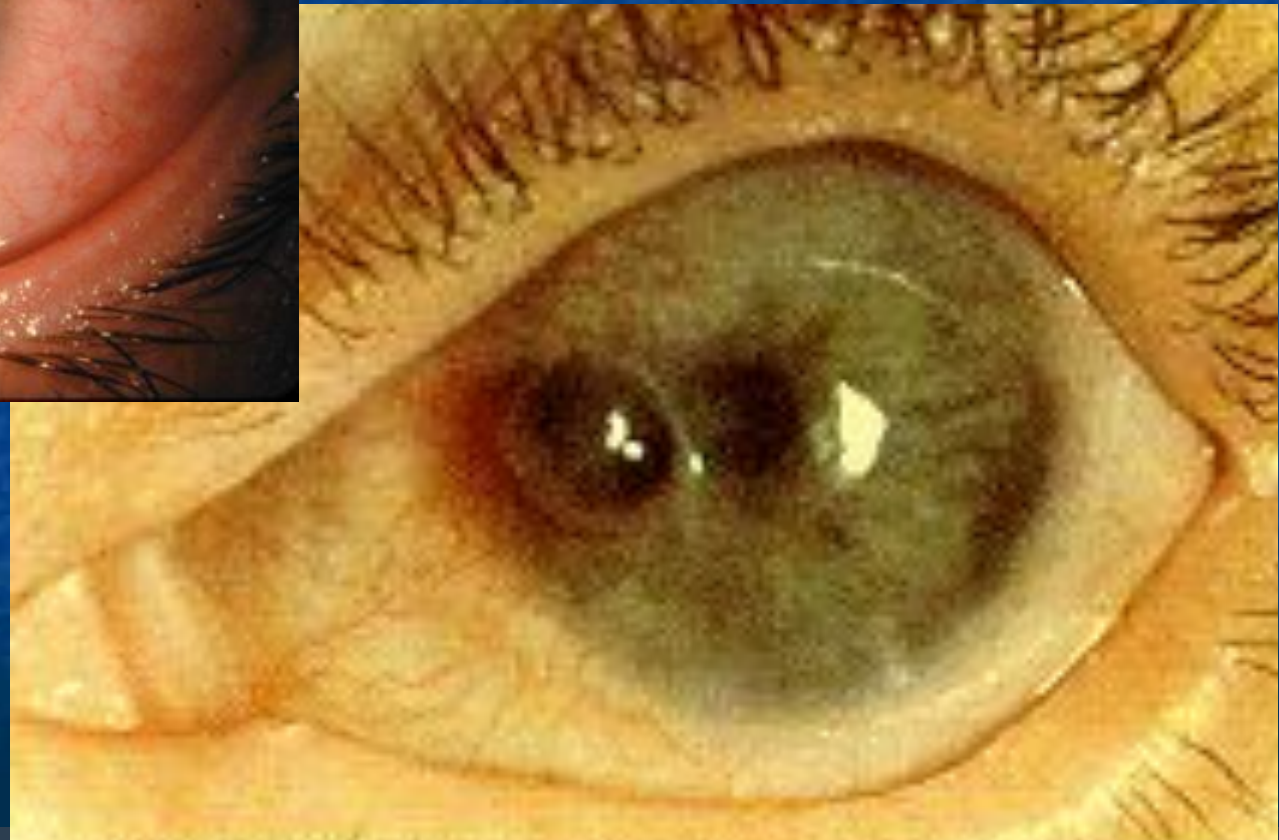
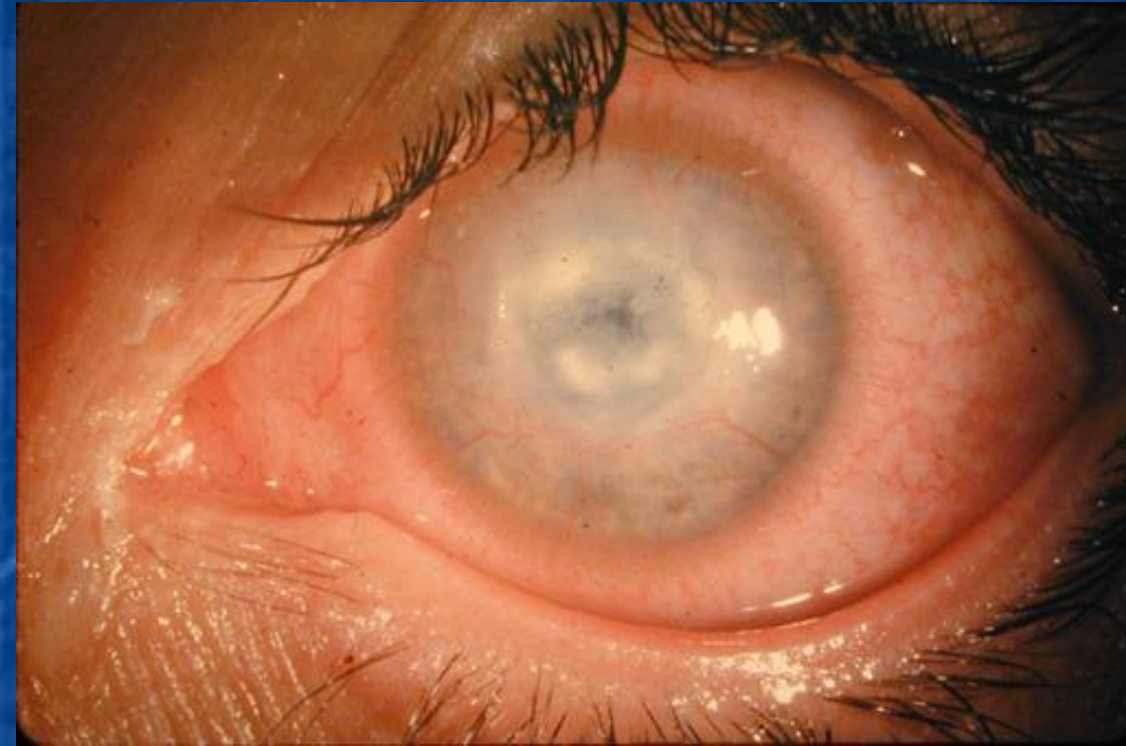- резкая боль в глазу
- слезотечение, светобоязнь
- слизисто-гнойное отделяемое
- усиление кровоснабжение в сосудах вокруг роговицы
- в тяжелых случаях гной скапливается между радужкой и роговицей



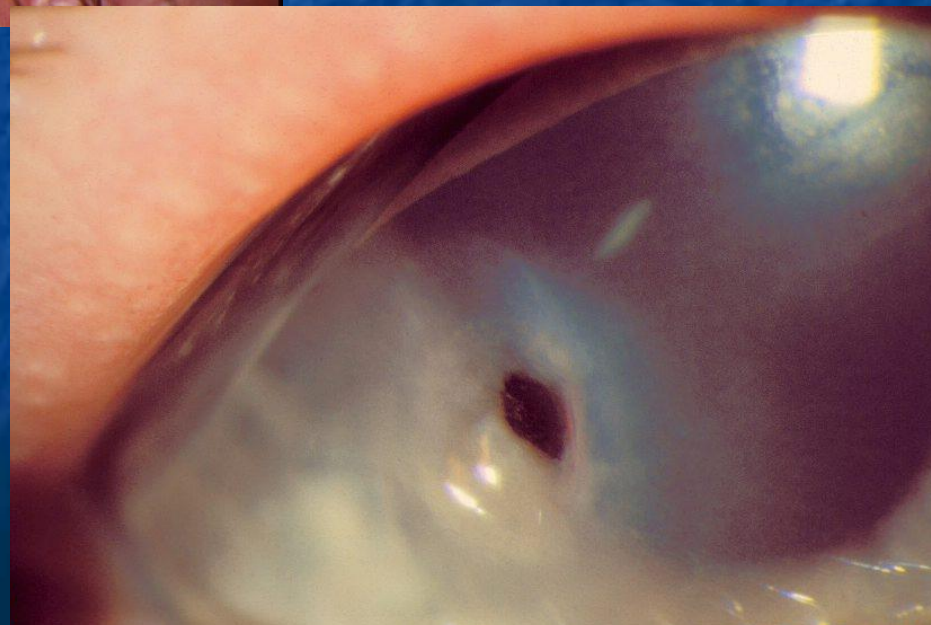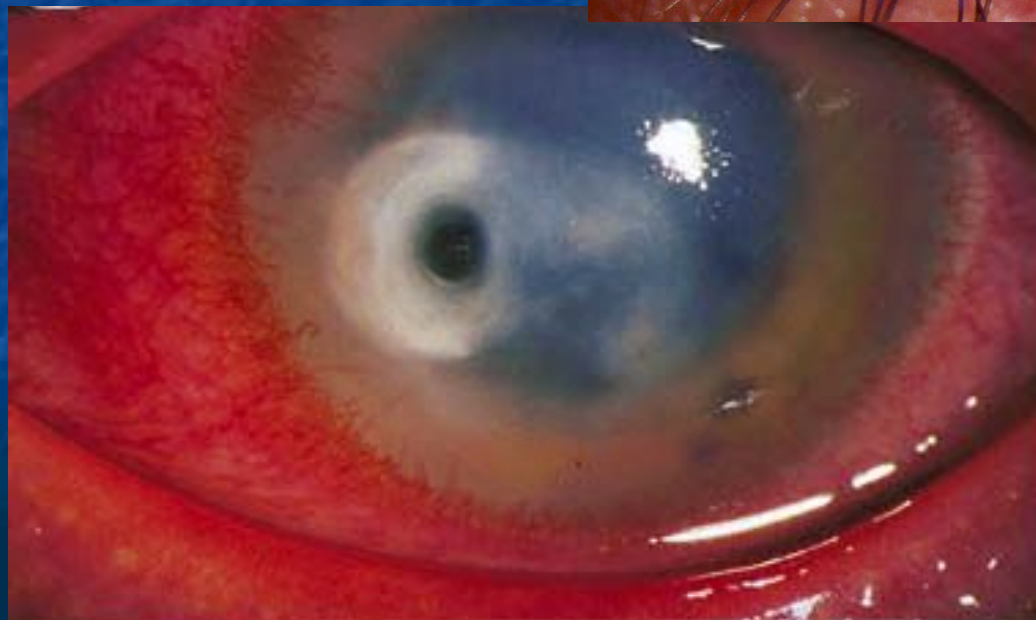
Ползучая язва роговицы



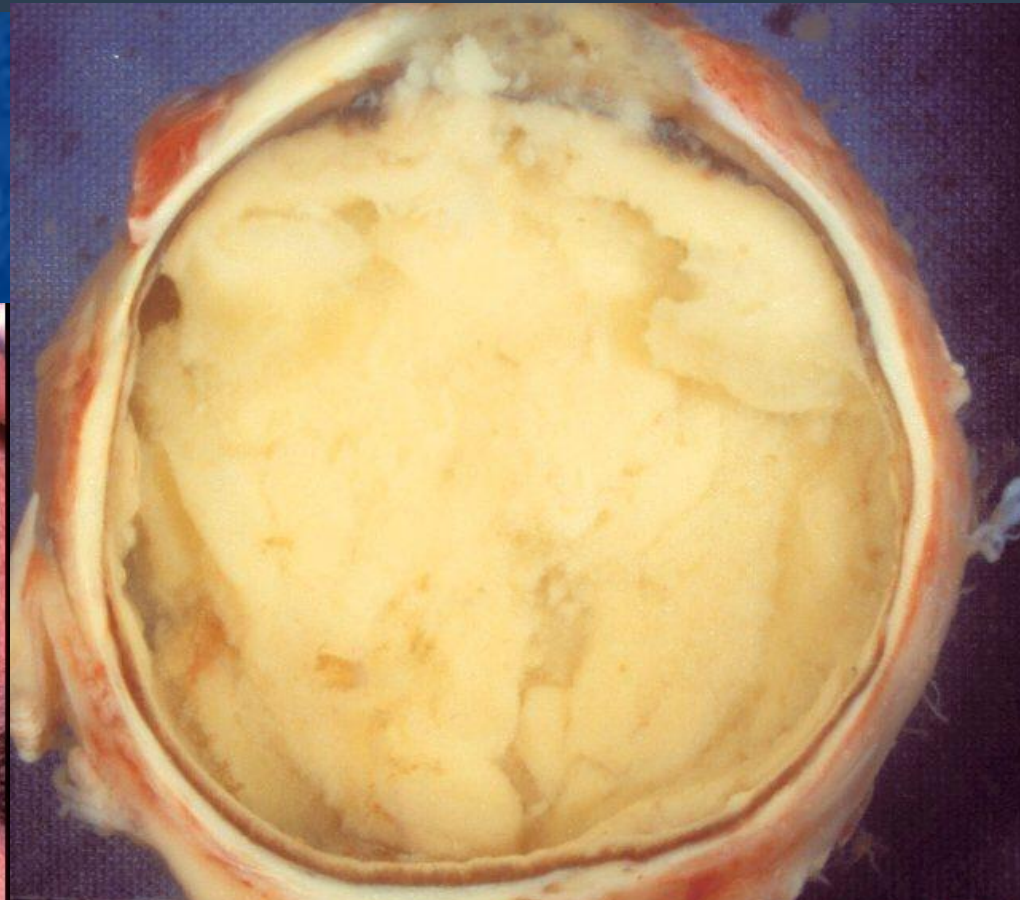
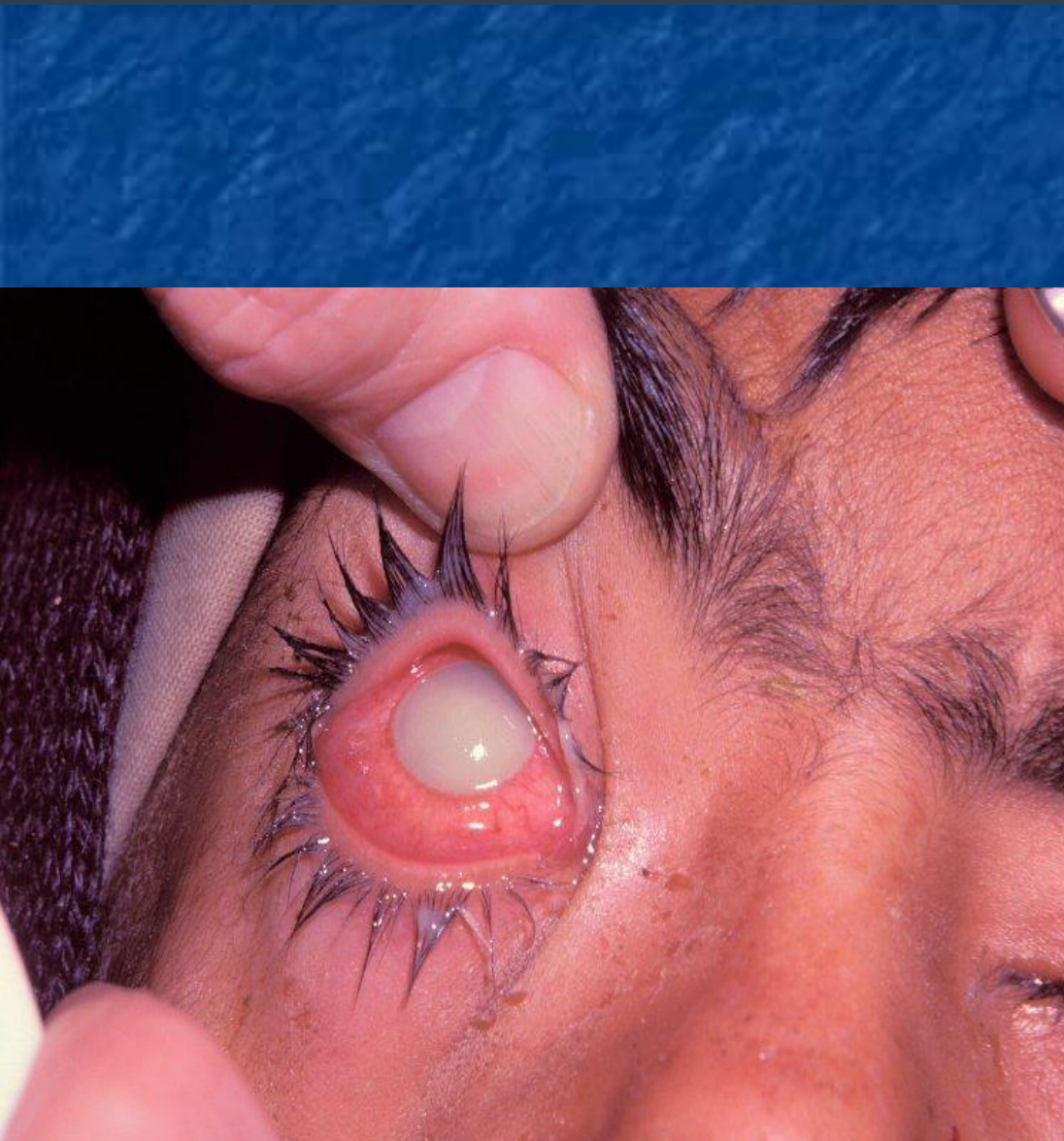Десцеметоцеле – грыжа задней пограничной мембраны



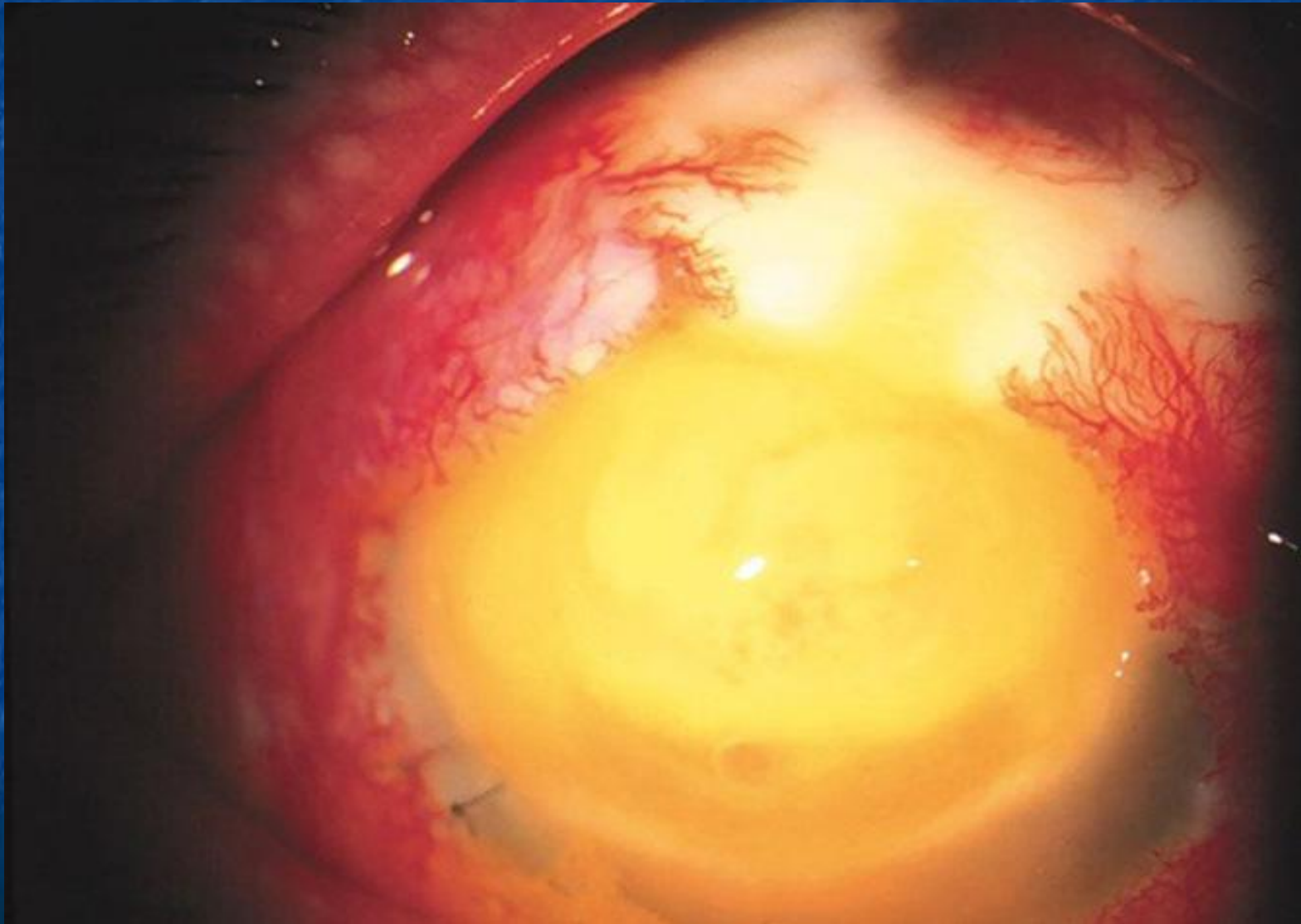
Перфорация роговицы



Эндофтальмит



Панофтальмит

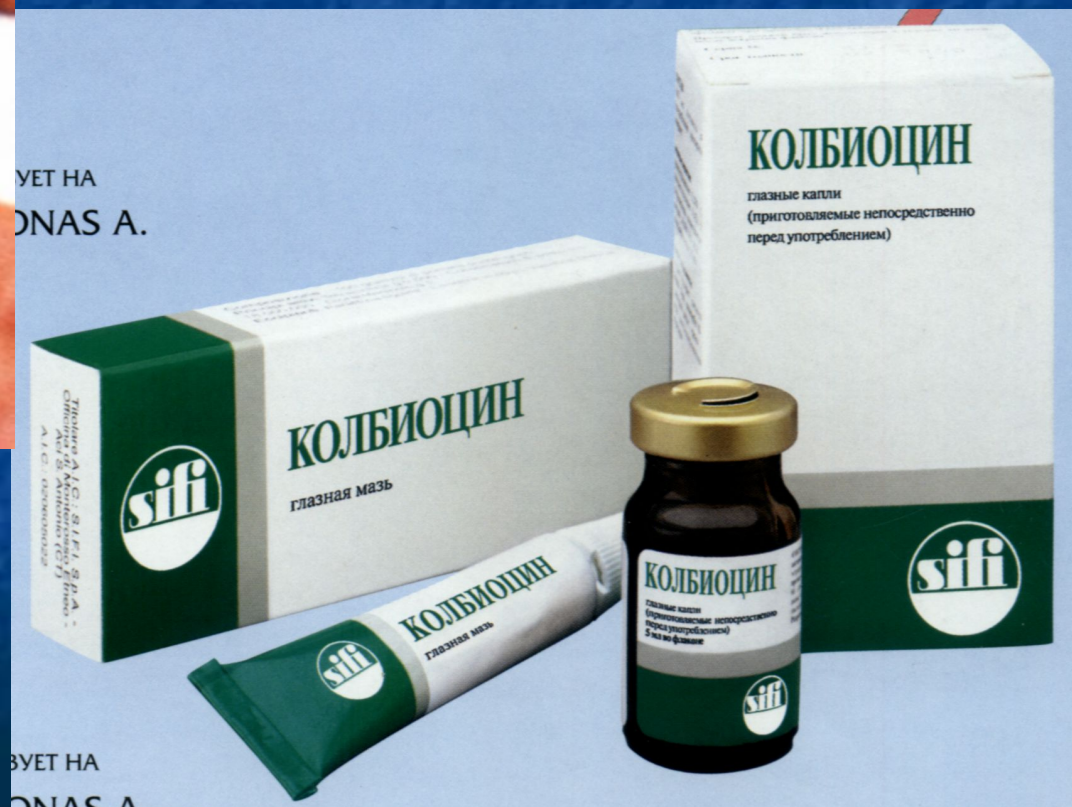
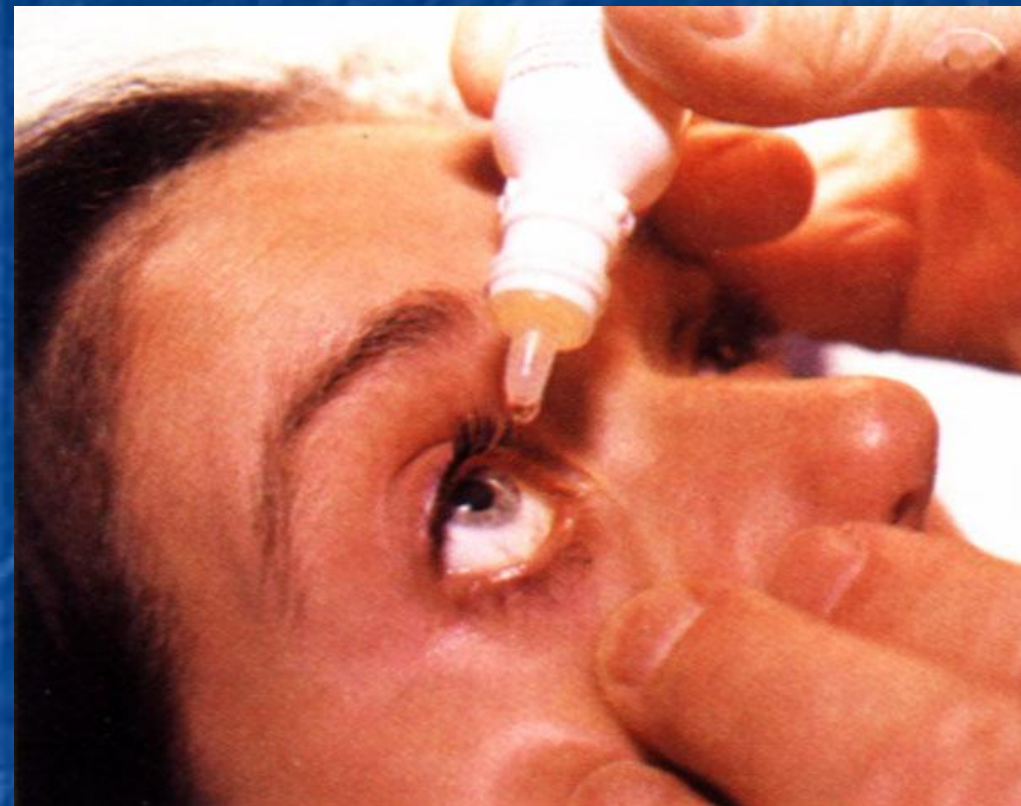
Лечение бактериальной язвы роговицы

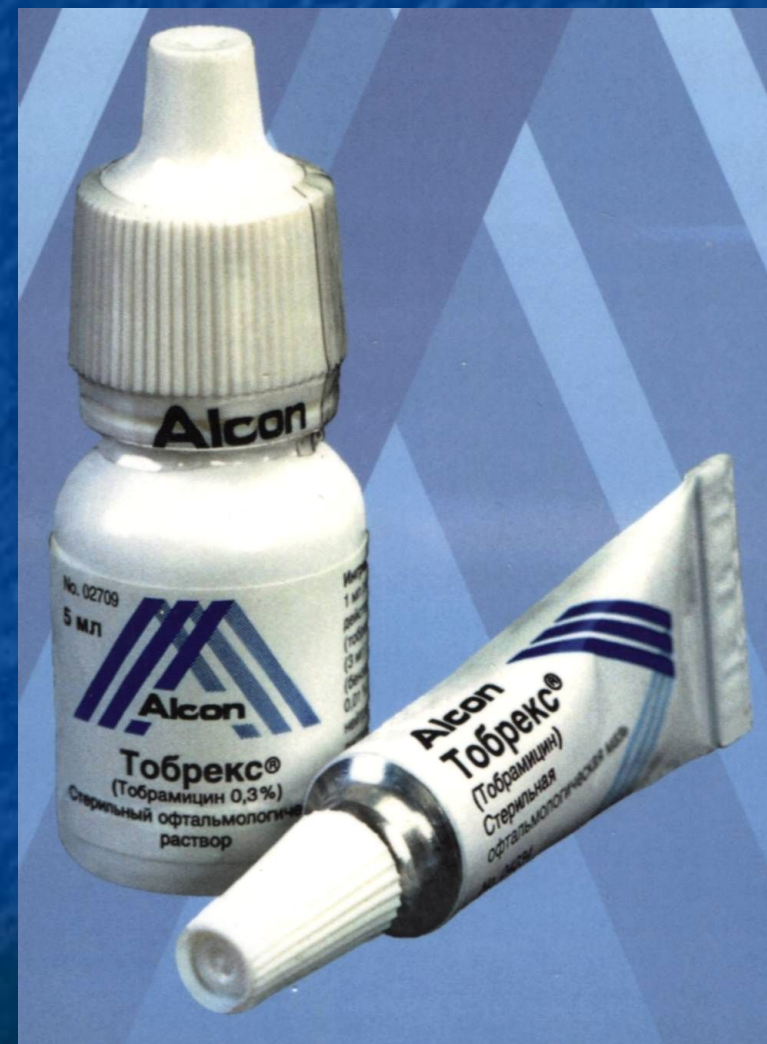
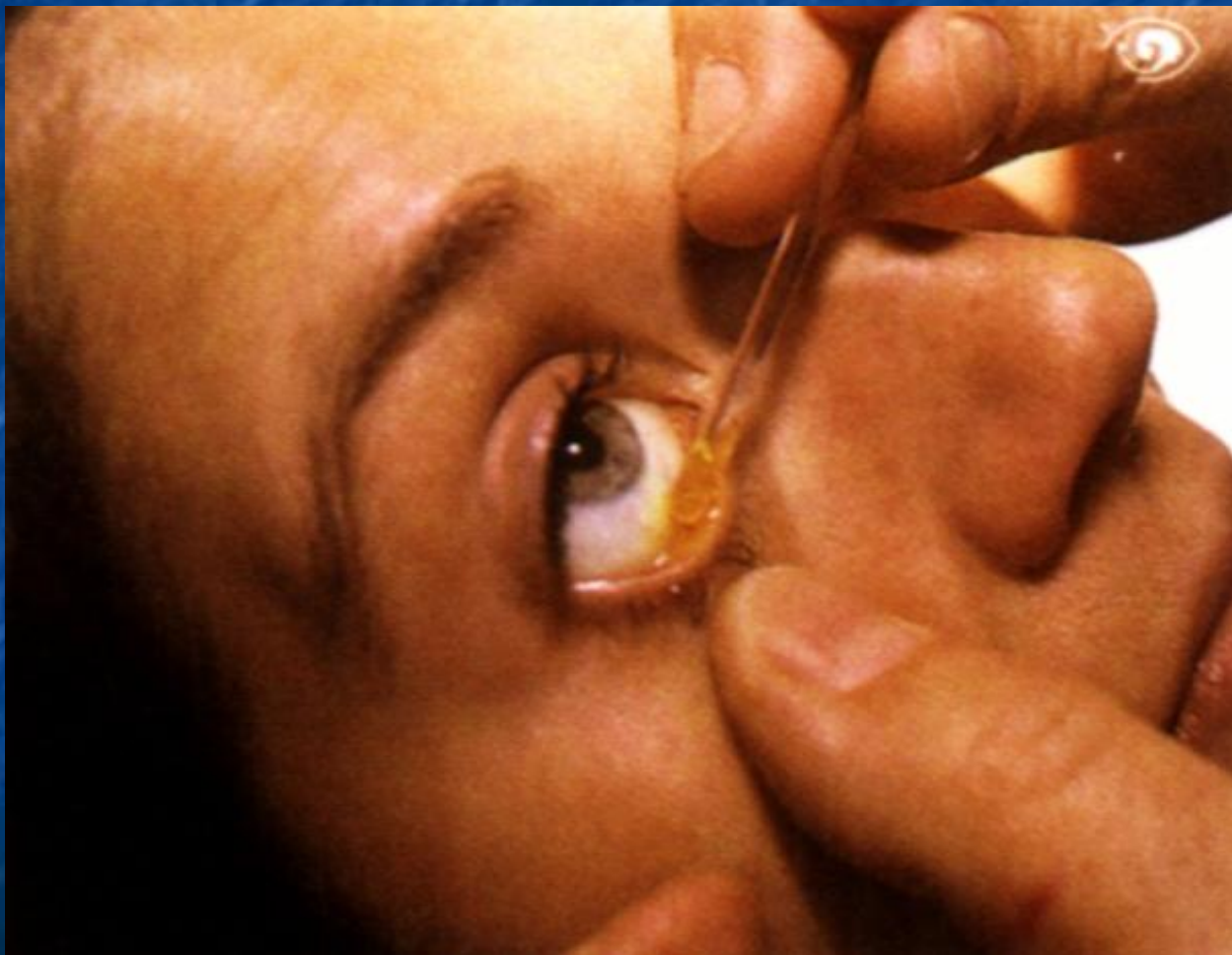- антибиотики широкого спектра действия местно в виде капель и мазей (левомицетин, тетрациклин, гентамицин, ципрофлоксацин, норфлоксацин, ломефлоксацин, тобрамицин)
- антибиотики субконъюнктивально или парабульбарно (гентамицин, амикацин, ванкомицин)
- антибиотики внутривенно
- ингибиторы протеолиза, иммунокорректоры
- эпителизирующие (актовегин, этаден, солкосерил)
- раствор атропина 1% или пилокарпина 1% (в зависимости от глубины язвы). При угрозе прободения - пилокарпин.
- диатермо- или криокоагуляция прогрессирующего края
- в тяжелых случаях - промывание передней камеры антибиотиками широкого спектра действия.



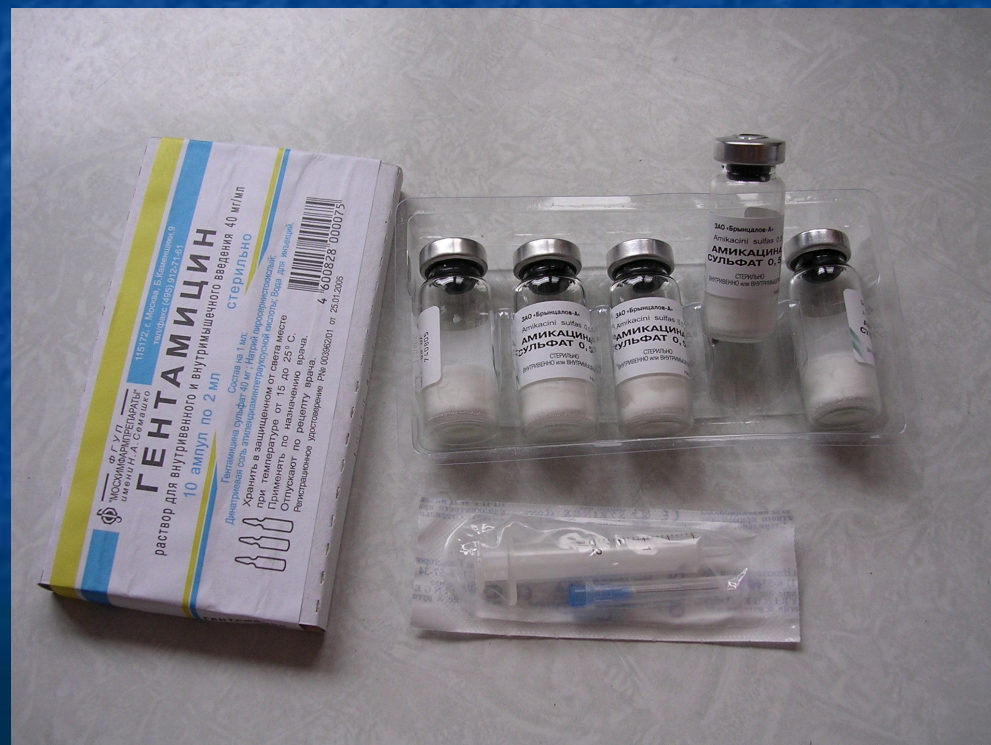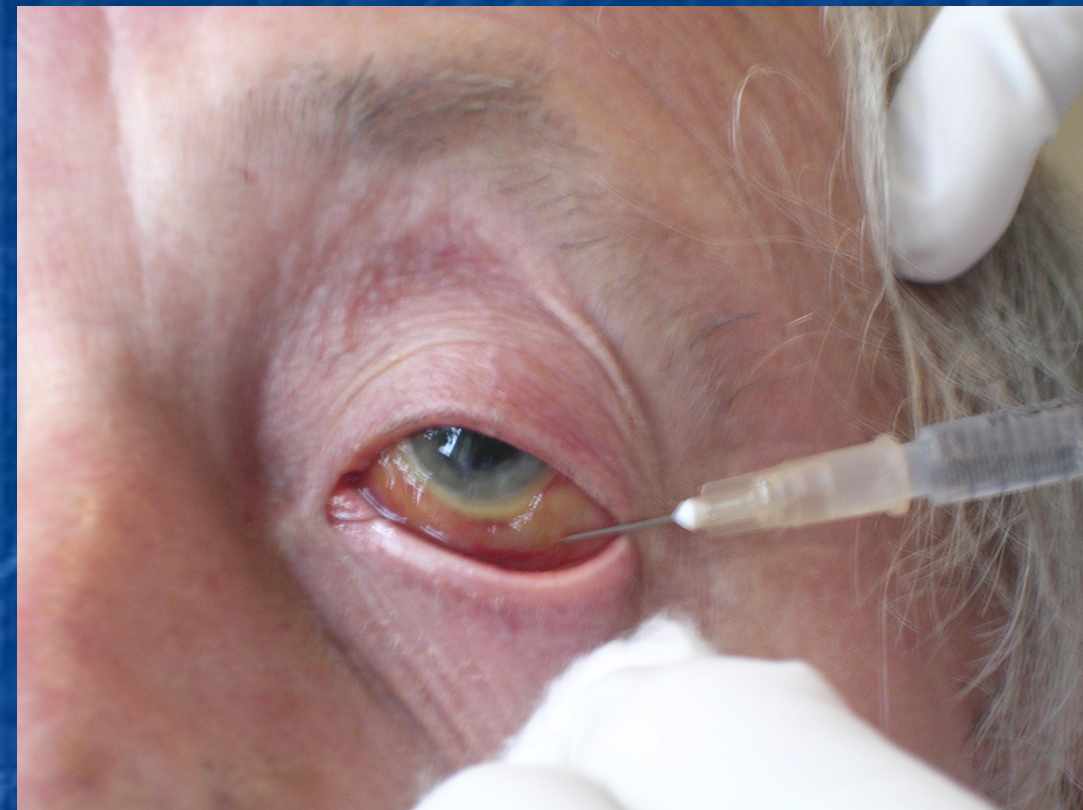Антибиотикотерапия. Инстилляција капель



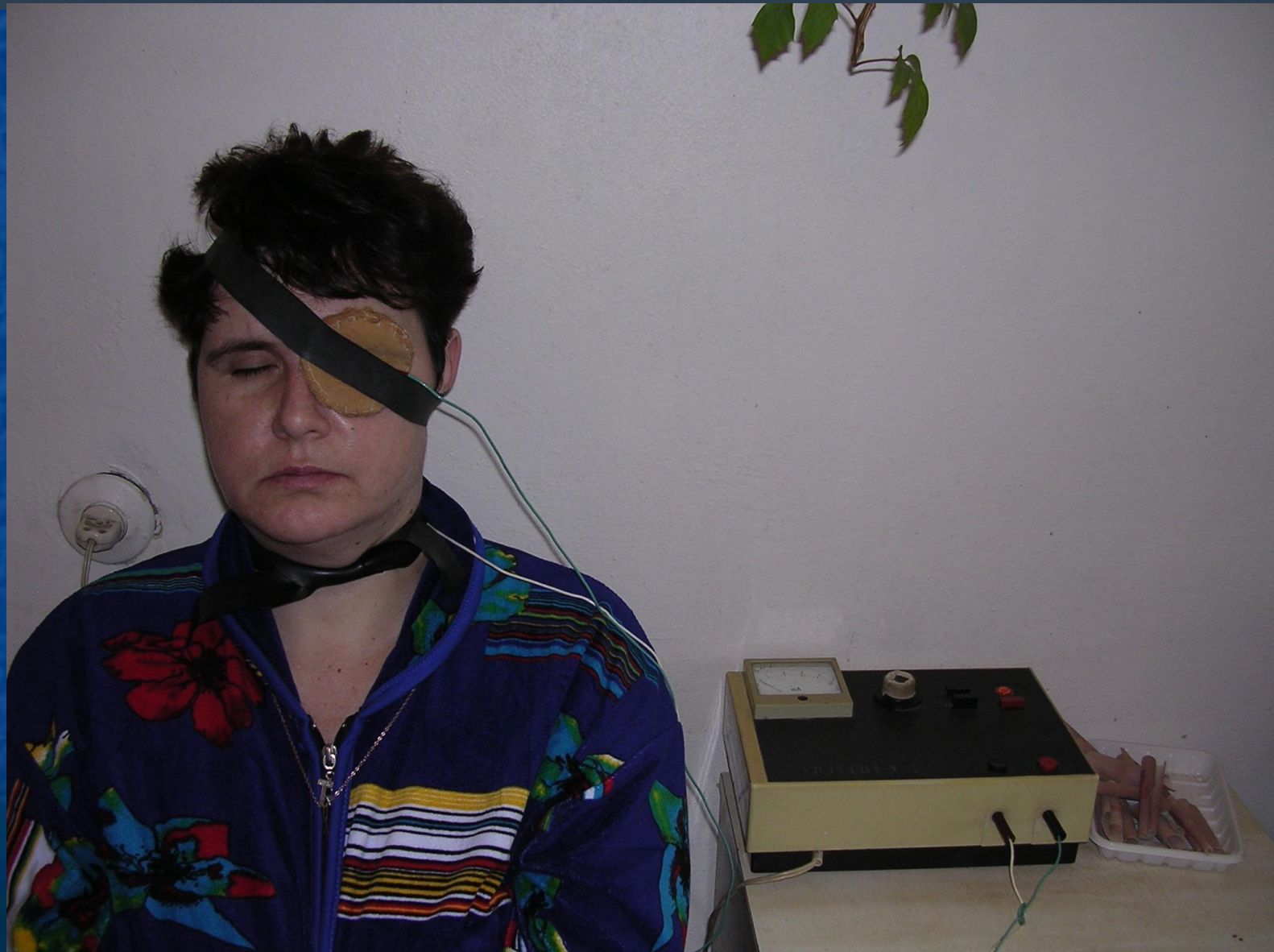Антибактериальная мазь



Антибиотикотерапия. Субконъюнктивальная инъекция



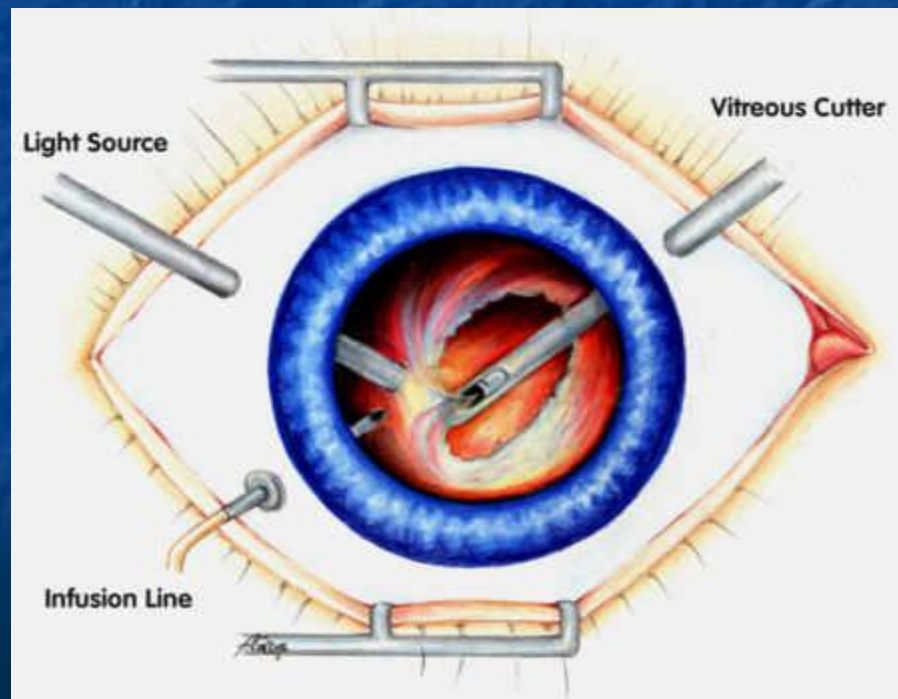
Физиотерапия. Электрофорез с антибиотиками



Лечение бактериальной язвы роговицы

При десцеметоцеле и перфорации роговицы – хирургическая операция – лечебная послойная кератопластика

Витрэктомия с введением антибиотика в стекловидное тело показана при эндофтальмите



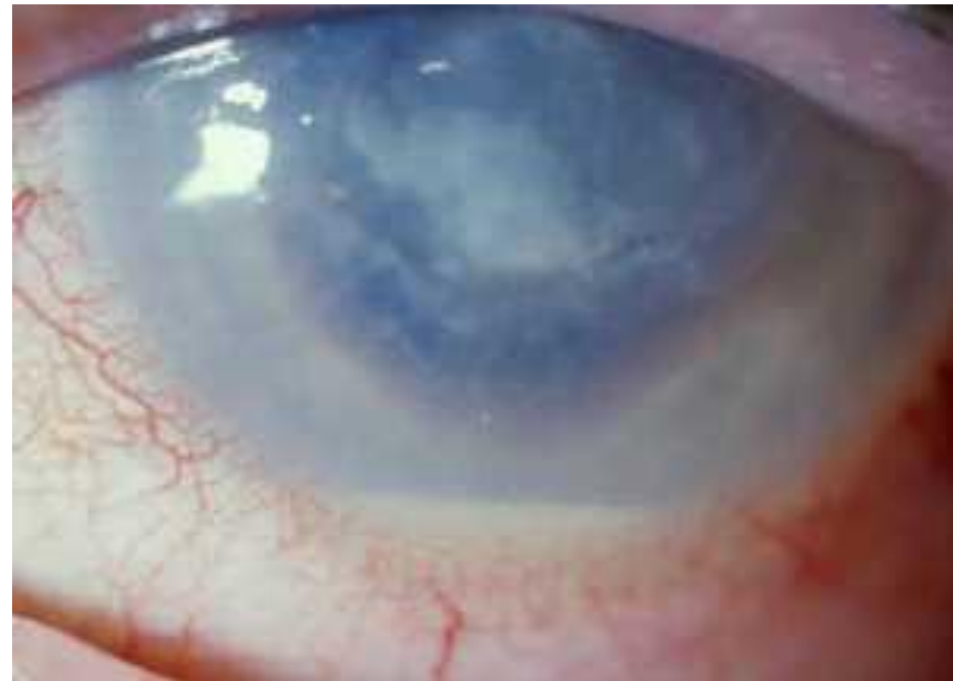Грибковый кератит (кератомикоз) – вялотекущее воспаление всех слоев роговицы, вызванное грибковой инфекцией. Как правило, завершается формированием стойкого бельма роговицы, требующего ее пересадки.

Симптомы грибкового кератита:
ощущение инородного тела в глазу
корнеальный синдром (светобоязнь, слезотечение, блефароспазм – судорожное смыкание век)
серовато-белое помутнение роговицы
образование язвочек на роговице
гной между роговицей и радужкой

Лечение:

Местно – колбиоцин, амфотерицин, нистатин, актинолизат, антибиотики

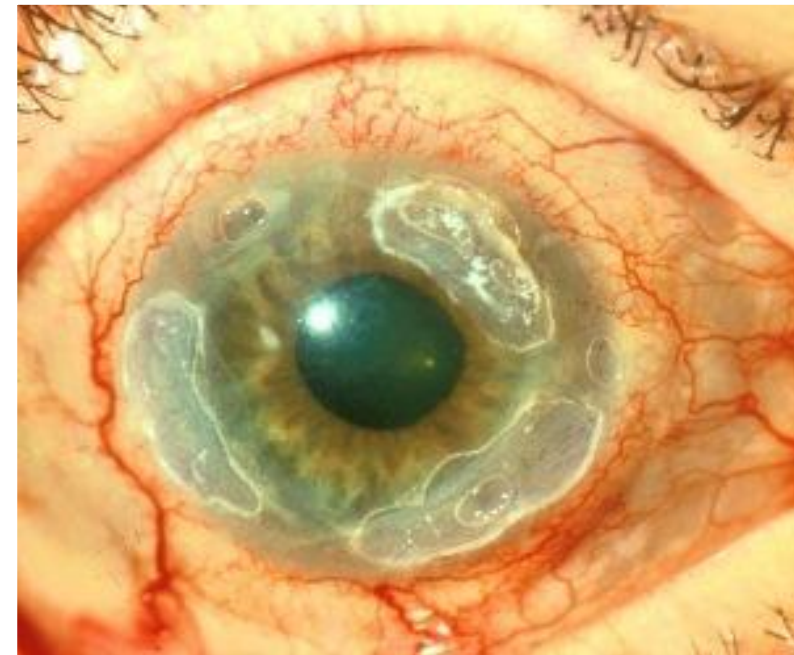
Внутрь – интраконазол или кетоконазол



Краевой кератит (поверхностный катаральный кератит) – ограниченное воспаление роговицы, развивающееся как осложнение конъюнктивита или дакриоцистита. Для предотвращения осложнений необходимо медикаментозное лечение. Возможно помутнение периферии роговицы, не влияющее на зрение.

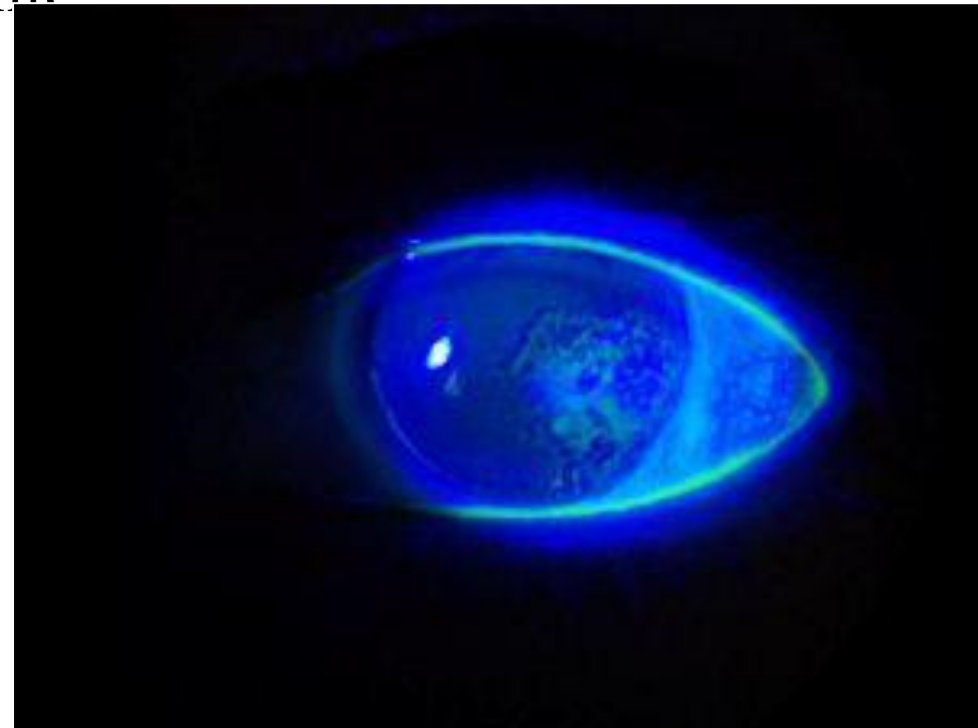
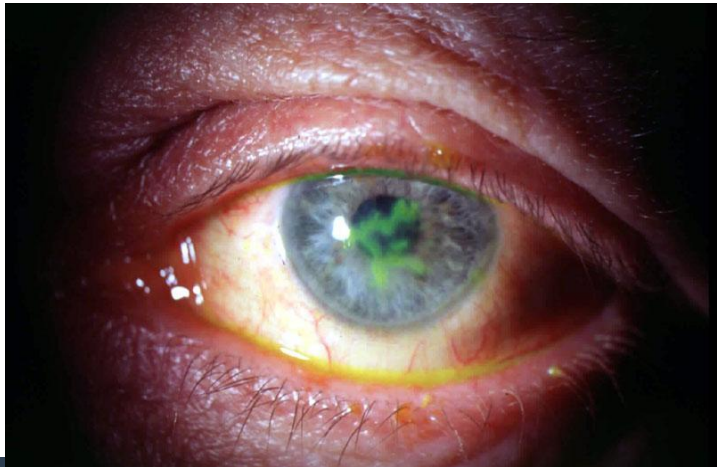
Симптомы краевого кератита

- корнеальный синдром (светобоязнь, слезотечение, блефароспазм – судорожное смыкание век), боль в глазу
- появление слизисто-гнойного отделяемого
- по краю роговицы возникают мелкие серые помутнения, которые могут быстро рассасываться или сливаться с образованием язвы полулунной формы
- интенсивное прорастание сосудов глаза в язву



Герпетический кератит – поражение роговицы вирусом простого герпеса, сопровождающееся резким снижением зрения. Необходимо медикаментозное лечение в условиях стационара. Может привести к формированию бельма роговицы.

- Симптомы герпетического кератита**
- боль в глазу, слезотечение, светобоязнь
 - снижение остроты зрения
 - помутнение отдельных участков роговицы



Классификация

По процессу

- Первичный
- Послепервичный

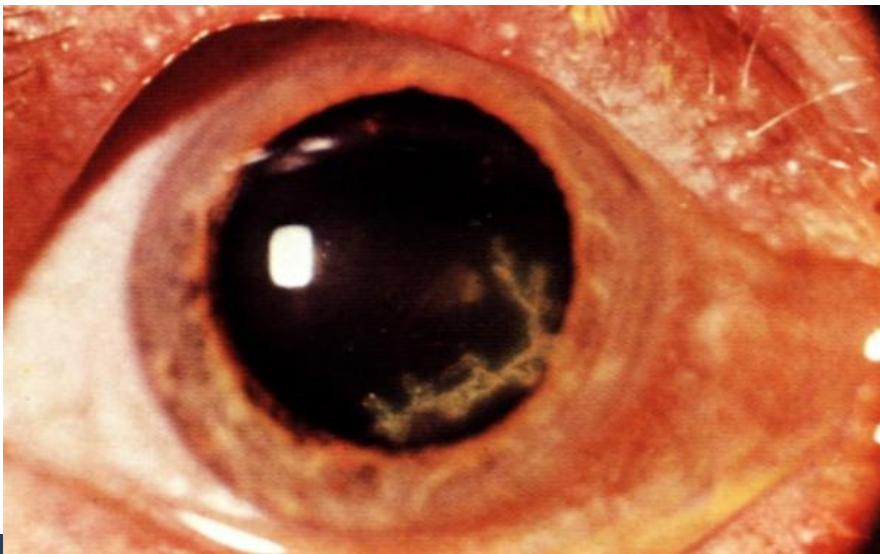
По формы

• Поверхностные

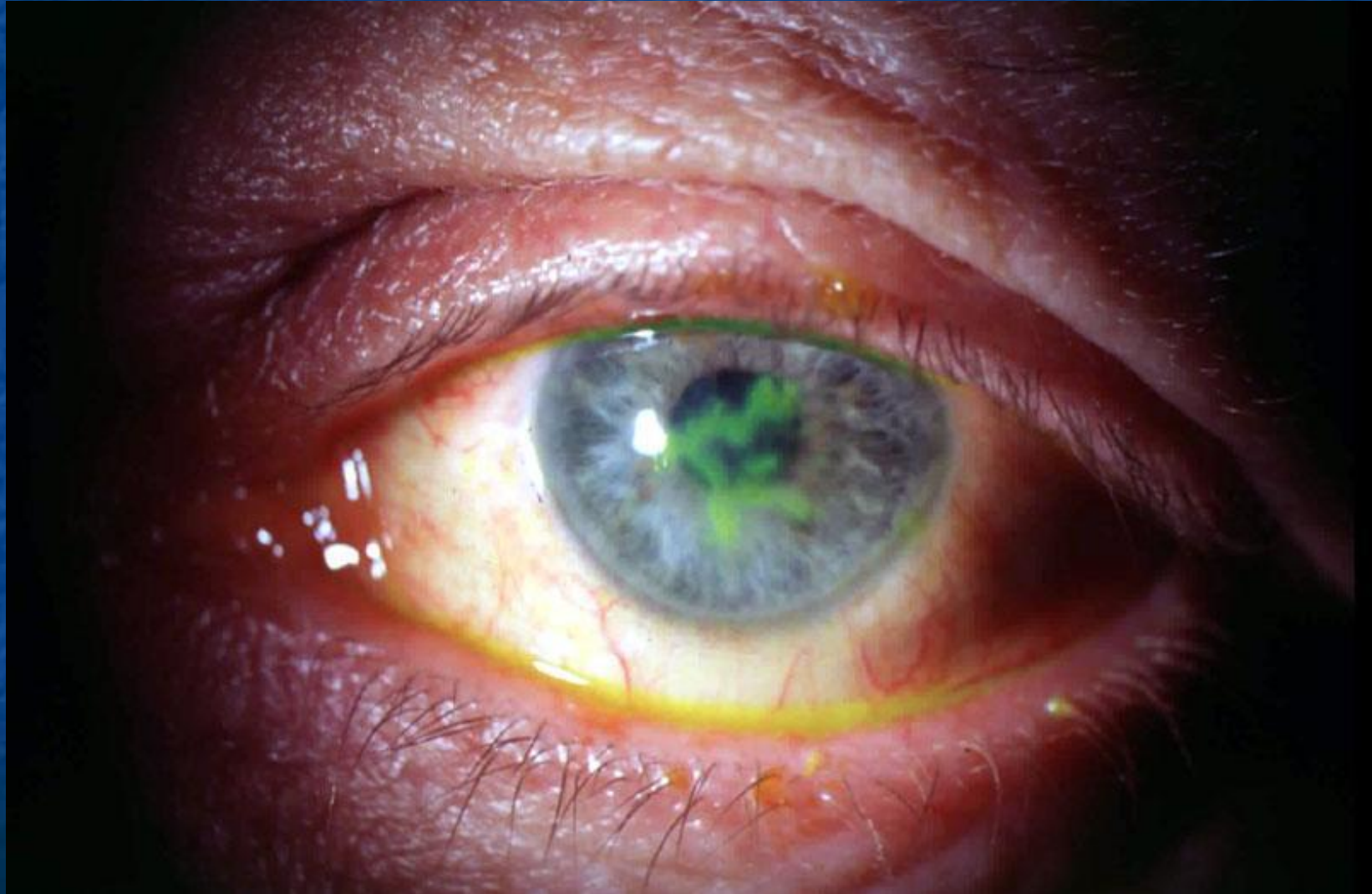
- Везикулезный герпес роговицы
- Древоподобный кератит
- Ландкартообразный кератит
- Краевой герпетический кератит

• Глубокие

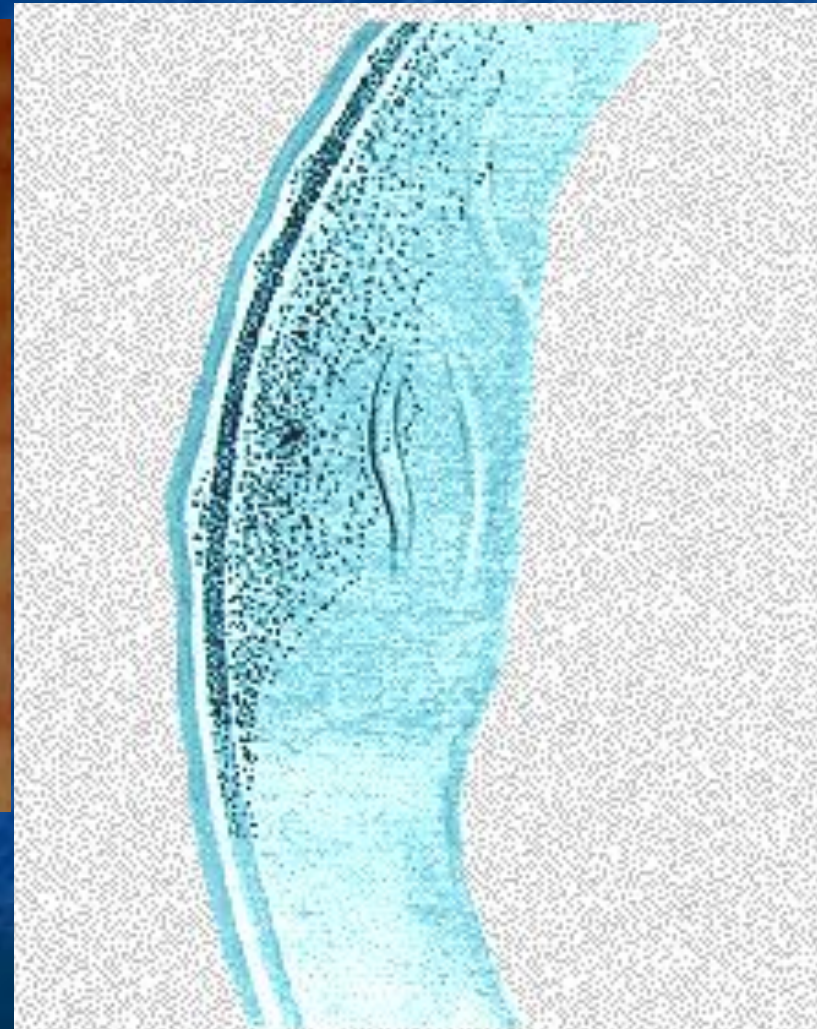
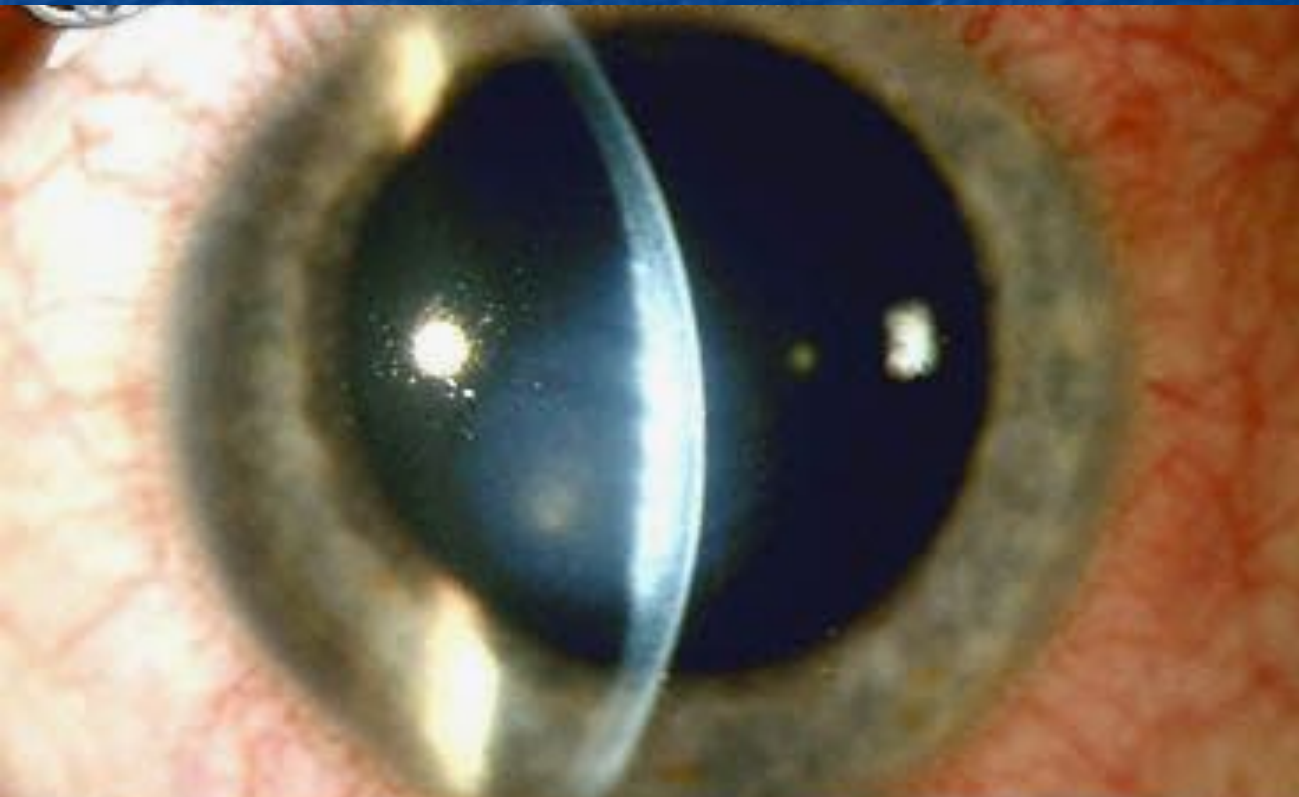
- Метагерпетический кератит
- Дисквидный герпетический кератит
- Глубокий диффузный герпетический кератит



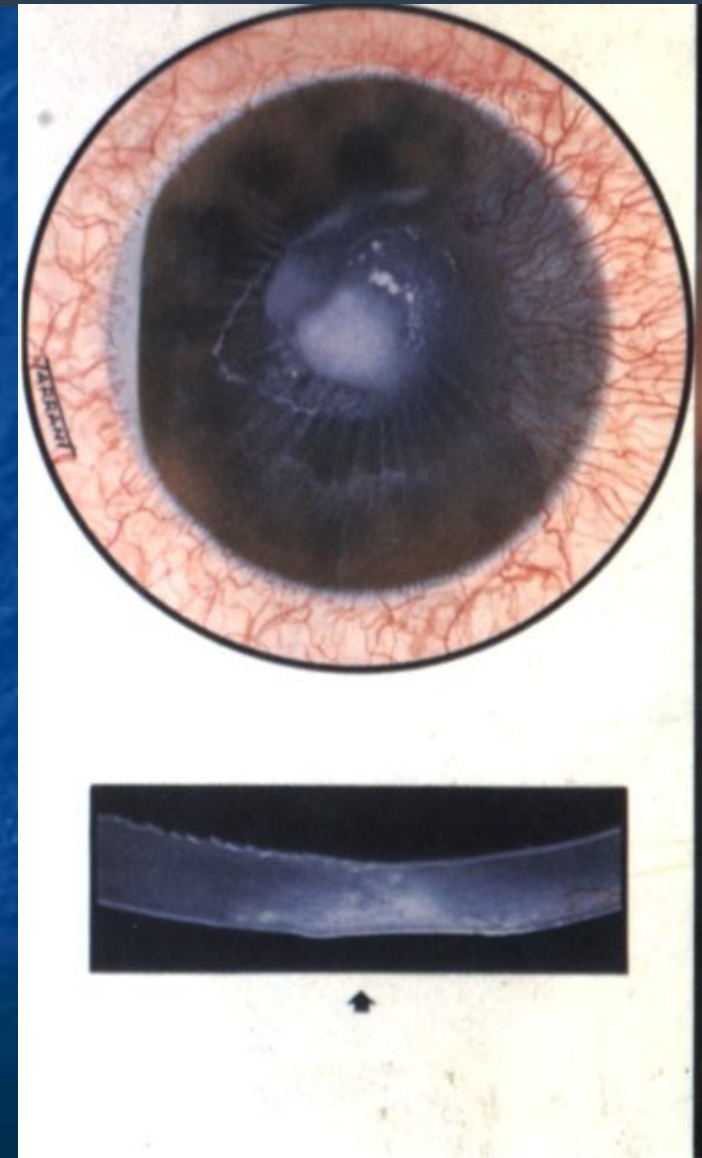
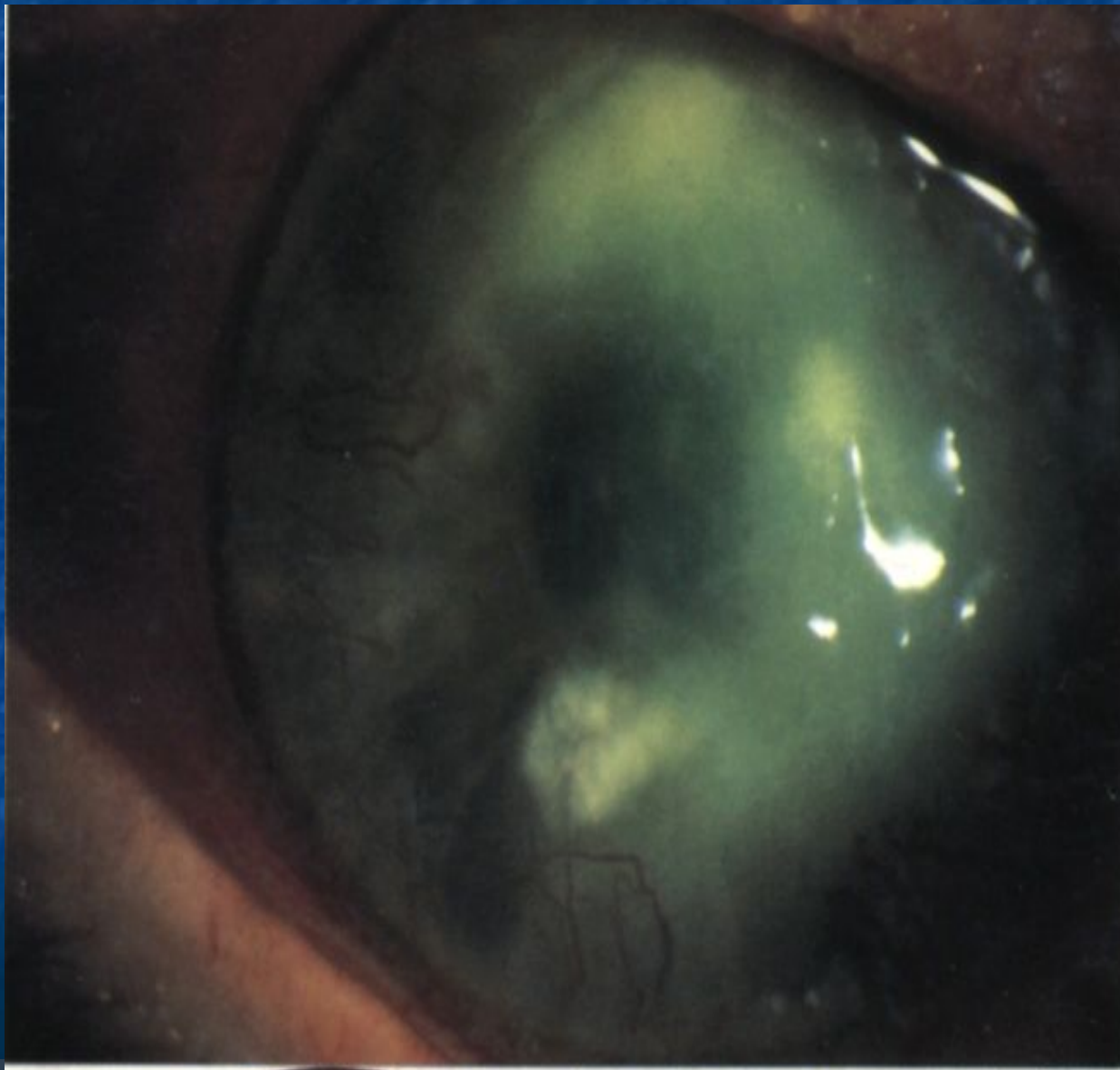
Герпетический древовидный кератит



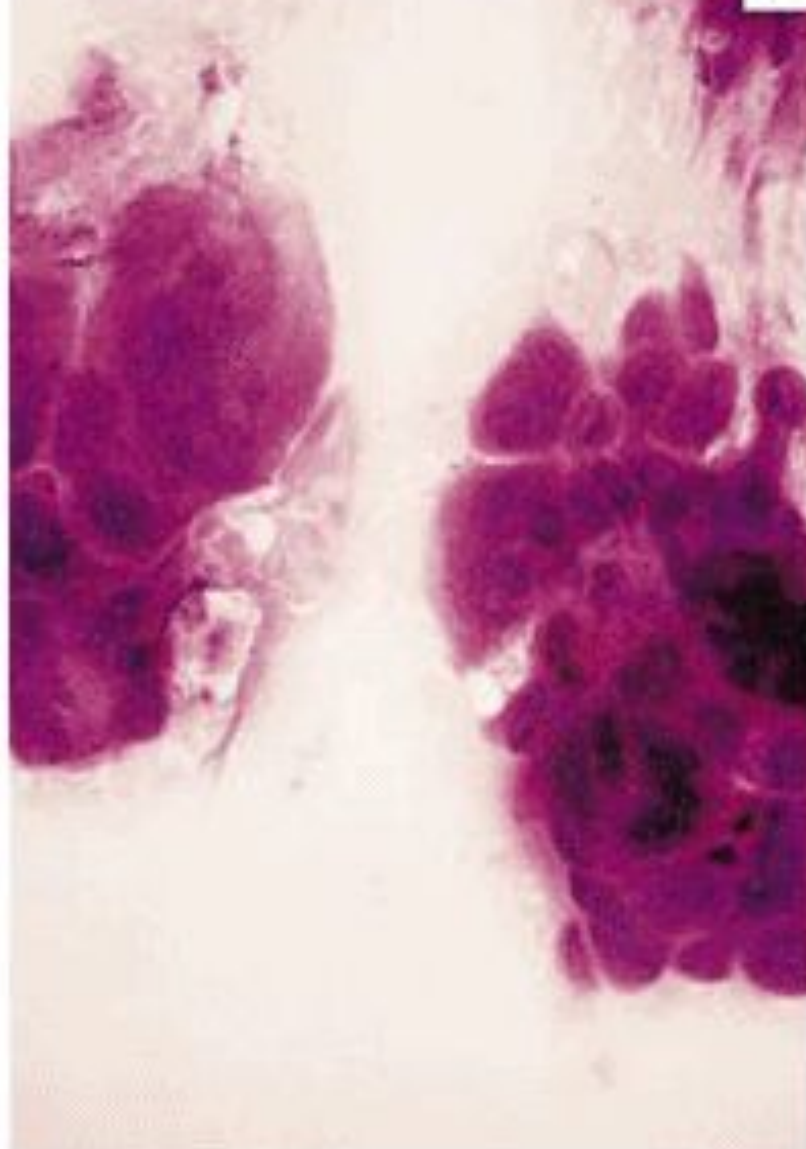
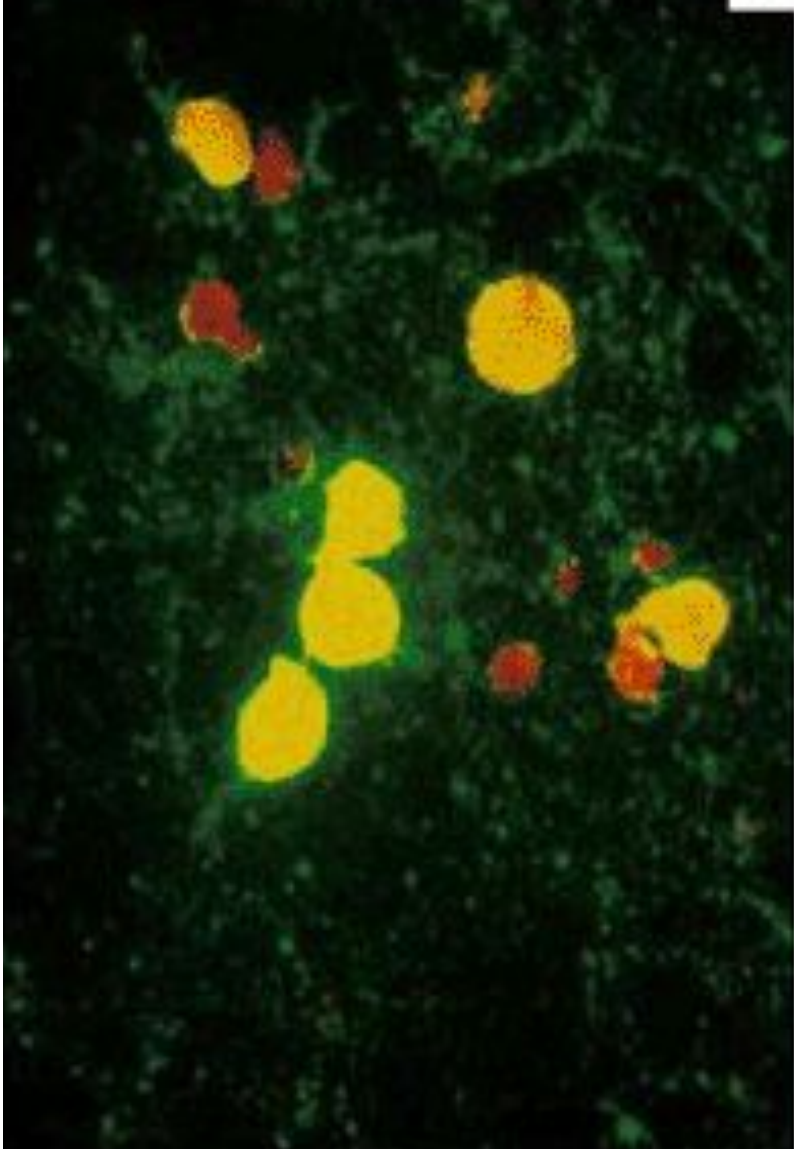
Дисковидный кератит



Метагерпетический кератит



Диагностика герпетического кератита – метод обнаружения флюоресцирующих антител



Лечение герпетических кератитов

Вирусостатики:

Селективные:

0,1% 5- йоддезоксинуридин (ИДУ)

3 % мазь ацикловира местно

ацикловир внутрь

Неселективные:

0,25-0,5% теброфеновая мазь

0,05% бонафтоновая мазь

0,05% раствор дезоксирибонуклеазы

Воздействие на иммунитет (интерферон и интерферогены)

Экзогенный лейкоцитарный интерферон в каплях и с/к 200 ЕД активности в 1,0 мл

Реаферон 100 тыс. ЕД на 1, мл

Интерлок

Пирогенал 100 МПД в 1,0 мл

Полудан из расчета 20 МЕ на 1 мл

Полиакриламид 1%

Пассивная иммунизация

гамма-глобулин 0,1%

Антибиотики

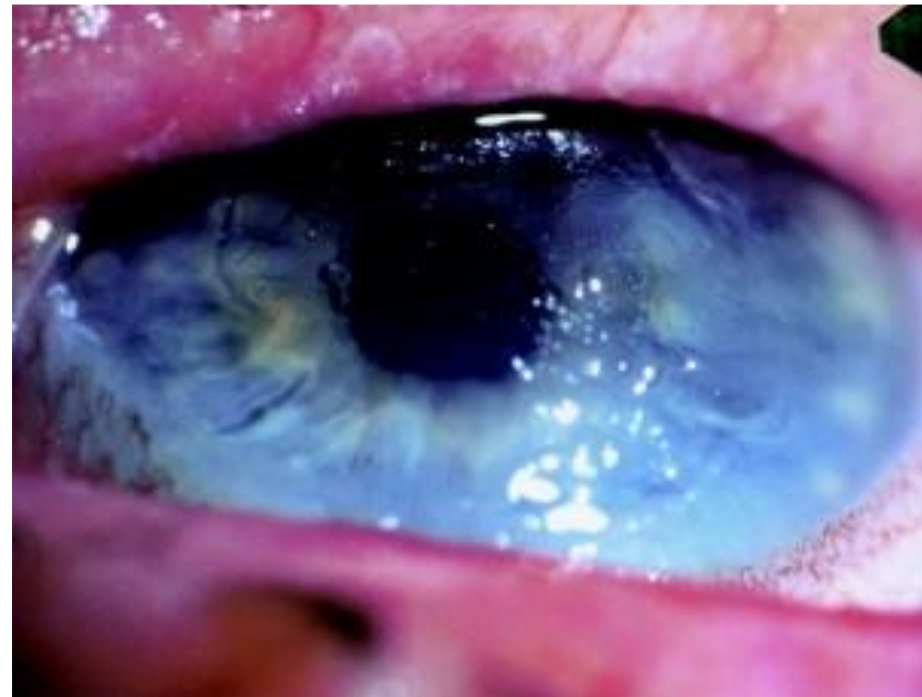Эпителизирующие препараты



Кератит при авитаминозе – воспаление роговицы, связанное с нарушением обмена веществ. Чревато прободением роговицы и полной потерей зрения.

Симптомы авитаминозного кератита

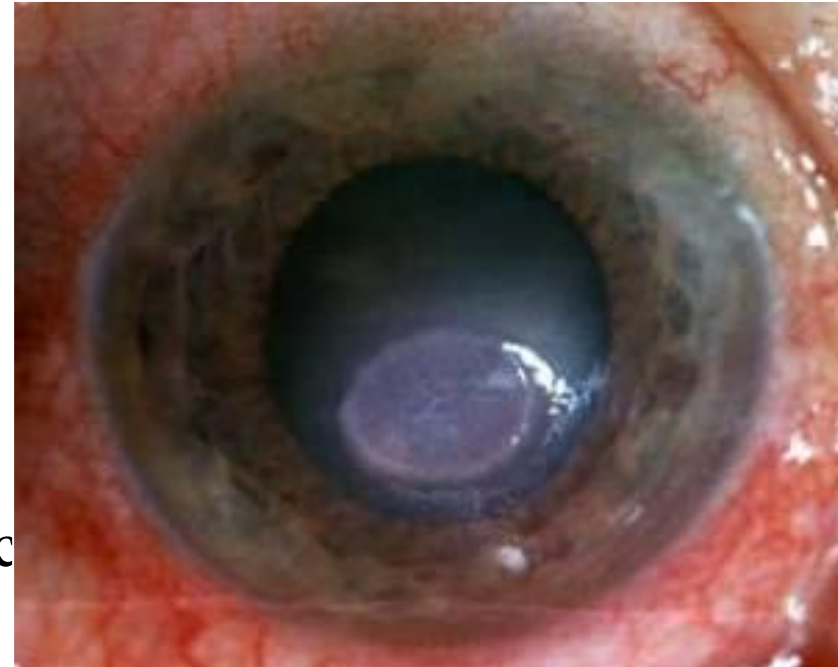- Проявления заболевания специфичны для «отсутствующего» витамина



Нейропаралитический кератит – вялотекущее воспаление роговицы, развивающееся при поражении тройничного нерва. В отсутствии терапии может осложняться присоединением вторичной инфекции и прободением роговицы.

Симптомы нейропаралитического кератита

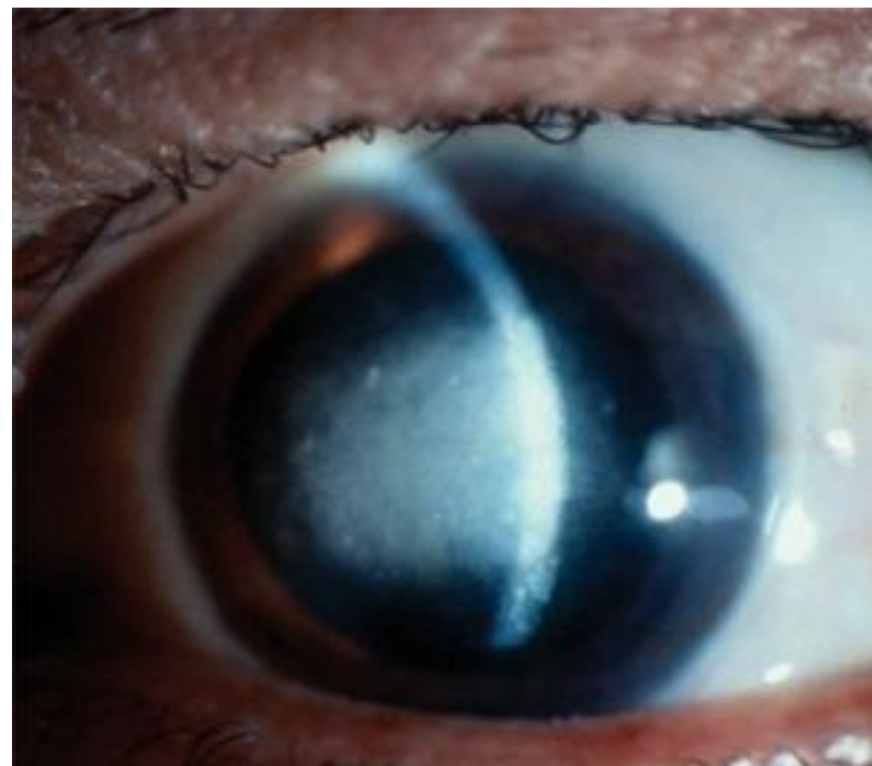
- значительно снижена или отсутствует чувствительность роговицы (не ощущается воздействие инородным телом)
- помутнение поверхностных слоев центрального отдела роговицы
- развивается отечность и «вздутость» эпителия, который постепенно слущивается с образованием эрозий и язв
- развиваются гнойные язвы (при присоединении вторичной бактериальной инфекции)



Сифилитический кератит – поражение средних и глубоких слоев роговицы без вовлечения внешних слоев (паренхиматозный кератит). Развивается обычно при сифилисе (чаще врожденном). Зрение чаще всего восстанавливается, но остается рубец (бельмо).

Симптомы сифилитического кератита

- боль в глазу, светобоязнь, слезотечение, снижение остроты зрения
- изменения костей черепа, носа, воспаление коленных суставов
- дряблость и складчатость кожи лица
- появляются точечные штрихообразные очаги серовато белого цвета на периферии роговицы
- в роговицу прорастают сосуды
- зрачок сужен или неправильной формы

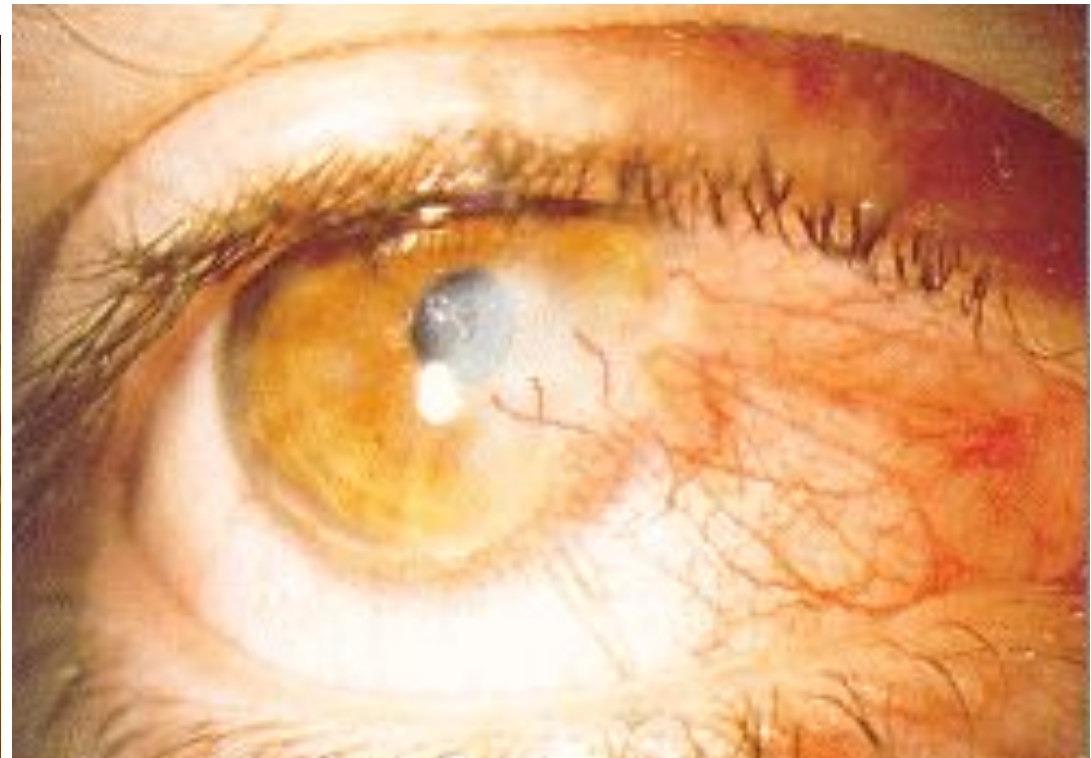
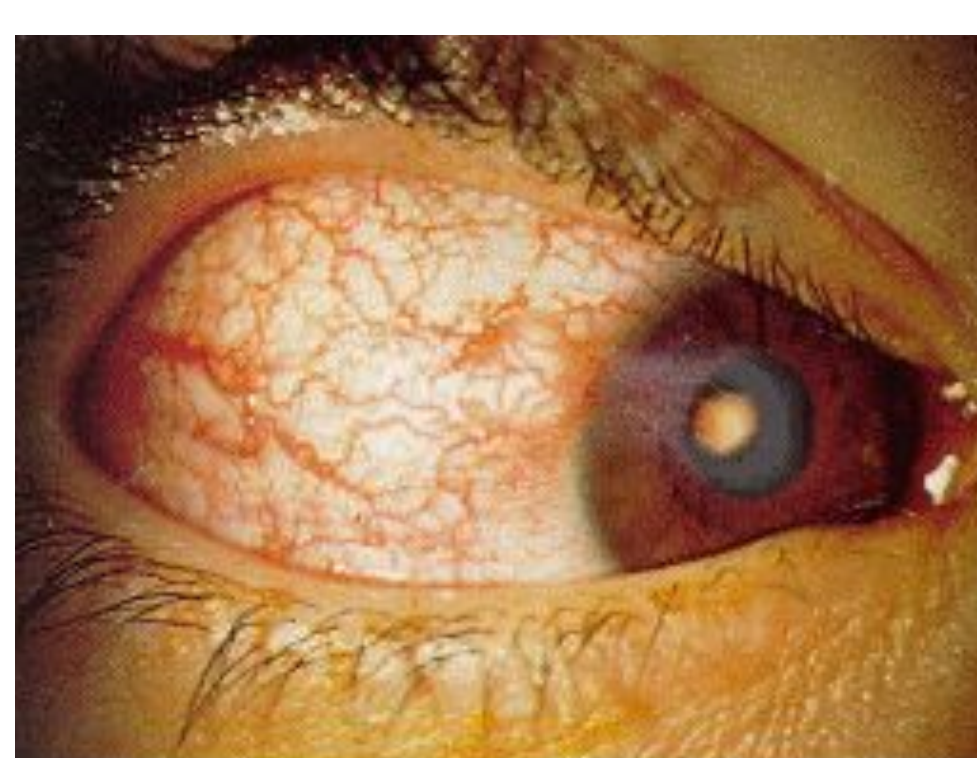

Сифилитический кератит

I. Паренхиматозный кератит при врожденном сифилисе

II. Паренхиматозный кератит при приобретенном сифилисе

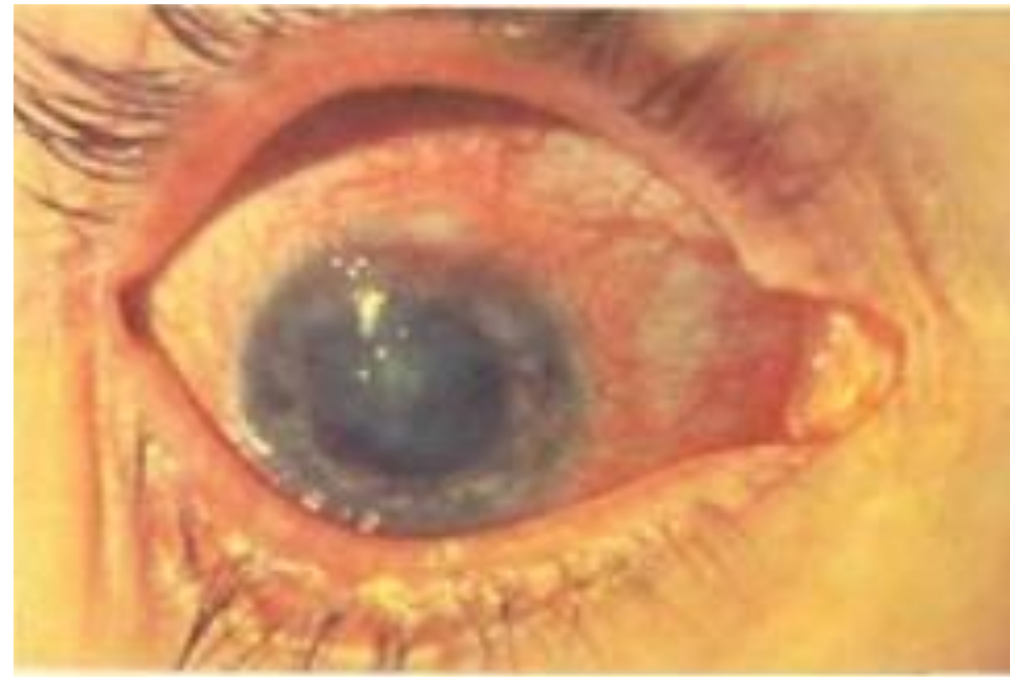III. Гуммозный кератит



Туберкулезный кератит (туберкулез роговицы, туберкулез глаза) – воспаление роговицы, вызываемое микобактериями туберкулеза. Проявляется мутными желтыми очагами в роговице. Туберкулезный кератит характеризуется длительным течением с рецидивами.

Симптомы туберкулезного кератита

- ощущение инородного тела, боль в глазу, корнеальный синдром (светобоязнь, слезотечение, блефароспазм – судорожное смыкание век), снижение остроты зрения
- в роговицу прорастают сосуды
- в роговице образуются мутные очаги желтого цвета



Туберкулезный кератит

I. Гематогенные туберкулезные кератиты

☐ Диффузный кератит

☐ Глубокий инфильтрат роговицы

☐ Склерозирующий туберкулезный кератит

I. Туберкулезно-аллергический

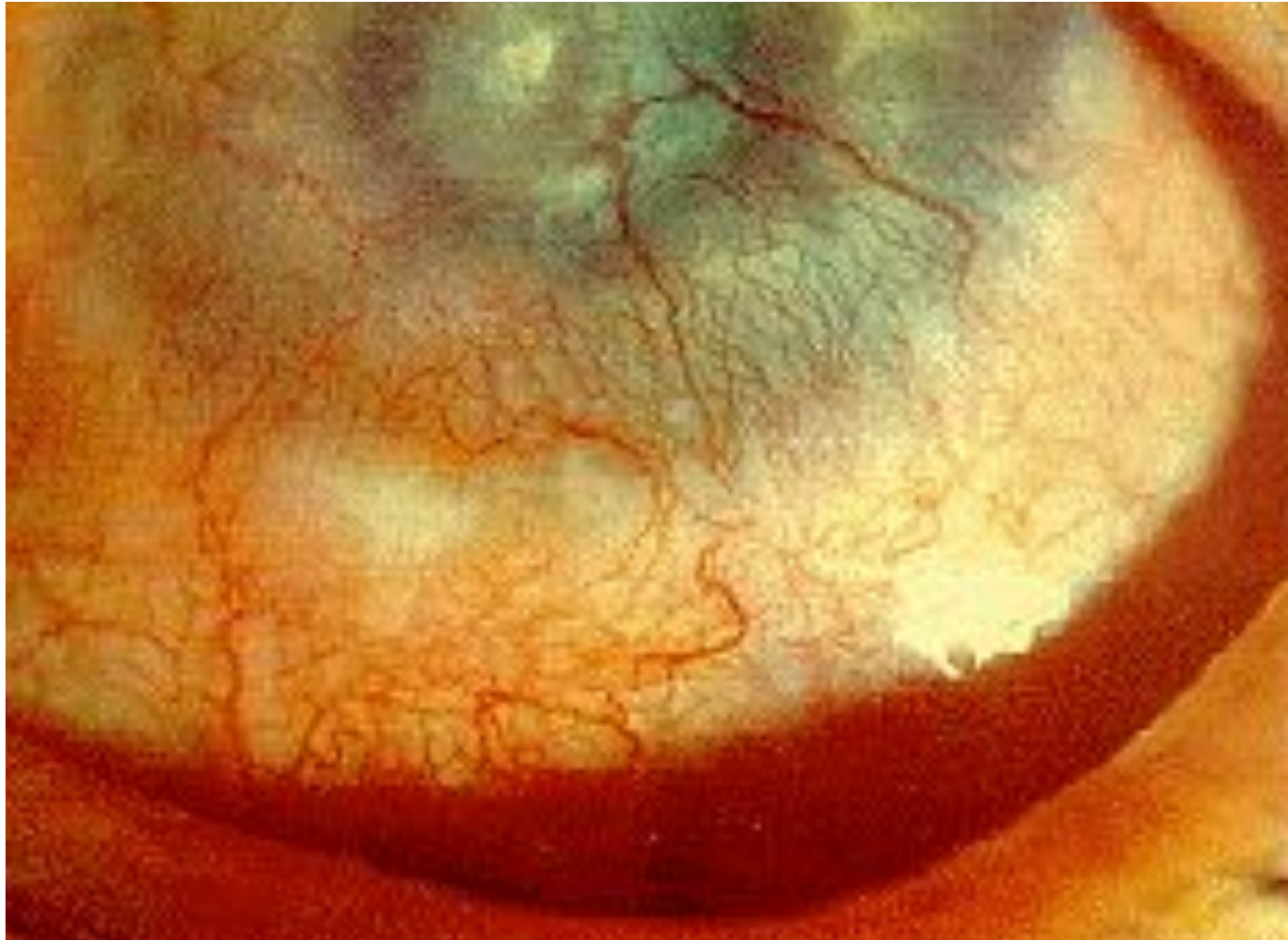☐ Фликтенулезный паннус

☐ Фасцикулярный кератит

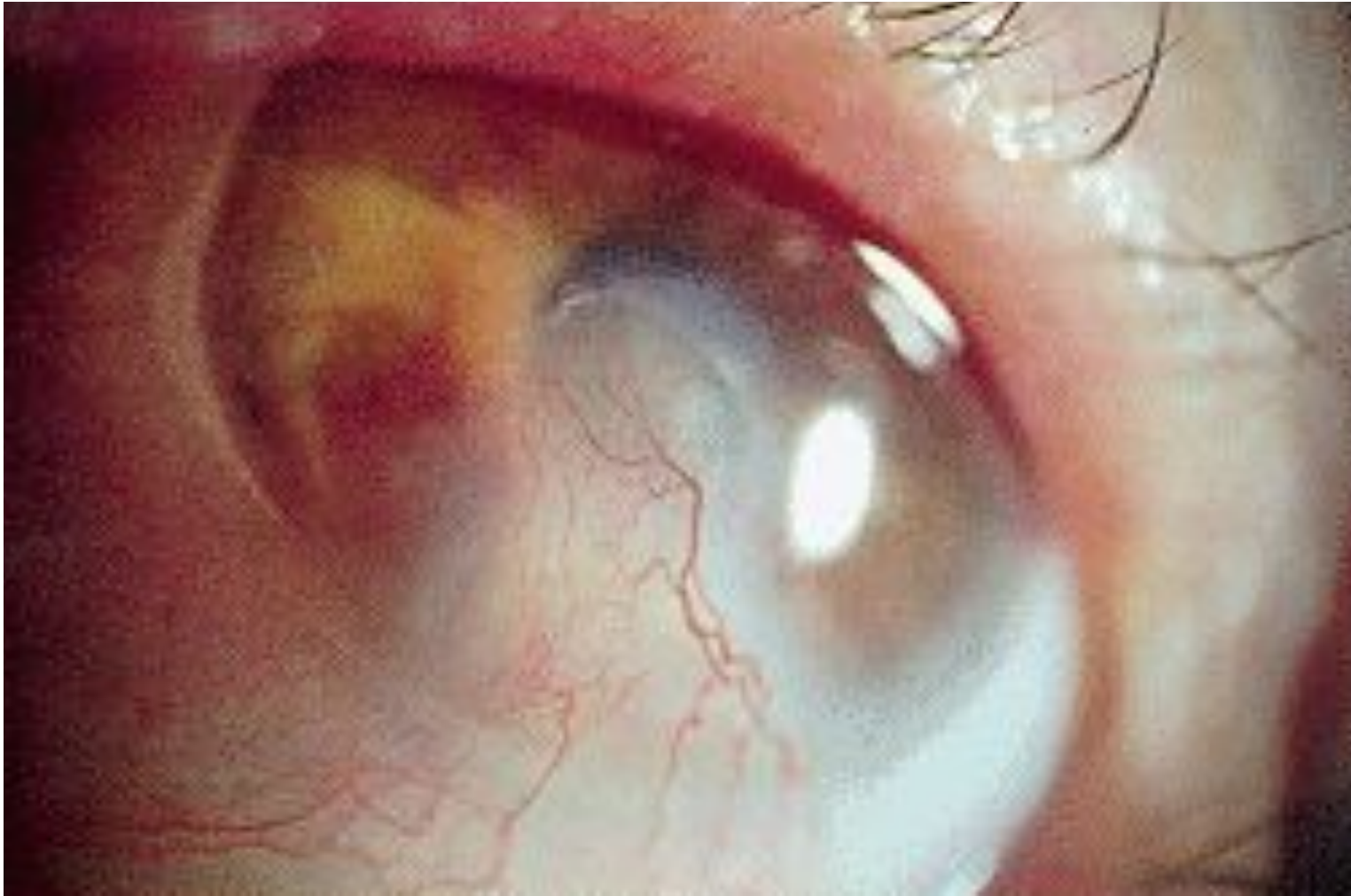I. Фликтенулезный кератит



Диффузный туберкулезный кератит



Туберкулезно – аллергический кератит. Фликтена.



Лечение туберкулезных кератитов совместно с фтизиатром

- Инстилляции 3% раствора тубазида, 5% салюзиды
- Мидриатики
- 5 – 10% мазь ПАСК
- В стадию рубцевания витаминные препараты, протеолитические ферменты
- Диета, климатолечение



Дистрофия роговицы

Дистрофия роговицы – группа хронических заболеваний роговицы, развивающихся в результате нарушения обмена веществ. Медикаментозное лечение обеспечивает лишь временный эффект. При выраженном снижении остроты зрения требуется пересадка роговицы.

Симптомы дистрофии роговицы

-Первичные дистрофии (заболевание прогрессирует медленно, вовлекает оба глаза):

- снижается острота зрения и чувствительность роговицы
- появляются помутнения роговицы с четкими очертаниями белесоватого цвета

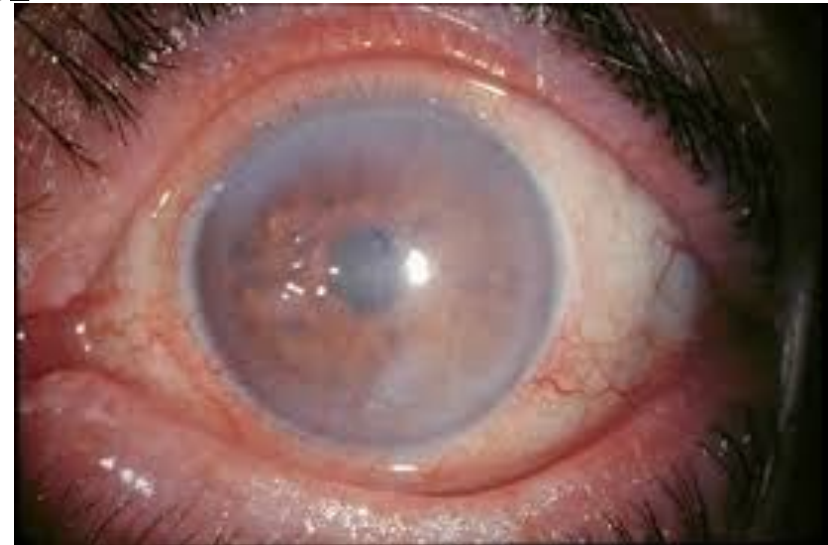-Вторичные дистрофии (развивается одностороннее поражение):

- боль в глазу, светобоязнь, слезотечение, снижение остроты зрения
- появляются очаги помутнения в роговице

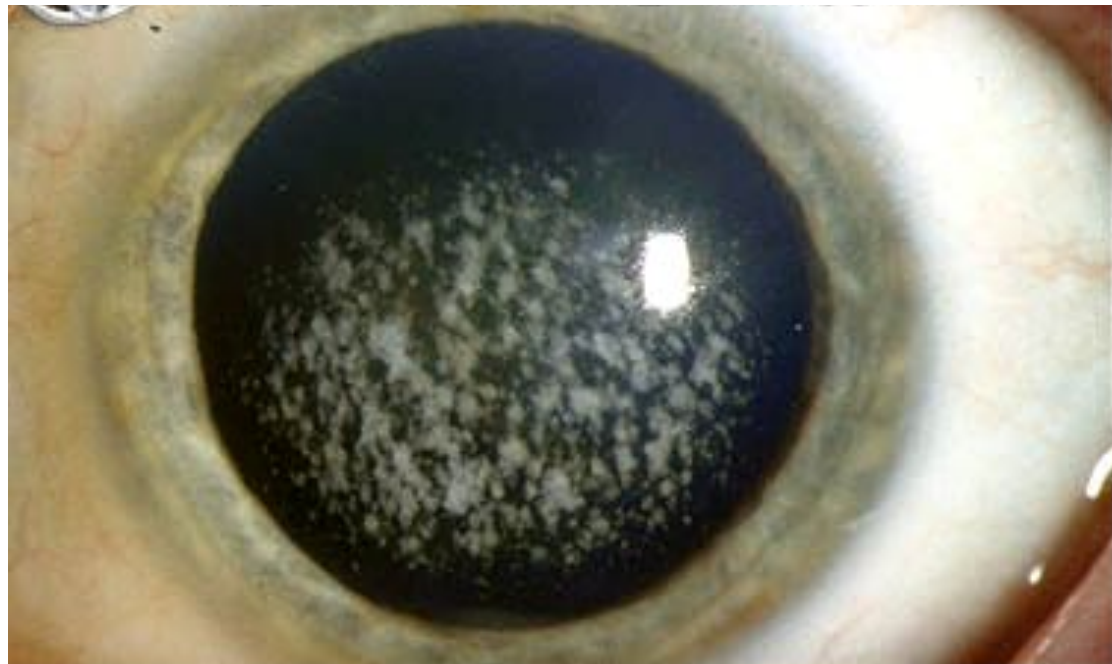
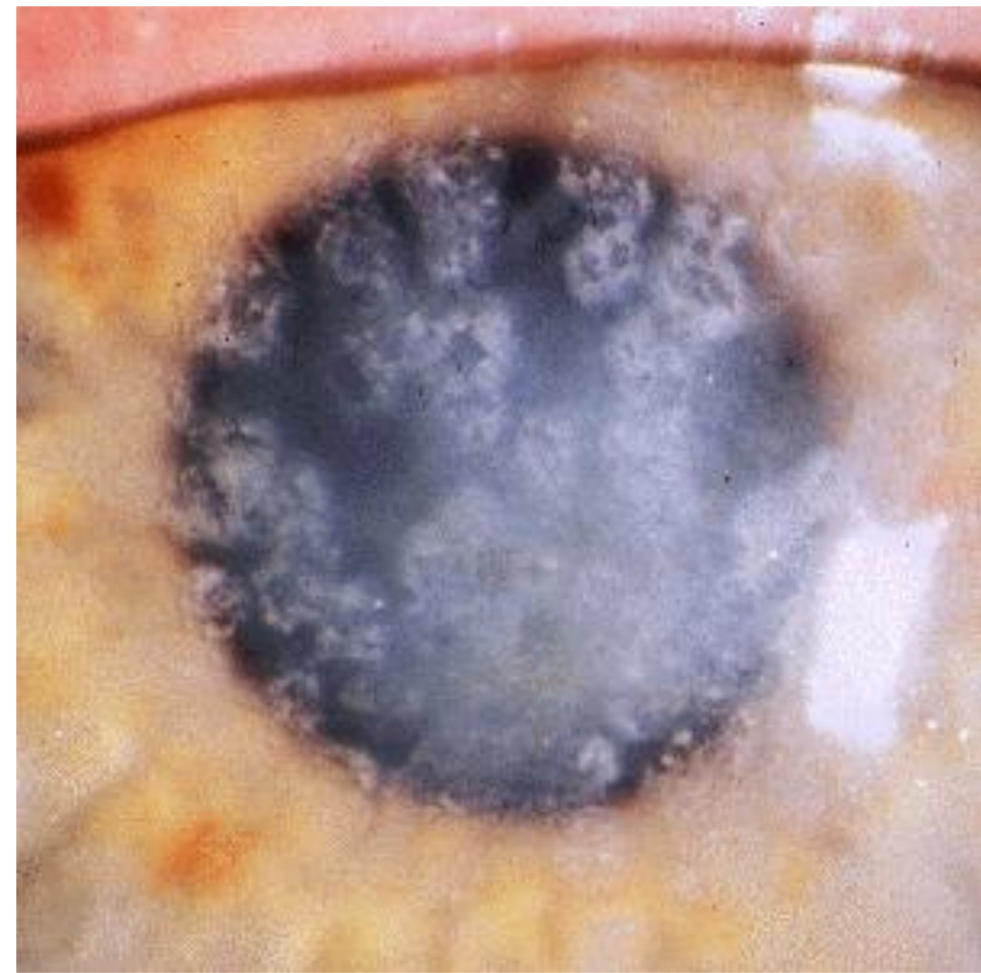

Дистрофия роговицы

- Первичный дистрофия
 - Узелковый
 - Пятнистый
 - Решетчатый
 - Смешанный
- Отечная дистрофия роговицы
- Вторичный дистрофия
 - Лентовидная дистрофия
 - Краевая дистрофия



Дистрофия роговицы



Хирургическое лечение патологии роговицы

Кератэктомия

Кератопластика

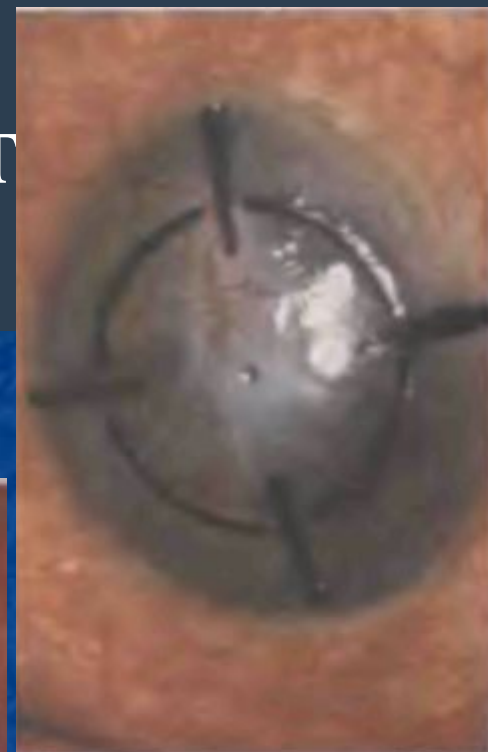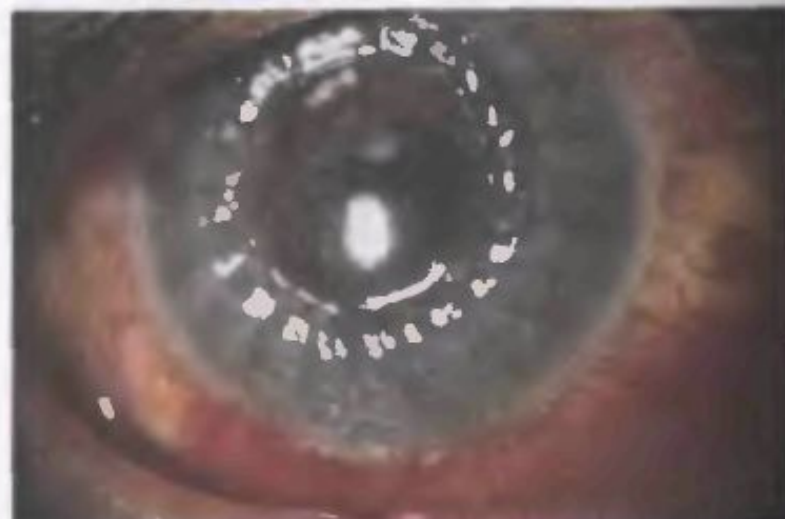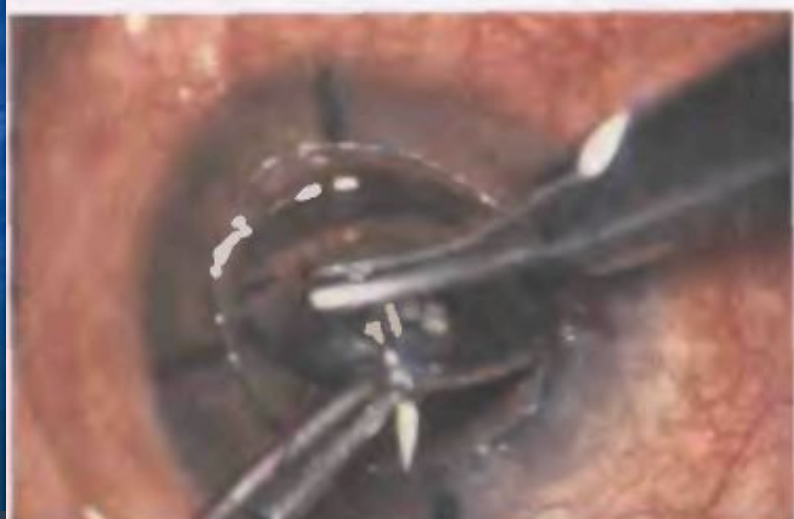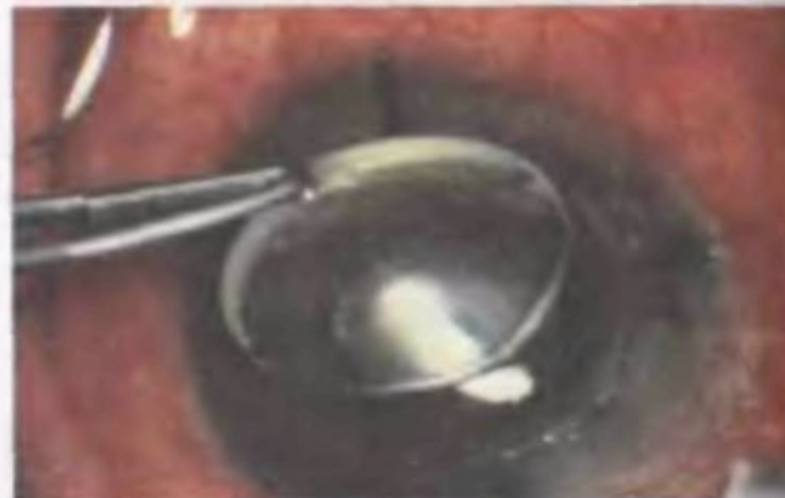
- Мелиоративной
- Косметической
- Рефракционной
- Послойной
- Сквозной
 - Частичной
 - Субтотальной
 - Тотальной

Кератопротезирование

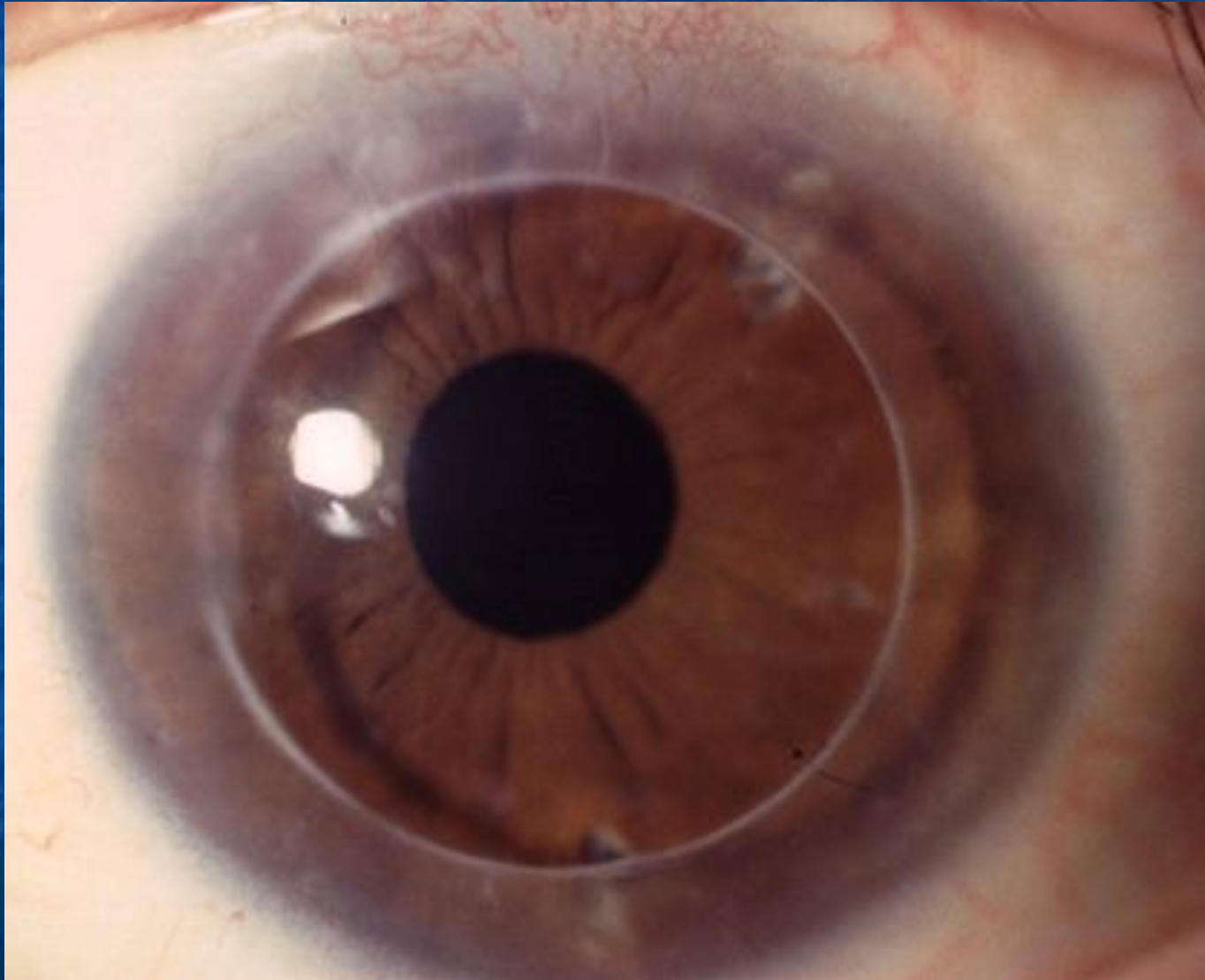
- Сквозной кератопротезы
- Несквозной кератопротезы



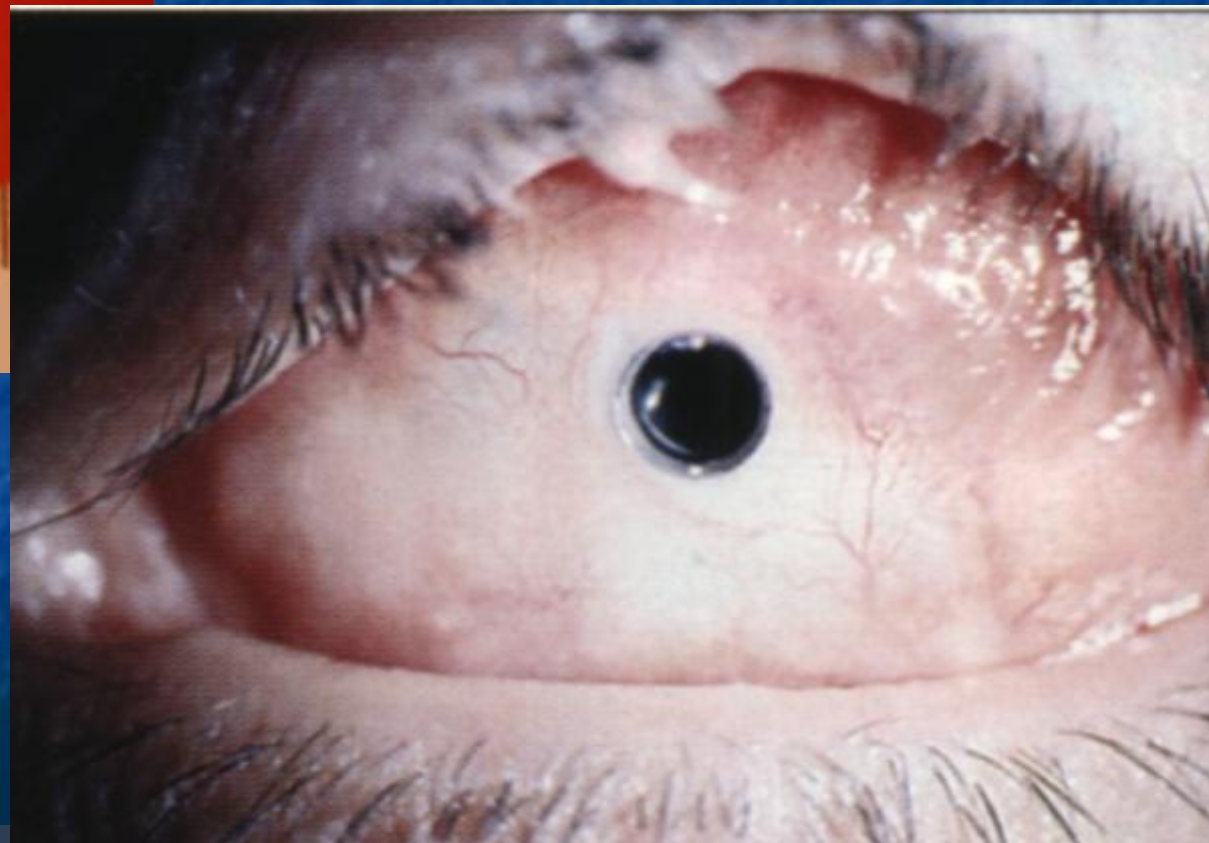
Сквозная оптическая кератопластика



Состояние после сквозной оптической кератопластики



Кератопротезирование





Спасибо за внимание!