
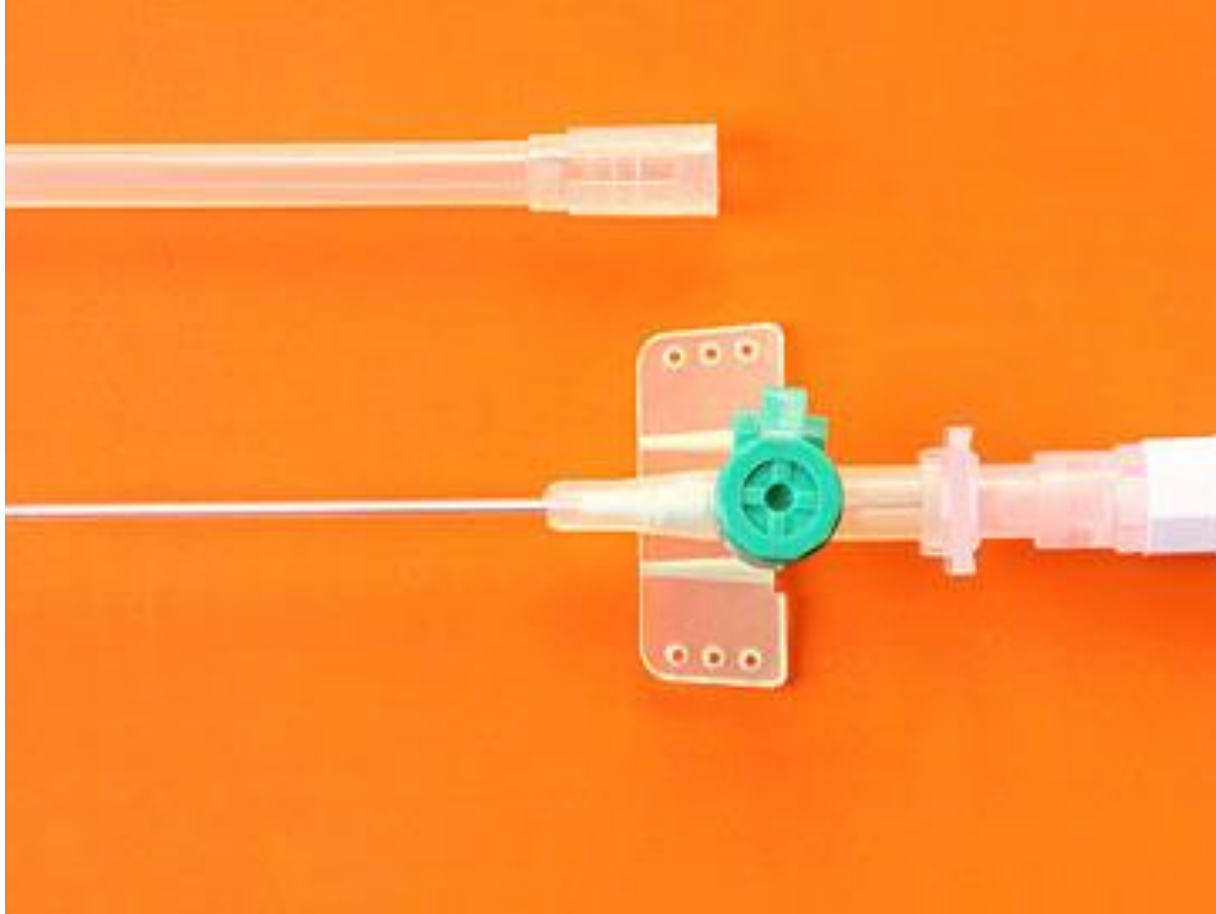


# Венозный периферический катетер с дополнительным портом и крыльями





**катетер**

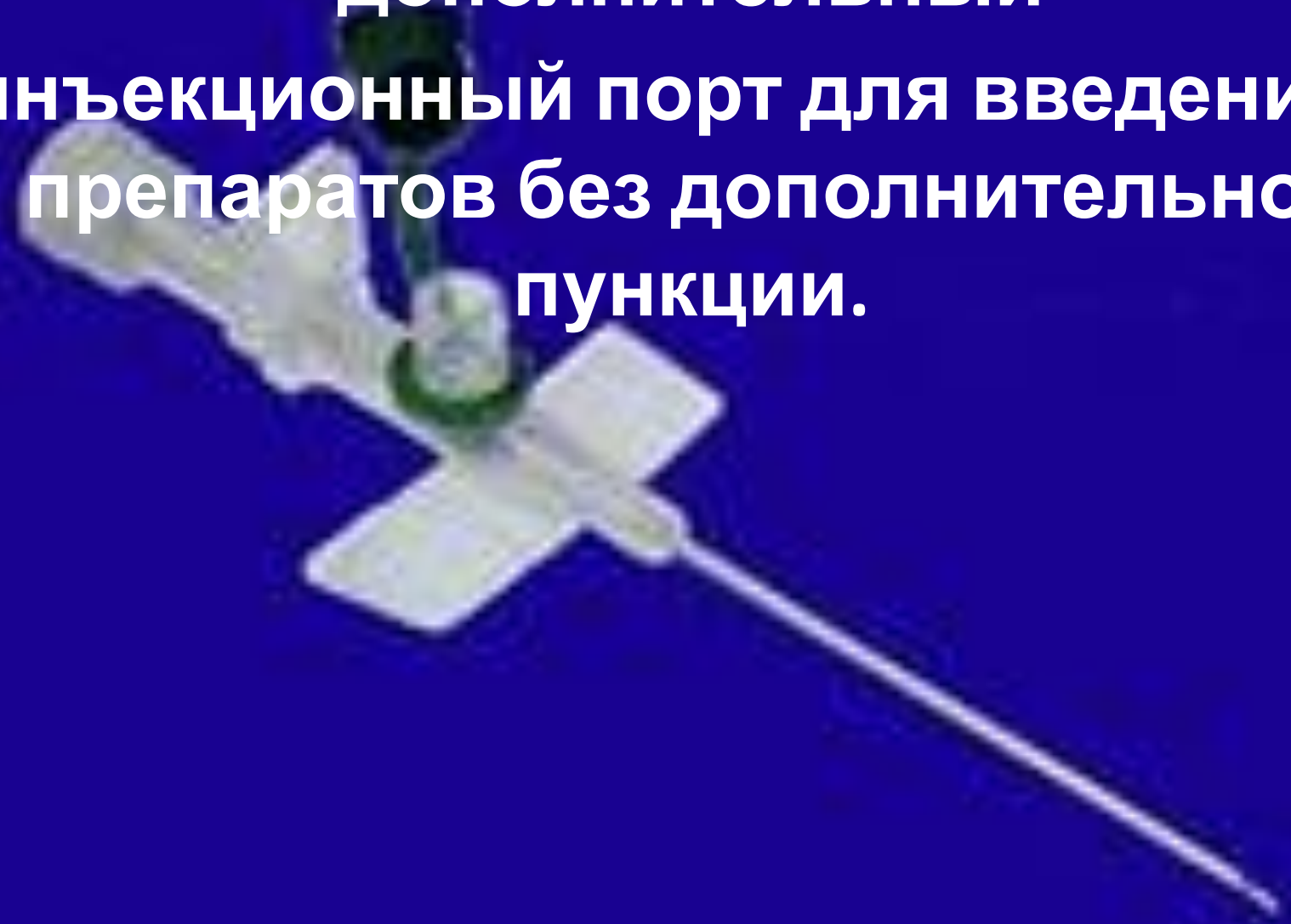
**Предназначен для длительного (до 3-х суток) введения медикаментов в периферические вены**

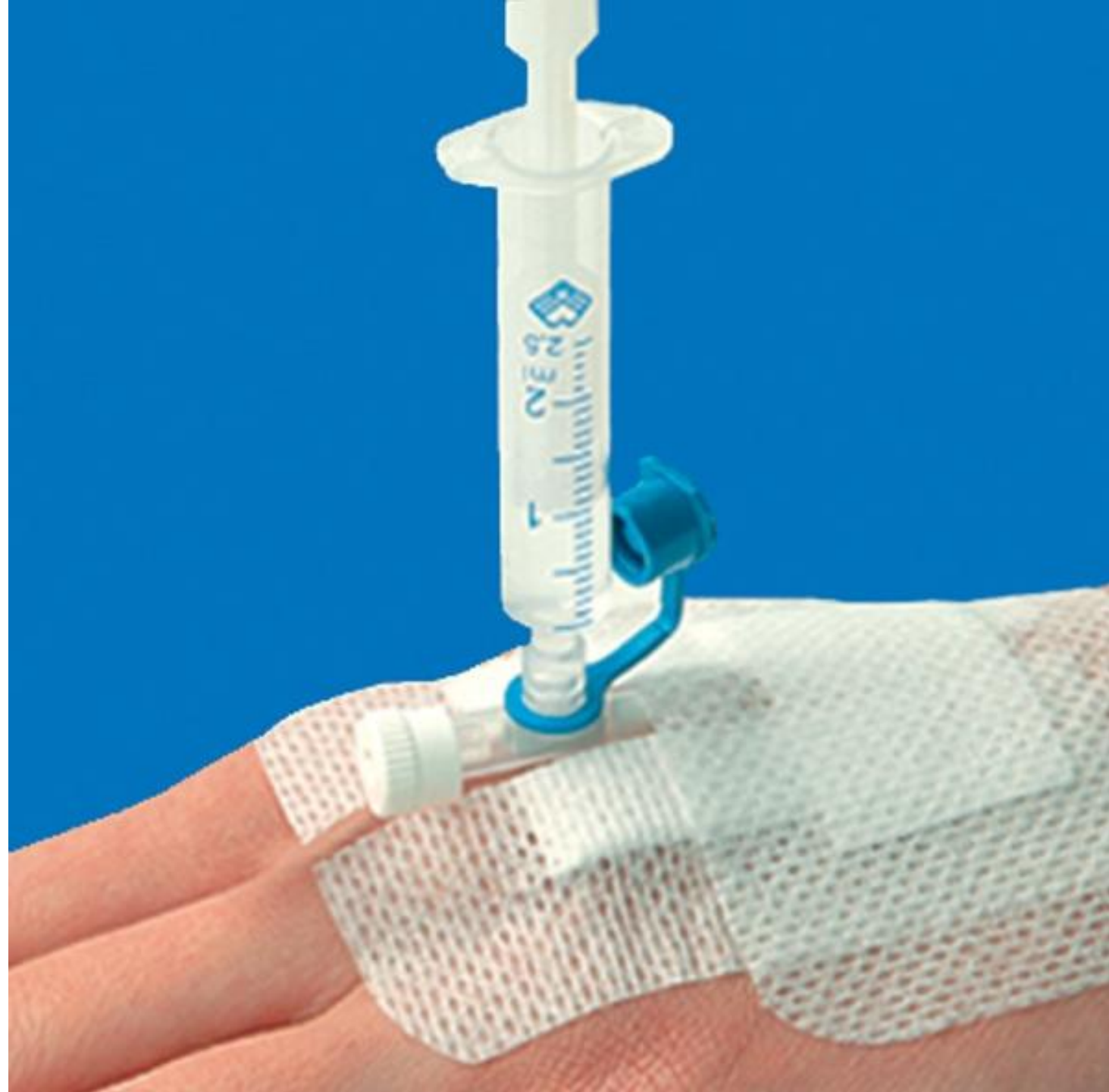

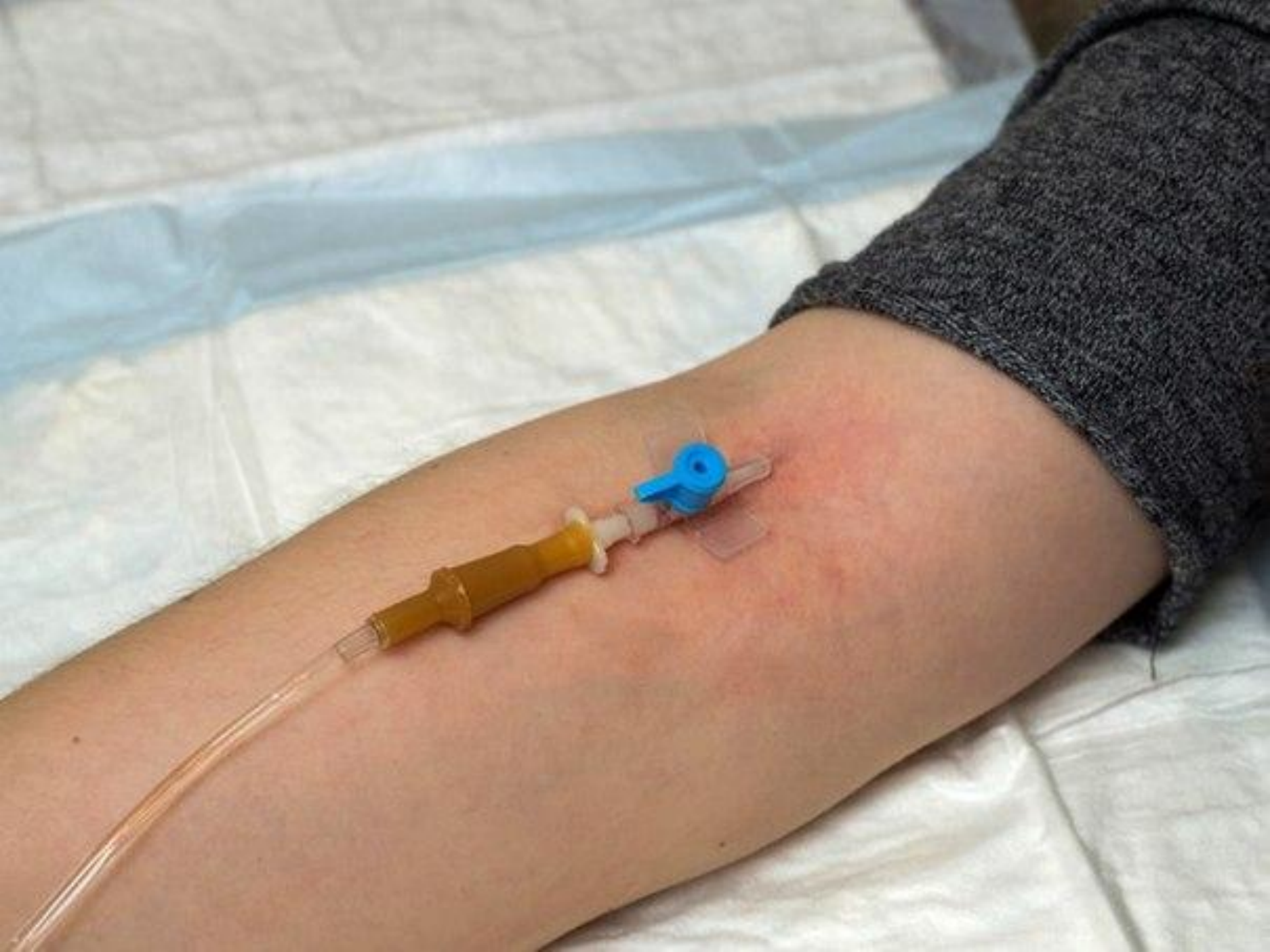
**Катетеры бывают  
непортированные  
е и**

**портированные**

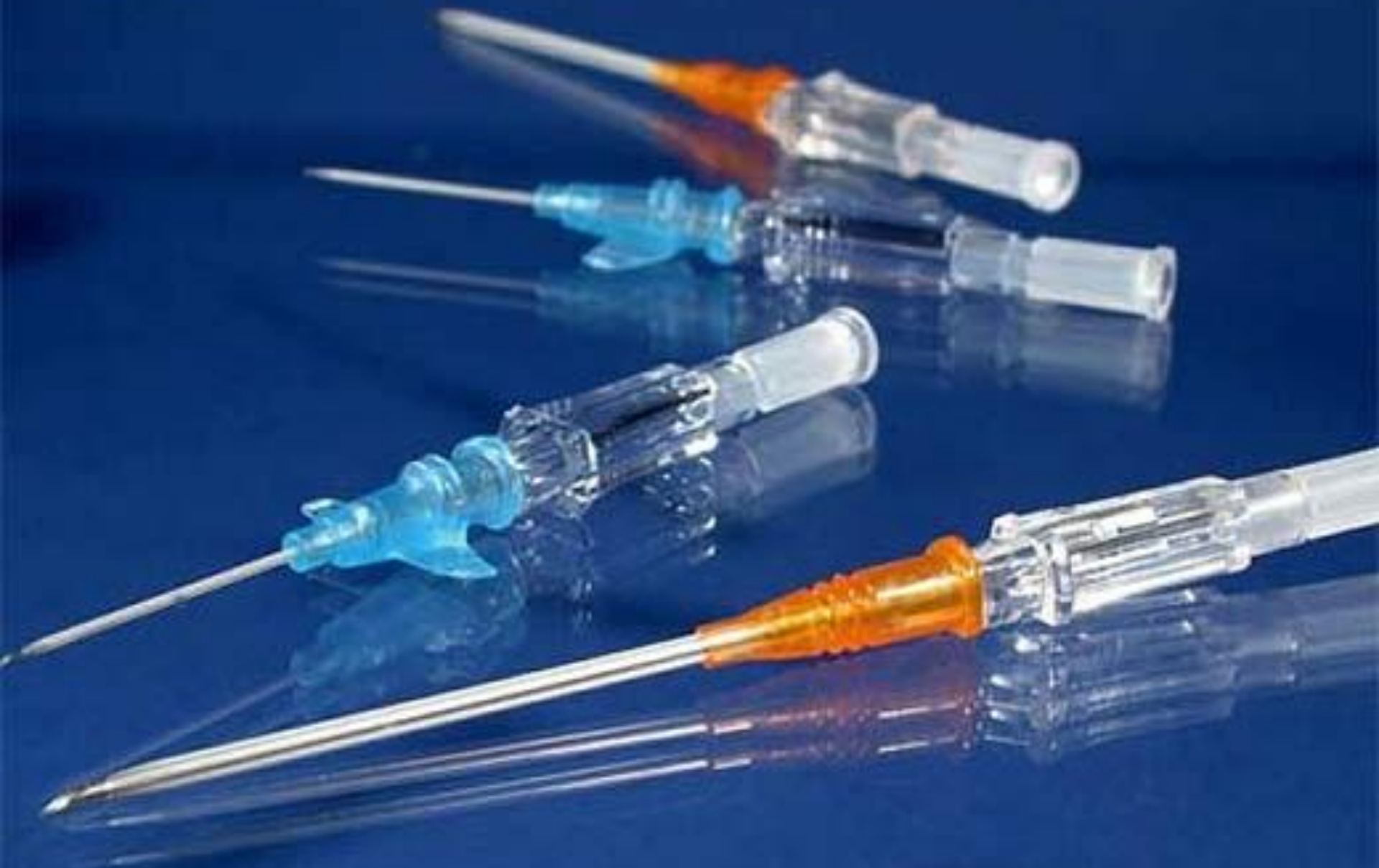**Портированные катетеры имеют  
дополнительный  
инъекционный порт для введения  
препаратов без дополнительной  
пункции.**







# Непортированные катетеры



# Непортированные катетер



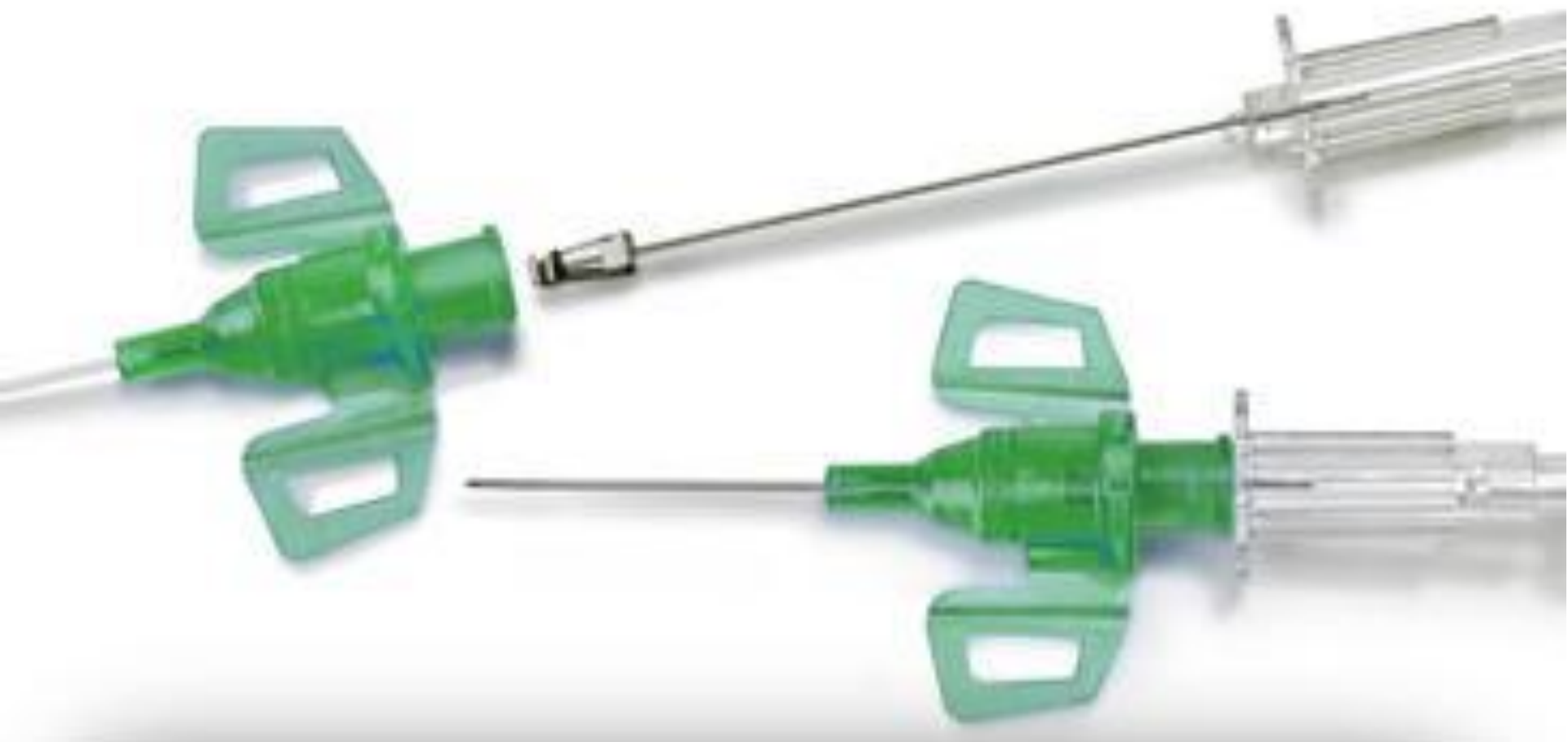

# **В соответствии с размерами производится цветовая маркировка катететеров**



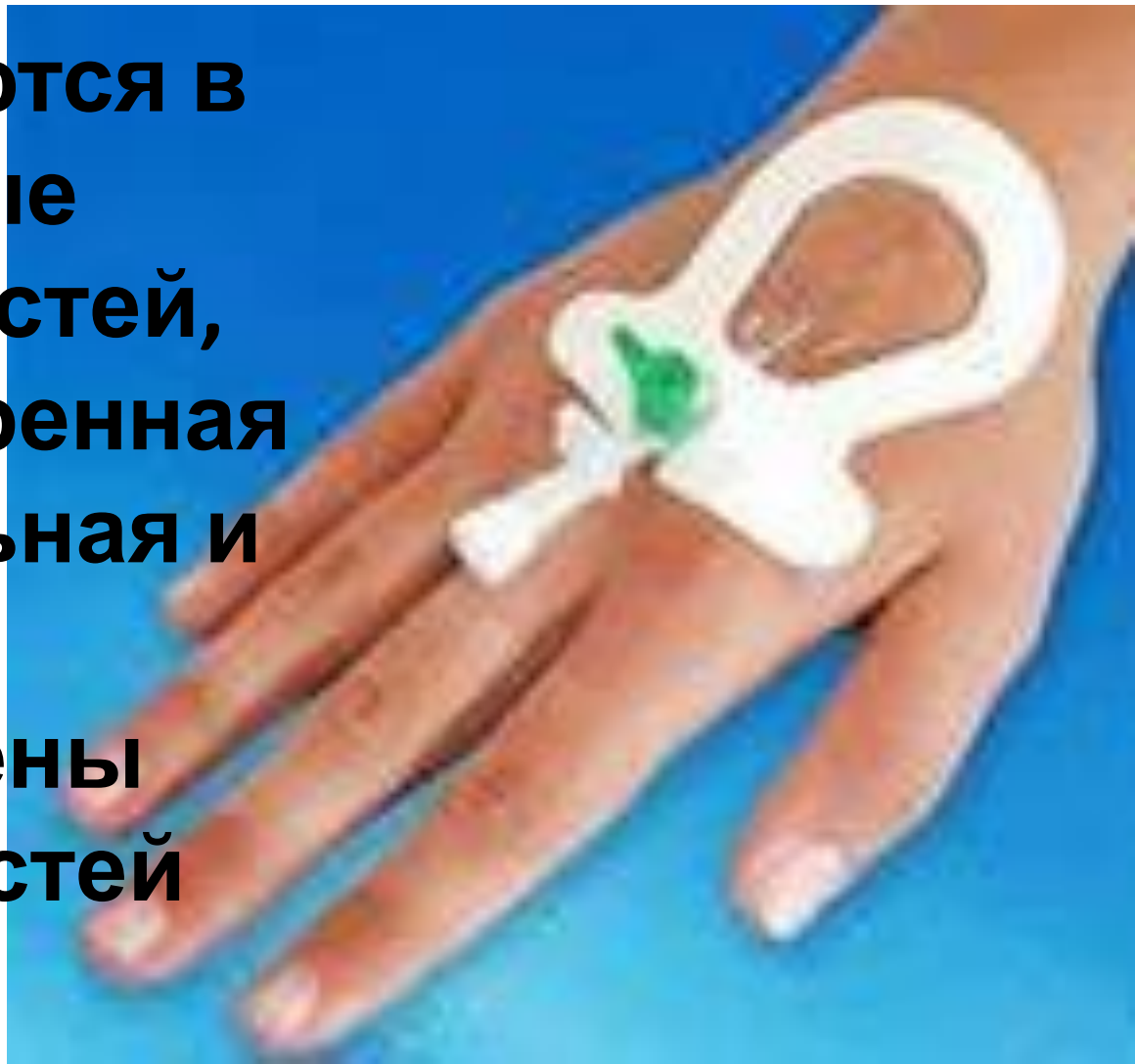


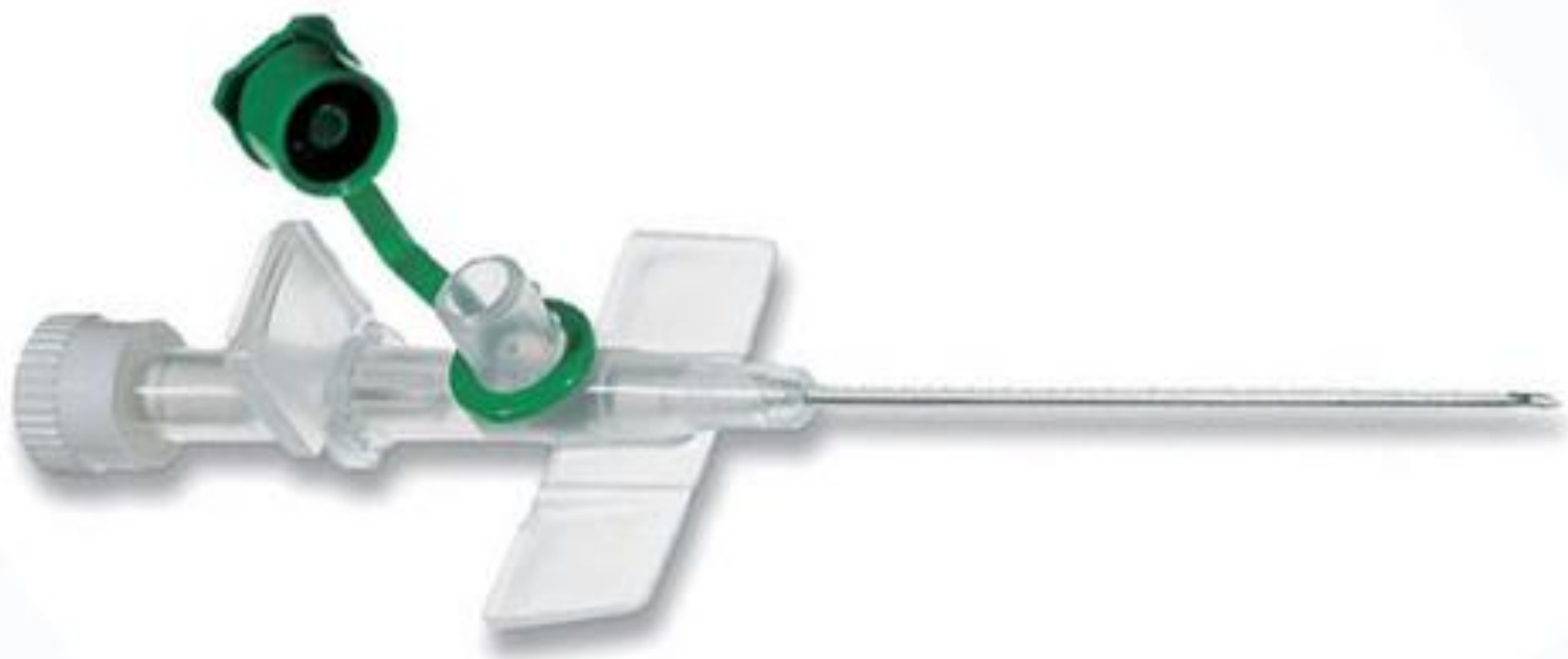**Специальные «крылышки» позволяют надежно зафиксировать катетер на коже пациента, тем самым значительно снизить риск механического повреждения**

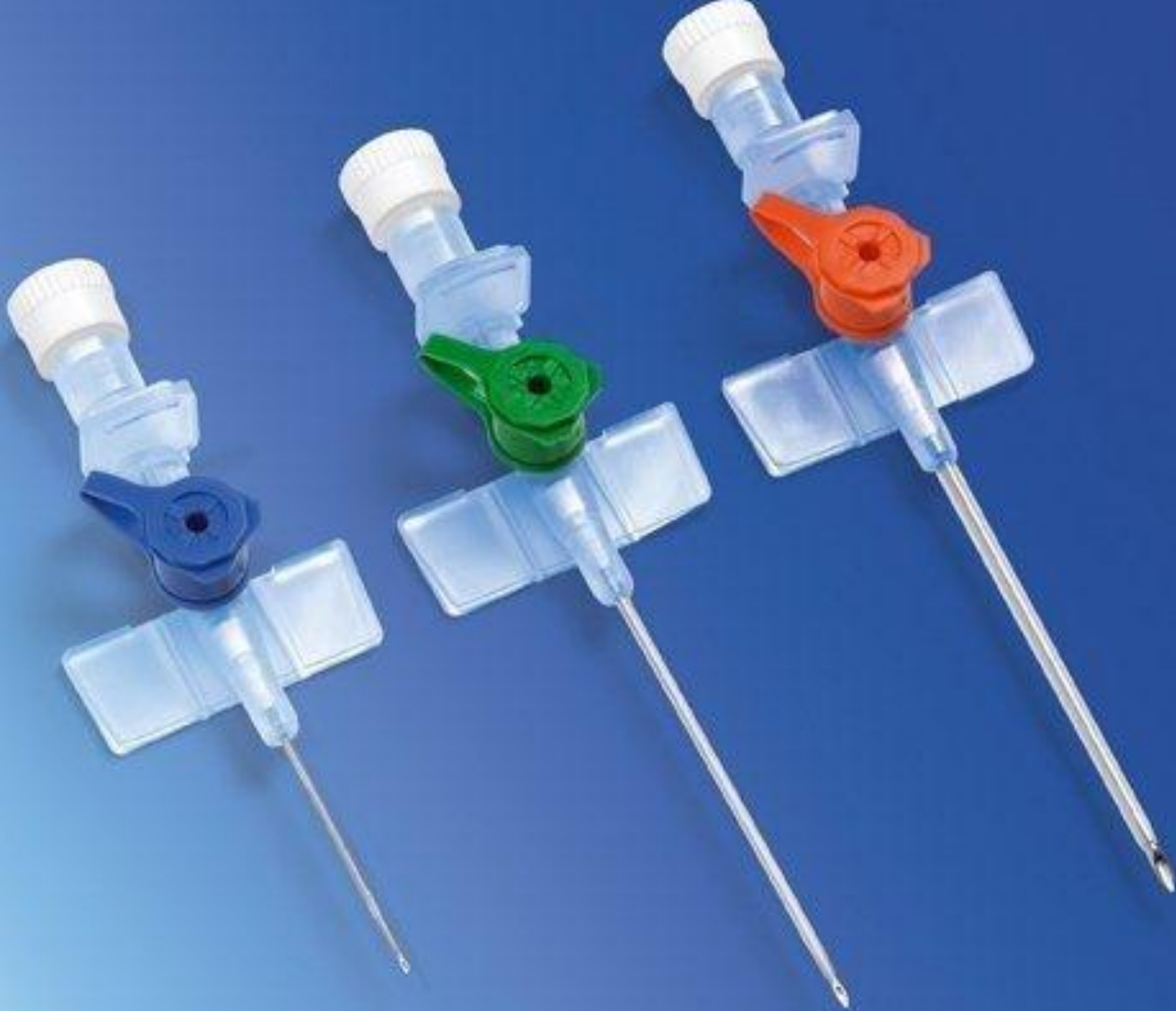

IV Catheters

**Периферические катетеры, как правило, устанавливаются в поверхностные вены конечностей, такие как бедренная вена, медиальная и латеральная подкожные вены руки, вены кистей и ступней.**







# **Стандартный набор для катетеризации периферической вены**

- 1. лоток**
- 2. стерильные ватные шарики и салфетки**
- 3. лейкопластырь и клеящая повязка (фиксирующий пластырь)**
- 4. кожный антисептик**
- 5. периферические внутривенные катетеры нескольких размеров**
- 6. жгут**
- 7. стерильные перчатки**

# **Приоритеты по выбору вены для пункции**

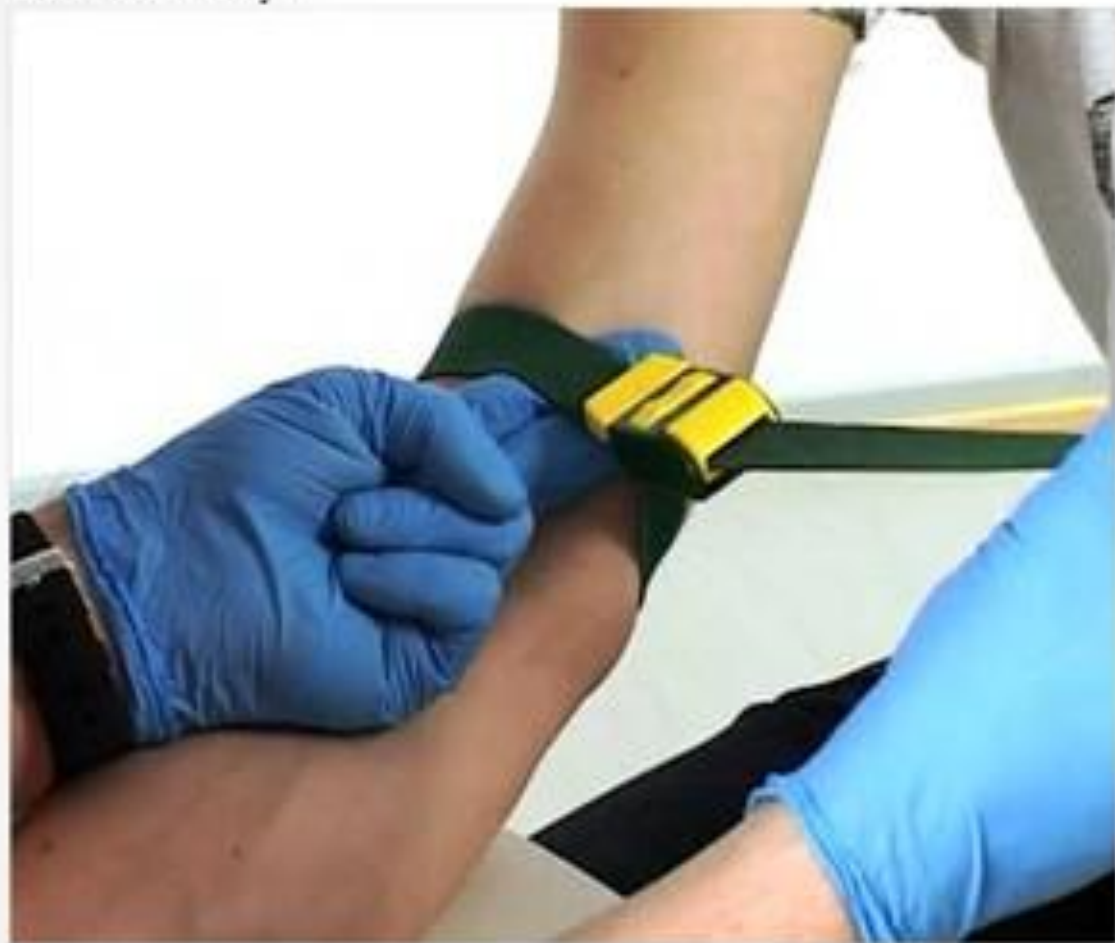- 1. Хорошо визуализируемые вены с хорошо развитыми коллатералями.**
- 2. Вены с не доминирующей стороны тела ( у правшей - левая, у левшей - правая).**
- 3. Сначала использовать дистальные вены**
- 4. Использовать вены мягкие и эластичные на ощупь**
- 5. Вены со стороны противоположной оперативному вмешательству.**
- 6. Вены с наибольшим диаметром.**
- 7. Наличие прямого участка вены по длине соответствующего длине канюли.**

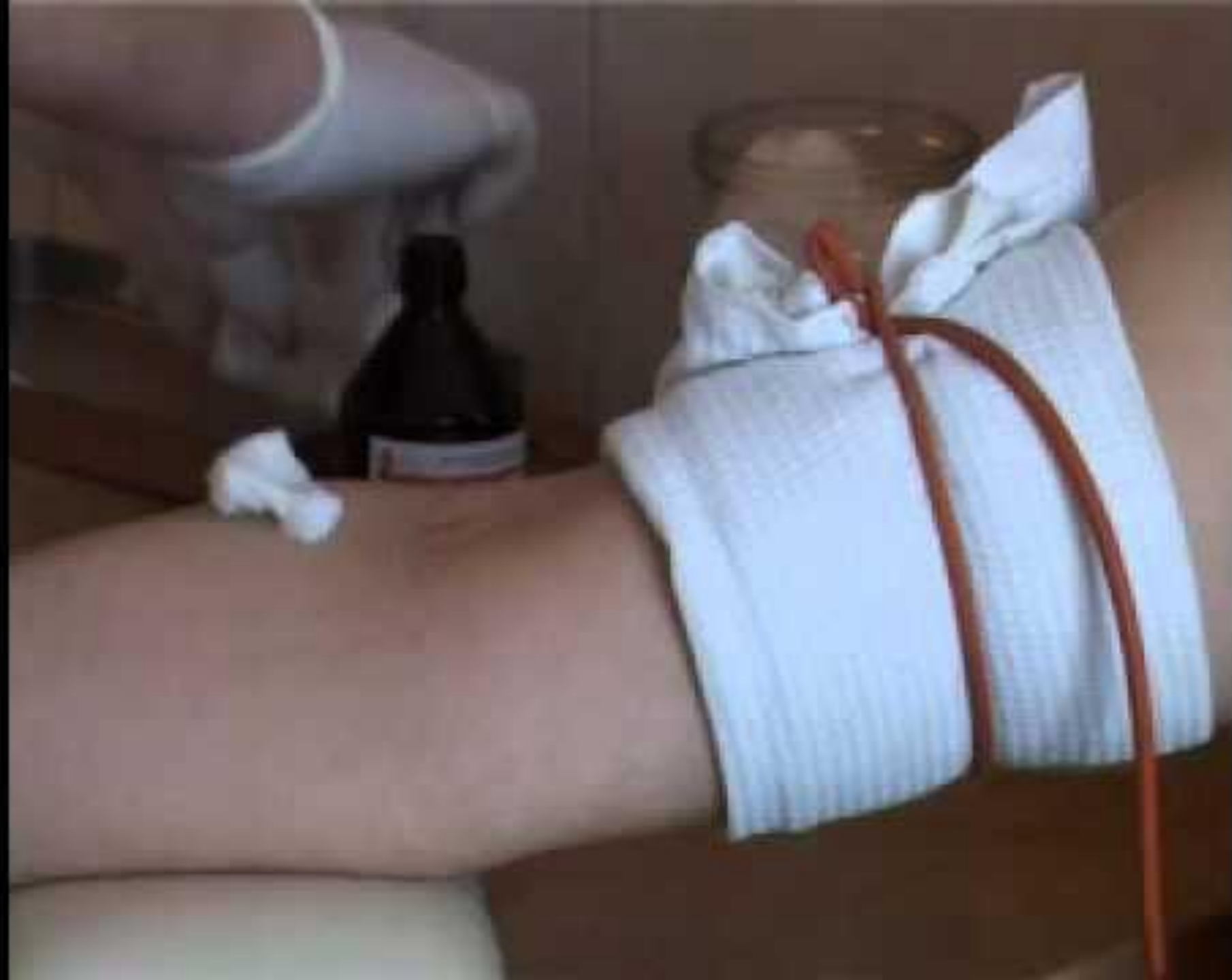

# **Подготовка к манипуляции**

- 1. Обработать руки;**
- 2. Психологическая подготовка пациента**
- 3. наложить жгут на 10-15 см выше предполагаемой зоны катетеризации;**
- 4. попросите пациента сжимать и разжимать пальцы кисти для улучшения наполнения вен кровью;**
- 5. обработать кожу в области венепункции в соответствии с внутрибольничным протоколом**
- 6.**

Наложите жгут.

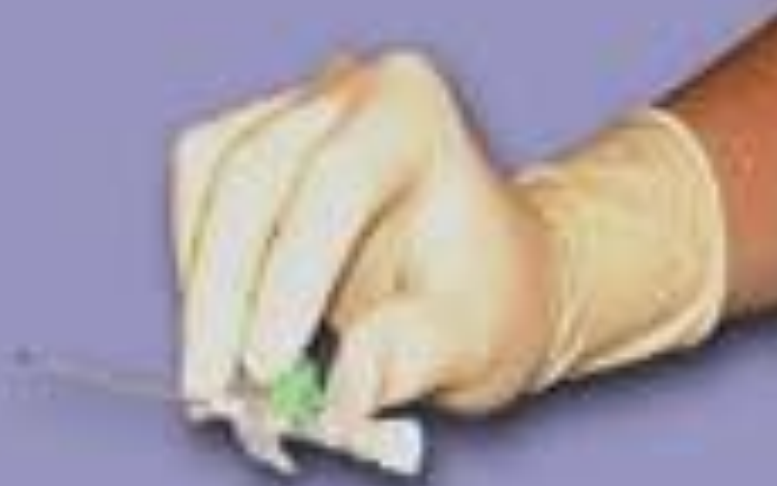


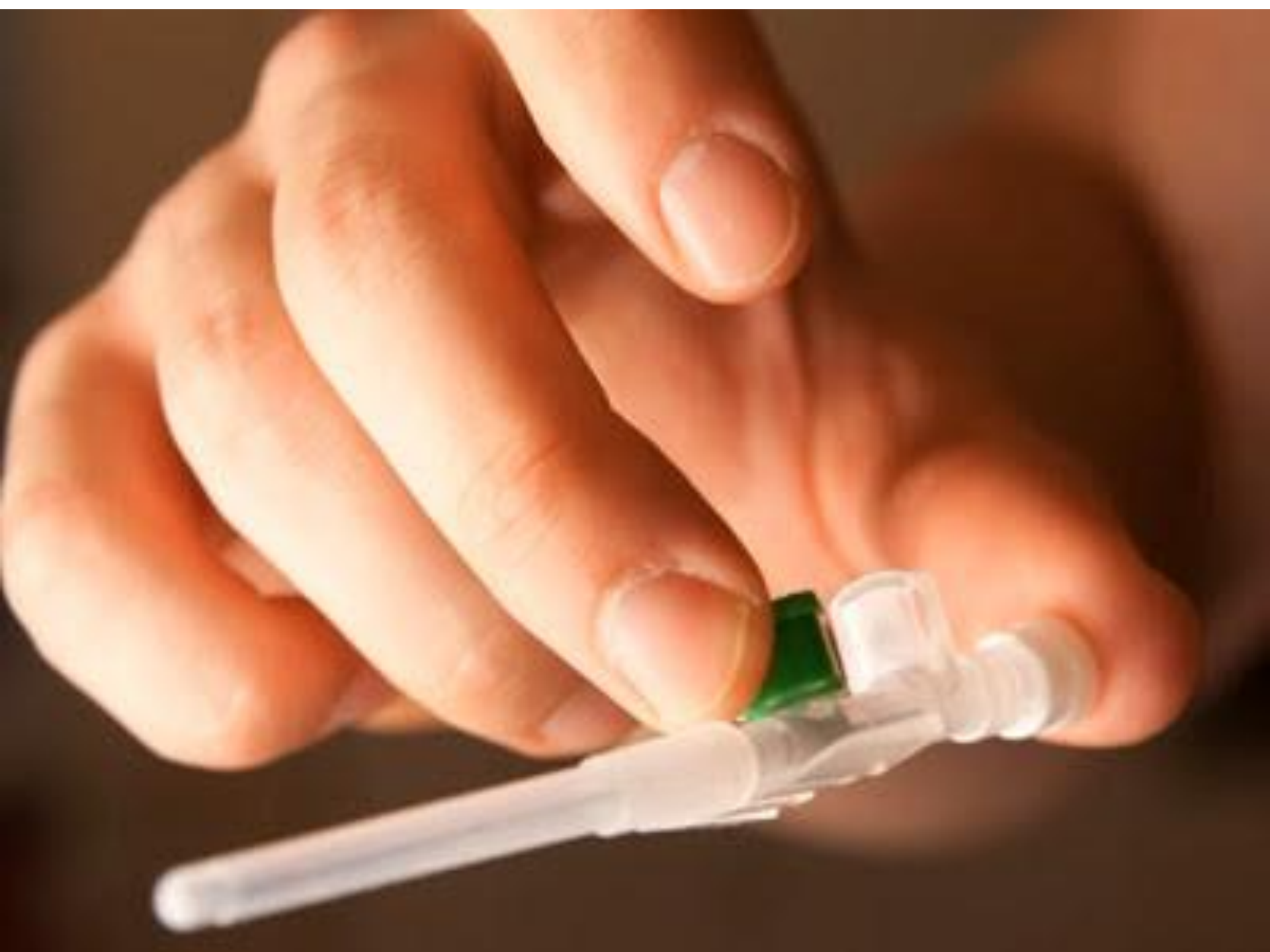
# Варианты захвата ПВК

Продольный  
захват

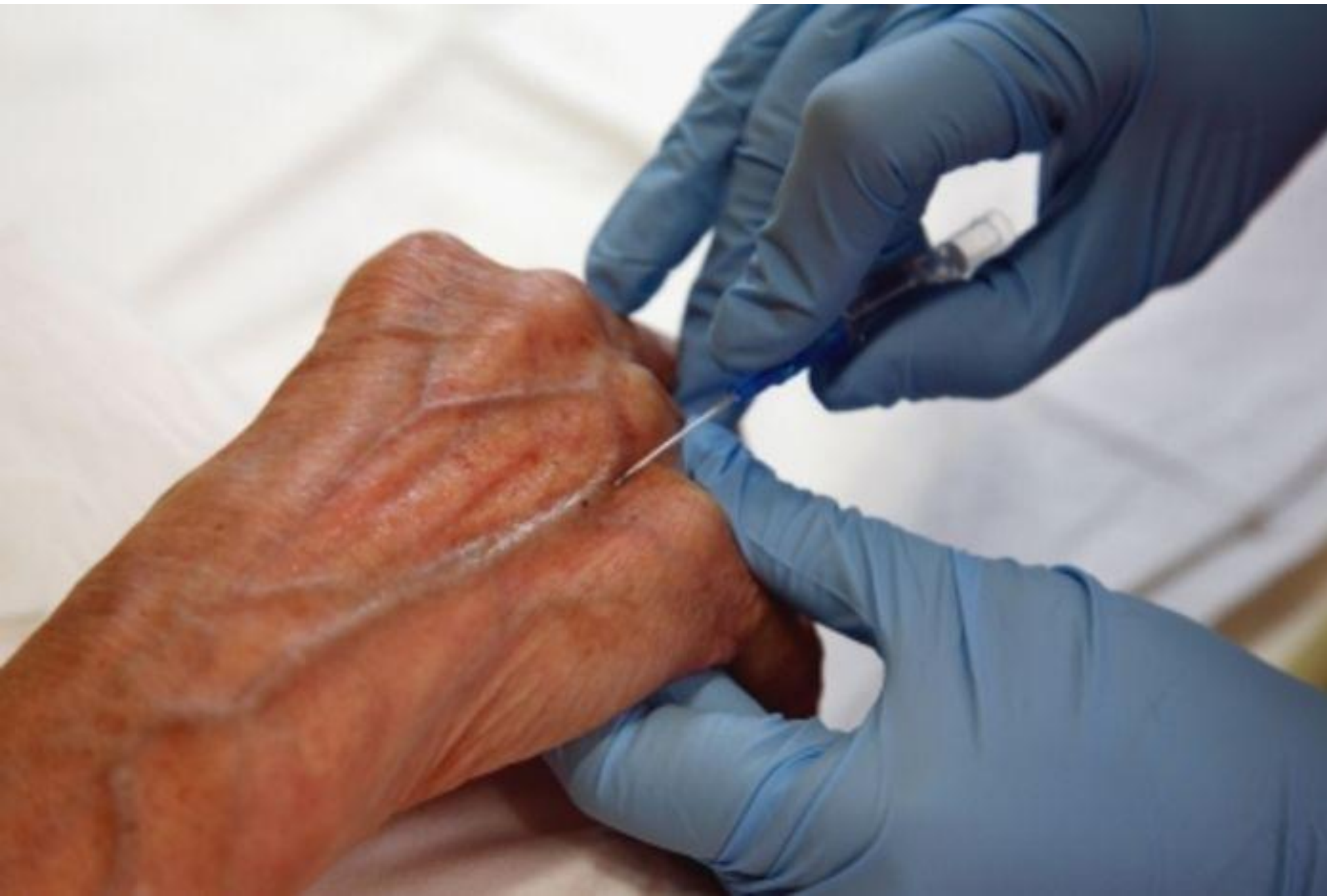Поперечный  
захват





# **Техника проведения манипуляции**

- ввести катетер на игле под углом к коже 15 градусов, наблюдая за появлением крови в индикаторной камере;**
- при появлении крови в индикаторной камере дальнейшее продвижение иглы необходимо остановить.**
- Зафиксировать иглу-стиллет, а канюлю медленно до конца сдвигайте с иглы в вену (игла-стиллет полностью из катетера пока не удаляется);**

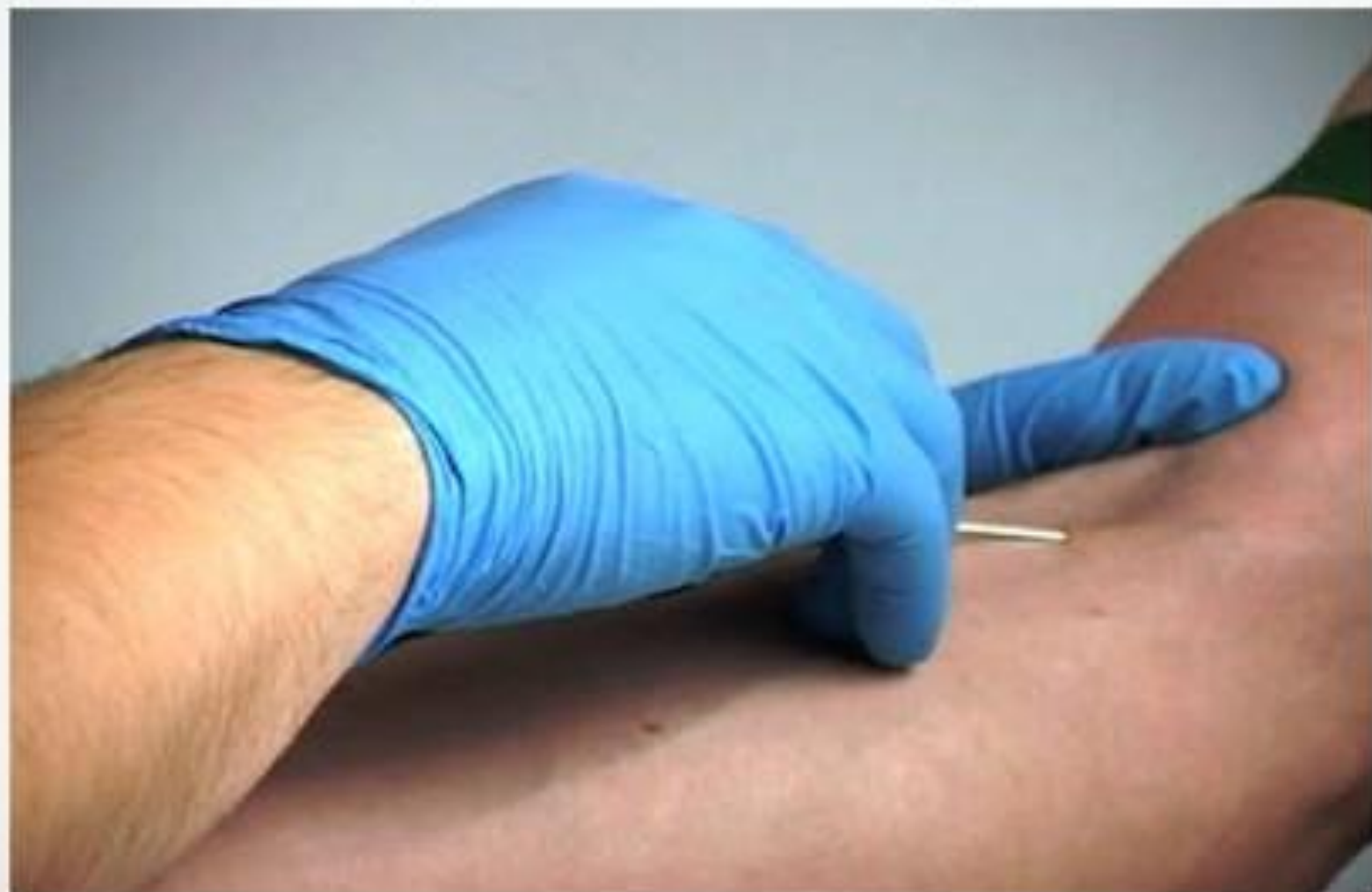

**СНЯТЬ ЖГУТ.**

**НЕ ВВОДИТЬ ИГЛУ В  
КАТЕТЕР ПОСЛЕ  
СМЕЩЕНИЯ ЕГО С ИГЛЫ В  
ВЕНУ!**



**После попадания иглы в вену меняем  
угол наклона мандрена.**



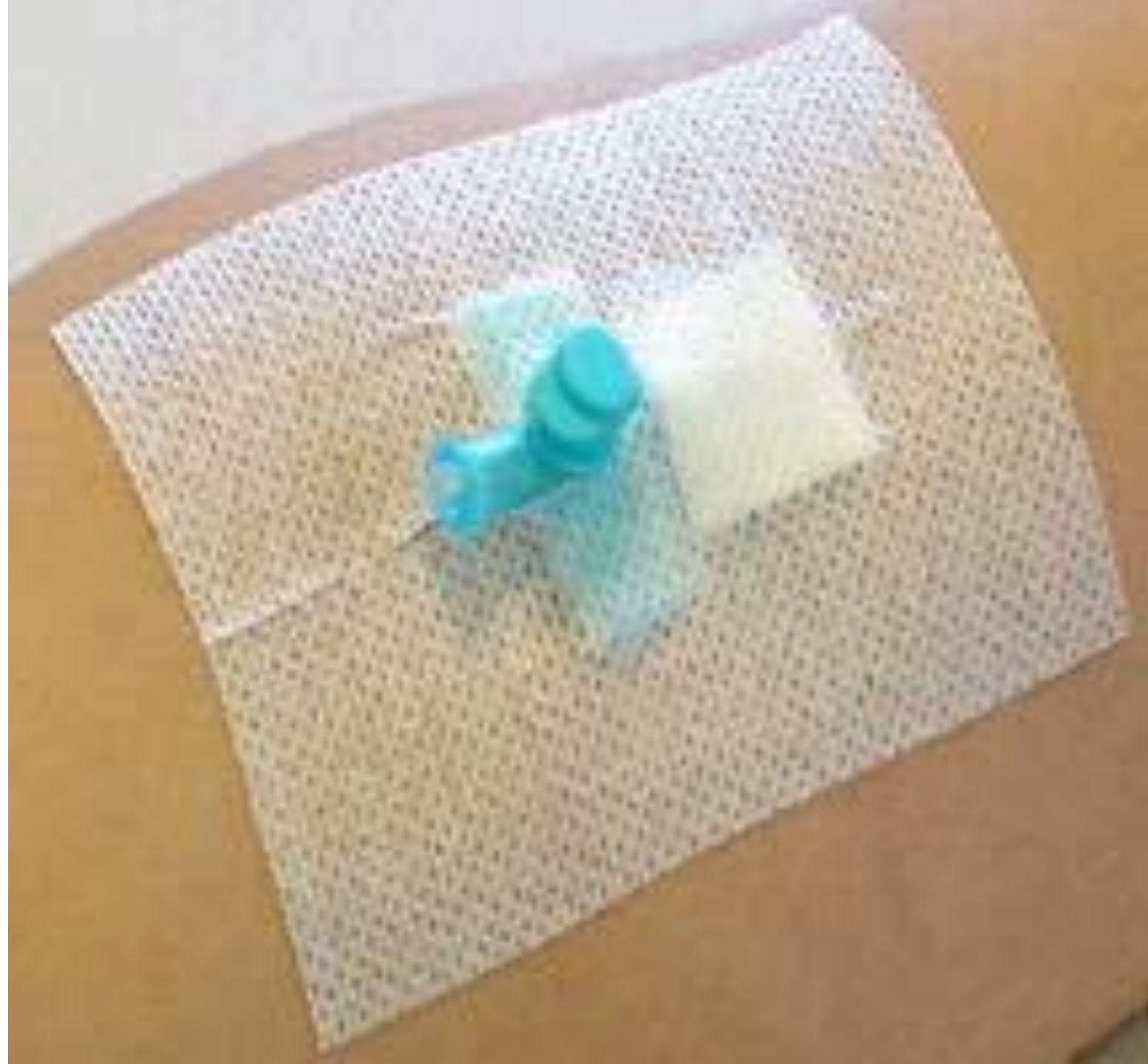- **пережмите вену на протяжении для снижения кровотечения и окончательно удалите иглу из катетера; утилизируйте иглу с учетом правил безопасности;**
- **полностью извлекать катетер из-под поверхности кожи.**
- **снимите заглушку с защитного чехла, закройте катетер и присоедините инфузионную систему;**
- **зафиксируйте катетер на конечности**

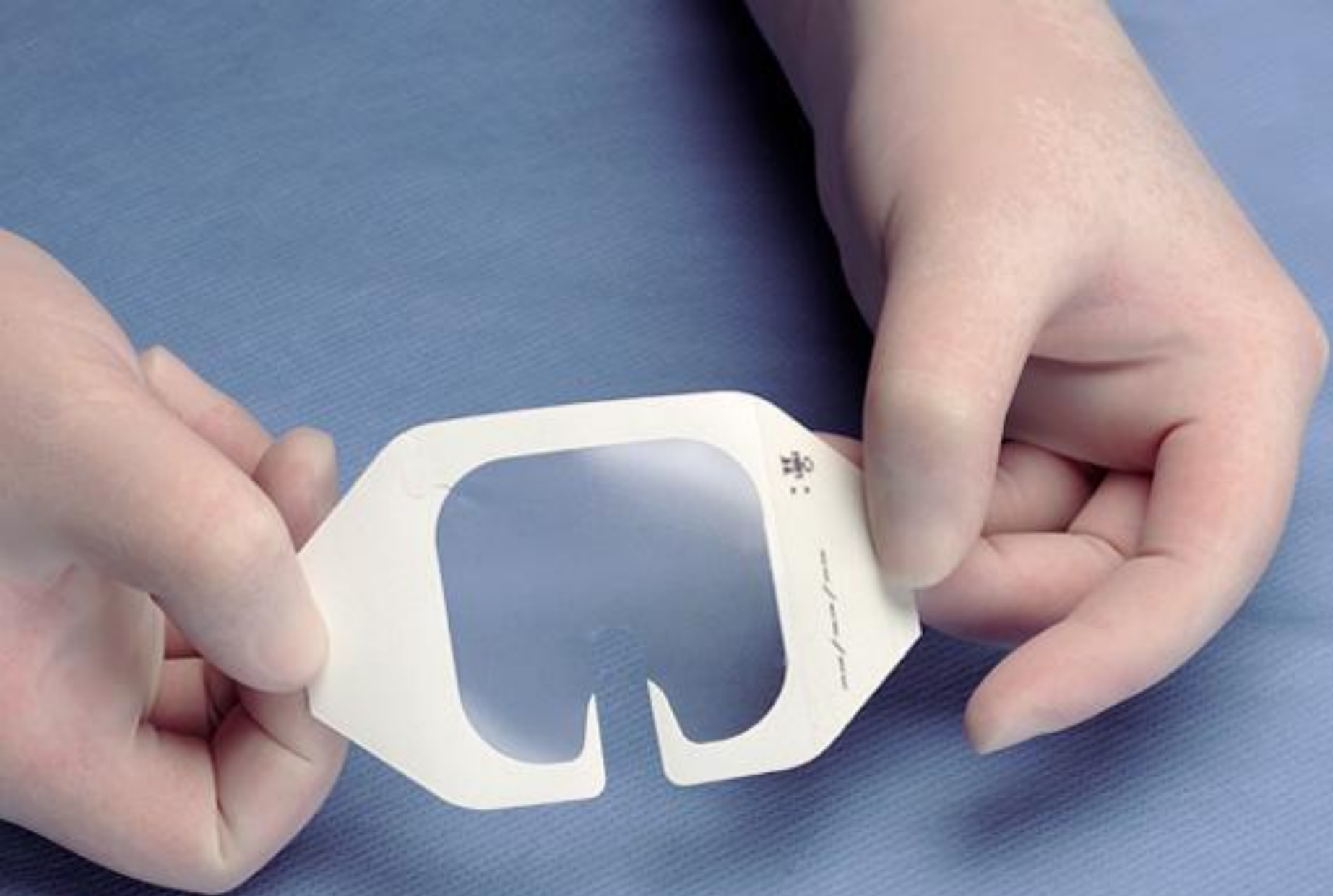**Промывание катетера должно  
производиться до и после  
каждого сеанса инфузии  
гепаринизированным  
раствором**

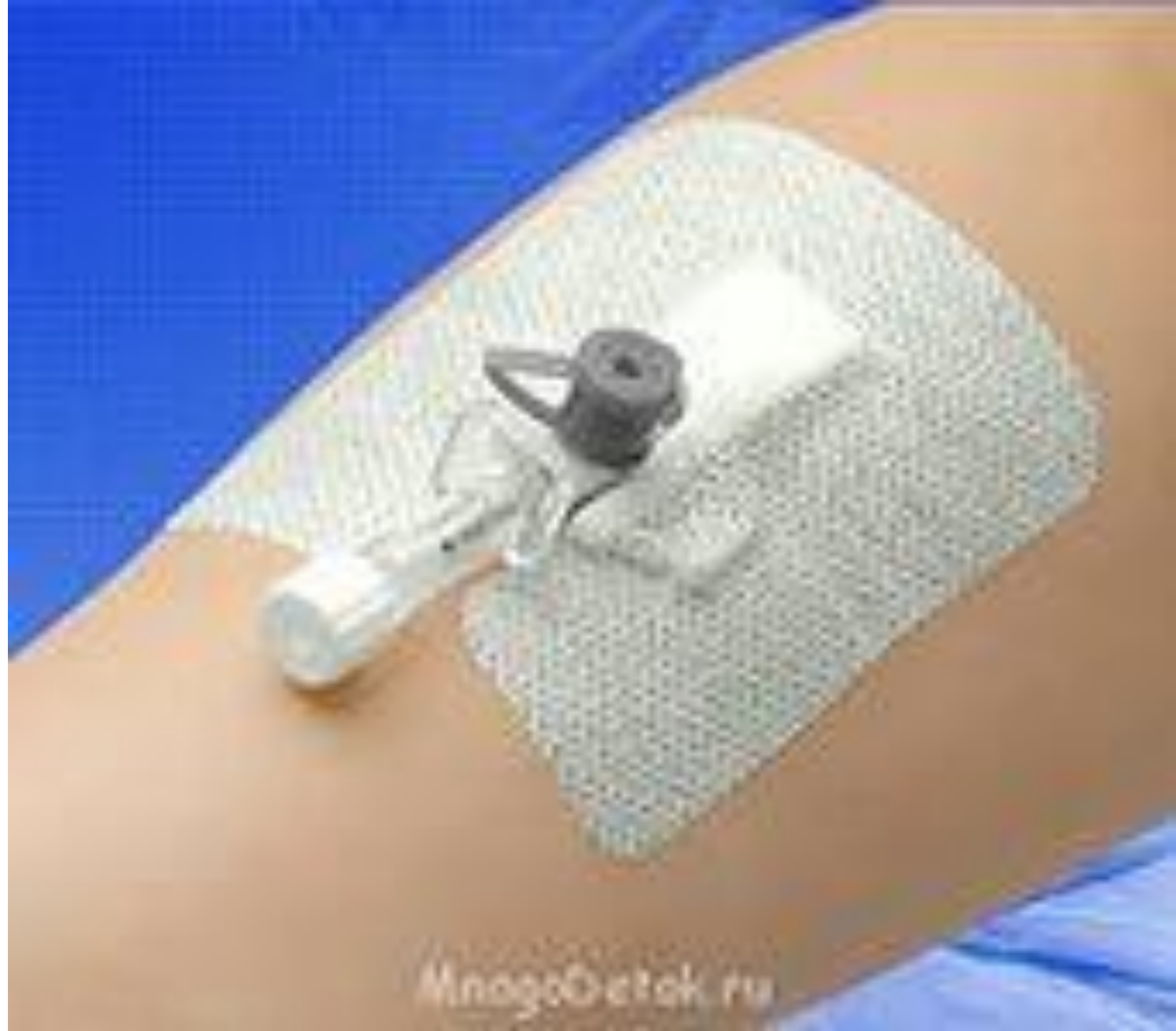**(5 мл изотонического раствора  
хлорида натрия + 2500 ЕД  
гепарина) через порт**

# Пластырь фиксирующий венозный катетер

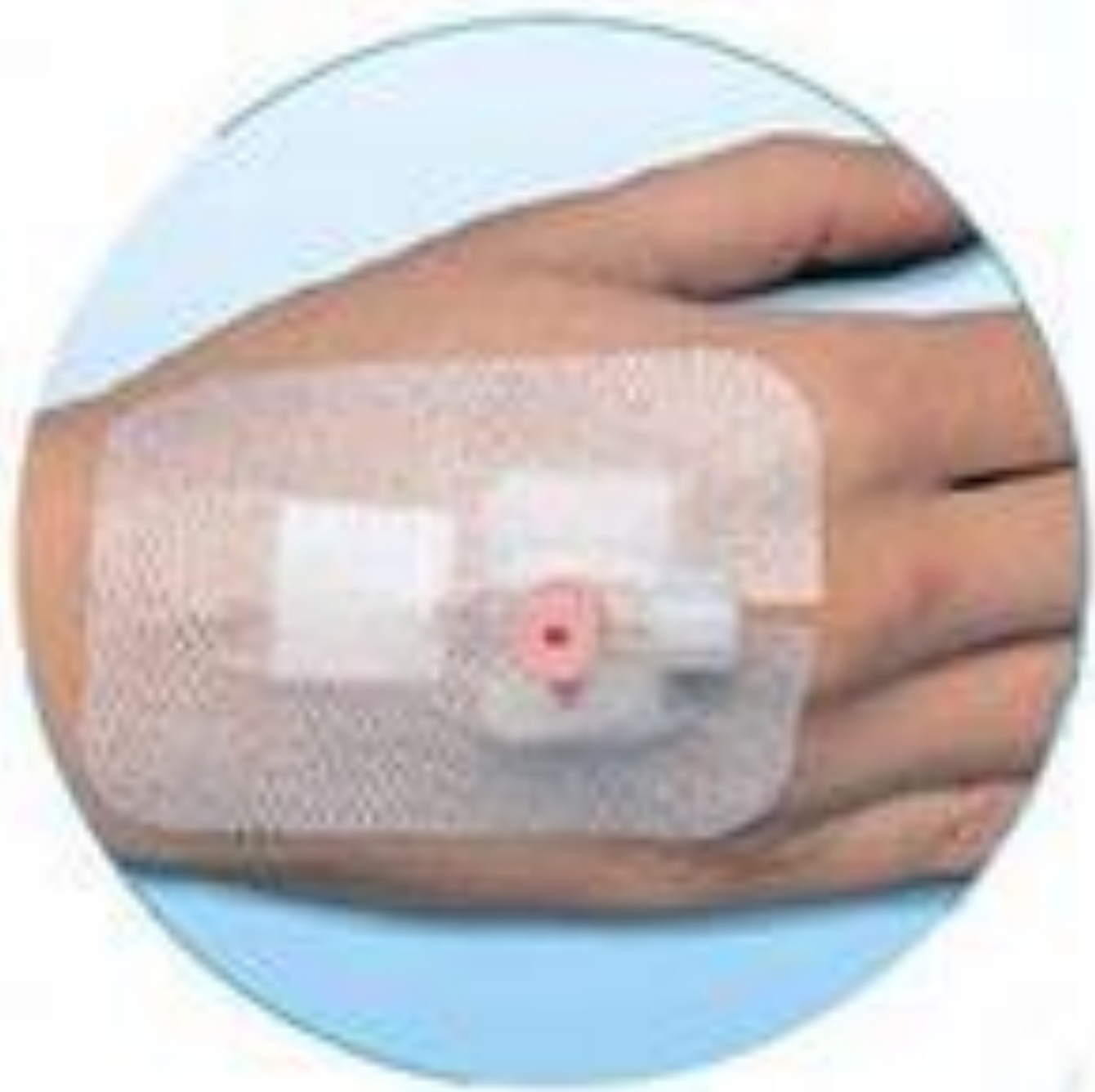







MnogoDetok.ru





# Асептические повязки для закрытия ран, фиксации катетеров

