

Қожа Ахмет Ясауи атындағы  
Халықаралық қазақ-түрік  
университеті

# Іріңді тендовагинит

---

Қабылдаған: Түлежанов Н.Қ.

Орындаған: Есімбекова Д.О.

Тобы: ЖМ-304

# Жоспары:

## I. Кіріспе

*Іріңді тендовагинит жайлы жалпы түсінік. Этиологиясы.*

## II. Негізгі бөлім

*1. IT патогенезі.*

*2. Іріңді тендовагиниттің клиникалық көрінісі.*

*3. Іріңді тендовагинитті емдеу қағидалары. Оперативті ем техникасы.*

## III. Қорытынды

## IV. Пайдаланылған әдебиеттер

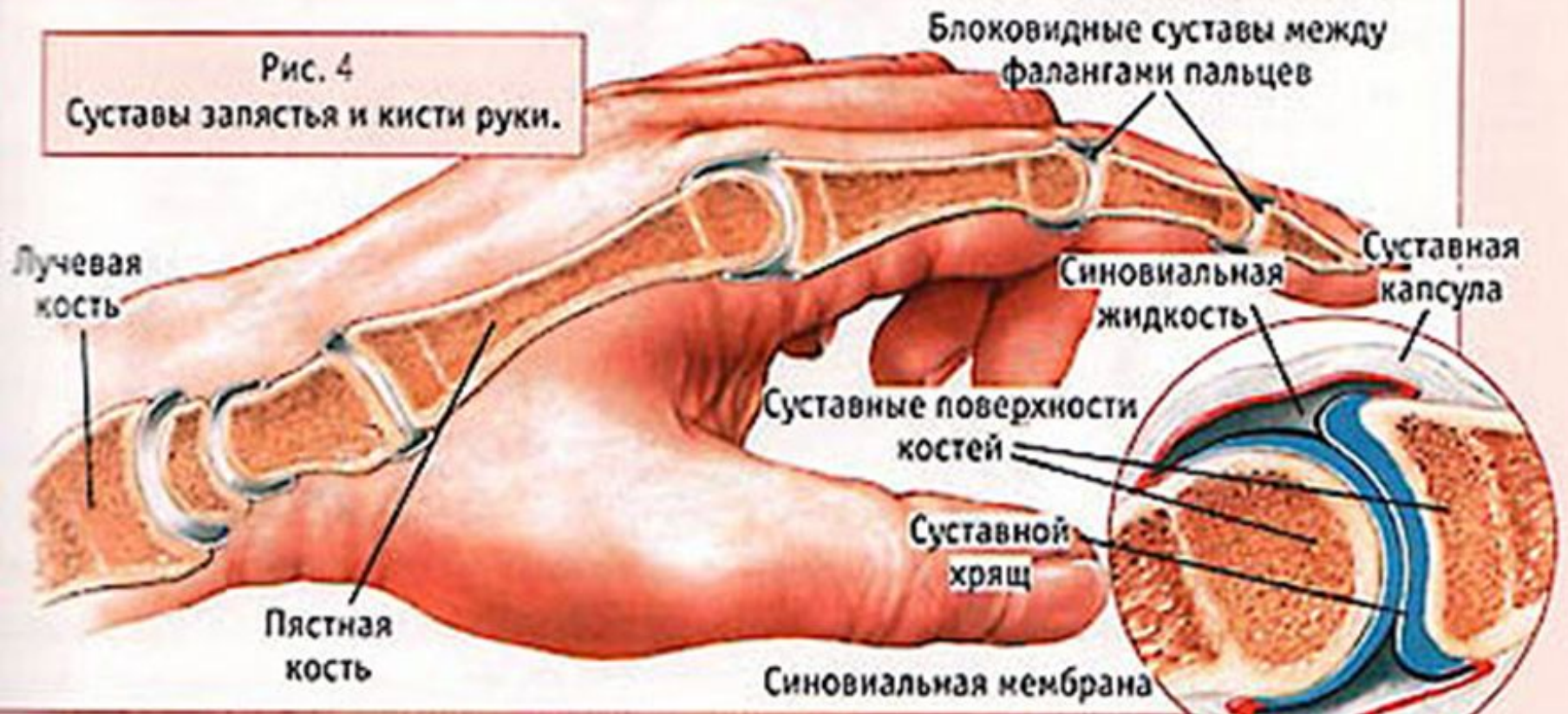A 3D white character is holding a sign. The character is standing and facing forward, with its right hand resting on the top edge of the sign and its left hand holding the bottom edge. The sign is rectangular and white with a thin black border. The background is a plain, light gray surface.

## *Іріңді тендовагинит -*

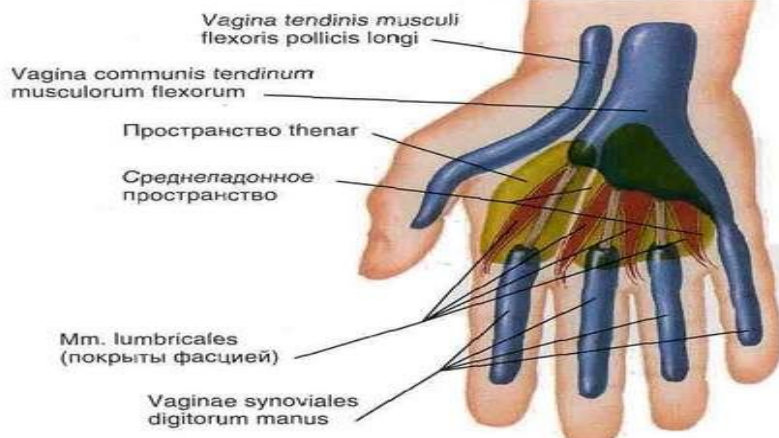
*сіңірдің ішкі фиброзды  
қабаты, яғни қынабының  
іріңді қабынуы*

**Іріңді тендовагинит** көбінесе қол саусақтарында кездеседі. Осы жағдайда ірің алақан және иық бөлікке дейінгі сіңірлердің қынабына дейін таралуы мүмкін. Таралған іріңдік асқыну ең нашары – сепсиске, дұрысы – саусақтың тыртықты контрактурасына әкеледі.

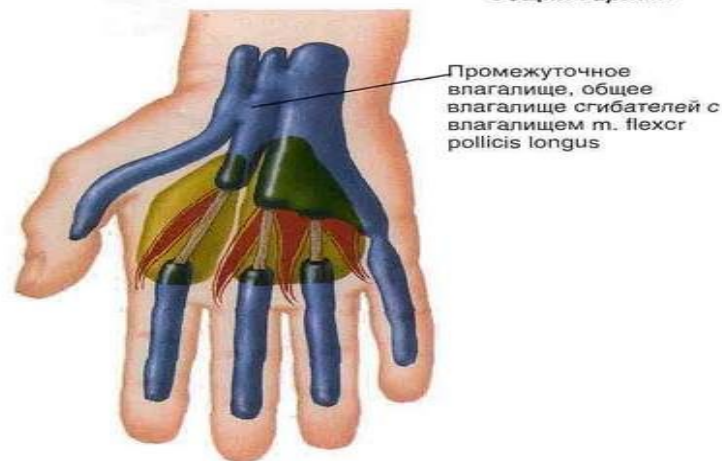
Рис. 4  
Суставы запястья и кисти руки.



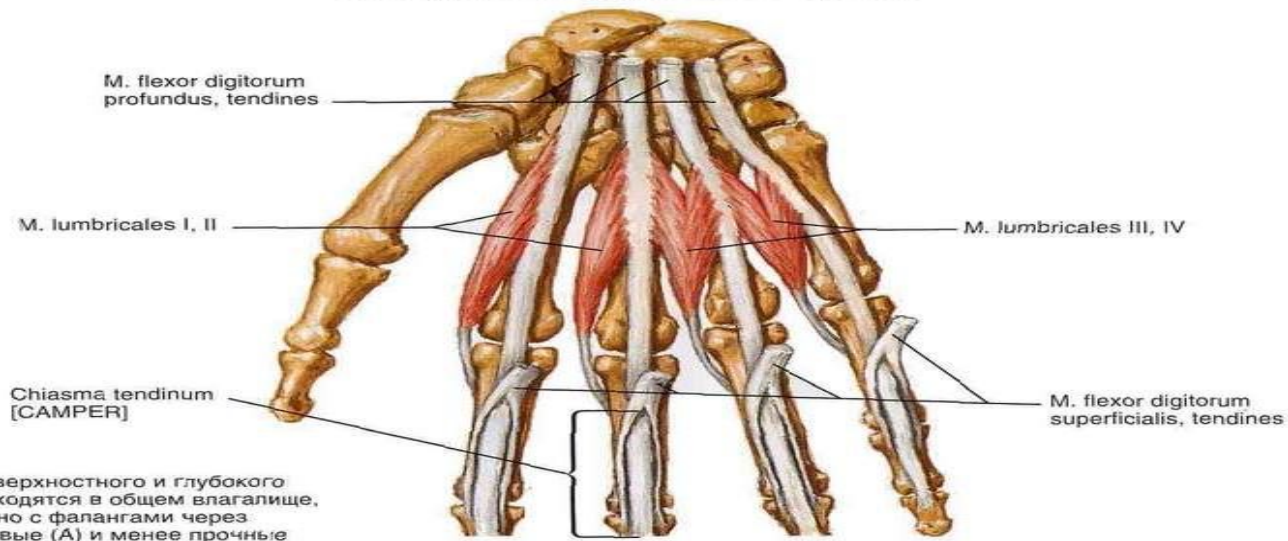
**Обычное строение**



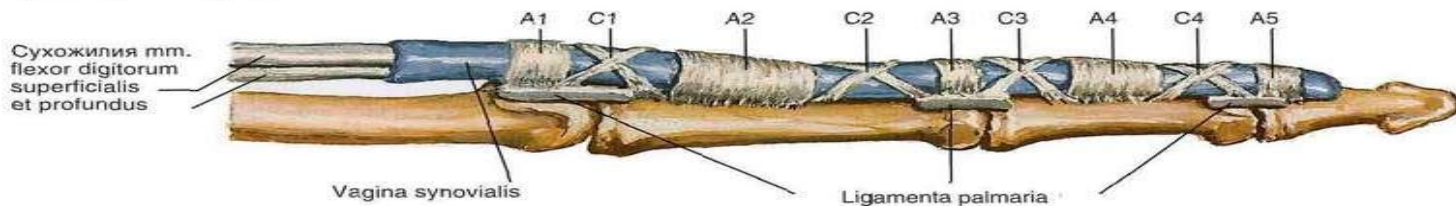
**Общий вариант**



**Червеобразные мышцы (mm. lumbricales): схема**



Сухожилия поверхностного и глубокого сгибателей находятся в общем влагалище, которое связано с фалангами через прочные круговые (A) и менее прочные крестообразные (C) связки



# Этиологиясы

- микротравматизация;
- арнайы инфекциялар – *стрептококк, стафилококк, ішек таяқшалары*;
- арнайы емес инфекциялар, созылмалы инфекциялық аурулардың асқынуы себебінен – *іріңді артрит, панарициилер, остеомелит*;
- ревматоидты ауруларға байланысты – *жүйелі склеродермия, ревматоидты артрит, т.б.*

# *Патогенезі*

Іріңді тендовагинитте ең алдымен қабыну үрдісі сіңірдің қынабында пайда болып, оның қуысында экссудат (серозды, сосын іріңді) жиналады. Қынаптың ішіндегі қысым бірден жоғарыларды. Сіңір кейін, қоректенуі бұзылғанда зақымдалады. Ол алдымен өзіне тән жылтырлығын жоғалтып, түрін өзгертіп ісінеді, содан кейін тармақталып, өлеттенуге ұшырайды.



Рис. 5. Состояние после экзартикуляции пальца по поводу гнойного остеоартрита плюснефалангового сустава.

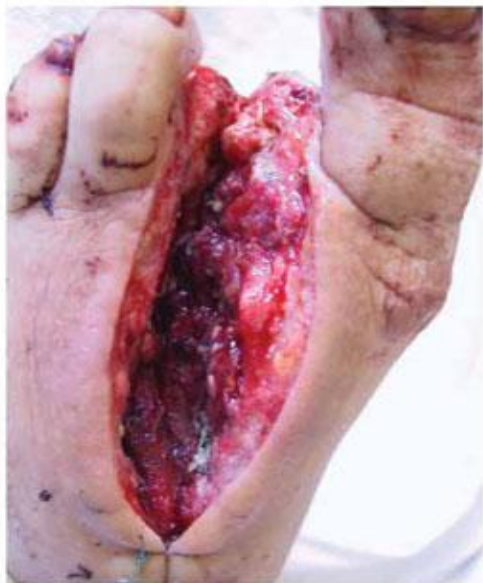
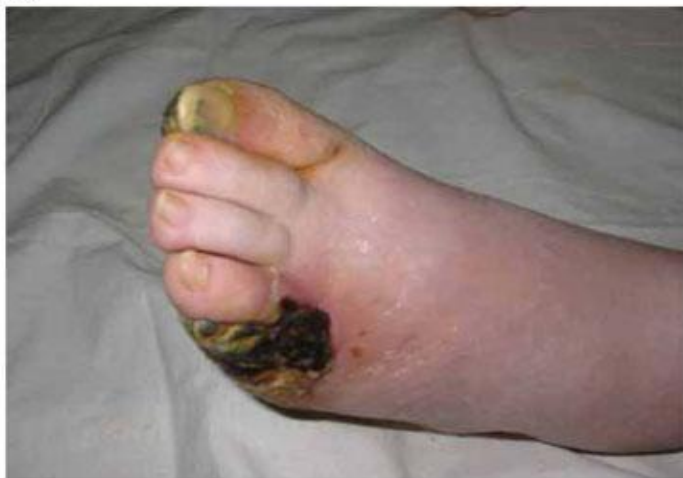
Рис. 6.



- I, II, III саусақтардың іріңді тендовагиниттің асқынуына қабыну үрдісінің алақанның шандырлы жасушалық кеңістігіне таралуы жатады, нетижесінде қол ұшының флегмонасы дамиды.
- I және V саусақтардың іріңді тендовагинитінде іріңді үрдіс алақанның кәрі жілік және шынтақ синовиальді қатпарына жайылады

# *Клиникалық көрінісі*



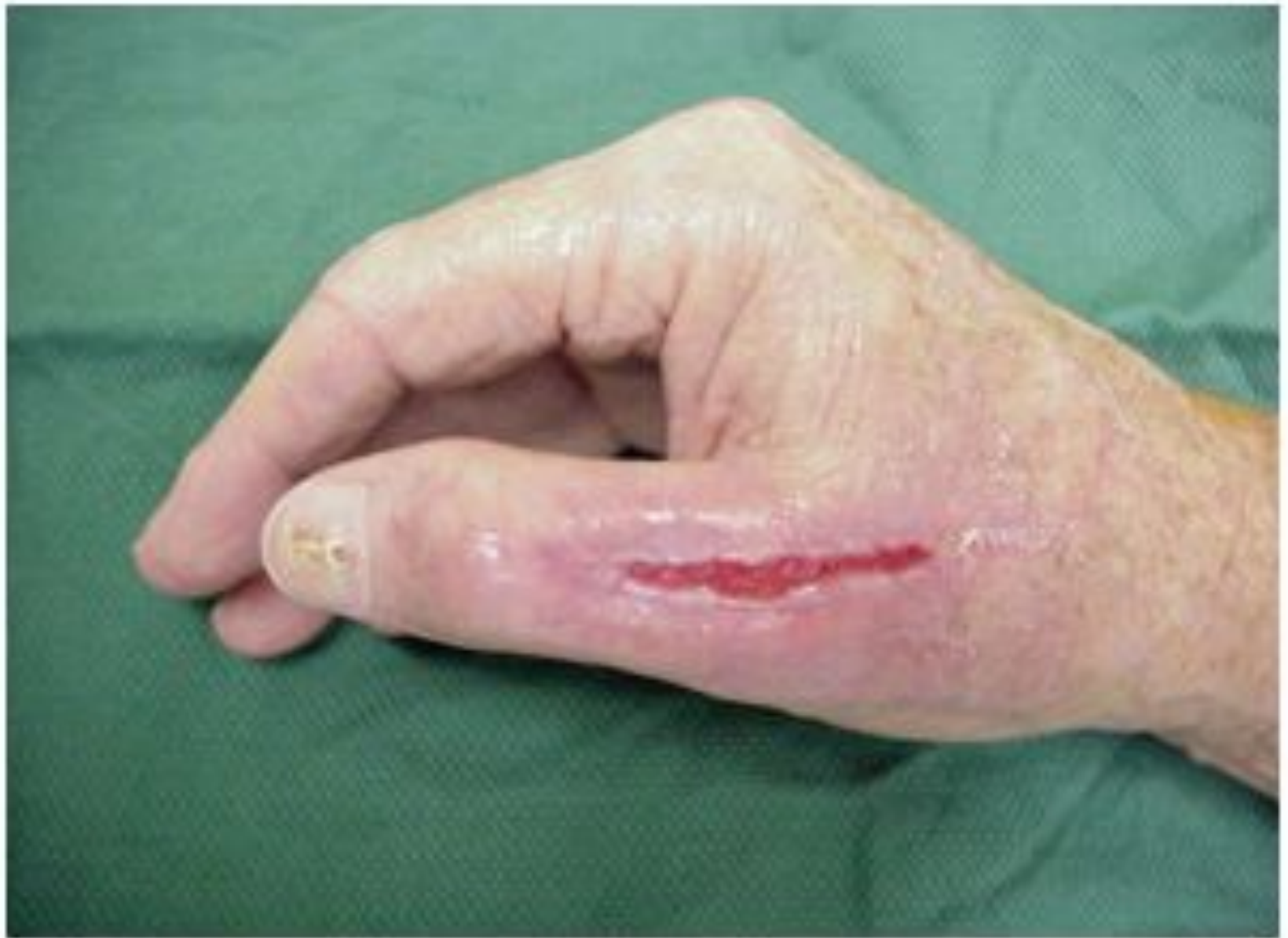Ірінді тендовагинитке аз қимылдаған кездегі қатты ауырсыну, сіңірдің ұзындығымен бойлай ісіну, қызба тән. Гиперемия байқалмауы мүмкін, керісінше саусақтың терісі бозғылт, кейде көкшіл түсті болады. Ірінді интоксикацияның белгілері айқын дамиды. Дене қызуы  $40^{\circ}\text{C}$  жетуі мүмкін.

I, II, III саусақтардың ірінді тендовагинитінің асқынуына қабыну үрдісінің алақанның шандырлы-жасушалық кеңістігіне таралуы жатады, нәтижесінде қол ұшының флегмонасы дамиды. I және V саусақтардың ірінді тендовагинитінде ірінді үрдіс алақанның кәрі жілік және шынтақ синовиальді қаптарына жайылады.

## **Сіңірлік күбірткеде 4 клиникалық белгінің анықталуының маңызы зор:**

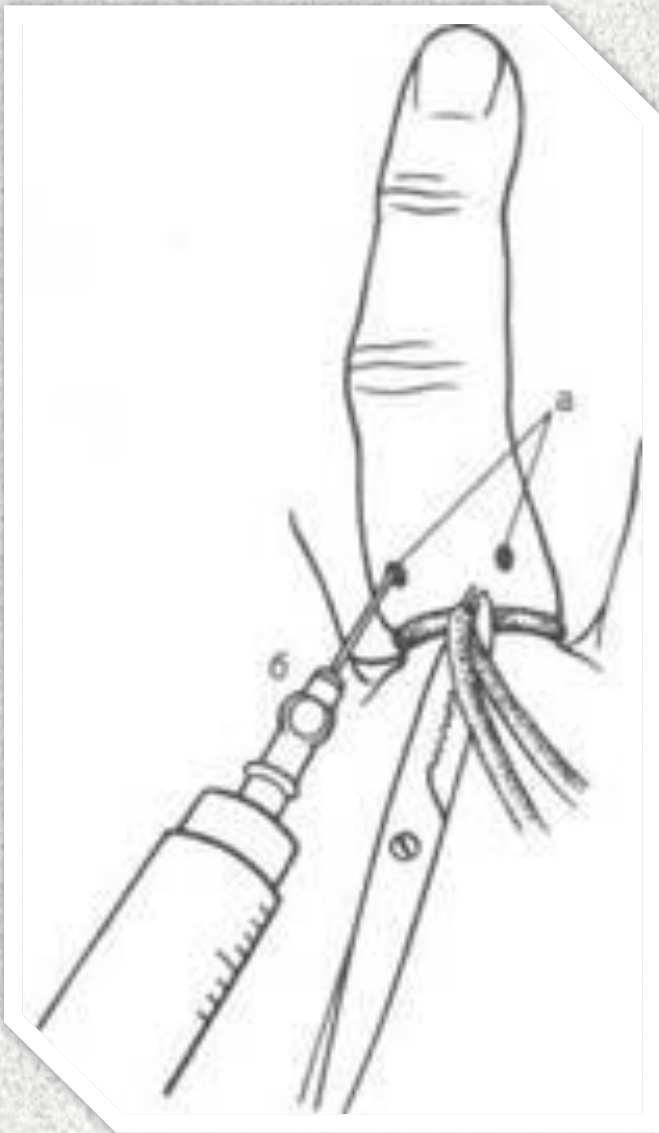
1. Зақымдалған саусақтардың біркелкі, циркулярлы ісінуі.
2. Зондпен тексергенде, сіңір қынабының бойымен ауыру
3. <sup>сөзімінің дамуы</sup> Саусақтың бүтлу қалпында тұрақтануы.
4. Саусақты енжар қимылдатқанда (әсіресе жазғанда) қатты ауыруы.

Симптомы	Серозная стадия	Гнойная стадия
<p>Боль</p> <p>Краснота</p> <p>Припухание</p> <p>Нарушение функции</p> <p>Температура</p> <p>Лимфатические узлы</p> <p>Кровь</p> <p>Кожные вены</p>	<p>жжение и ощущение растяжения</p> <p>яркая</p> <p>разлитое</p> <p>в области очага</p> <p>иногда субфебрильная</p> <p>иногда болезненные</p> <p>без особенностей</p> <p>без особенностей</p>	<p>пульсирующая</p> <p>бледная в центре</p> <p>ограниченное</p> <p>в области очага и проксимальнее</p> <p>повышенная с ремиссиями</p> <p>увеличенные и болезненные</p> <p>выраженные изменения</p> <p>расширенные</p>



# *Емі*

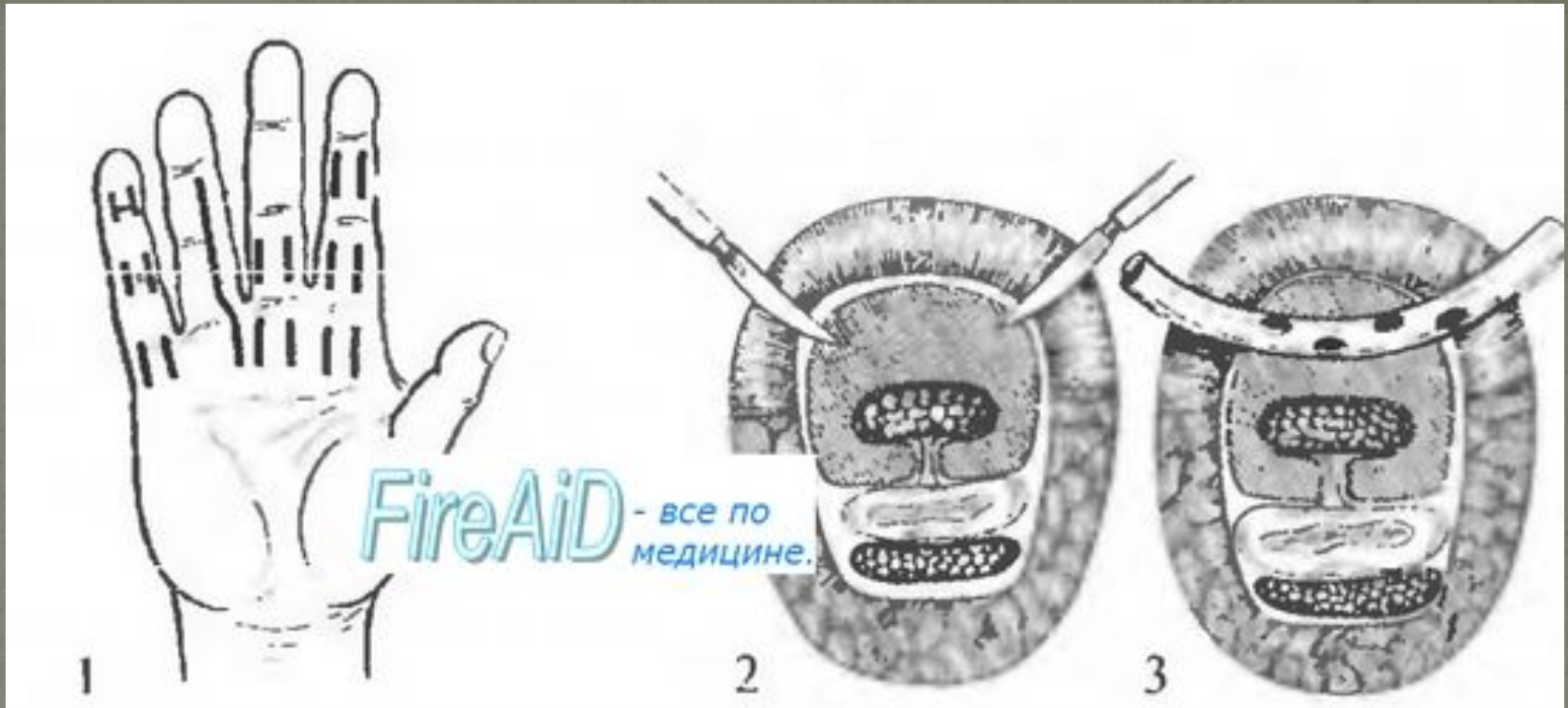
Сіңірлік күбірткені емдеу өте қиын. Науқас хирургқа неғұрлым ертерек көрінсе, соғұрлым консервативті емнің тиімділігі жоғары болады, бұл кезде венаға антибиотиктерді кері (ретроградты) енгізеді және иммобилизация жасайды. Кейбір ғалымдардың мәліметтерінде, науқасқа ауру басталғаннан 30 сағат өткенге дейін хирургиялық ем жүргізілсе, онда көпшілік жағдайда сіңірді сақтап қалуға болады деп айтылған. Бірақ бұл әрбір науқаста әртүрлі дамуы мүмкін және микрофлораның вируленттілігіне байланысты болады.



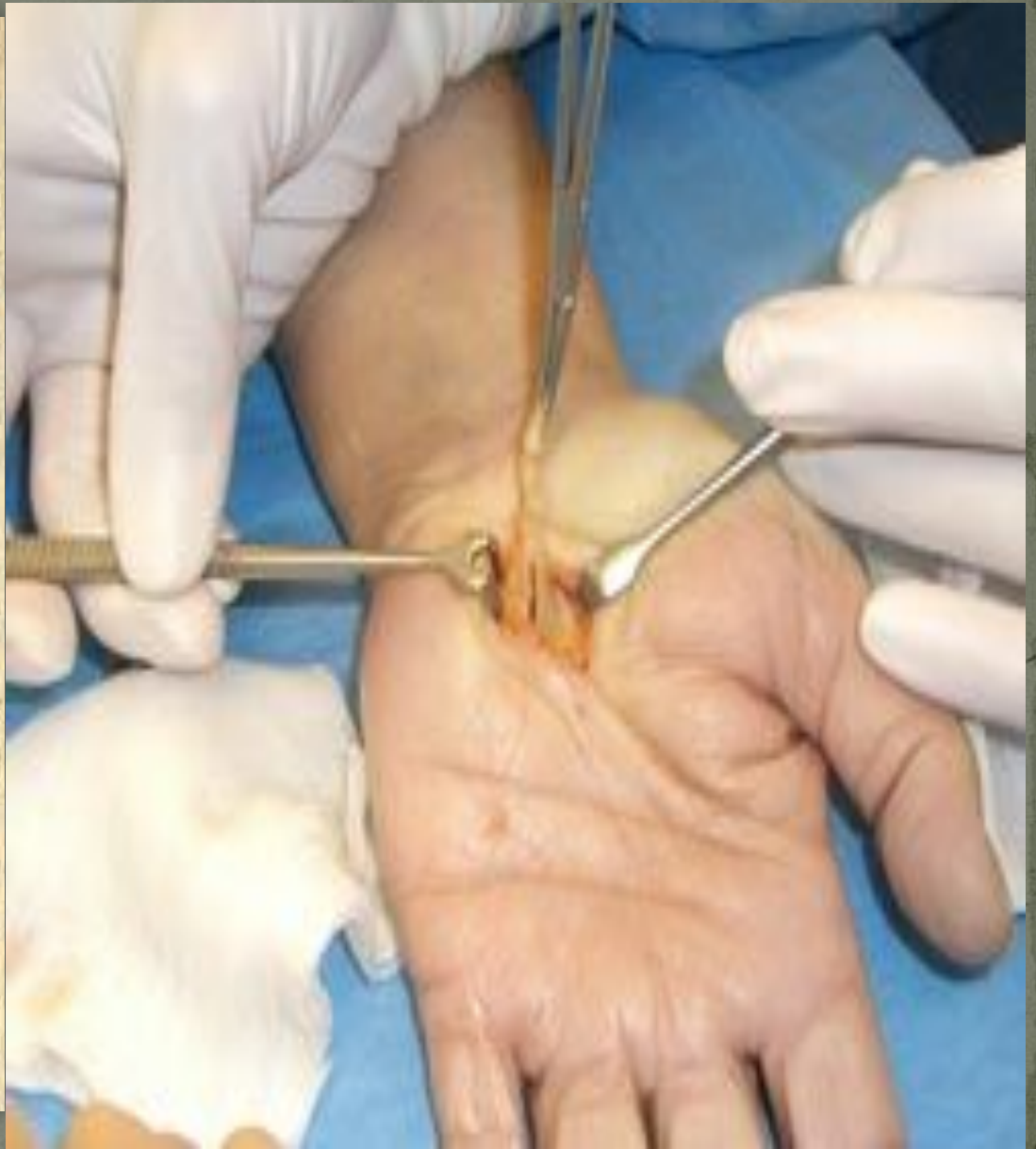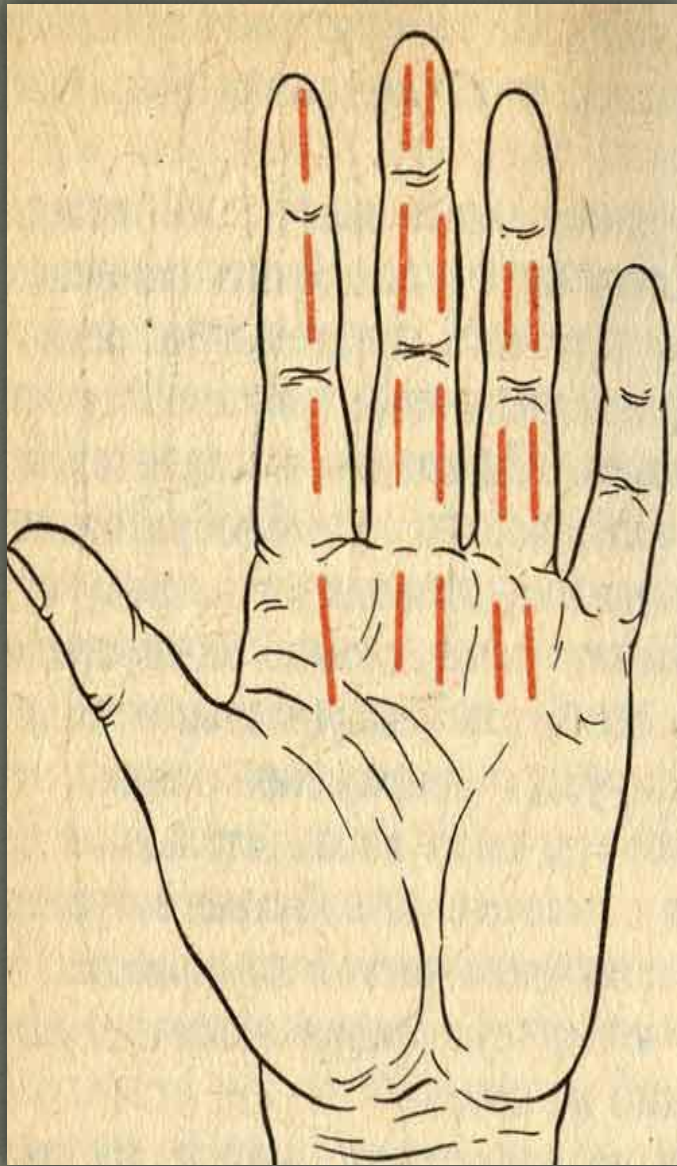
Саусақтың дистальді және артаңғы бунақтарды зақымдағанда, операция Оберст-Лукашевич бойынша өткізгіштік анестезия әдісін қолдану арқылы орындалады. Ол үшін екі жақтан саусақтың түбіне және оның сыртқы бетінің бүйір қабырғалары аймағына, жұқа инені біртіндеп саусақтың алақандық бетіне жылжыта отырып 1-2 % новакаин ерітіндісін енгізефді. Әрбір жағына новакаиннің 2 мл-ін жібереді. Новакаинді енгізгеннен кейін, операция кезінде қансырау болмас үшін, саусақтың түбіне резеңкелі бұрау салынады. Толық анестезия 4-6 минуттан соң байқалады.

Қол ұшына операция жасау барысында веналық анестезияны қолданылады. Иықтың ортасына шынтақ артериясының тамыр соғуы жойылғанша бұрау салынады, сөйтіп шынтақ венасына дистальді бағытта 0,5-1 % новокаин ерітіндісінің 40-60 мл енгізіледі. Толық анестезия 10 минуттан соң пайда болады. Сонымен қатар қол ұшы мен саусақтарға операция жасағанда жалпы жансыздандыруды да жүргізуге болады





Разрезы при тендовагинитах (по В.К. Гостищеву). 1 — на I ] пальце кисти по Клаппу; на III пальце по Рыжих — Фишману; на IV пальце по Канавелу; на V пальце по Гартлю; 2 — вскрытие синовиального влагалища; 3 — дренирование синовиального влагалища.



II, III, IV саусақтардың ірінді тендовагинитінің хирургиялық емінде ортаңғы және проксимальді бунақтардың екі бүйірінен тілік жасалады, сонымен қатар сіңір кынабының жабық қапшығын ашу үшін, алақанның дистальді бөлігінде де тілік жүргізіледі. Сіңір кынабын босатып алған соң, оның бүйірінен скальпельмен кесіп кіреді, сөйтіп экссудаттың сипатын анықтайды және сіңірлердің жарамдылығын байқап көреді. Содан кейін, бүйірлік тіліктер арқылы, оған резеңкелі жолақтар орнатылады да, фурациллинге малынған таңғыш қойылады және саусақтар мен қол ұшының иммобилизациясы жүргізіледі. Операциядан кейінгі кезеңде жара күнделікті таңылады және антибактериальді ем тағайындалады. Әдетте, 3 -ші күні қабыну үрдісі бәсеңдегенде, саусақтардың қызметінің бұзылыстарының алдын-алу үшін, оларды белсенді қозғалту қажет. Сіңір өліеттенген жағдайда, оны кесіп алып тастайды.

## Емдеудің негізгі қағидалары

Науқастар ауыру сезімін әртүрлі сезінеді. Алғашқы сатыда қабынулық инфильтрация кезінде ірің болмай тұрып, көбінесе ауру басталғаннан бері 12-24 сағат ішінде консервативті ем жүргізіледі.

## Консервативті емнің түрлері:

1. Саусакқа қимылдық тыныштық жағдай жасау үшін, оған гипсті лонгетомемен немесе шпательдің көмегімен иммобилизациярындалады.
2. Антибактериальді ем. Кең спектрлі әсер ететін антибиотиктер мен сульфаниламидтер ішке тағайындалады немесе антибиотиктерді парентеральді жолмен енгізеді.
3. Қыздырғаш спиртті компресстерді жергілікті пайдаланылады.
4. Демоксид пен фурациллинді жергілікті (компресс ретінде) қолданылады.
5. Физиотерапия тағайындалады: ионоферез, УЖЖ

# Қорытынды

Ғалымдардың есебі бойынша адам қолмен 50-ден аса іс-әрекет түрін жасай алады екен. Соған сәйкес қол ұшының жарақаттанулар мен инфекциялық процесстерге ұшырау ықтималдығы өте жоғары. Жоғарыда айтылып өткен іріңді тендовагиниттің алдын алу үшін өндірістегі қолдың, білектің микротравмаларын алдын алып, қолдың тазалығын сақтау қажет. Қолды жарақаттап алған жағдайда уақытылы антисептиктер қолданып, жеке бас гигиенасын сақтаған жөн. Өндірістік тендовагиниттің алдын алуда жұмыс арасында үзілістер жасап, жұмыс уақыты біткенде қолға арналған жылы ванна мен иық массажын жасату өте маңызды.



# *Пайдаланган әдебиеттер*

- ❖ *Общая хирургия (Гостищев В.К) / 2002.*
- ❖ *М.И.Кузина «Хирургические болезни» Москва «Медицина» 2002.*
- ❖ *«Оперативная хирургия» Электронды оқулық.*
- ❖ *<http://www.medical-enc.ru/18/tendovaginit.shtml>*