



# Микобактериальные инфекции

*Mycobacterium tuberculosis*  
*Mycobacterium bovis* BCG

*Mycobacterium nontuberculosis*  
*avium, intracellulare (MAIC),*  
*fortuitum* at al.

*Mycobacterium*  
*Lepae*

ТУБЕРКУЛЁЗ

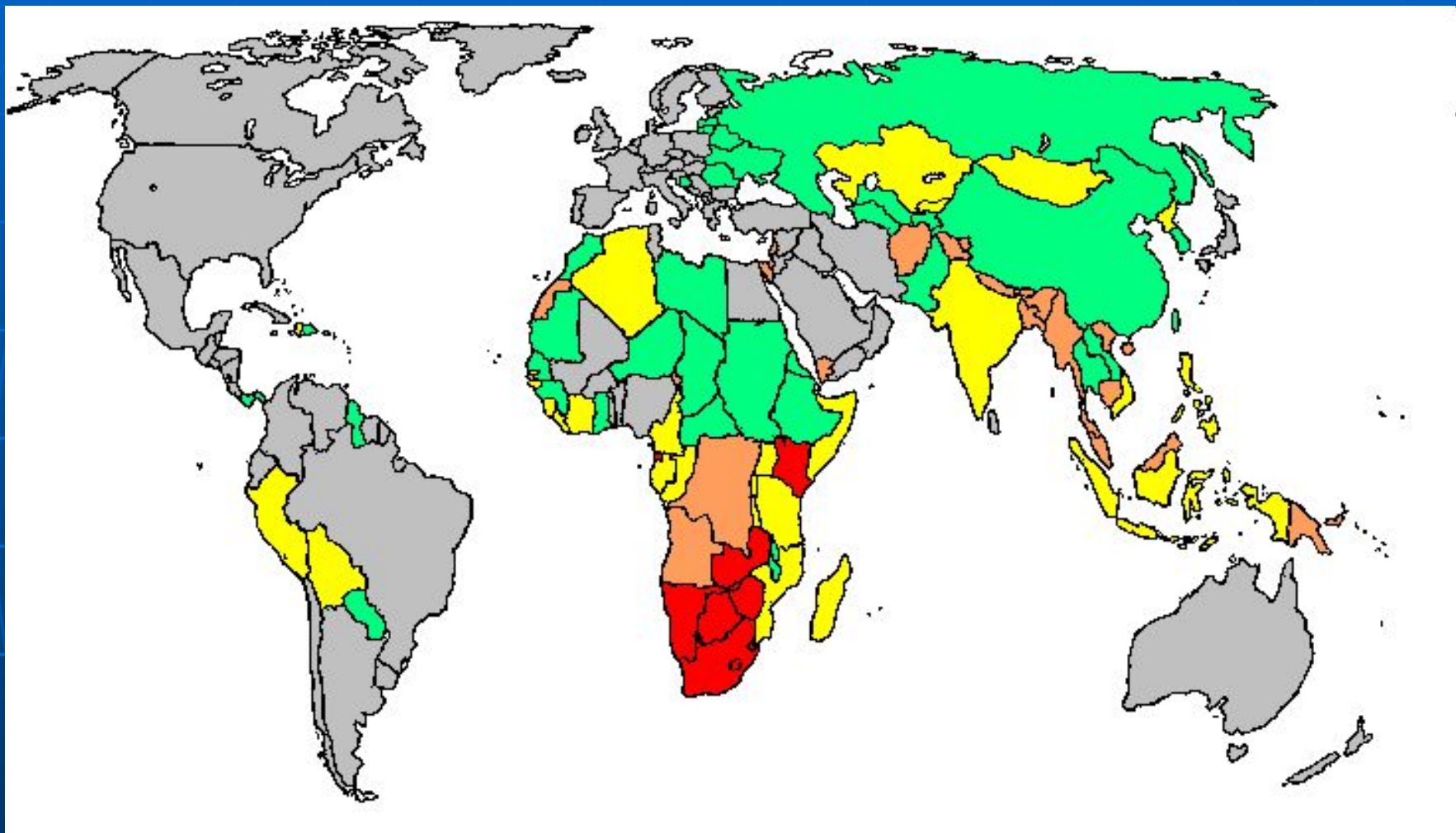
БЦЖИТ

МИКОБАКТЕРИОЗ  
Ы

ПРОКАЗА

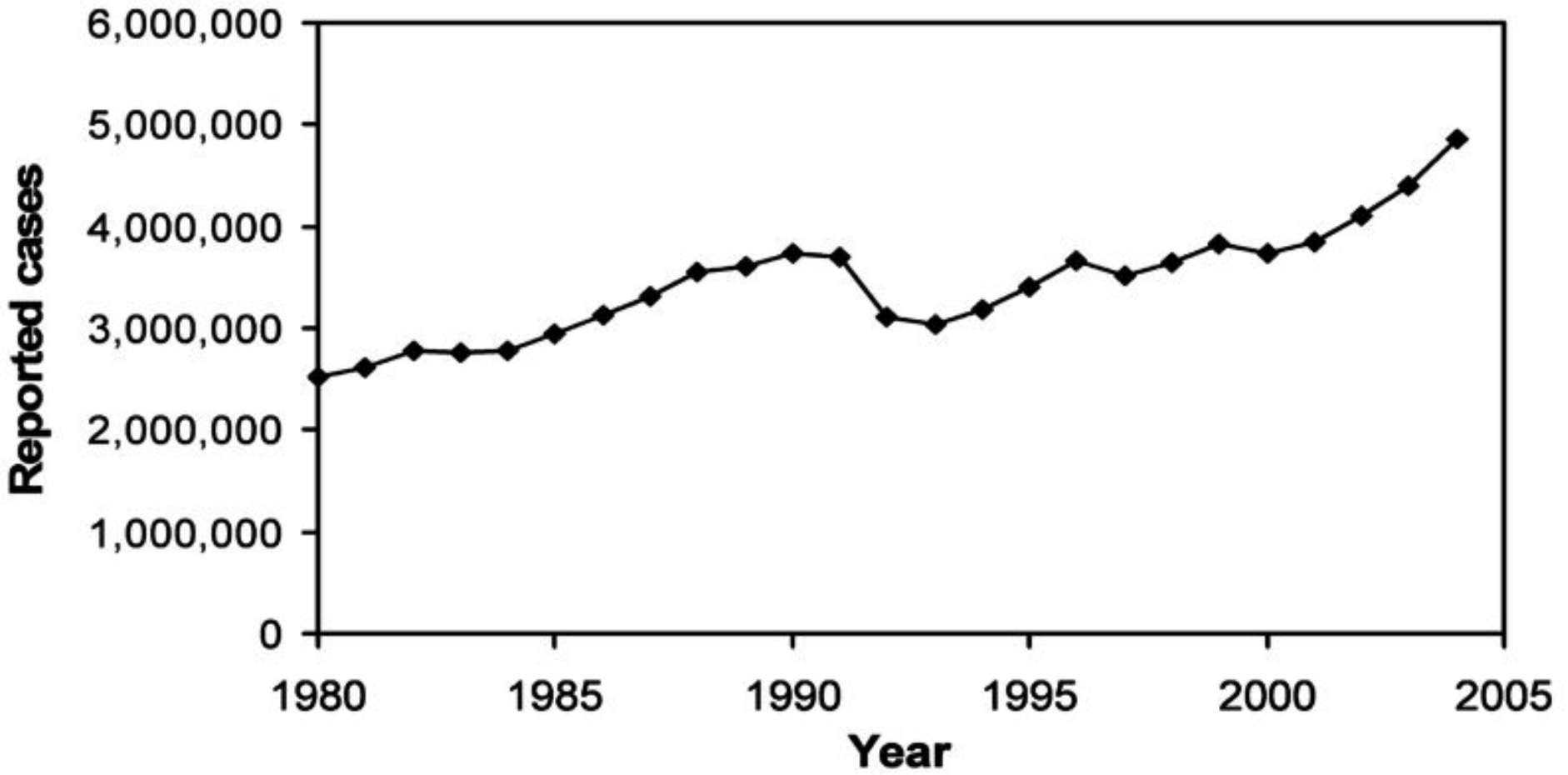
ТУБЕРКУЛОИДНЫЕ ГРАНУЛЕМЫ

# УБИКВИТАРНОСТЬ ТУБЕРКУЛЁЗА

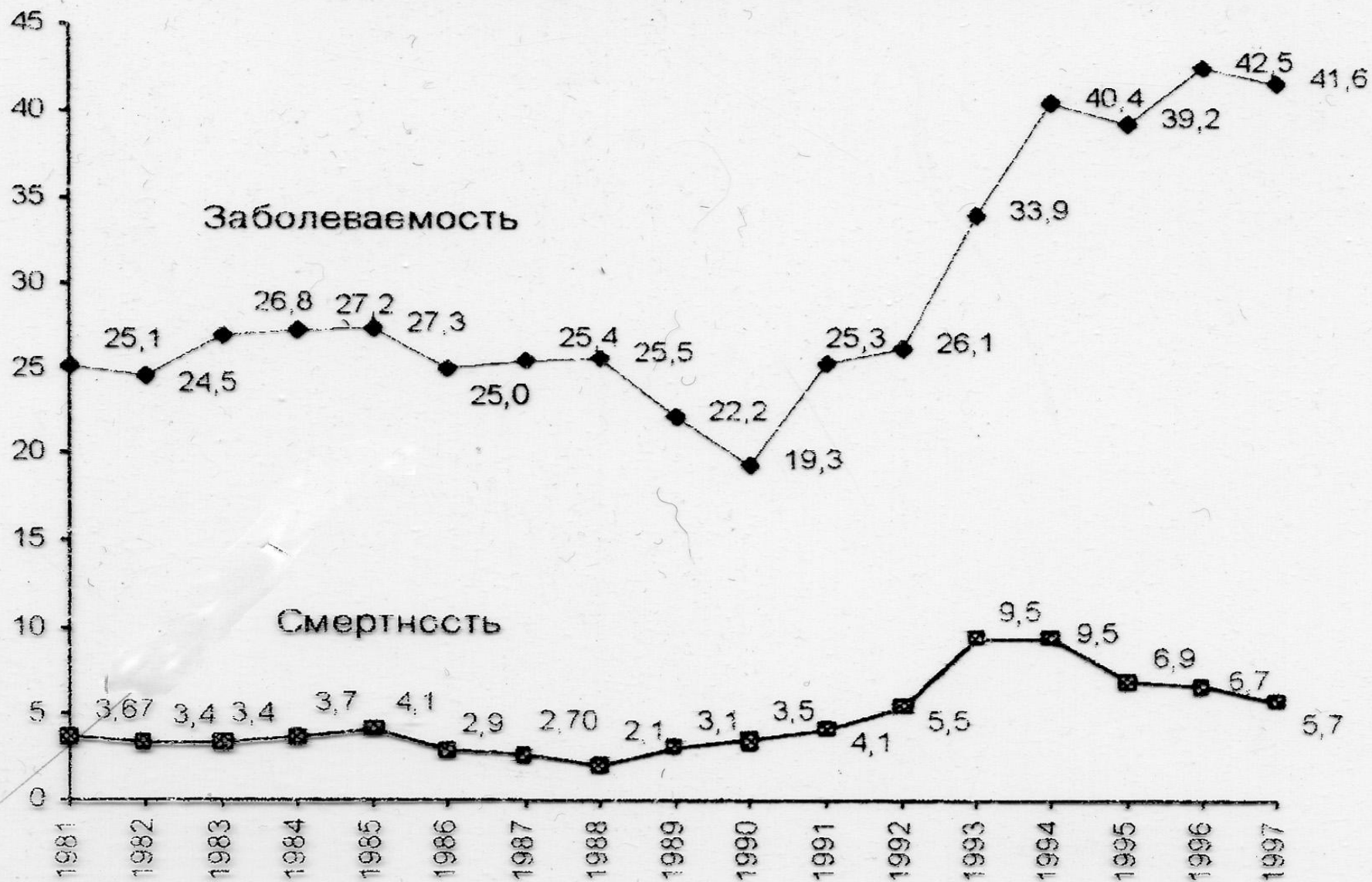


Число случаев на 100.000 населения  
красный = >300, оранжевый = 200-300;  
желтый = 100-200; зеленый = 50-100; серый <50  
(данные ВОЗ, 2006)


## Global incidence of TB



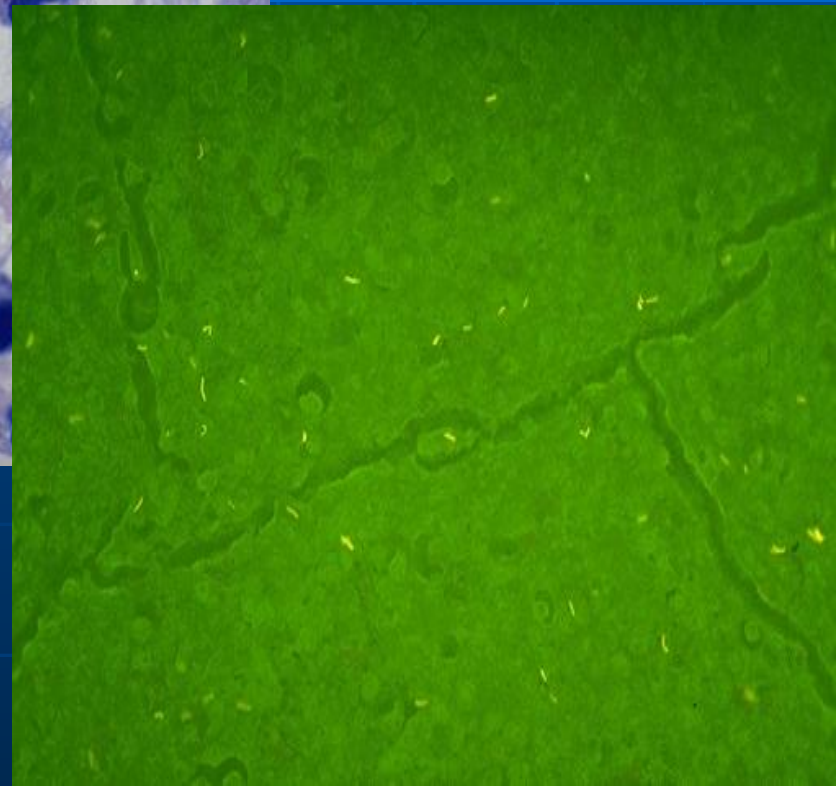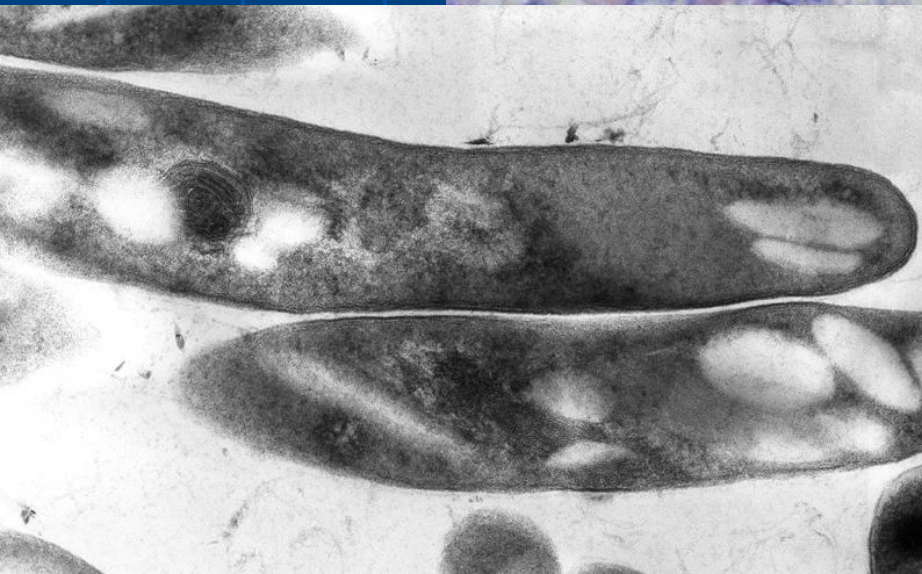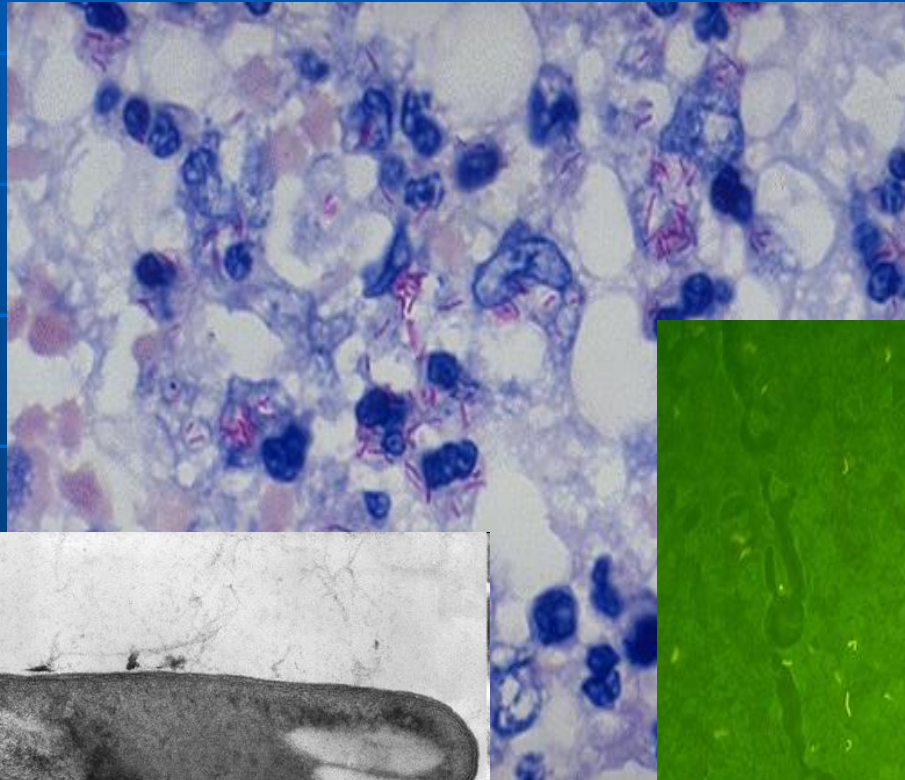
## Эпидемиологическая характеристика туберкулеза в Санкт-Петербурге (1981–1997)

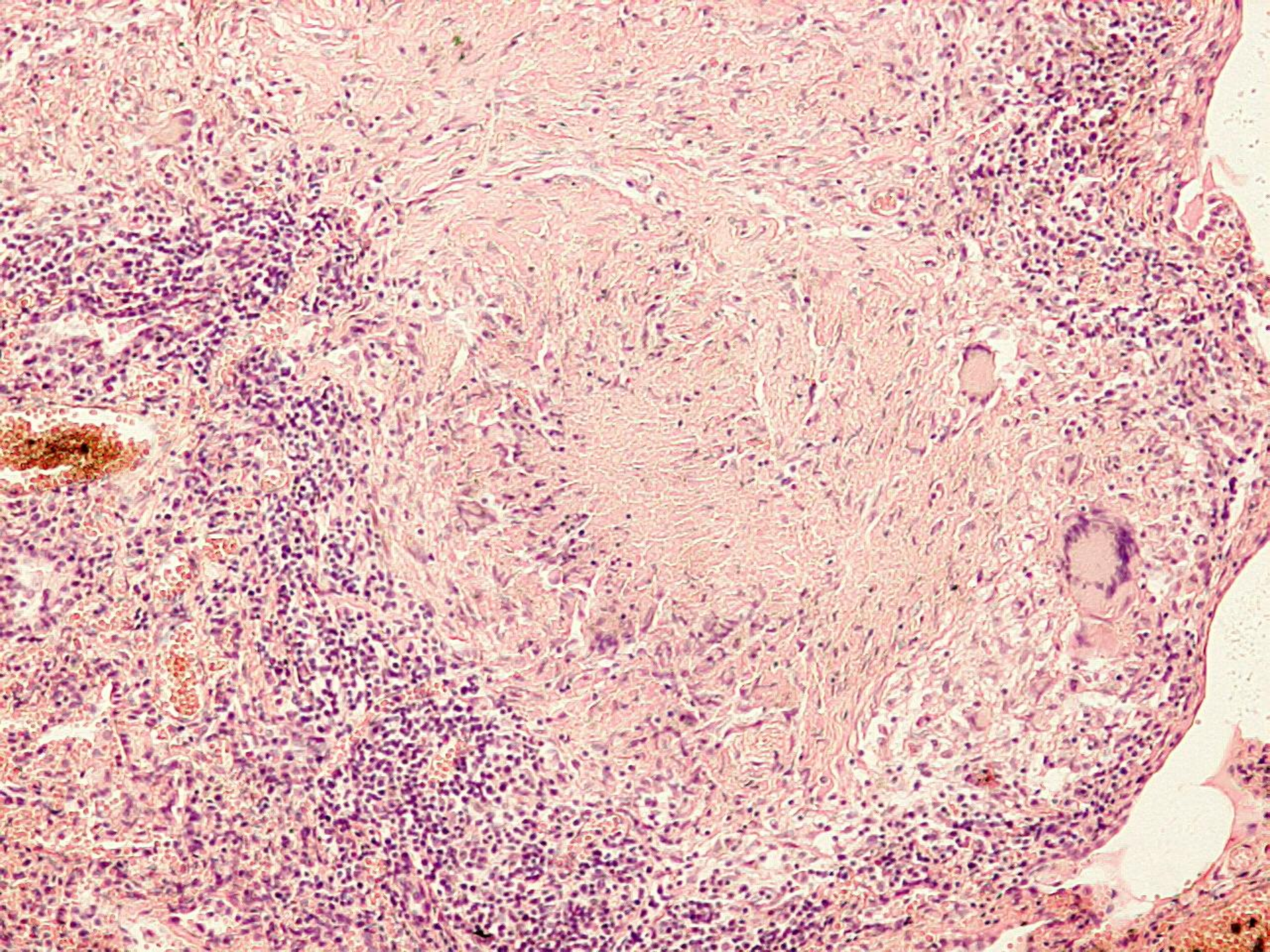


# Микобактерии туберкулёза в окраске по методу Циля-Нильссена, ИФ- и электронная микроскопия

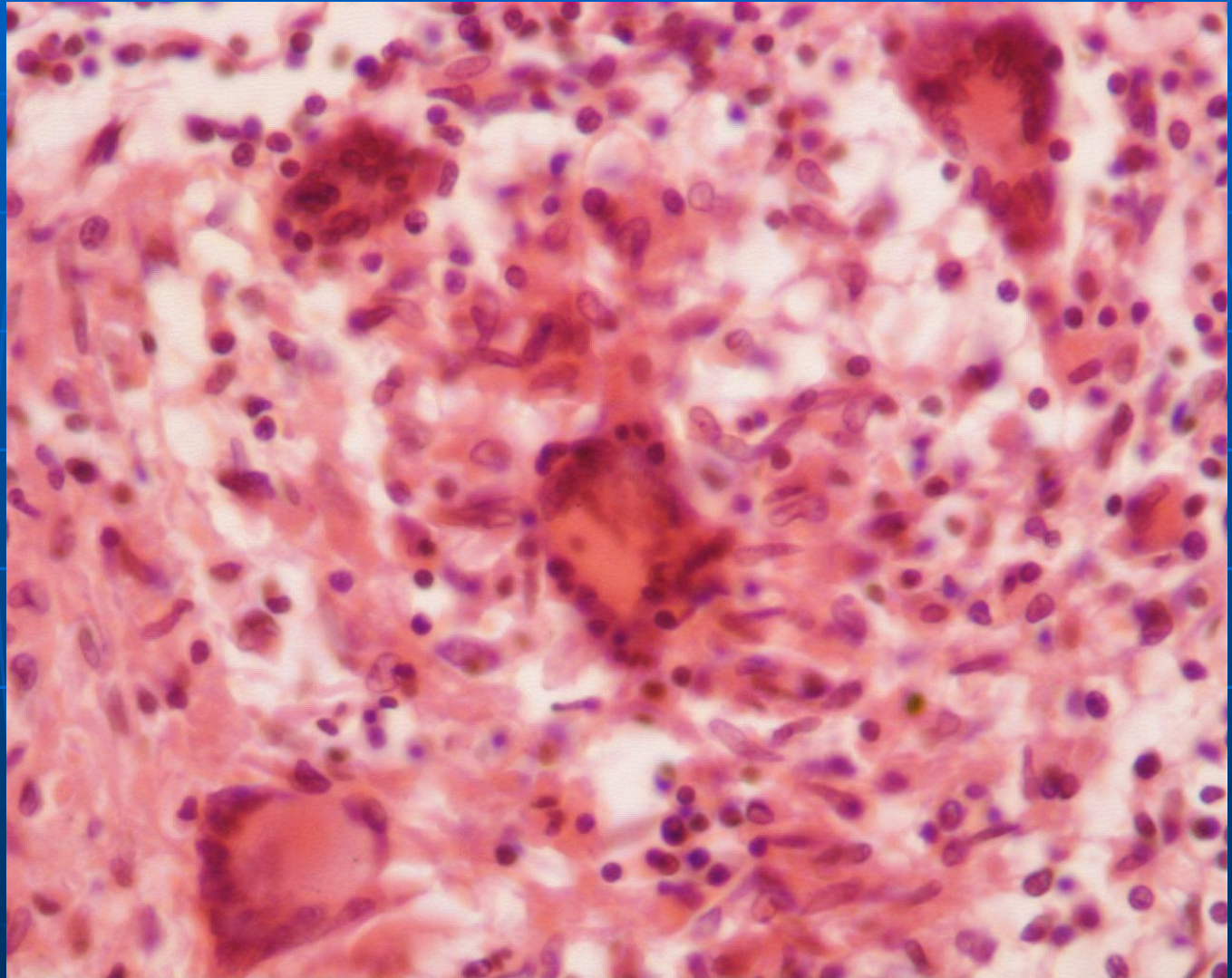


Robert Koch,  
1843-1910






Николай Иванович Пирогов, 1810-1881 гг.

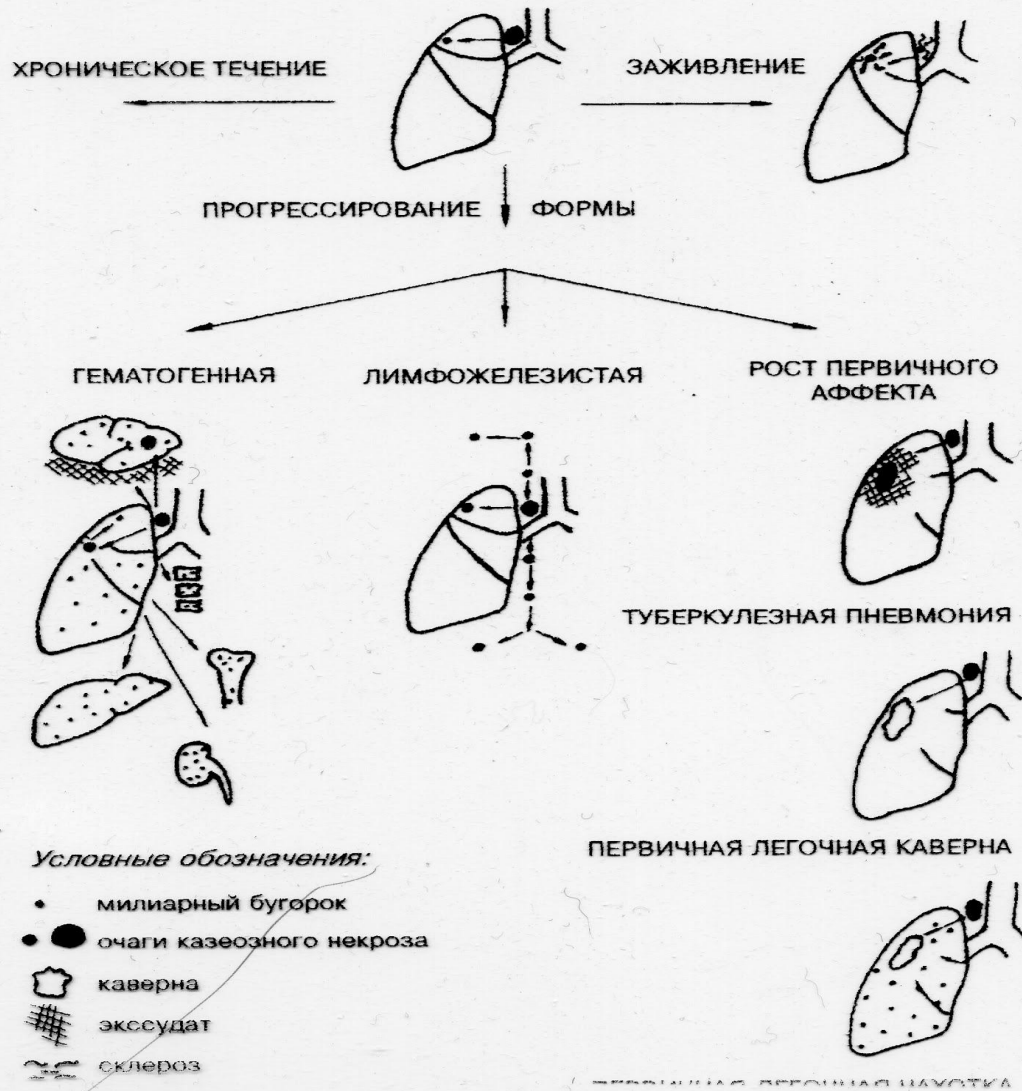


Theodor Langhans, 1839-1915





# ПЕРВИЧНЫЙ ТУБЕРКУЛЕЗ



ПЕРВИЧНАЯ ЛЕГОЧНАЯ ЦИСТУЛА

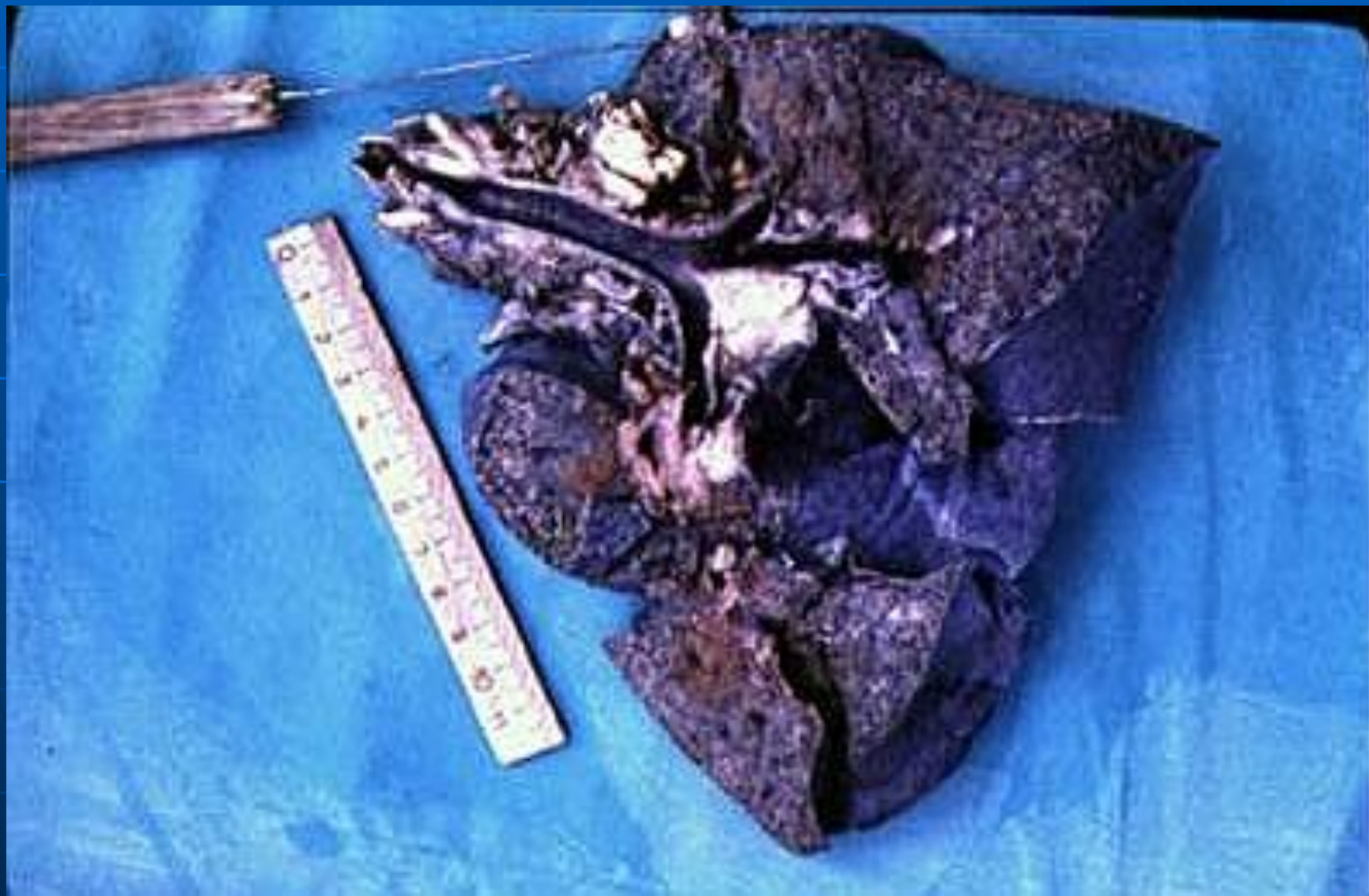

ТУБИФИЦИРОВАНИЕ

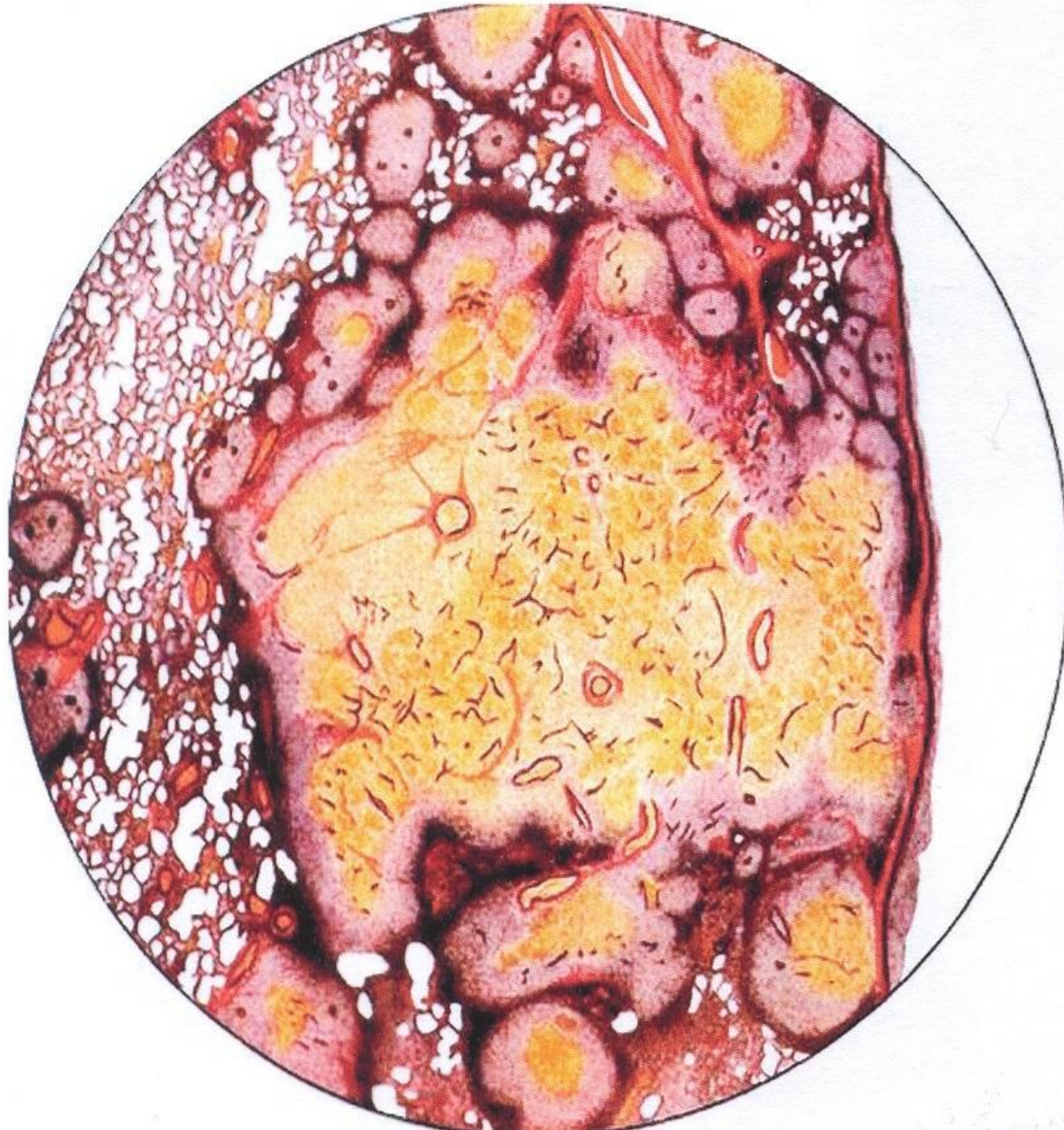


БОЛЕЗНЬ

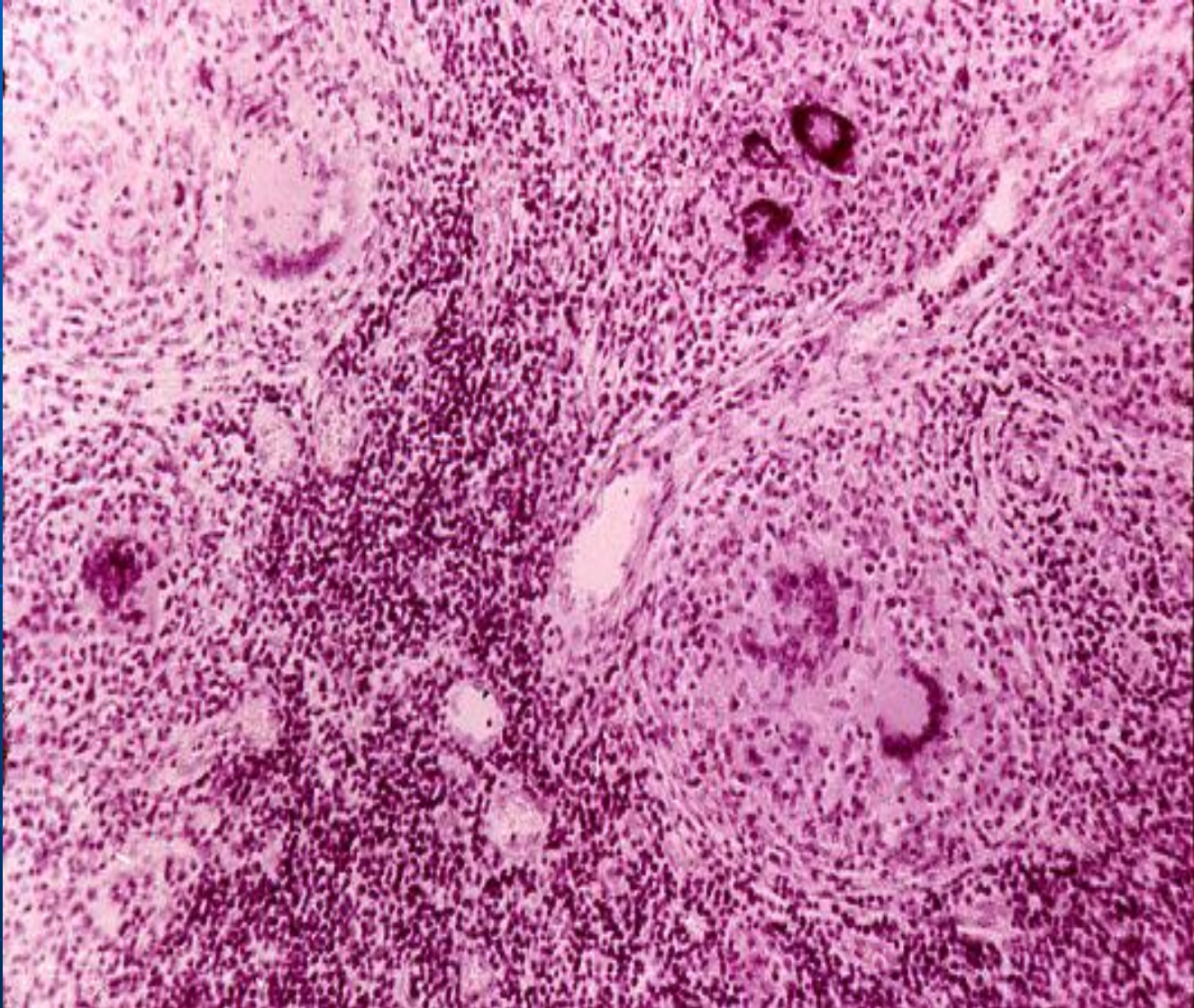
# Первичный туберкулёзный комплекс



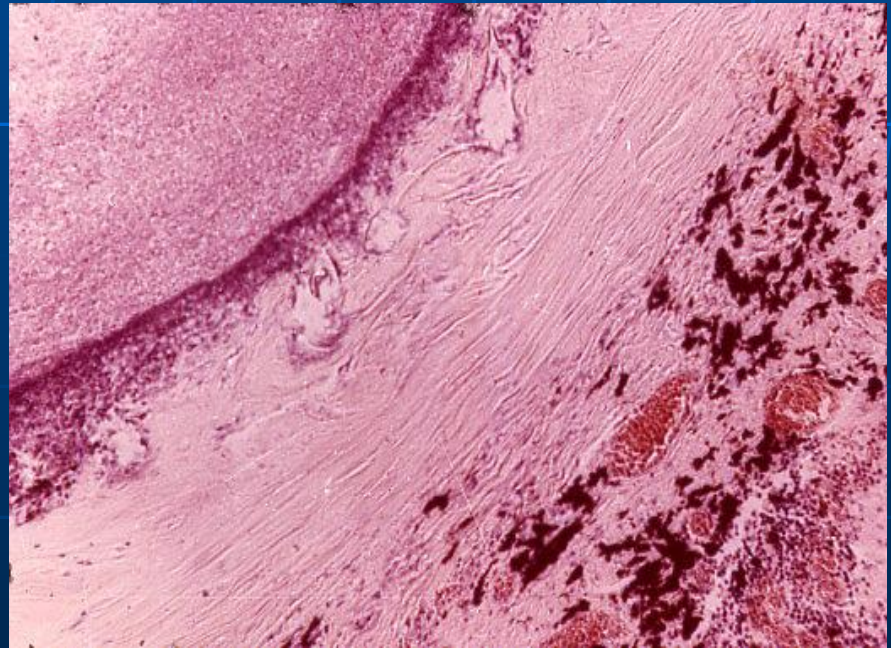
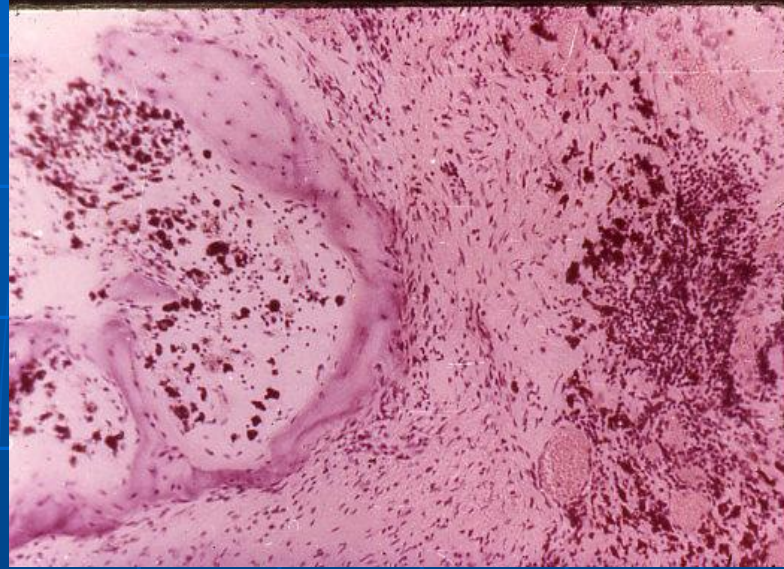
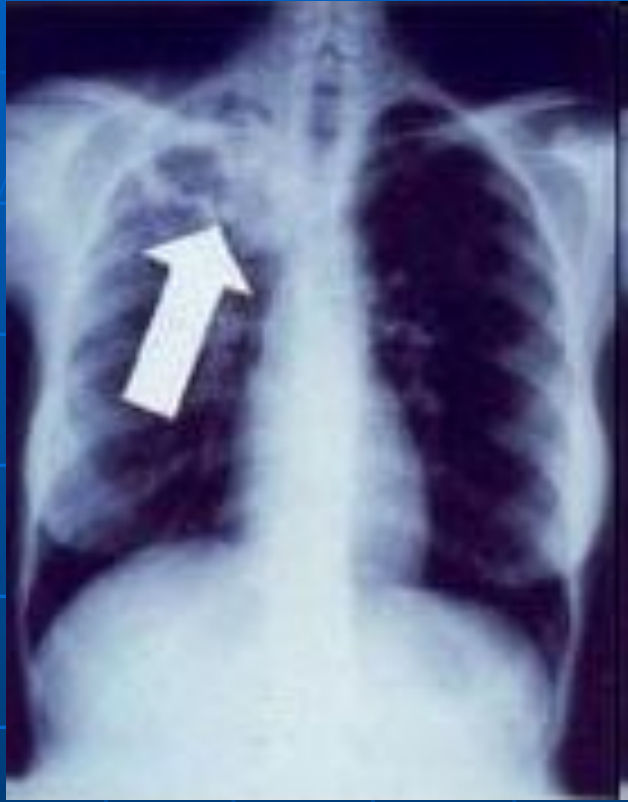# ПЕРВИЧНЫЙ АФФЕКТ В ЛЕГКОМ



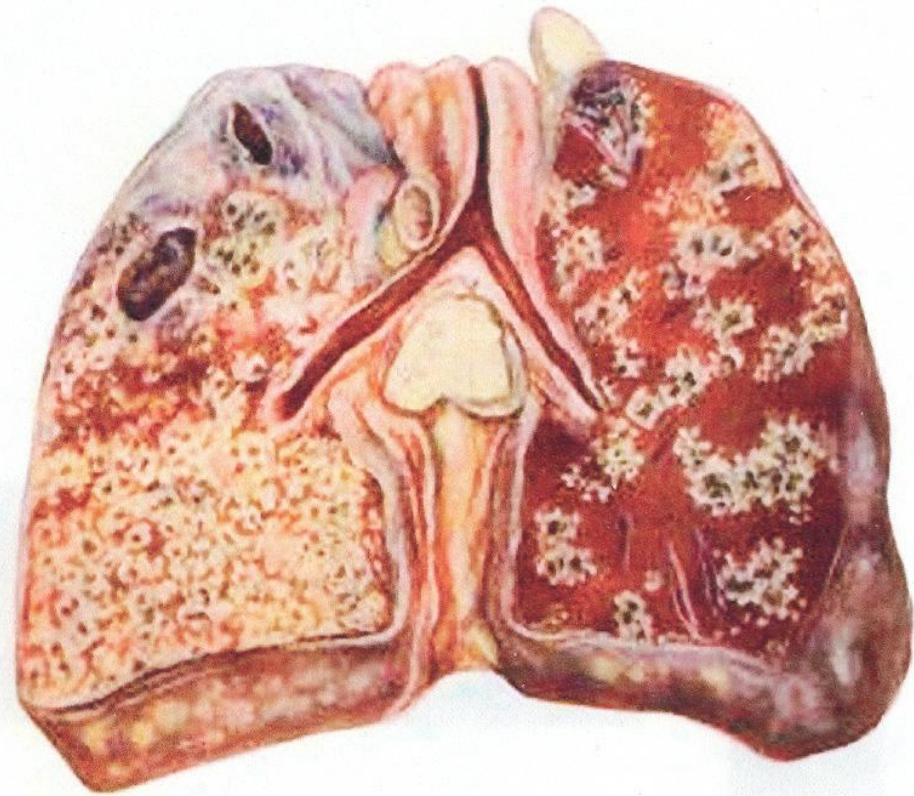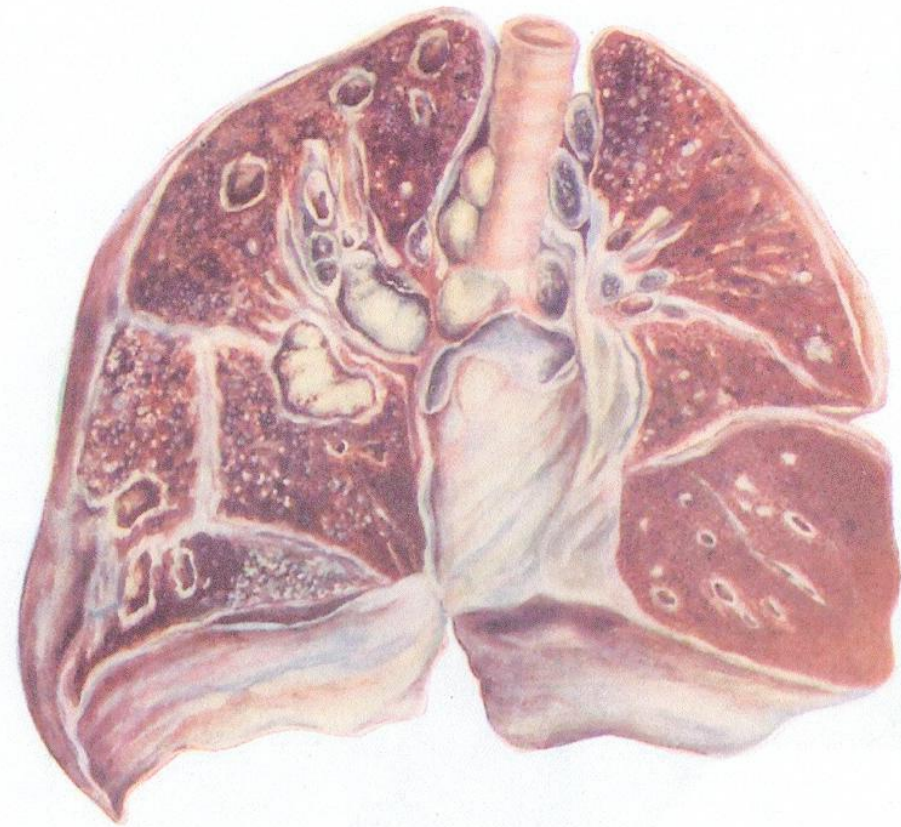# Туберкулезный лимфаденит



# Очаг Гона



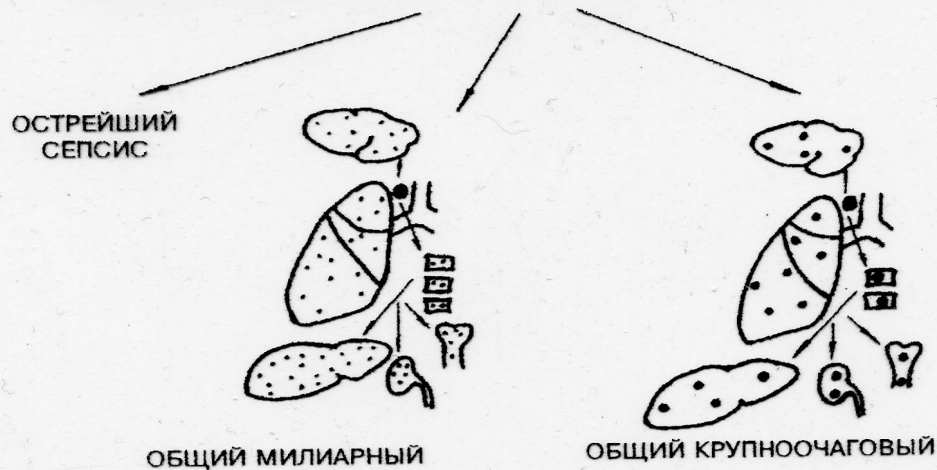
# ПЕРВИЧНЫЙ ТУБЕРКУЛЕЗ ЛЕГКИХ С ЛИМФОГЕМАТОГЕННОЙ ГЕНЕРАЛИЗАЦИЕЙ



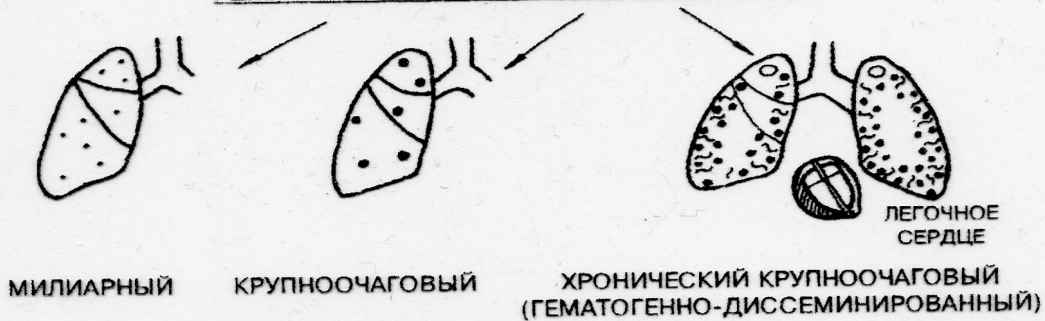

# ГЕМАТОГЕННЫЙ ТУБЕРКУЛЕЗ

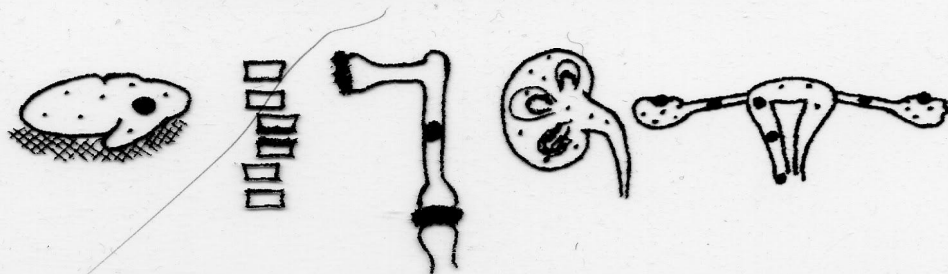
## ГЕНЕРАЛИЗОВАННЫЙ ГЕМАТОГЕННЫЙ ТУБЕРКУЛЕЗ



## ГЕМАТОГЕННЫЙ ЛЕГОЧНЫЙ ТУБЕРКУЛЕЗ



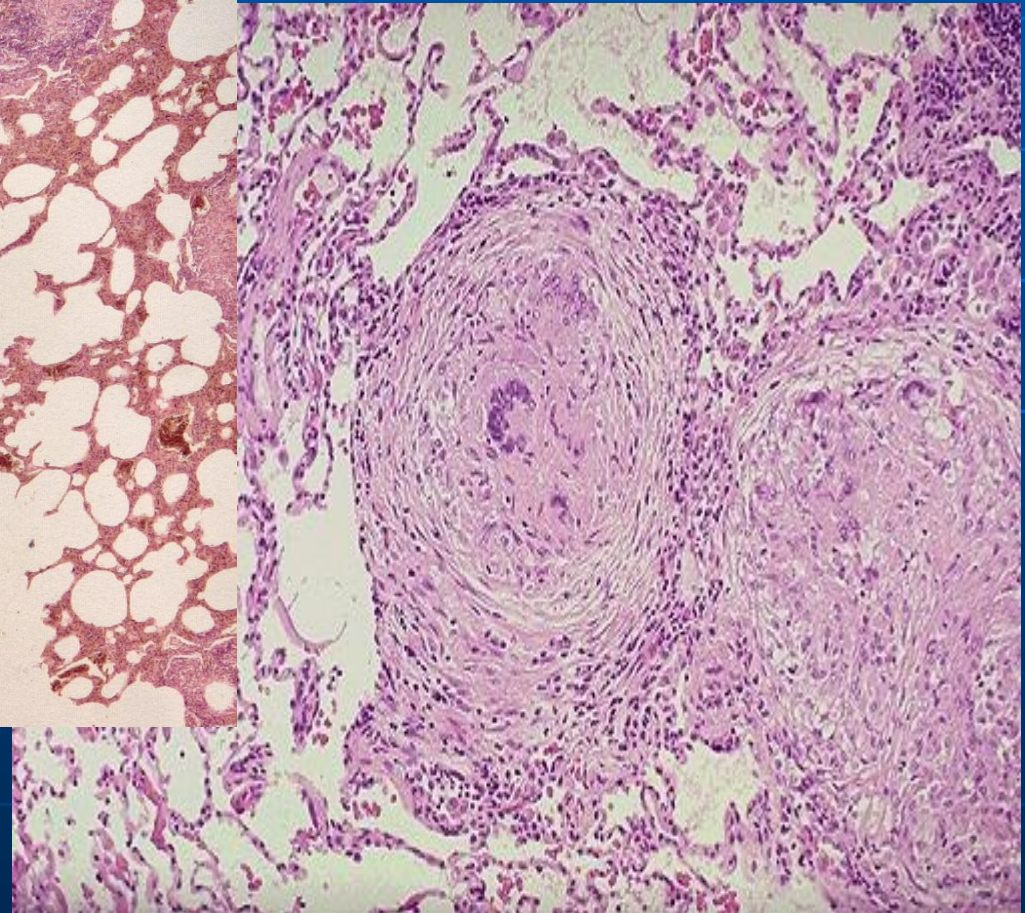
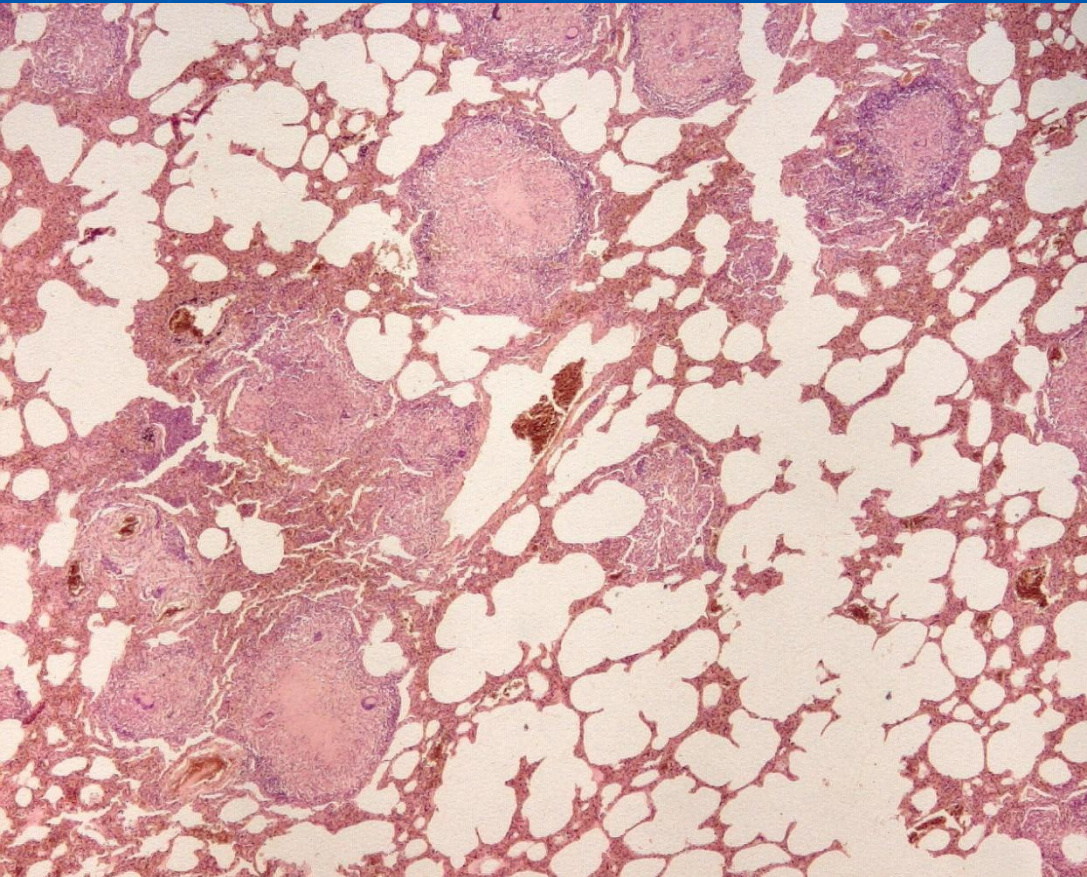
## ГЕМАТОГЕННЫЙ ВНЕЛЕГОЧНЫЙ ТУБЕРКУЛЕЗ



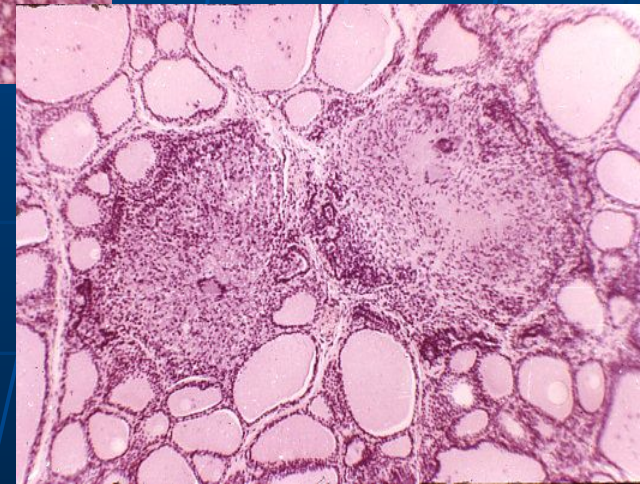
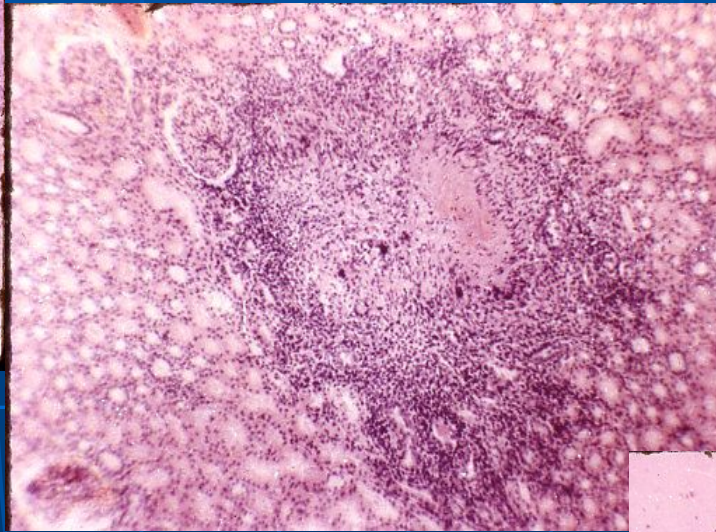
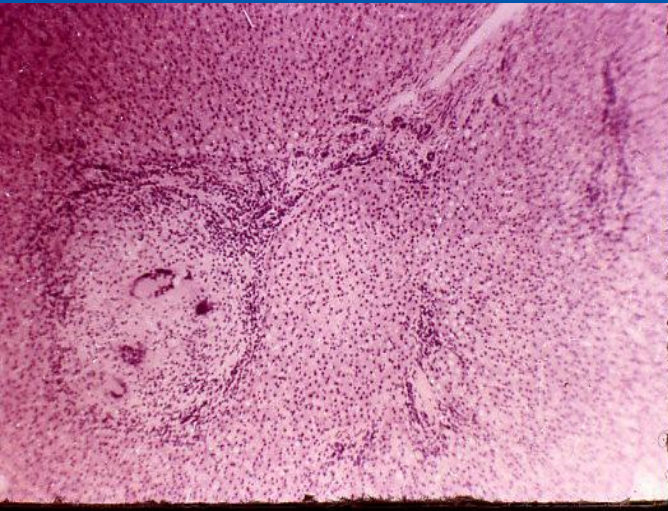
# Милиарный туберкулёз легкого



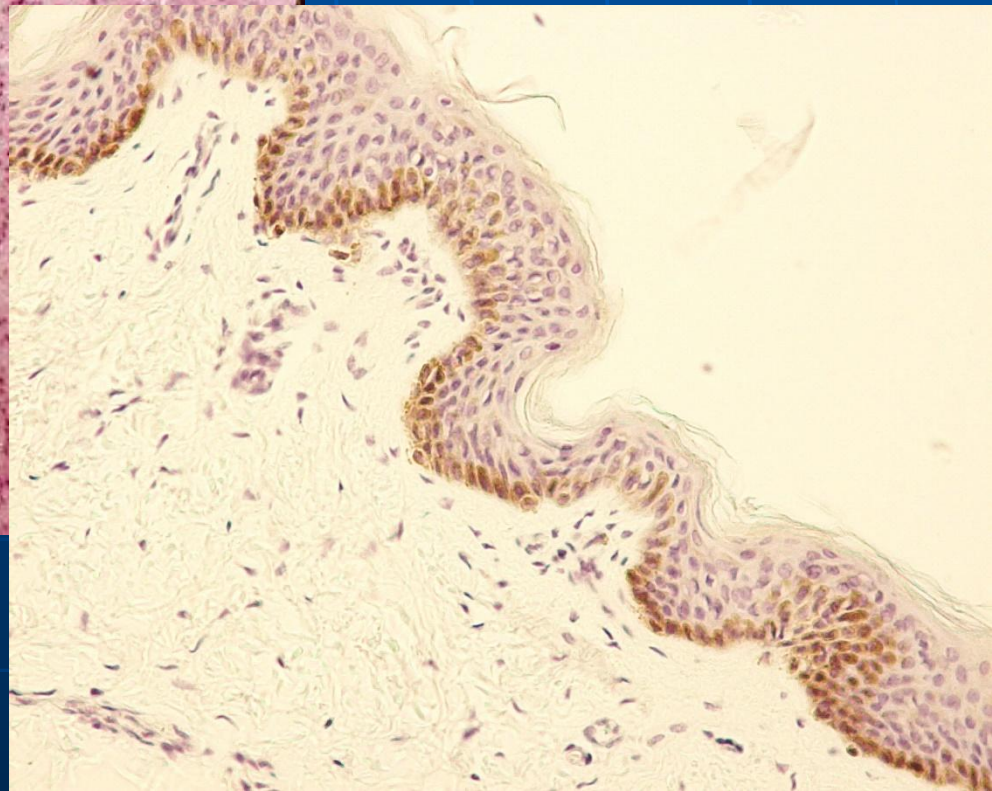
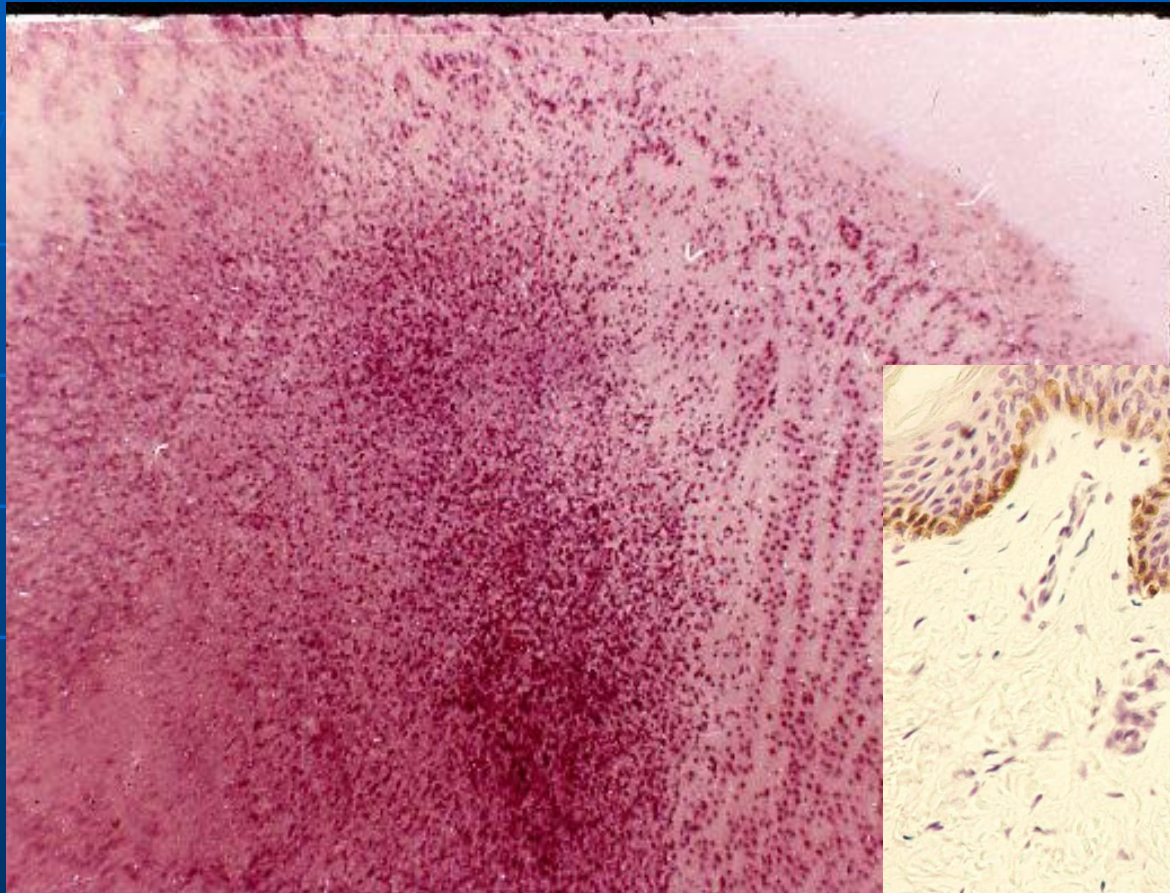
# Милиарный туберкулёз легкого



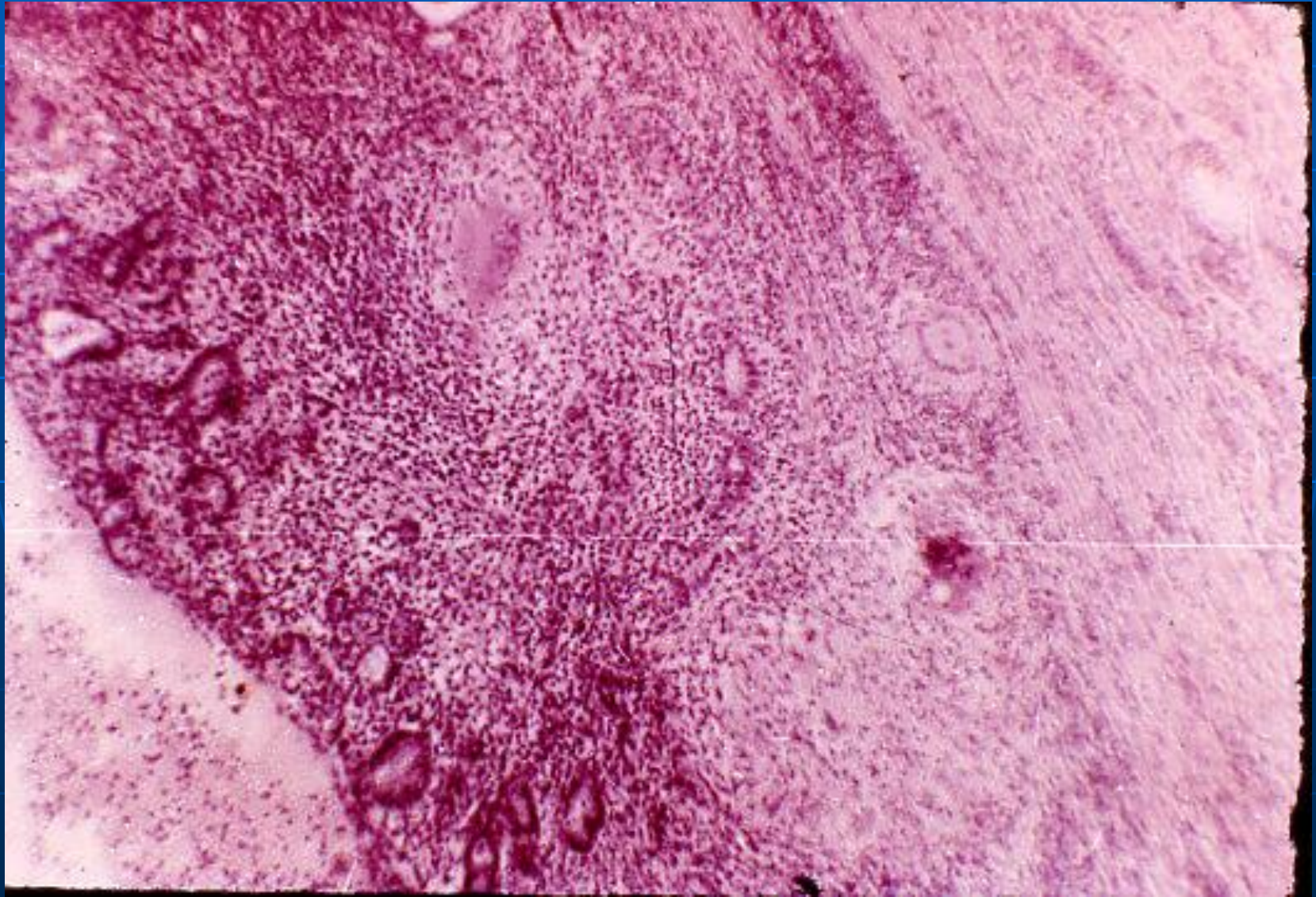
# Милиарные поражения в печени, почках и щитовидной железе



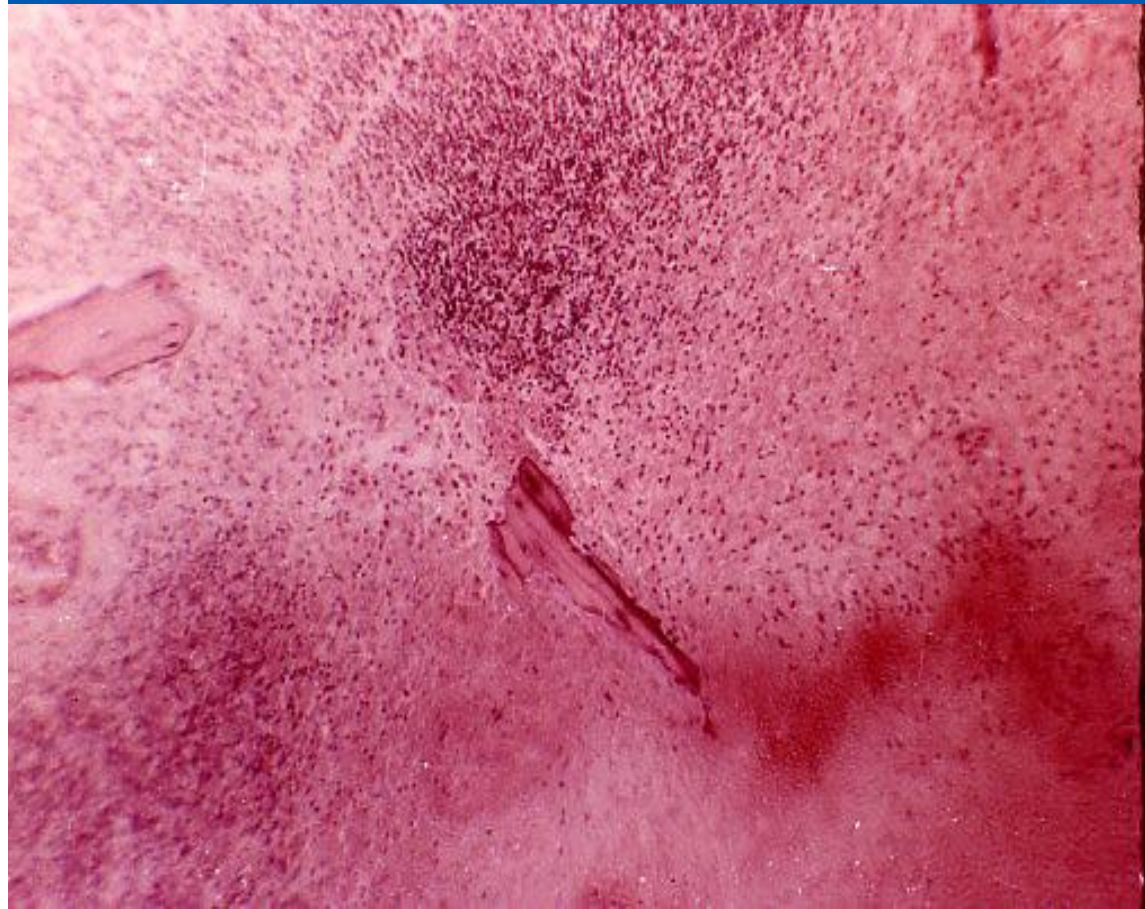
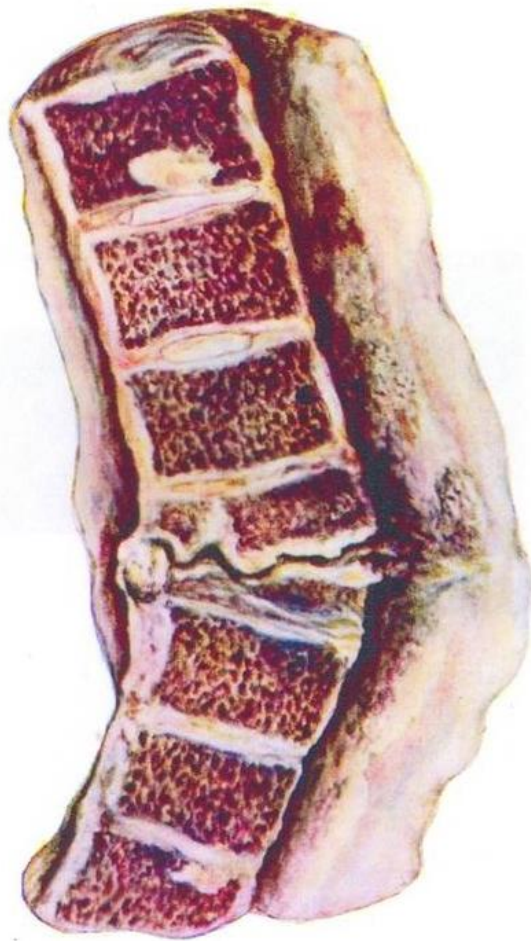
# Туберкулёз надпочечника



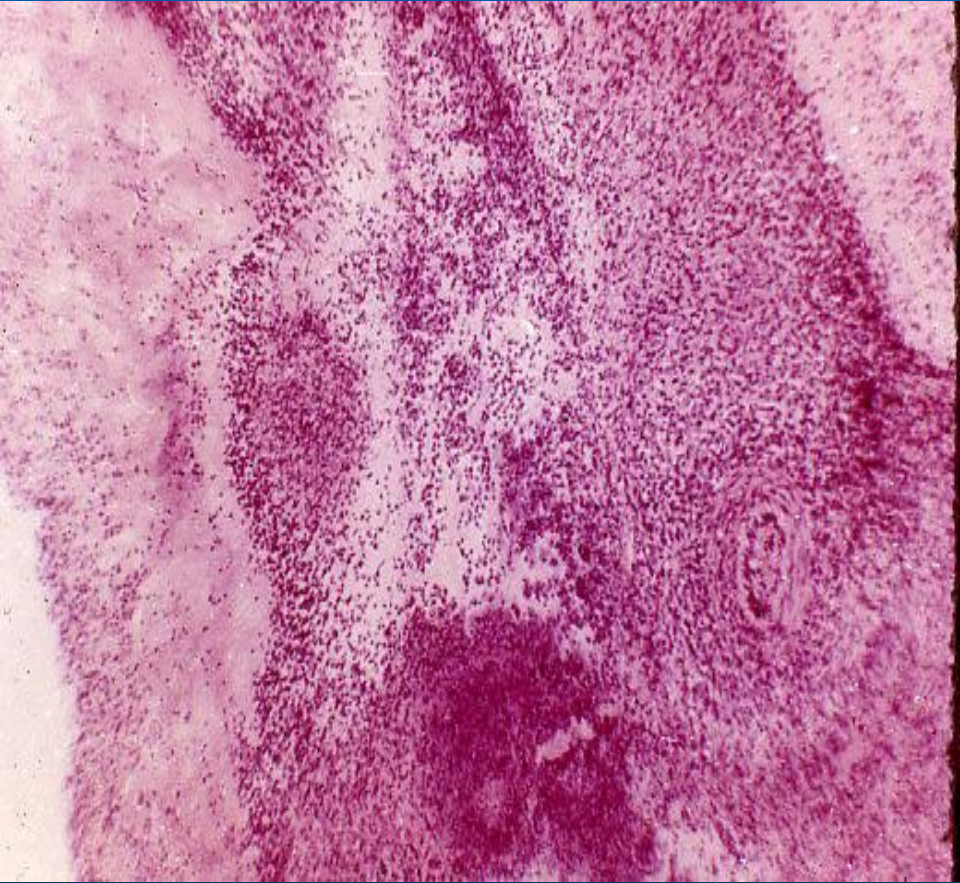
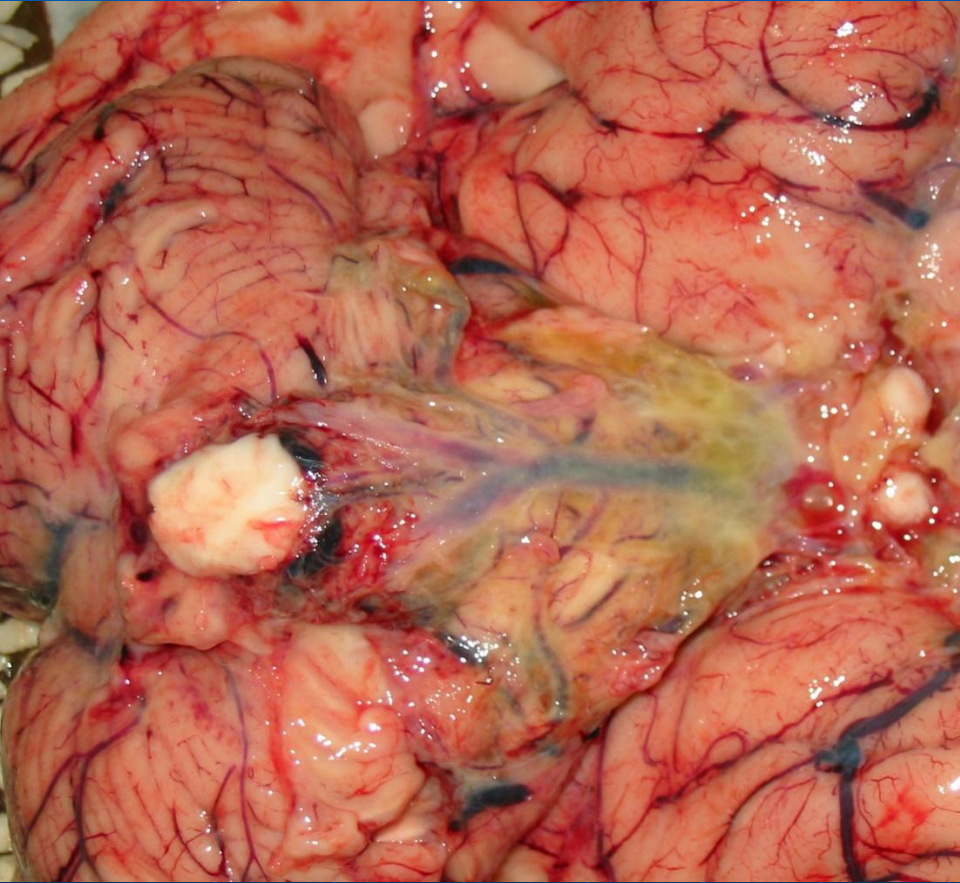
# Туберкулёзный сальпингит



# ТУБЕРКУЛЕЗНЫЙ СПОНДИЛИТ

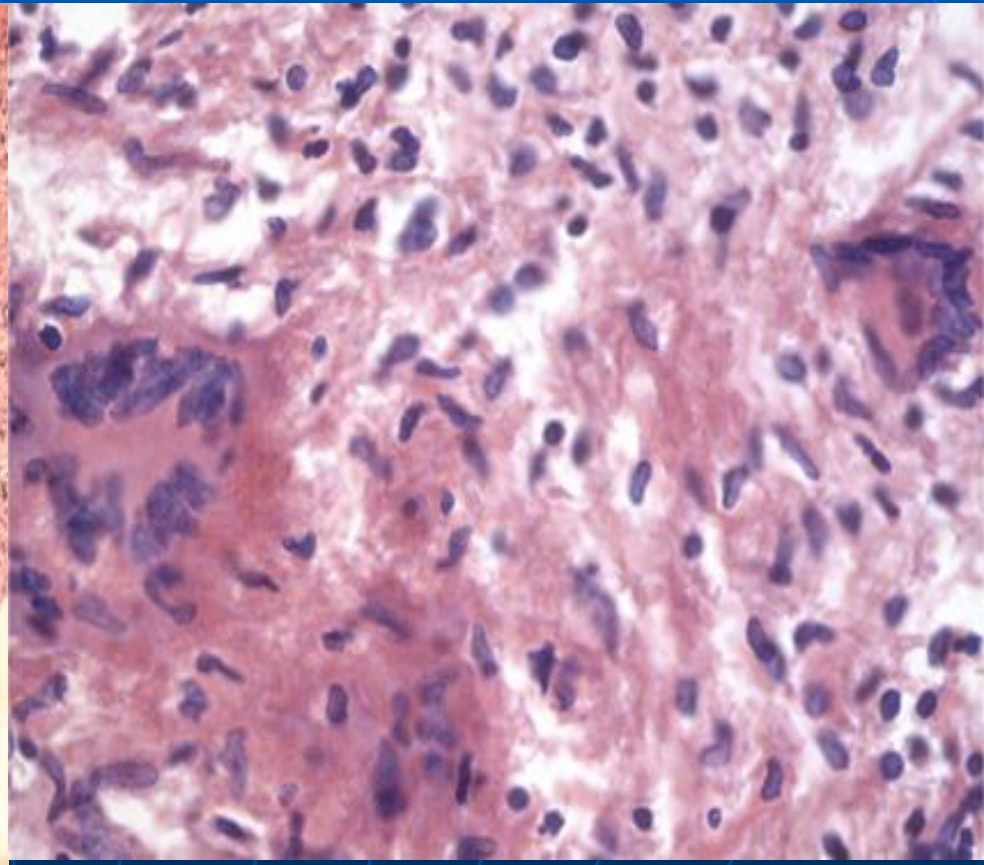
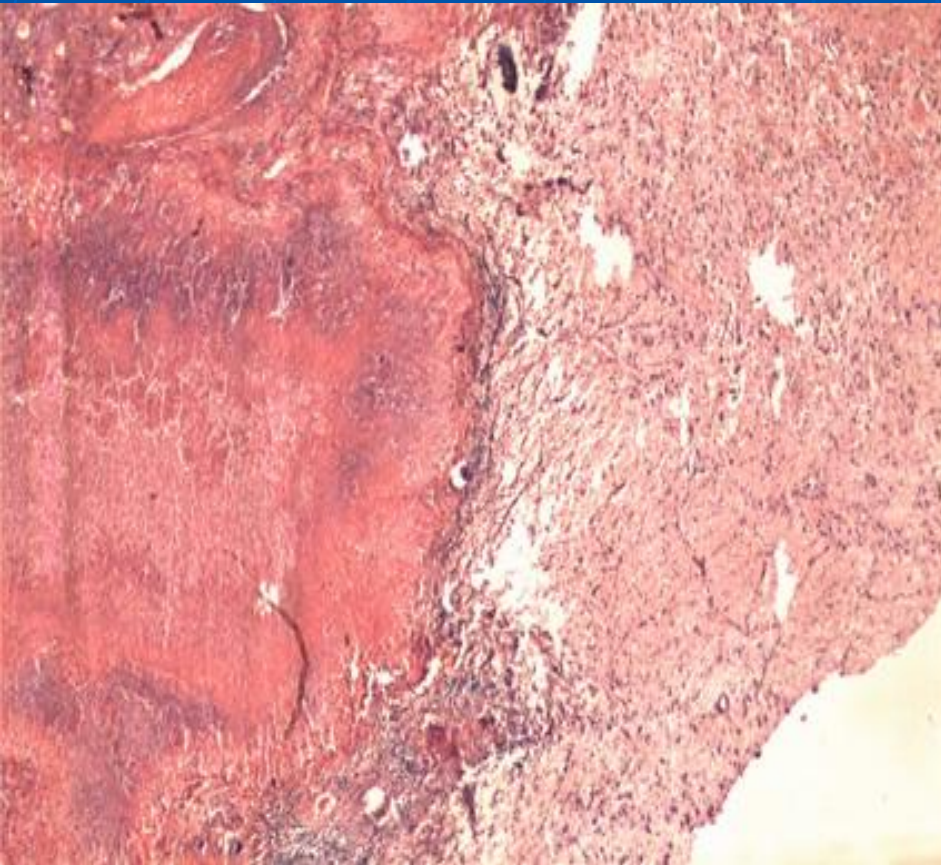


# Туберкулёзный менингит

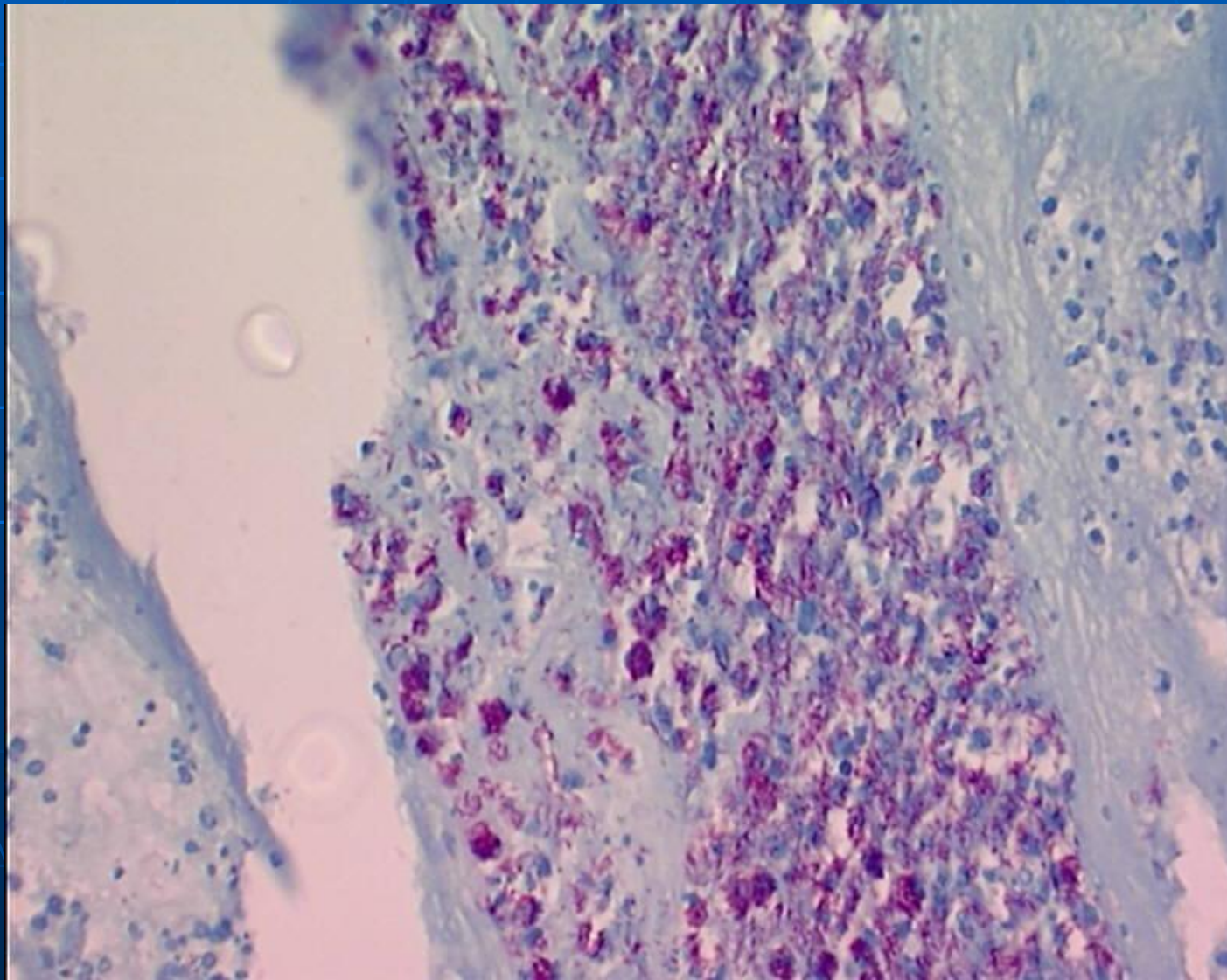




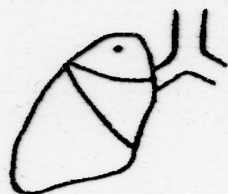
# Туберкулёзный менингит у ребенка



# Микобактерии туберкулеза в мозговой оболочке при ВИЧ



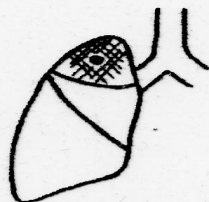
## ВТОРИЧНЫЙ ТУБЕРКУЛЕЗ



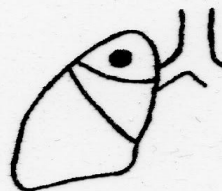
ОСТРЫЙ ОЧАГОВЫЙ




ФИБРОЗНО-ОЧАГОВЫЙ



ИНФИЛЬТРАТИВНЫЙ



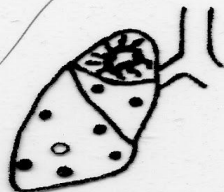
ТУБЕРКУЛЕМА



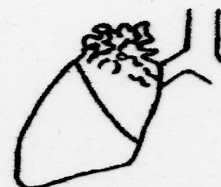КАЗЕОЗНАЯ ПНЕВМОНИЯ



ОСТРЫЙ КАВЕРНОЗНЫЙ





ФИБРОЗНО-КАВЕРНОЗНЫЙ

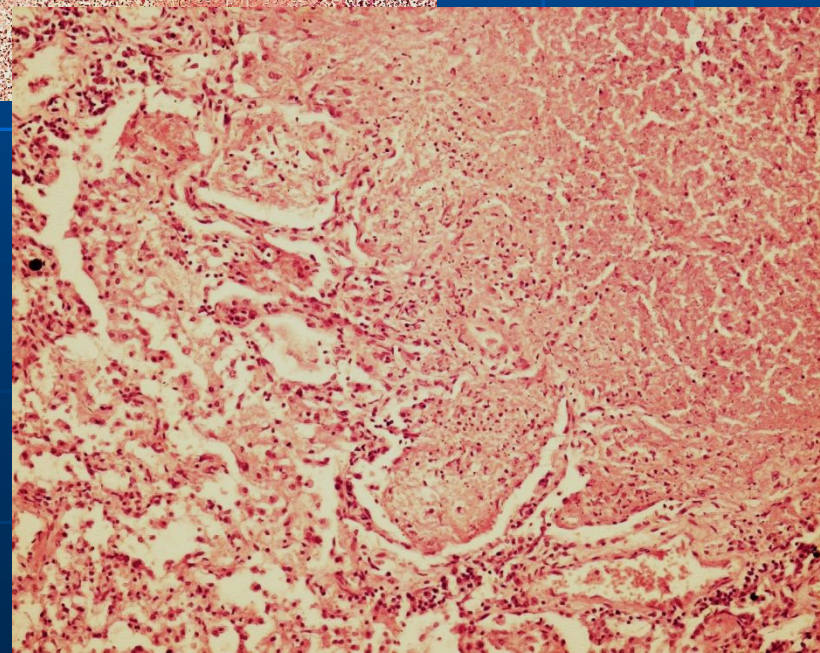
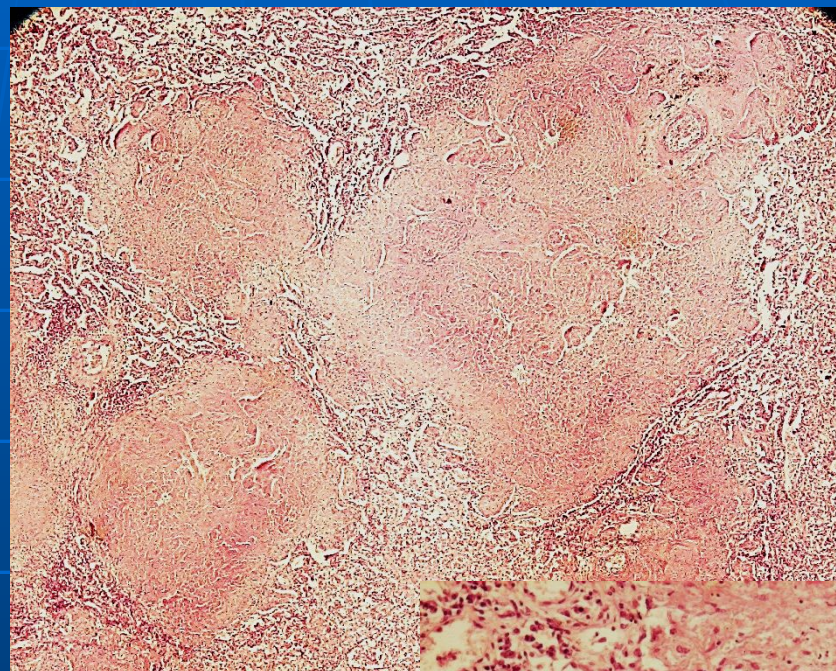


ЦИРРОТИЧЕСКИЙ

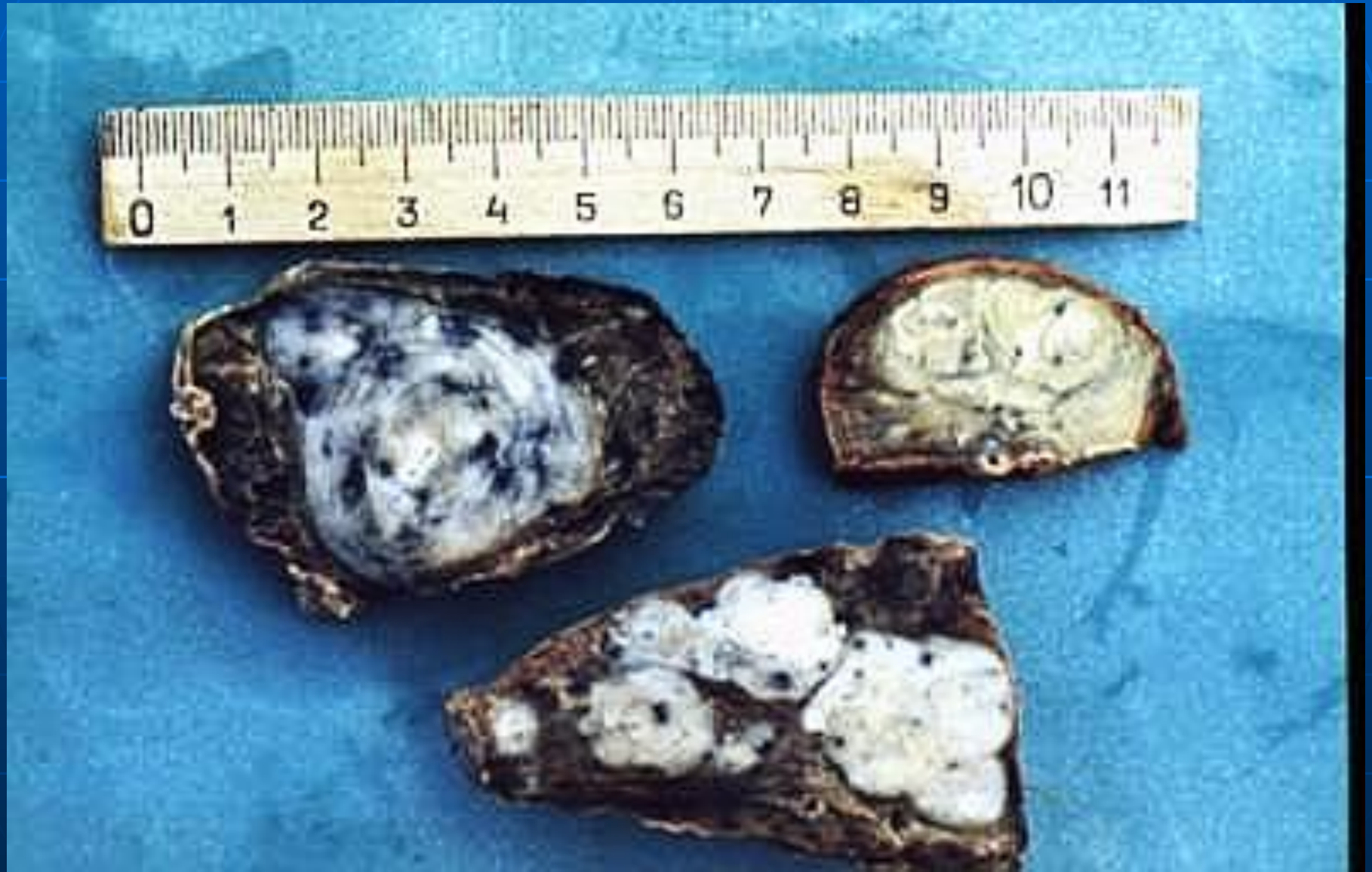# Очаги в легком при вторичном туберкулёзе



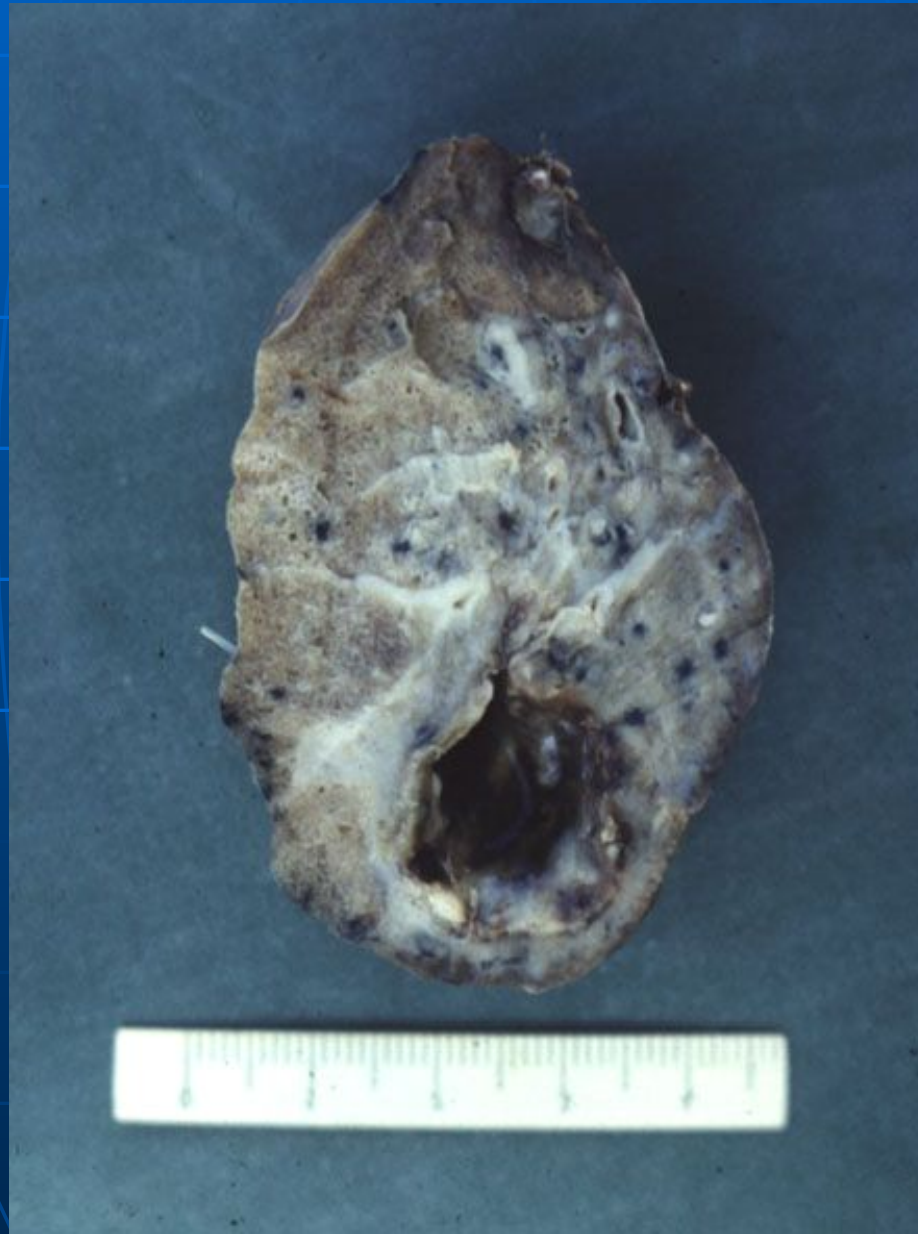# Казеозная пневмония



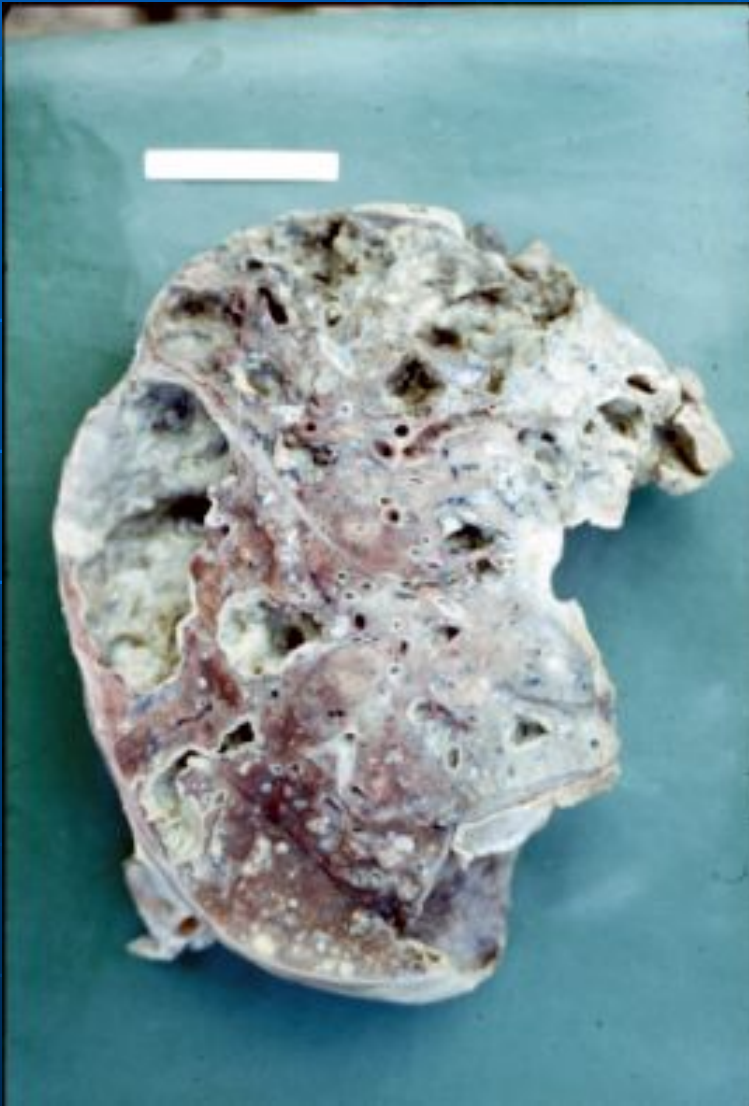# Туберкулёма



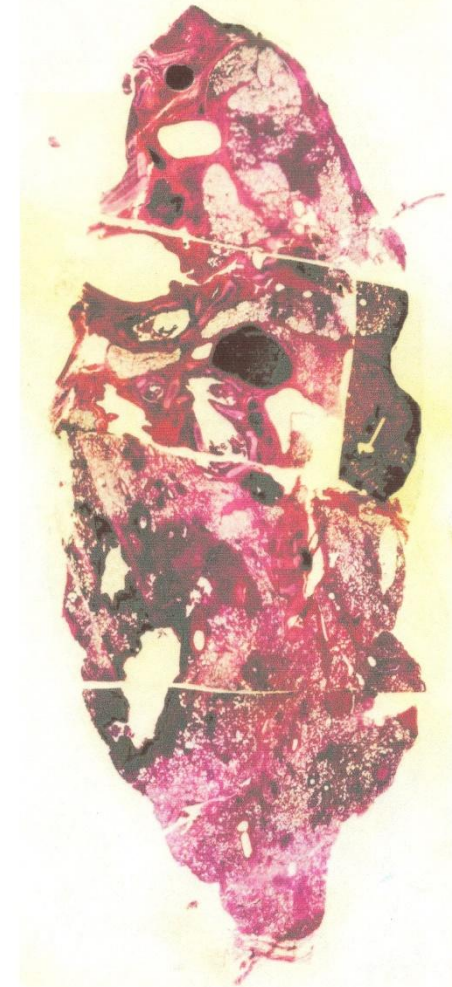# Кавернозный туберкулёз



# Фиброзно-кавернозный туберкулёз

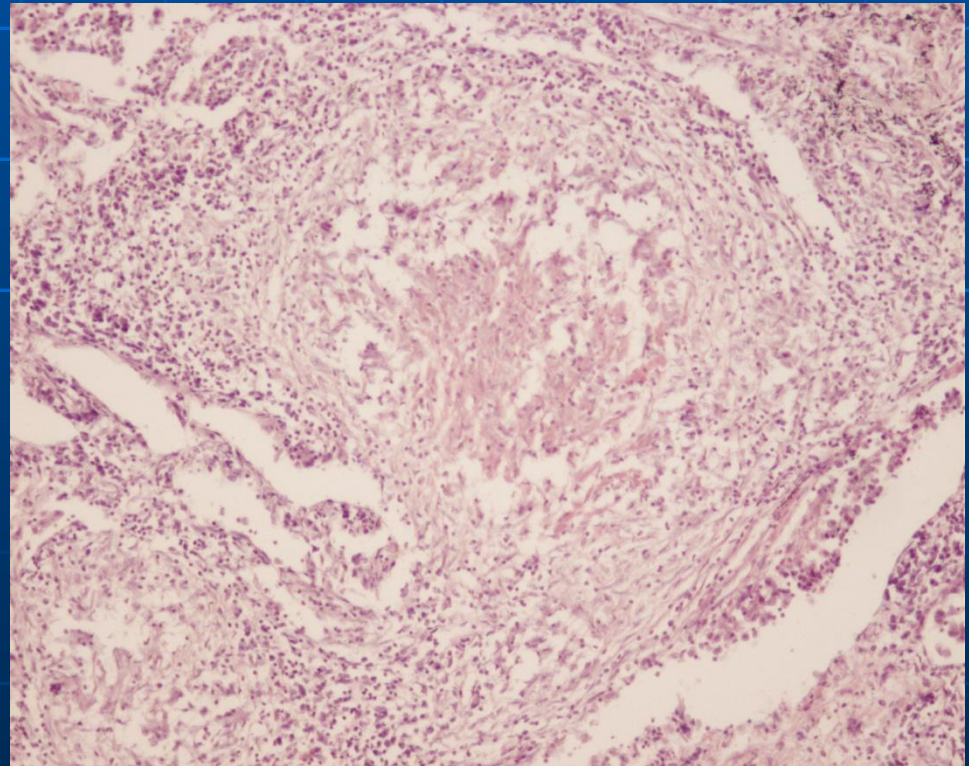
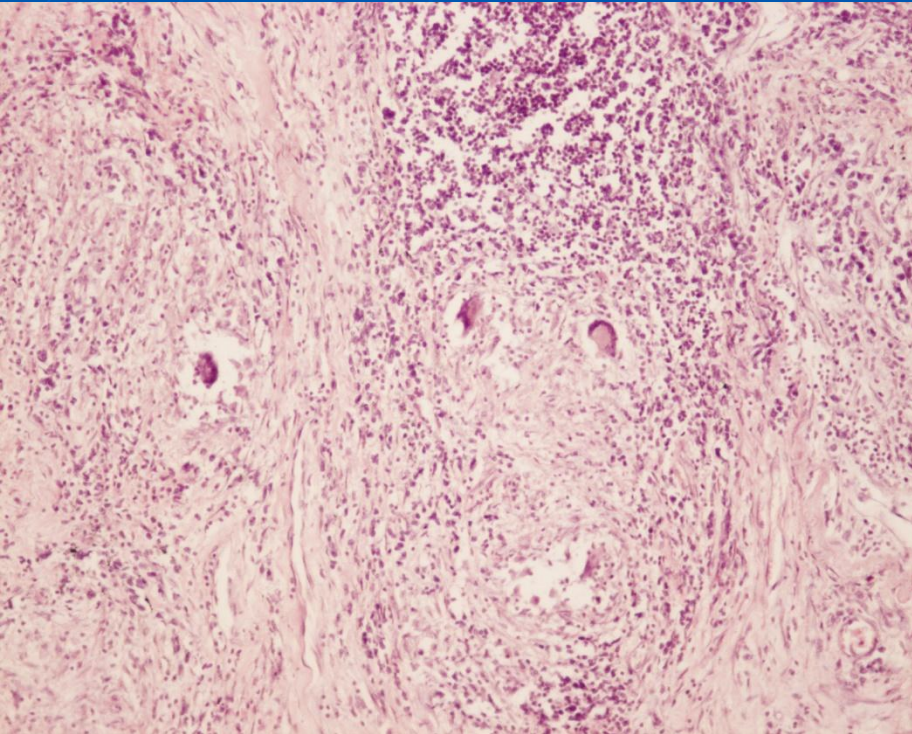


Гистотопограмма легкого при фиброзно-кавернозном туберкулезе

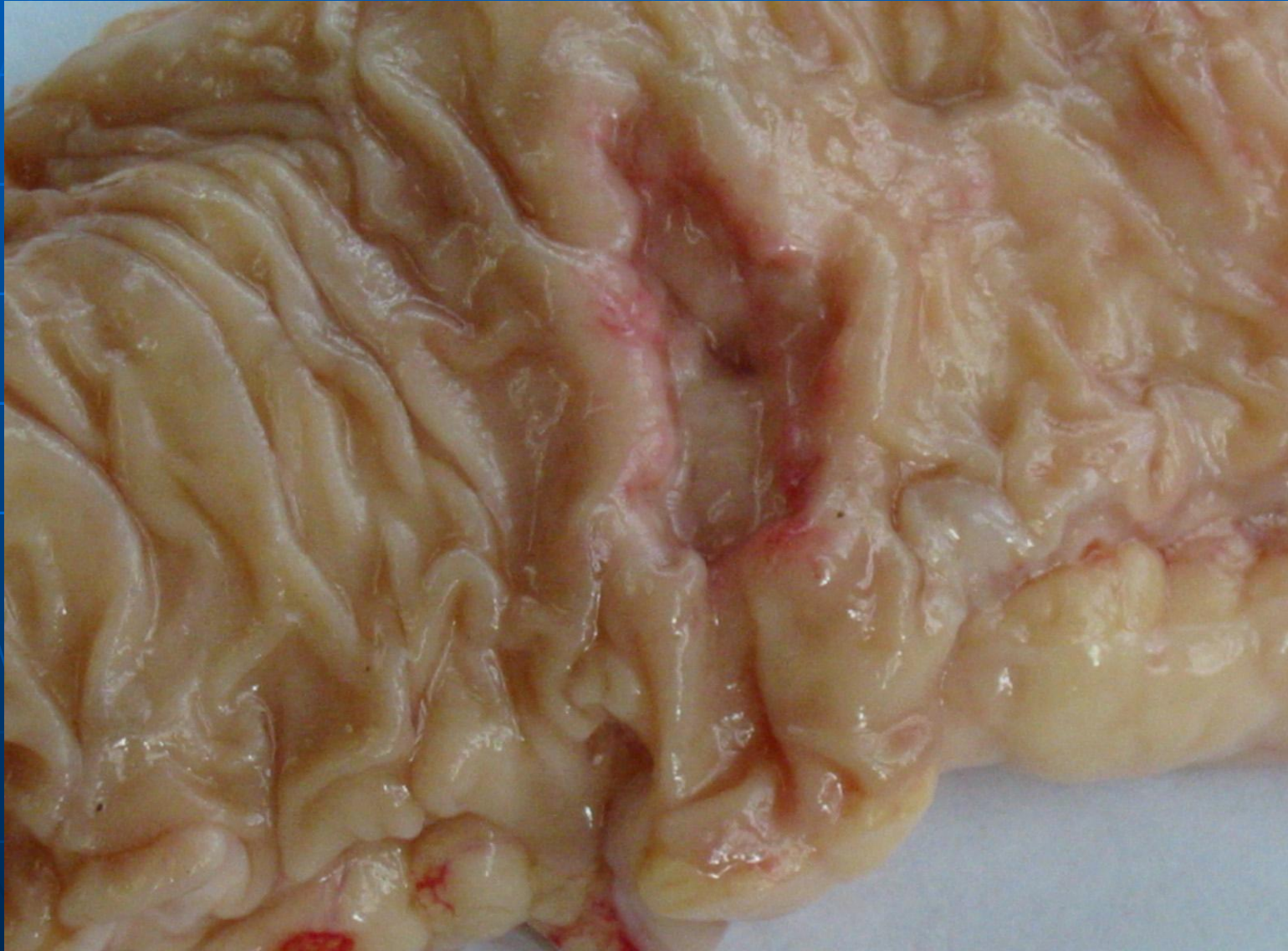




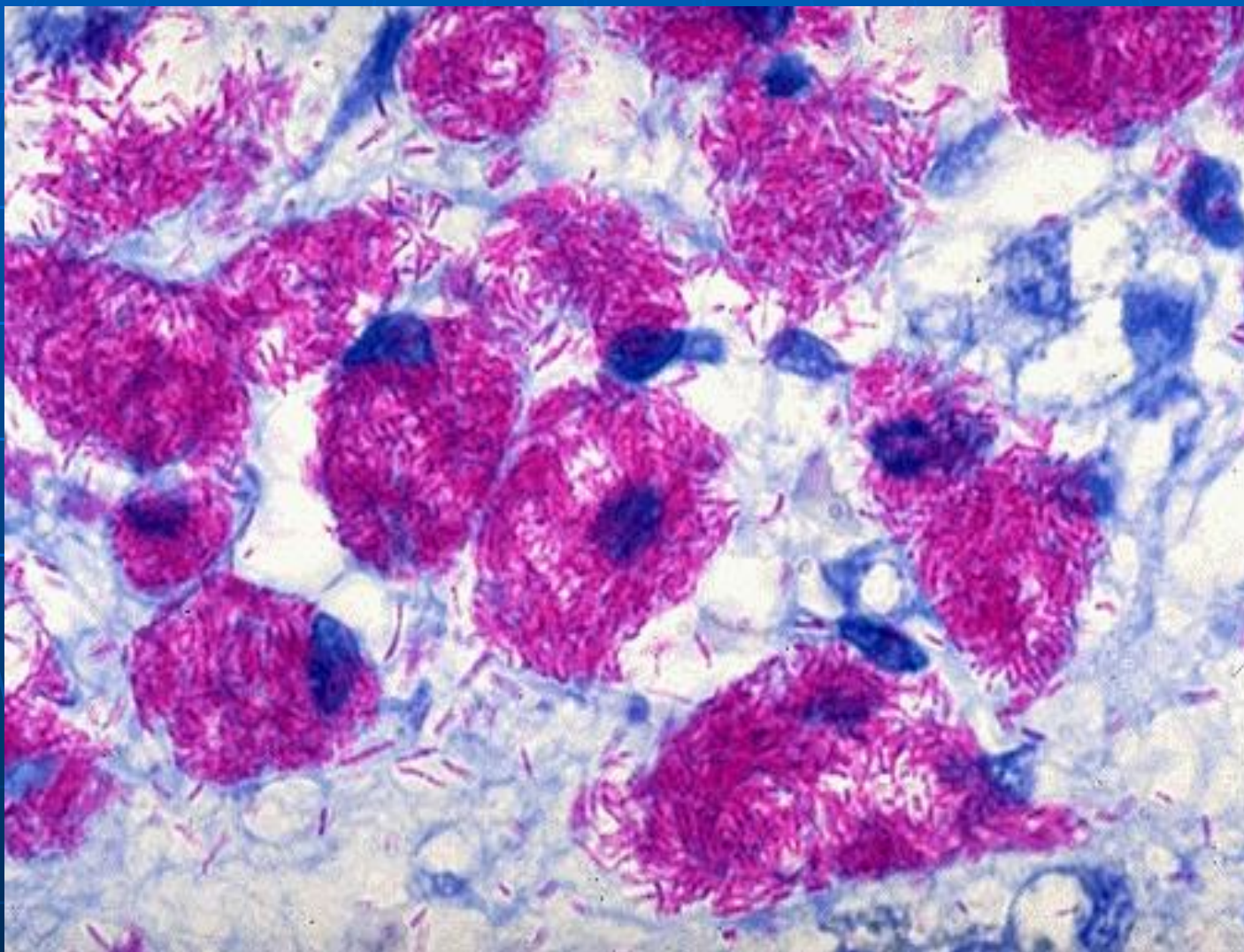
# Цирротический туберкулёз легкого



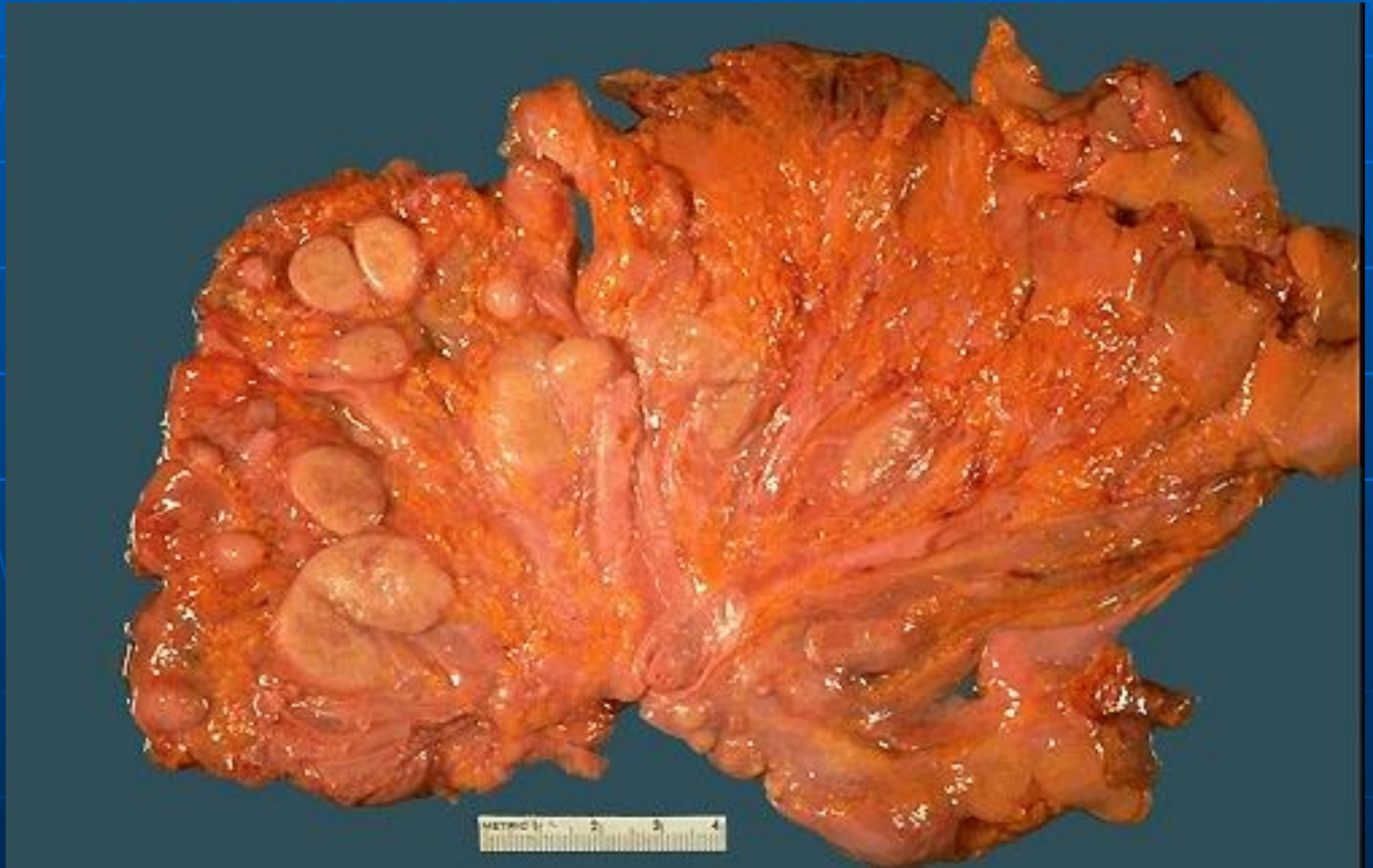# Туберкулёзная язва кишечника



# Атипичные микобактерии



# Поражение лимфатического узла атипичными микобактериями



# Поражение легкого атипичными микобактериями при ВИЧ-инфекции в стадии СПИДа

