

**С.Ж.АСФЕНДИЯРОВ АТЫНДАҒЫ
ҚАЗАҚ ҰЛТТЫҚ МЕДИЦИНА
УНИВЕРСИТЕТІ**



**КАЗАХСКИЙ НАЦИОНАЛЬНЫЙ
МЕДИЦИНСКИЙ УНИВЕРСИТЕТ
ИМЕНИ С.Д.АСФЕНДИЯРОВА**

Ортопедиялық стоматология кафедрасы

СӨЖ

Тақырыбы: Тіс қатарының деформациясы

Қабылдаған: Каркабаева К.О.

Орындаған: Төребеков Н.Е.

Факультет: Стоматология

Курс: V

Топ: Ст14-001-01

Алматы 2018 жыл

Жоспар

I. Кіріспе

□ Жалпы түсінік

II. Негізгі бөлім

❖ Этиологиясы

❖ Патогенезі

❖ Классификациясы

❖ Диагностикасы

❖ Емі

“Тіс қатарының деформациясы” және “тіс-жақ аномалиясы” түсініктерін ажырата білу керек.

Аномалия – бұл тіс—жақ жүйесі қалыптасуы кезіндегі бұзылыстар әсерінен осы биологиялық ағзаның құрылымның және қызметінің бұзылысы.

Деформация – бұл тіс-жақ жүйесі қалыптасқаннан кейінгі патологиялық өзгерістердің нәтижесінде пайда болған тіс қатарының пішінінің, окклюзияның бұзылысы. Аномалиялардан айырмашылығы генетикалық қасиетке ие емес.

Тіс қатары ақауы ЭТИОЛОГИЯСЫ

Ақаулар тіс-жақ жүйесінің әртүрлі патологиялық үрдістерінің асқынулары ретінде дамиды. Көбіне олар :

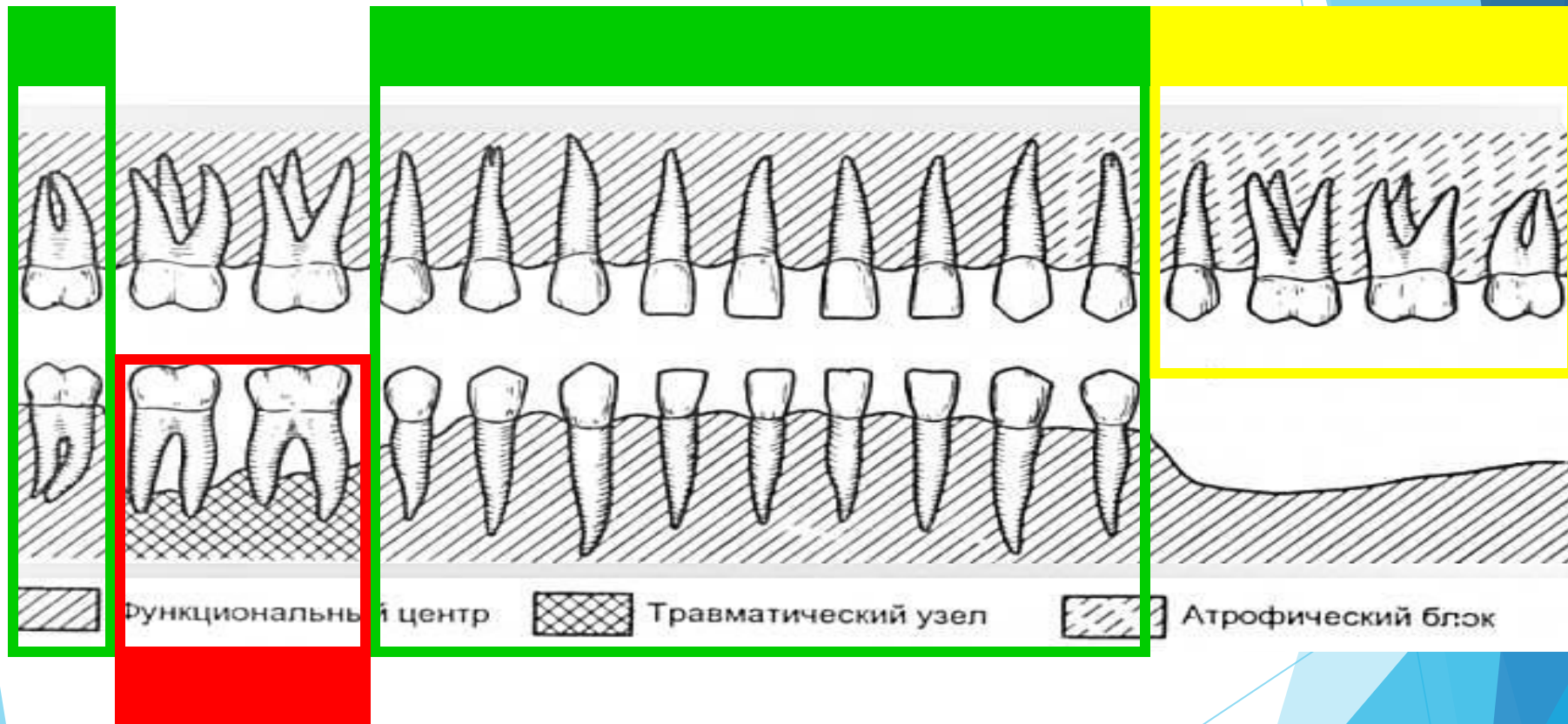
- Тістер тісжегімен зақымдалғанда;
- Тіс қатарының ақауы кезінде;
- Қажалу қарқынды кезде;
- Пародонтқа функциональді күш түскенде;
- Жарақат кезінде;
- Жақтардағы ісік кезінде.

Патогенезі

Ақаудың пайда болуы, тек тіс қатарының морфологиялық бірлестігінің өзгерісімен ғана шектелмей, оның толық қайта құрылуына алып келеді. Дефекттің қасында дамып, кейін бүкіл тіс қатарына таралады. Тіс қатарының деформациясы, тістердің қайта құрылуына басты себеп бір тістің ақауға қарай қисаюы, антоганисі жоқ тістің вертикальді, және тіл жаққа қисаюы, ось бағытында айналуы және т.б.



КУШТІК ДИССОЦИАЦИЯ



Функциональный центр

Травматический узел

Атрофический блок

ТІС ҚАТАРЫНЫҢ ДЕФОРМАЦИЯСЫ

Тіс қатарының деформацияларының пайда болуына әсер ететін факторлар:

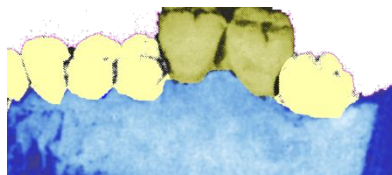
- **Пациенттің жасы**
- **Жоғалған тістер саны**
- **Ерте жұлынған тістер немесе қажалу қарқындылығы.**
- **тістем түрі**
- **қосымша патологиялардың болуы (пародонтит)**

Тіс қатарының окклюзиялық бетінің ақауының классификациясы

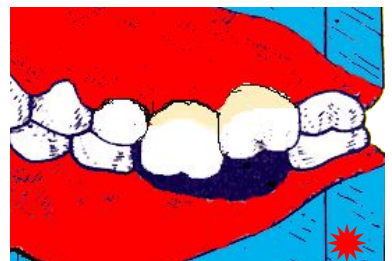Гаврилов Е.И. тіс қатарының ақауының 5 тобын ажыратқан.

- ▶ I-тістің вертикальді бағытта орын ауыстыруының әсерінен туындаған ақау;
- ▶ II-тістің мезиальді немесе дистальді бағытта ығысуының әсерінен туындайтын ақау;
- ▶ III- тістің тілдік немесе ұрттық жаққа қарай иілуінің әсерінен туындайтын ақау;
- ▶ IV- Тістердің өз өсінен айналуы барысында пайда болған ақаулар.
- ▶ V-тістердің комбинирленіп орын ауыстыруының нәтижесінде дамиды ақау;

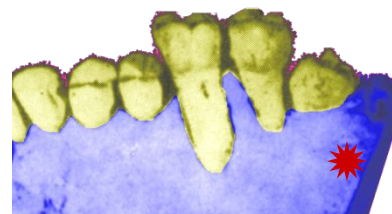
ПОНОМАРЕВ БОЙЫНША ЖІКТЕМЕ



▶ Түбірдің жалаңаштануынсыз дентоальвеолярлы ұзаруы

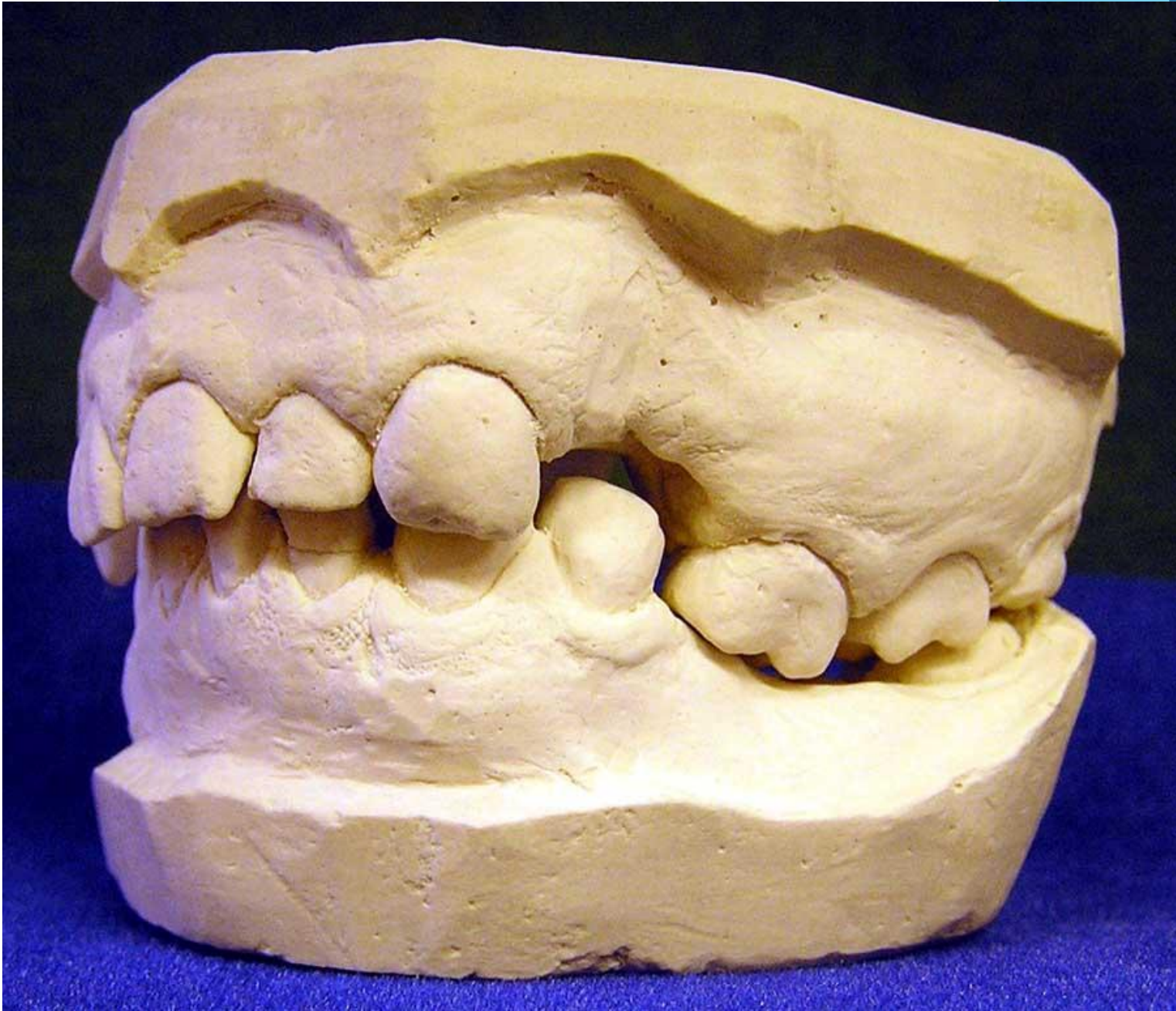

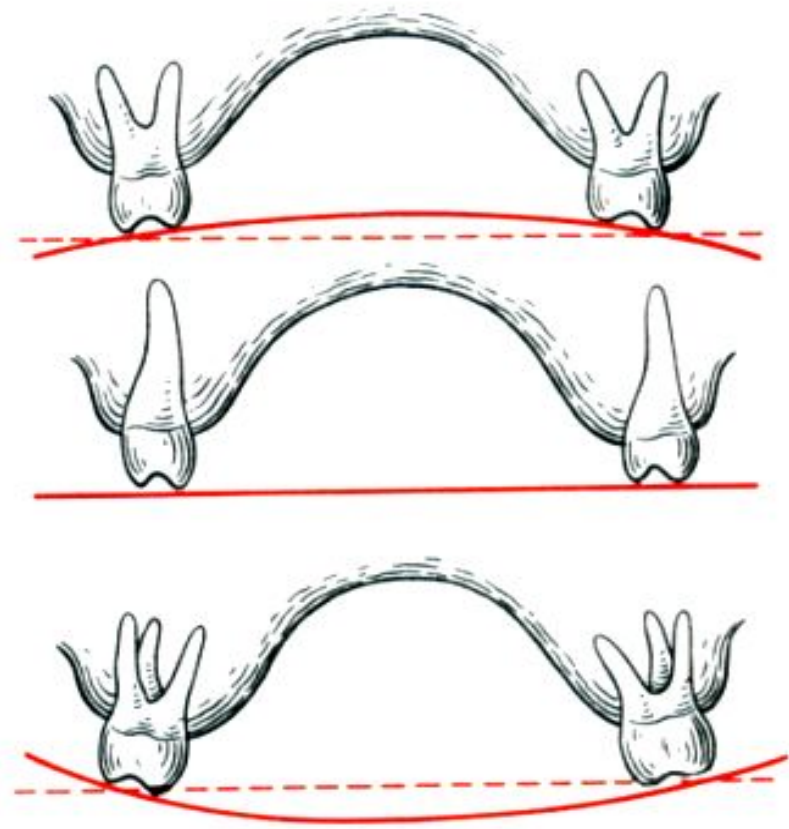
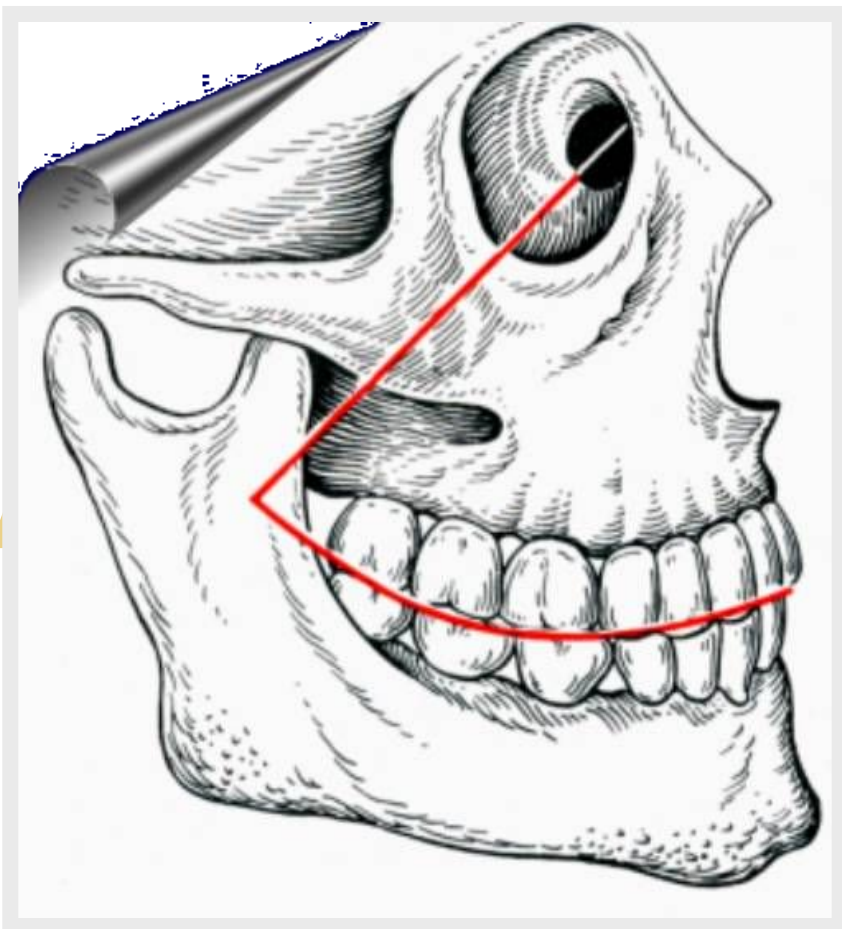
▶ Түбірдің жалаңаштануымен дентоальвеолярлы ұзаруы $\frac{1}{4}$ дейін



3\4 жоғары

(В.А.Пономарева, 1951)





Кривая Шпее

Кривая Уилсона

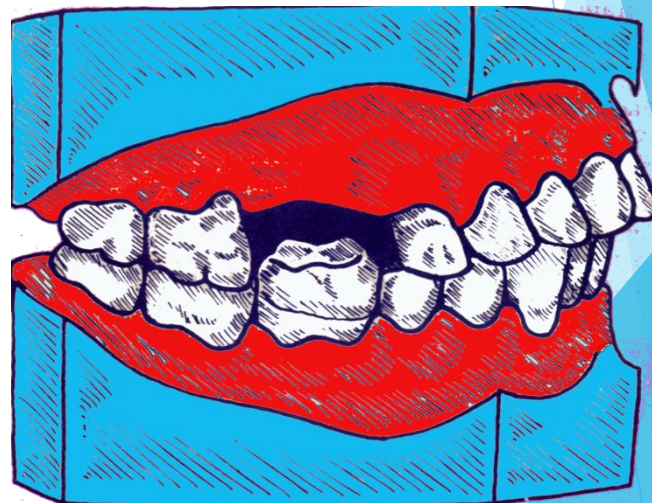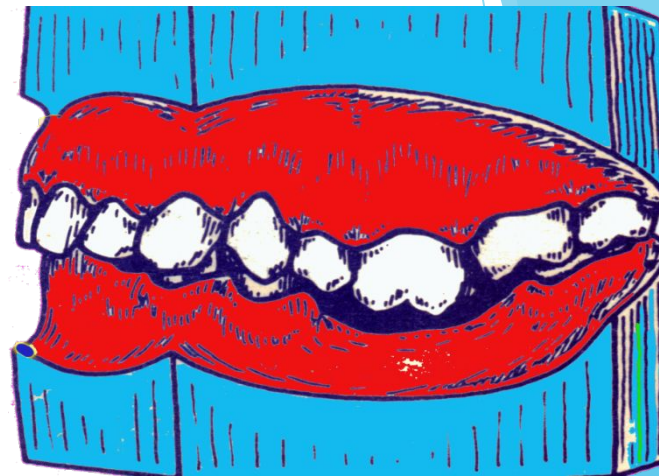Тіс қатарының ақауы

Тіс қатарының ақауына, патологиясына қарамастан тістің және альвеолярлы өсіндінің жылжуы әр түрлі бағытта жүруі мүмкін.

- ✓ Жоғарғы тістердің вертикальді тісальвеолярлы бағытта ұзаруы (біржақты немесе екіжақты)
- ✓ Төменгі тістердің вертикальді тісальвеолярлы бағытта ұзаруы (біржақты немесе екіжақты)
- ✓ Екі жақтағы вертикальді тіс-альвеолярлы ұзару (біржақты немесе екіжақты)
- ✓ Жоғарғы немесе төменгі жақ тістерінің саггитальді ығысуы (біржақты немесе екіжақты)
- ✓ Тіс қатарының тілдік, ұрттық немесе таңдайлық ығысуы.
- ✓ Тіс қатарының комбинирленген ығысуынан болған ақау

ТІС ҚАТАРЫ АҚАУЫНЫҢ БІРІНШІ ТОБЫ

**Жоғарғы және
төменгі жақ
тістерінің
вертикальді
ығысуынан пайда
болған ақау.
Біржақты немесе
екіжақты.**

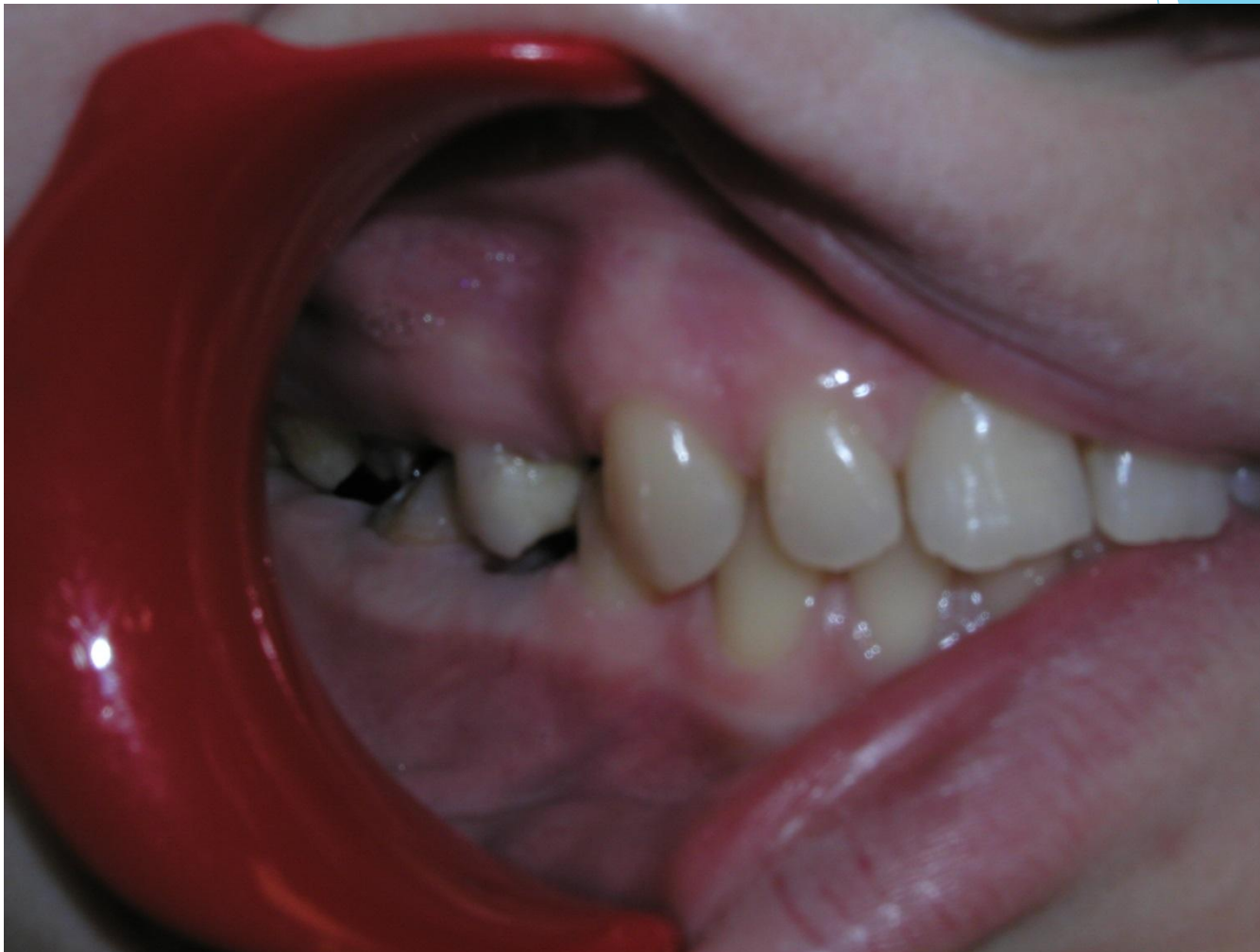

ТІС ҚАТАРЫ АҚАУЫНЫҢ БІРІНШІ ТОБЫ

Жоғарғы және
төменгі жақ
тістерінің өзара
вертикальді
ығысуынан болған
ақаулар.
Біржақты немесе
екіжақты.




Тіс қатарының ақауы



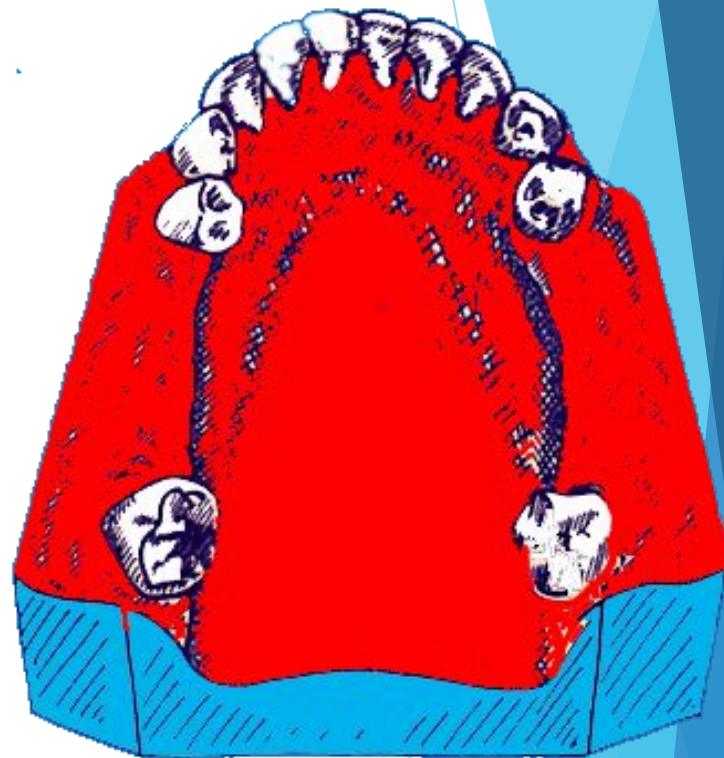
ТІС ҚАТАРЫ АҚАУЫНЫҢ ЕКІНШІ ТОБЫ

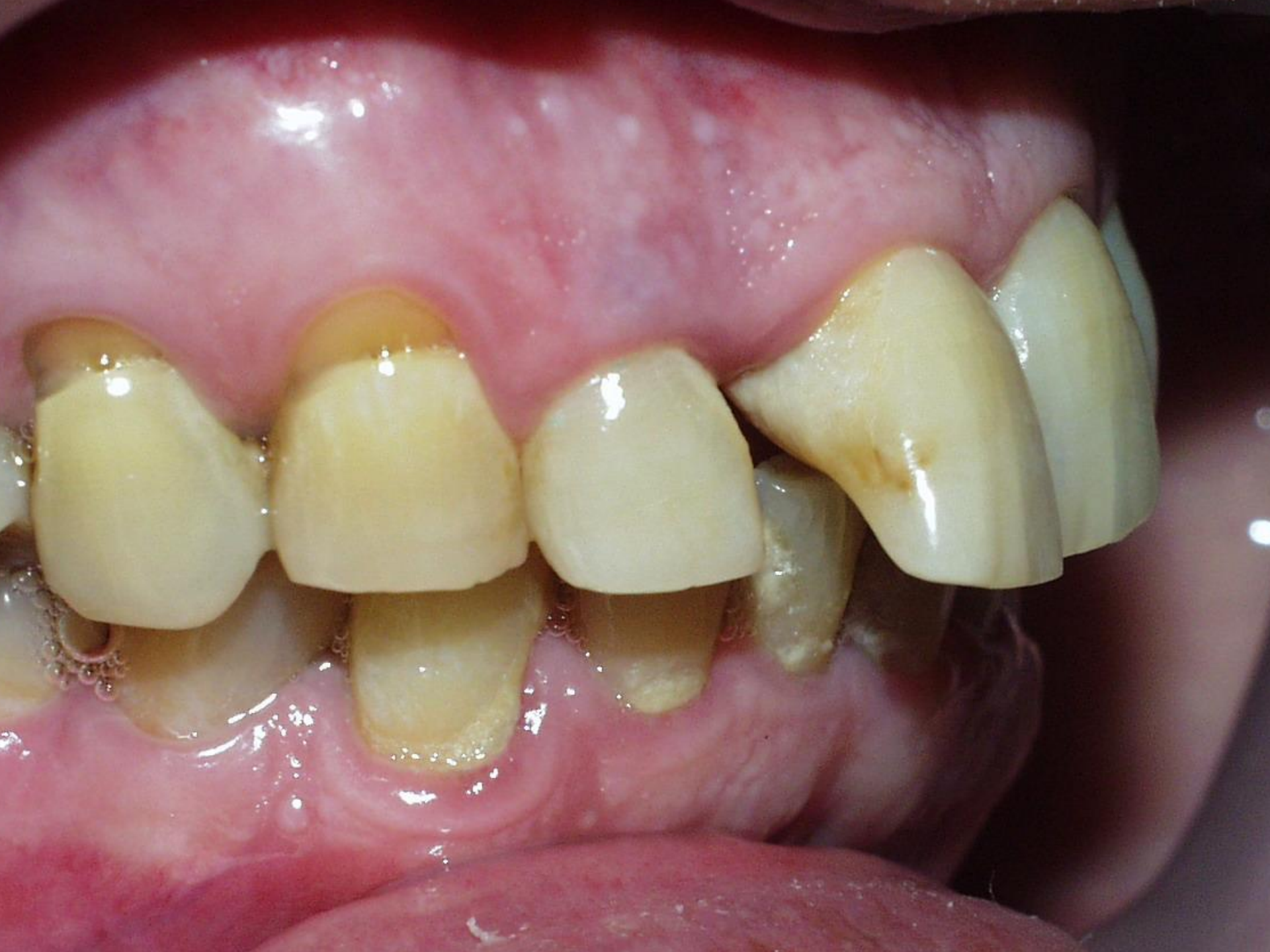Тістердің сагиттальді
ығысуы.
(мезиальді және
дистальді)



ТІС ҚАТАРЫ АҚАУЫНЫҢ ҮШІНШІ ТОБЫ


Тістердің таңдай
(тіл) немесе ұрттық
бетке иілуінен
пайда болған
горизонтальді
ақаулар





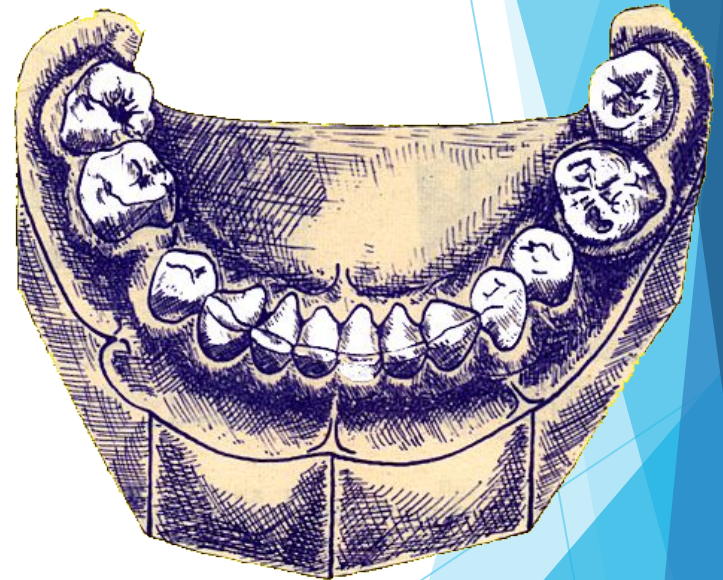
ТІС ҚАТАРЫ АҚАУЫНЫҢ ТӨРТІНШІ ТОБЫ

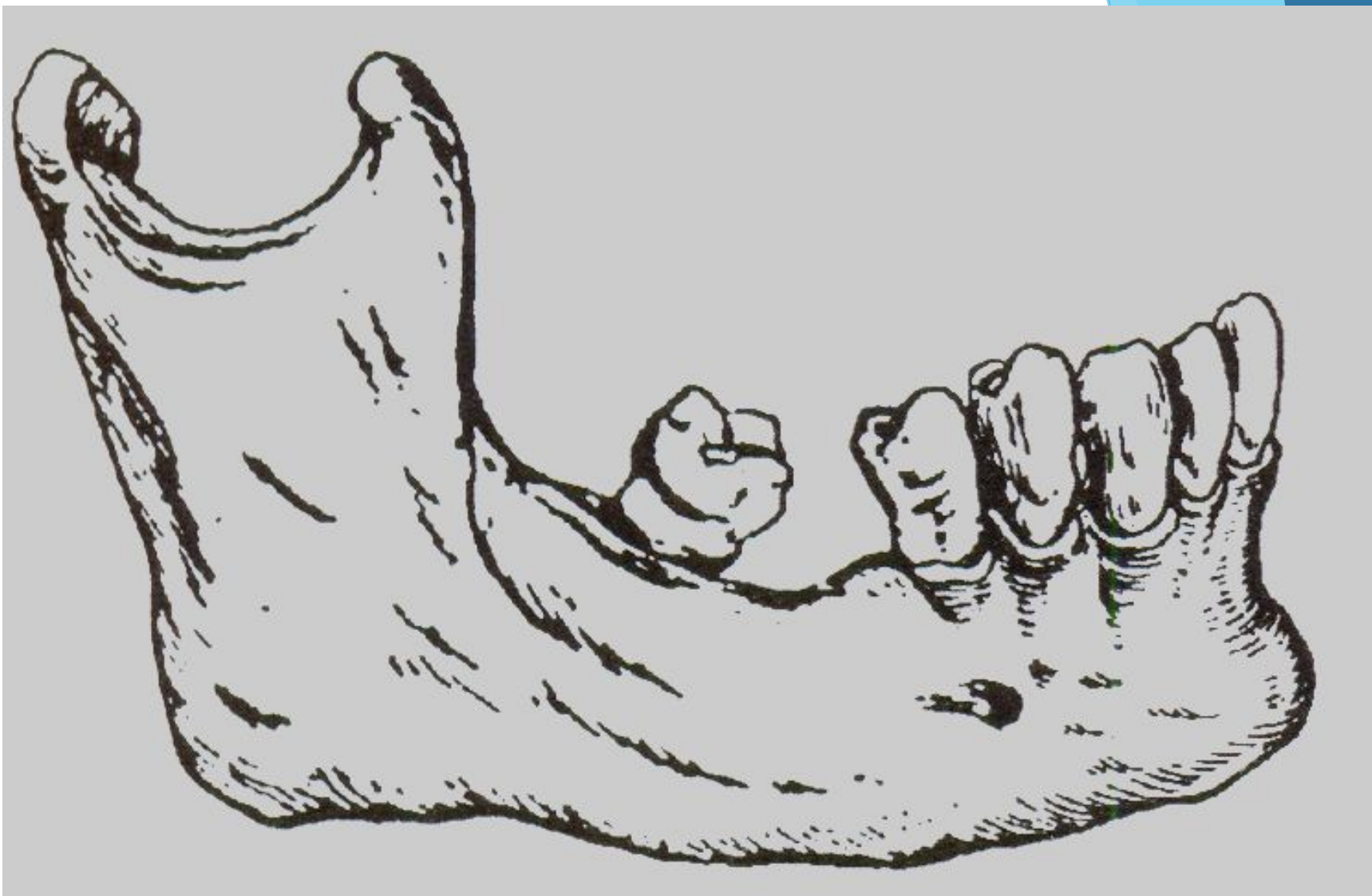Тістердің өз
өсінен айналуы
барысында
пайда болған
ақаулар.



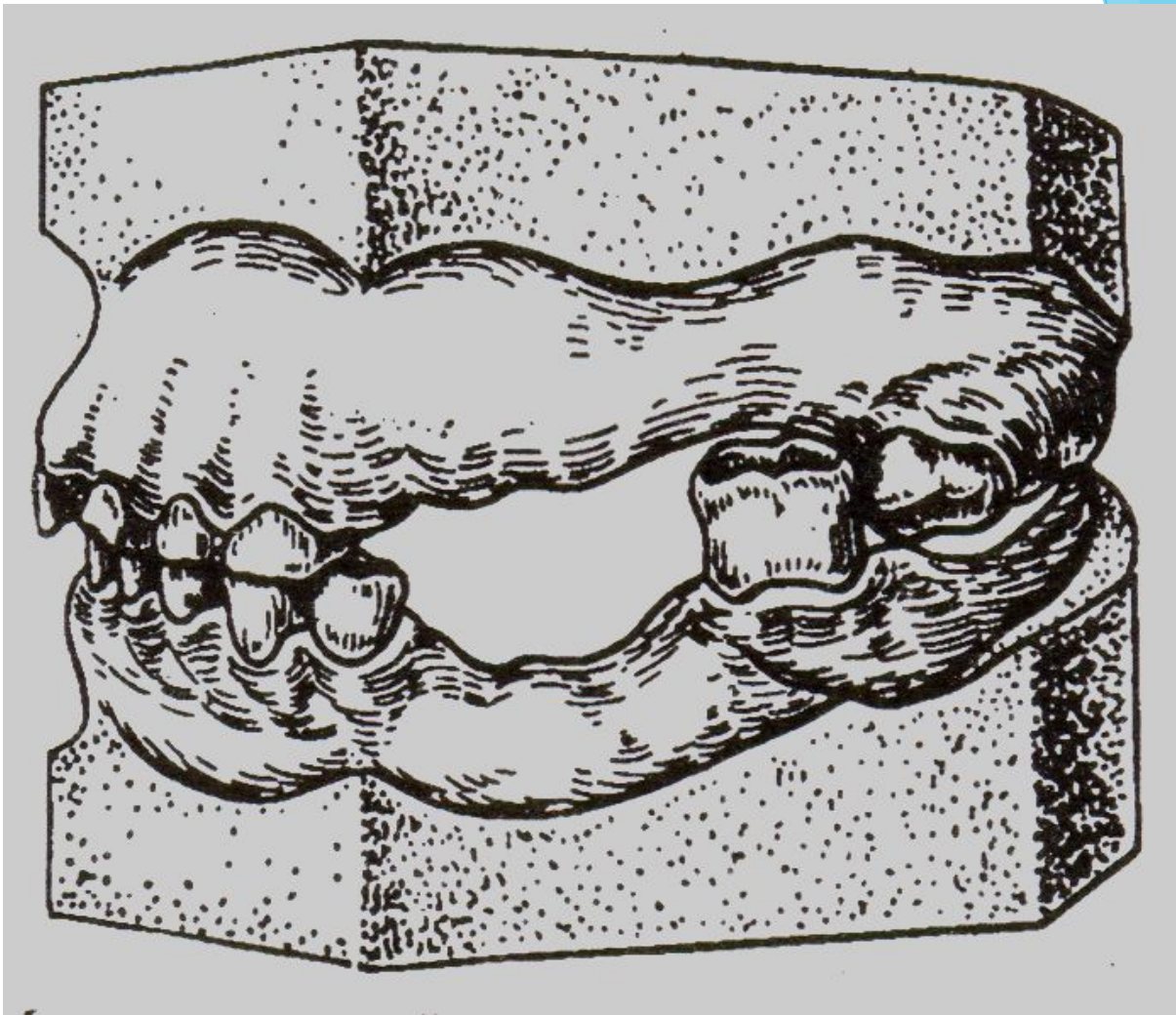
ТІС ҚАТАРЫ АҚАУЫНЫҢ БЕСІНШІ ТОБЫ

Тістердің
комбинирленген
ығысуынан пайда
болған ақаулар.

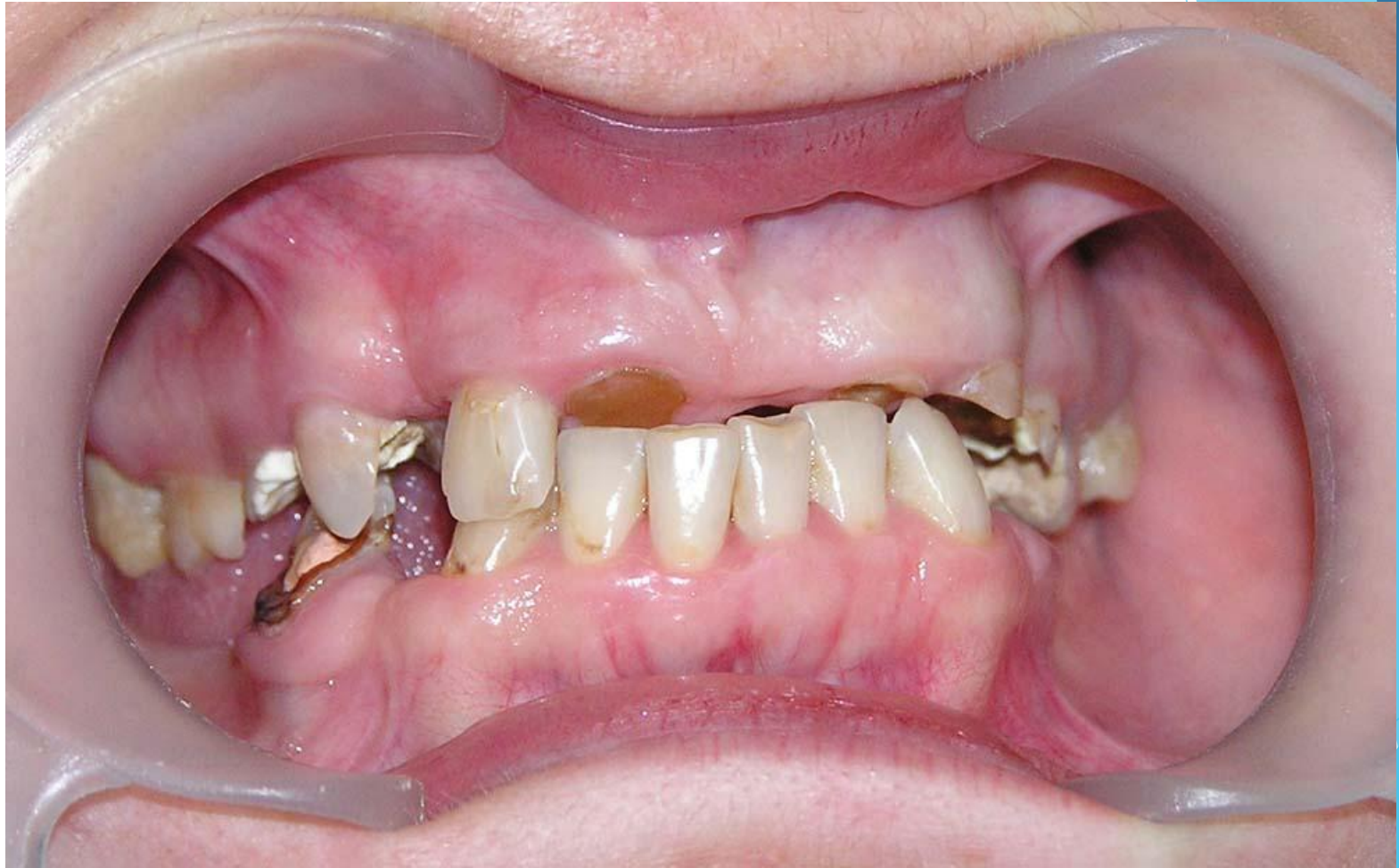

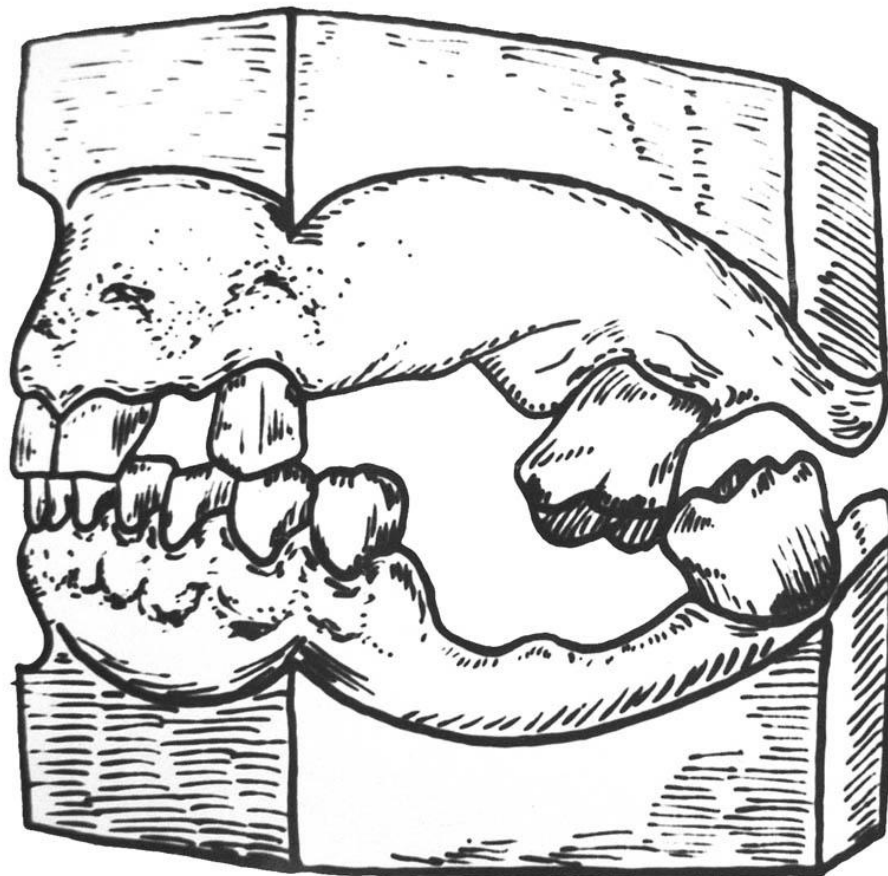


Тіс қатары дефектіне қарай 7 тістің мезиальды иілуі.

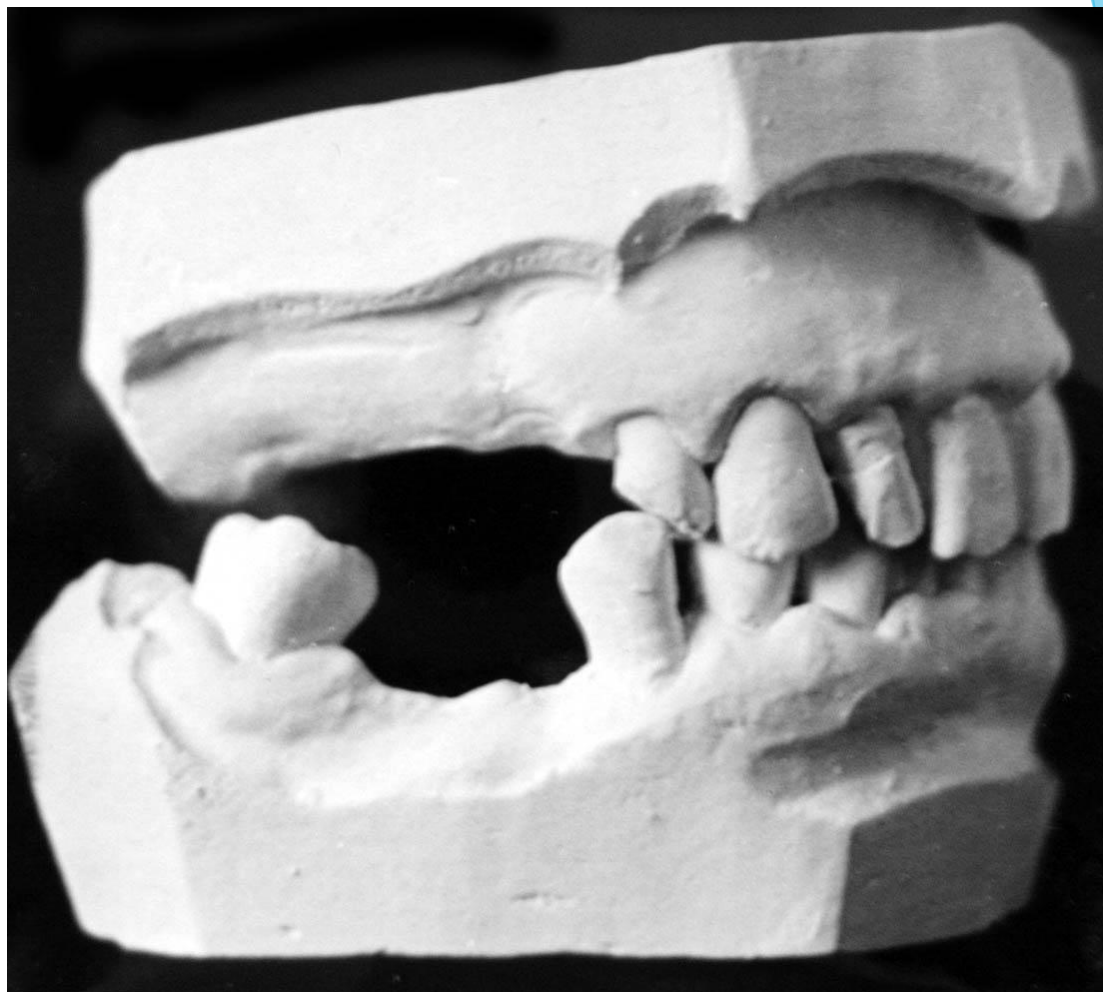

Алдыңғы топ тістерінің аса қажалуы кезіндегі азу тістердің орнынан жылжуы кезіндегі мүсін

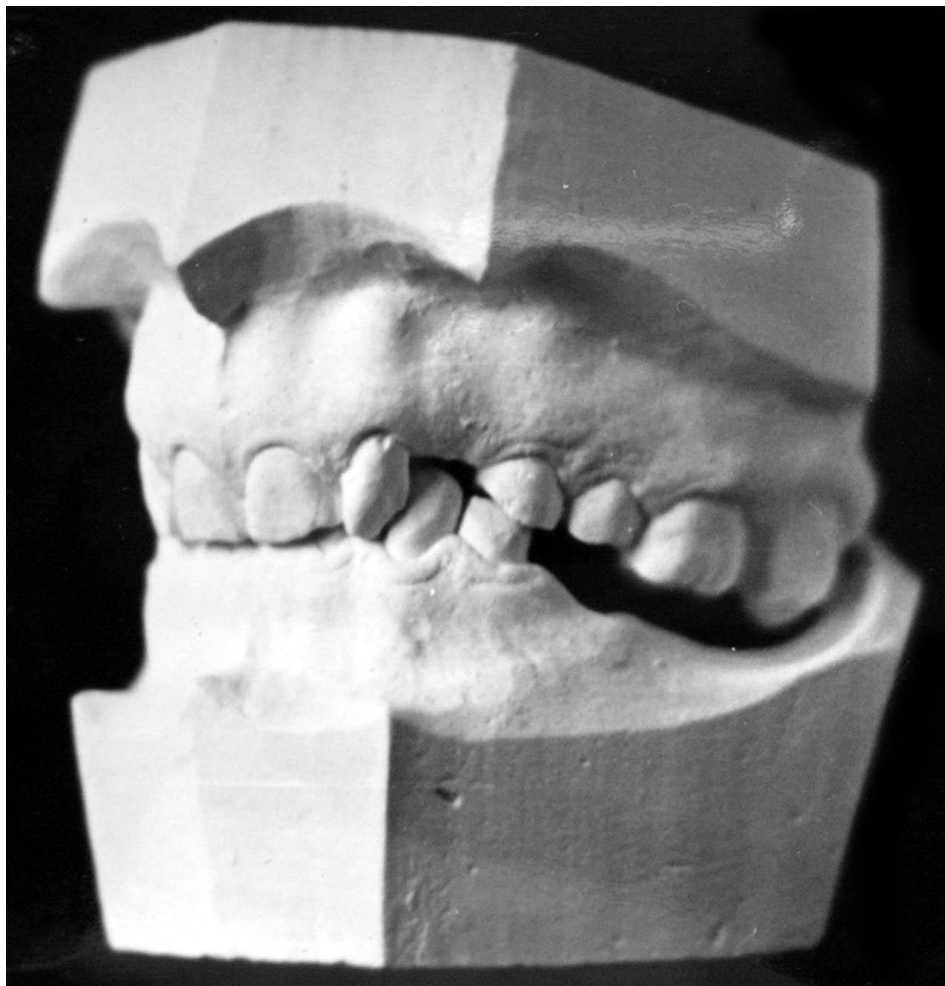




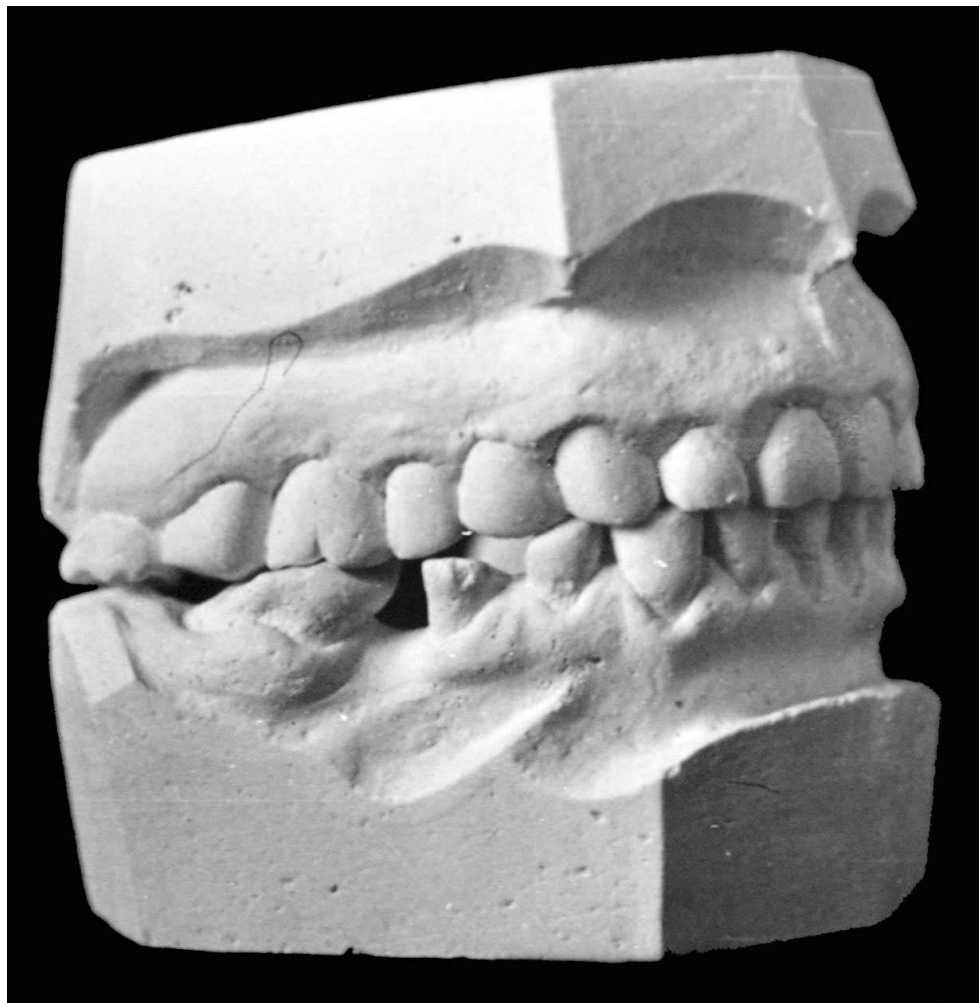Өзара вертикальды ығысқан төменгі жақ қимылының блокадасы



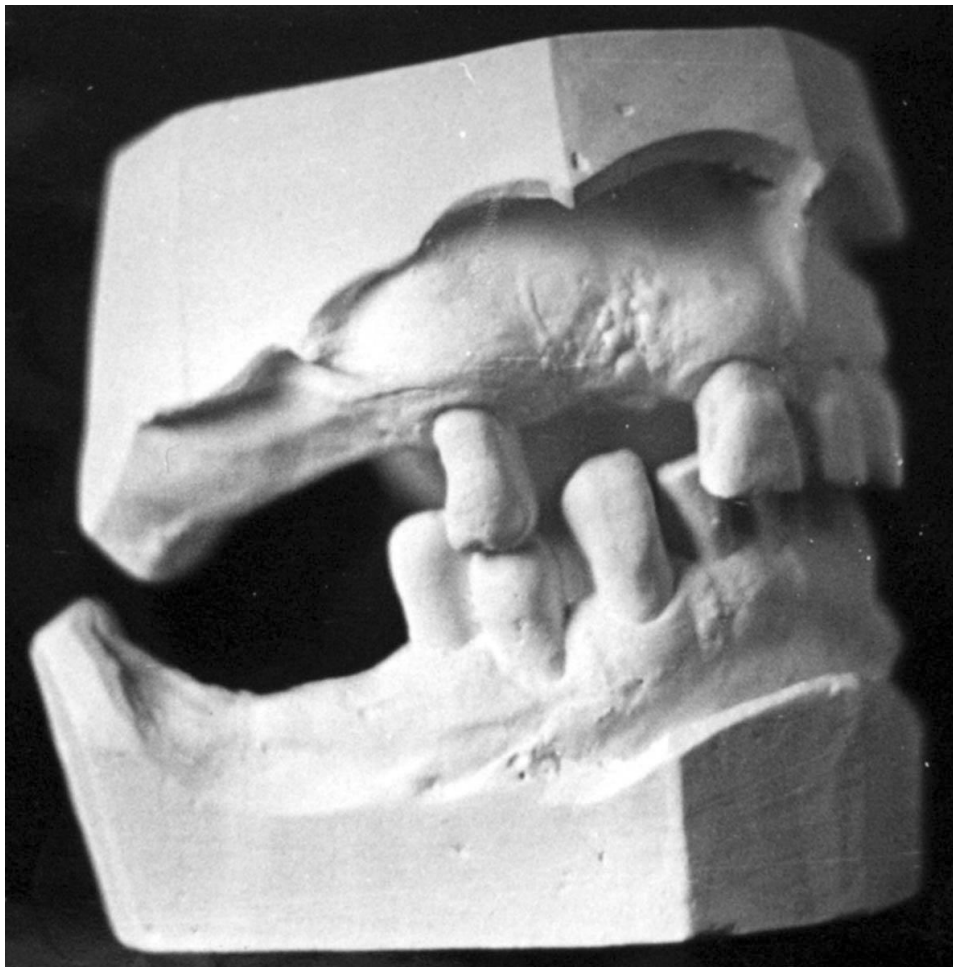**Кіші азу тістің дистальды жаққа
иілуі**



Жоғары тіс қатары деформациясы



**Төменгі жақтың екіншілік азу тістің
компенсирленген функциональды жүктелімі**



Кіші азу тістің ұяшыққа енуі

Тіс қатарының деформациясы

Екіншілік жартылай адентия нәтижесінде болған деформация кезіндегі емдік шаралар:

- Оклюзиялық ауытқуларды нормаға келтіру
- Төменгі жақ қимылының шектелуін жою;
- Тіс пародонтына түсетін функциональды қысымды жою;
- Рациональды конструкция дайындау үшін жағдай жасау

Тістердің окклюзиялық бетінің деформациясын түзету әдістері

Тістерді деформациялауды түзету әдістері:

1. Ортопедиялық:

а) тістерді тегістеу;

б) төменгі жақты қозғалту;

в) аппараттық.

2. Хирургиялық.

3. Біріккен немесе аспаптық-хирургиялық.

1. Тістерді қысқарту жолымен окклюзиялық бетін теңестіру оны рентгенограммада соның ішінде телерентгенограммада және жақтың диагностикалық мүсінінде жоспарлаған соң жүргізіледі.

Тістерді тегістеген соң дәрежесіне байланысты бетін тегістеу , кальций мен фтор қосылыстарын сіңдіру және қысқартылған тістерді сауытпен жабу жүргізіледі.

Егер жақтың диагностикалық мүсінінде немесе телрентгенограммада окклюзиялық жазықтықты жүргізу барысында ол берілген тістің қуысын кесіп өтетін болса тегістеуден алдын ол тістің нервтері алынады.

2. Төменгі жақты жылжыту -оның дистальды жылжуы кезінде, клиникалық және рентгенологиялық тұрғыдан анықталған кезде немесе анатомиялық-топографиялық жағдайлар болған кезде жүзеге асырылады. (СТЖБ ның алдыңғы бөлігінде кең саңылаудың болуы).

Қозғалыс кезінде негізгі қауіп – артқы окклюдиядан орталық окклюдияны қалыптастыру барысында «бос» буындардың қалыптасуы.

Сонымен қатар шайнау бұлшықеттерінде төменгі жақты жылжыту кезінде бекінген орындарының арасындағы арақашықтық өзгереді.

Көбінесе альвеола аралық биіктік ұлғаюы нәтижесінде бұлшықеттер созылады.

Аталған бұлшықеттердің функциональды тыныштық кезіндегі тонустан 4-5 күні 2-2,5 есе жоғарылайтын реакциямен көрінеді (миостатистикалық рефлекс) (И.С.Рубинов, 1964).

Шамамен бір аптадан кейін тонустың төмендеуі және 19-21 күні оның қалыпты жағдайға келуі басталады. 4-6 апта өткен соң шайнау бұлшықеттерінің бейімделуі аяқталады, СТЖБ бейімделуі жалғасады. Көптеген ғалымдардың айтуынша альвеола аралық биіктік функциональды тыныштық кезіндегі биіктіктен аспау керек.

Төменгі жақты қалыпты жағдайда ұстап тұру үшін жиі жағдайда айқын төмпешіктері бар жасанды тістермен алмалы пластиналы протездер қолданылады. Төмпешіктер төменгі жақтың сагитальды жылжуын болдырмайды және дистальды жылжудың қайталанудың алдын алады. Көп жағдайда протезге қосымша тістем алаңдары және каппалар ұсынылады.

Аппараттық әдіс

Тістем алаңы бар протездерді қолдану. Олар сонымен қатар ортодонтиялық функционалды аппараттарға жатады.

Дезокклюзия әдісі

Көрсеткіші: Попов-Годон феноменінің 1 типінде 35-40 жас аралығындағы науқастарға. Мақсаты: тірек – ұстағыш кламмері бар емдік алынбалы аппараттармен жоғары қысыммен үзілмелі түрде әсер етуге негізделген.

Емдік аппарат құрылымы: тістем алаңшасы бар
пластиналы немесе доғалы протез.

Тіс қатары түйіскен кезде ығысқан тіс пен тістем
алаңшасы түйіседі, ал қарама қарсы жағында
пайда болатын саңылау 2 мм аспауы қажет.

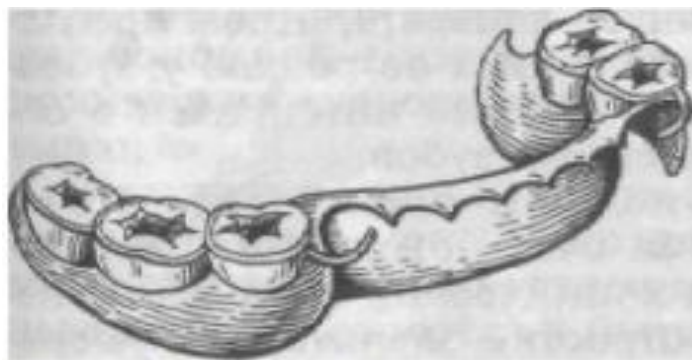
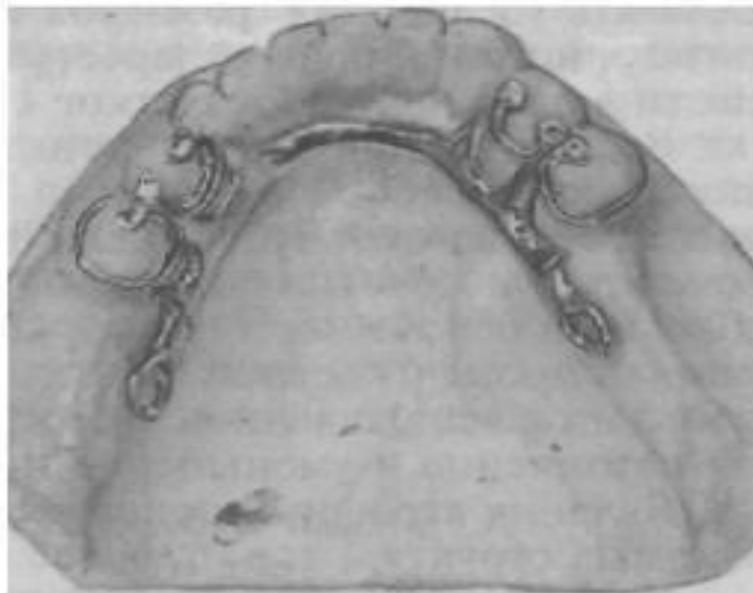
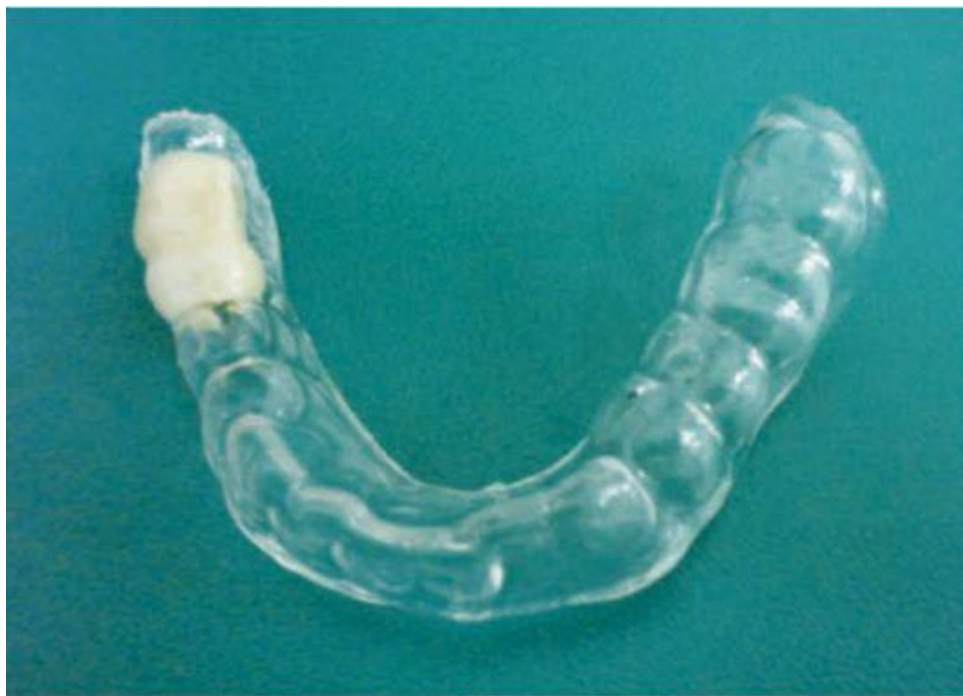Рис. 139. Лечебная пластинка
для устранения деформации зуб-
ного ряда.

Рис. 140. Каркас бюгельного
протеза для устранения дефор-
мации зубного ряда.



Екінші кезеңді окклюзиялық беті толық түзелмеген кезде, ығысқан тіс орнына толық тұрмаған кезде жүргізіледі.

Екінші кезеңде – тістем алаңын тез қатаятын пластмассамен 1-2 мм ге ұлғайтады. Тіс қатырының Окклюзиялық беті тегістелгеннен кейін тіс қатарының кетігін тұрақты ортопедиялық құрылыммен ауыстырады.



Хирургиялық әдіс

▶ **Тісті жұлу-** тіс қозғалғыш, басқа әдістер нәтижесіз болған кезде, түбір ұшында созылмалы қабыну үрдістері болса, емдеуге жарамсыз болса осы әдісті қолданады.

Альвеолярлы бөліктің айқын гипертрофиясы болса-тісті жұлумен қатар альвеола өсіндісінің резекциясы жүргізіледі.

▶ **Шухард бойынша горизонтальды остеотомия**

ығысқан тістердің түбір ұшы проекциясында тоннель жасап, пайда болған кеңістік арқылы себеші тісті альвеола айдаршығымен бірге жылжытады.

Комбинирленген (аппаратты-хирургиялық) әдіс

Хирургиялық әдіс кортикотомия және компактоостеотомия қолданылады. Тіс қатары деформациясы аймағындағы компактті пластинканы кесу арқылы жасалады.

Кортикотомияның екі түрі бар: сызықтық (Е.И.Гаврилов) және торлы (А.Т.Титова).

Кейін ортопедиялық құрылыммен емді жалғастырады.

Қолданылған әдебиеттер:

- ▶ Интернет жүйесі: www.google.ru
- ▶ Ортопедическая стоматология В.Н. Трезубов , А.С.Щербаков , Л.М.Мишнев .
- ▶ Ортопедическая стоматология Н.Г. Аболмасов
- ▶ Рузуддинов С.Р., Седунов А.А., Лобанов Ю.С., “Пропедевтика ортопедической стоматологии” Алматы, 2010