

*21.10.09*

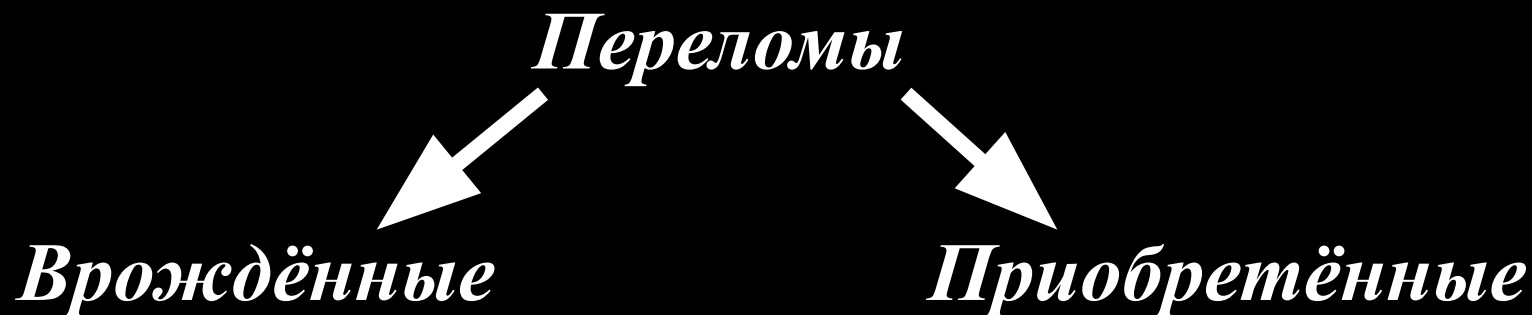---

# *Переломы*

# *Классификация:*

---

- *Переломы – повреждение кости, сопровождающееся нарушением ее целостности.*



# *Врождённые переломы*



*Редки, возникают  
внутриутробно, в связи с  
Неполноценностью  
костного скелета плода, и  
в результате применения  
силы при извлечении плода  
во время родов или в  
результате травмы  
беременной.*

# *Приобретённые переломы*

---

*Патологические*

*Травматические*

*Патологические переломы происходят в патологически измененной кости (остеомиелит, туберкулез, сифилис, эхинококкоз костей, злокачественные опухоли). Они происходят при незначительной травме, а иногда и без травмы.*

# *Травматические переломы*


---

*Самую многочисленную группу приобретённых переломов составляют травматические, которые возникают от одномоментного воздействия чрезмерной механической силы при транспортной, производственной, боевой и других видах травм. Травматические переломы сопровождаются большим или меньшим повреждением мягких тканей, окружающих кость. Если под действием травмирующего предмета или острого отломка кости нарушается целостность кожи, то образуется открытый перелом. Если целостность кожи не нарушена, то перелом называют закрытым.*

# Перелом

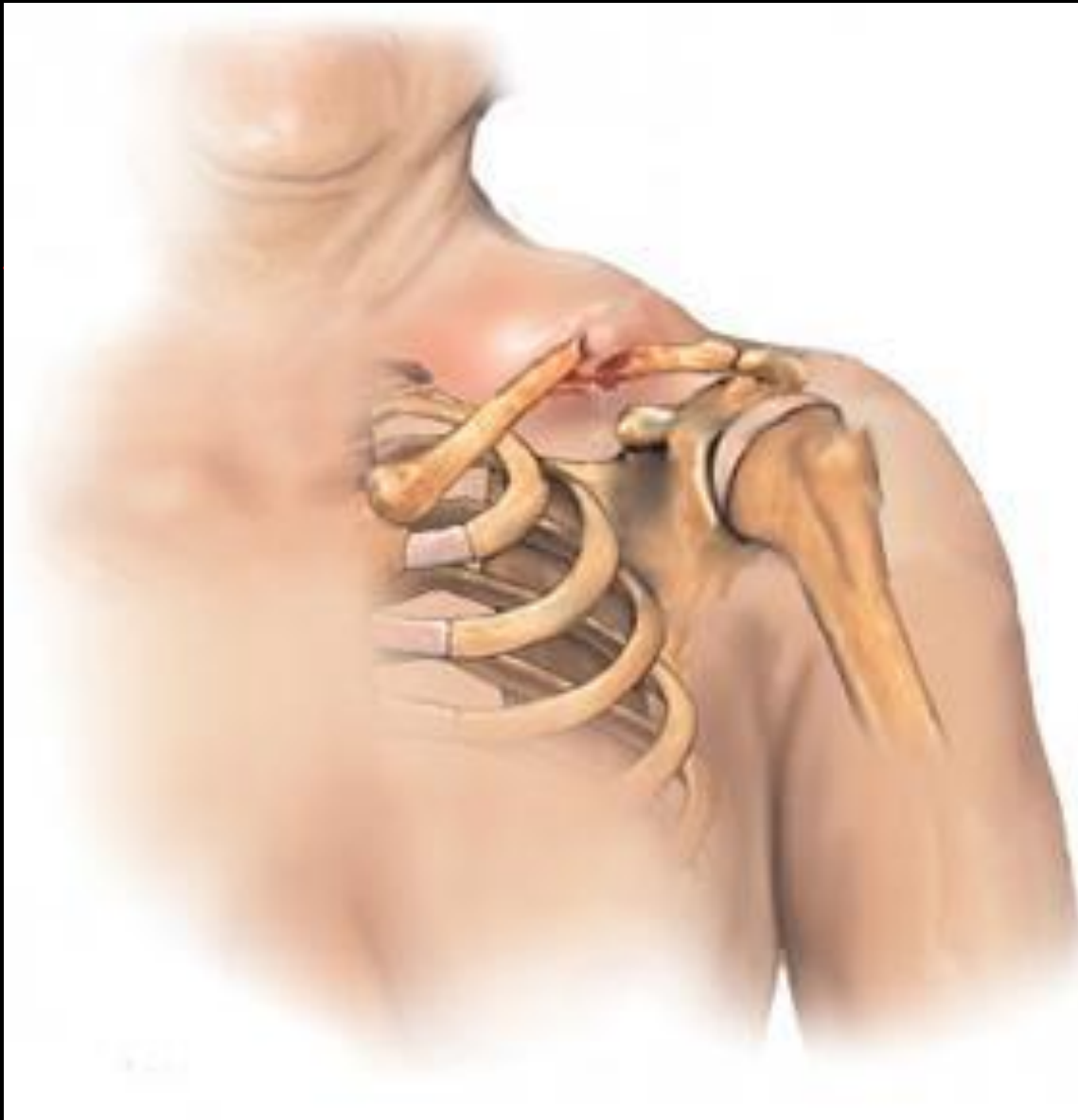Открытый

Закрытый

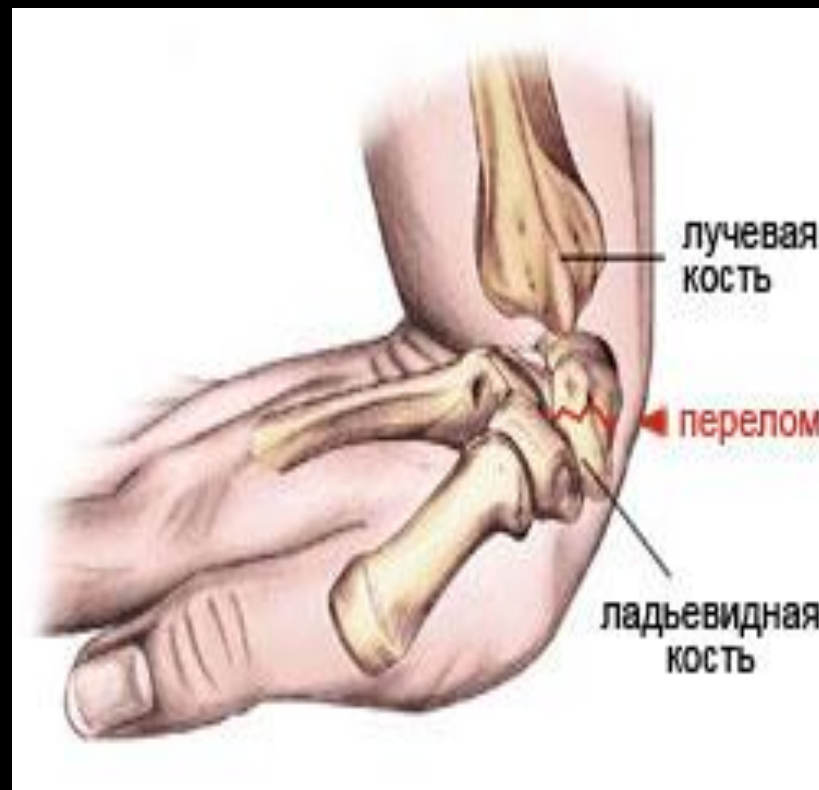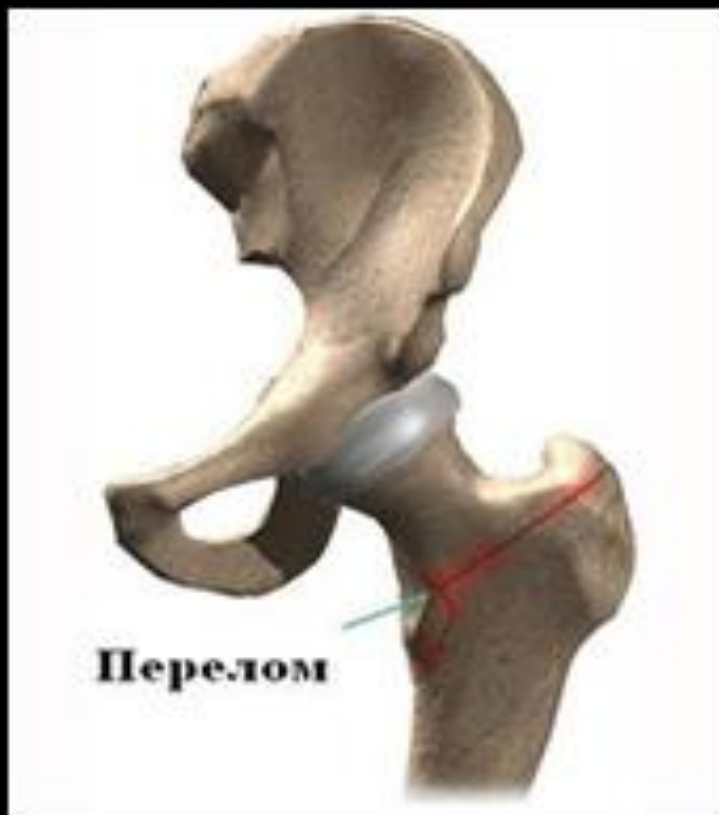


# *Перелом ключицы*

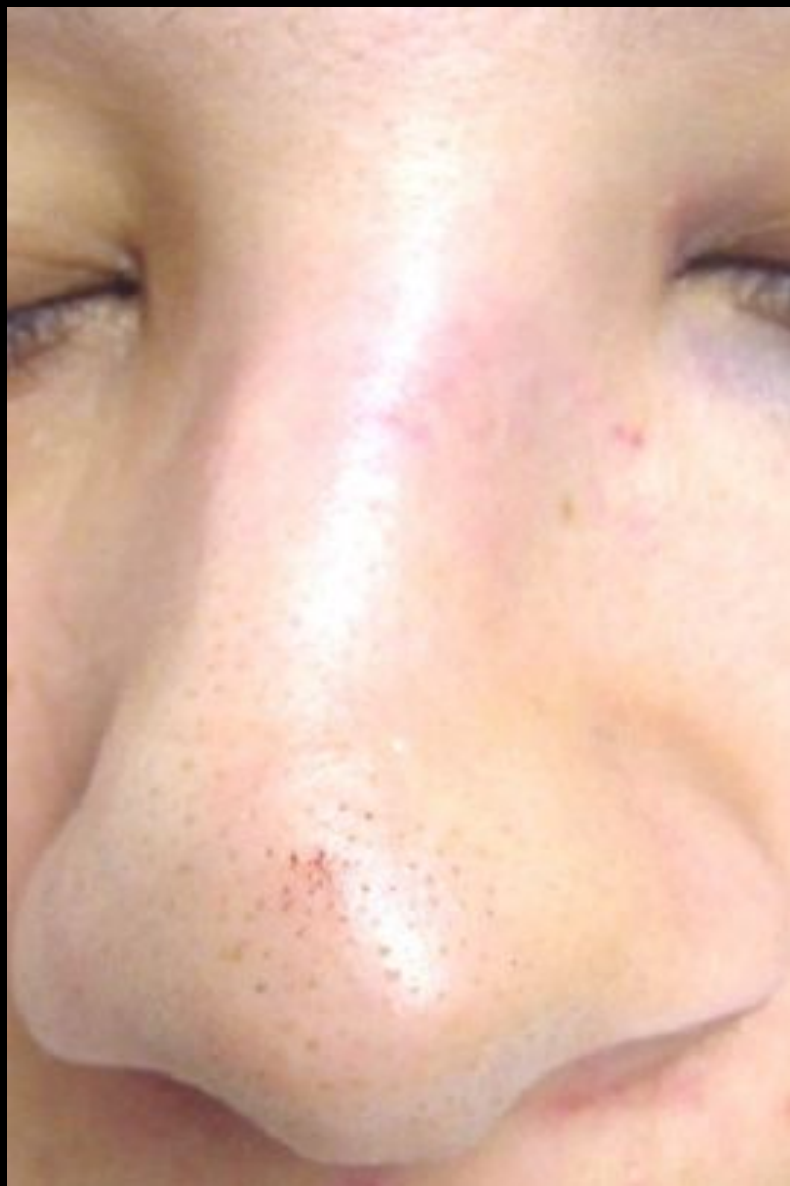---



# *Переломы конечностей*







# *Перелом носа*

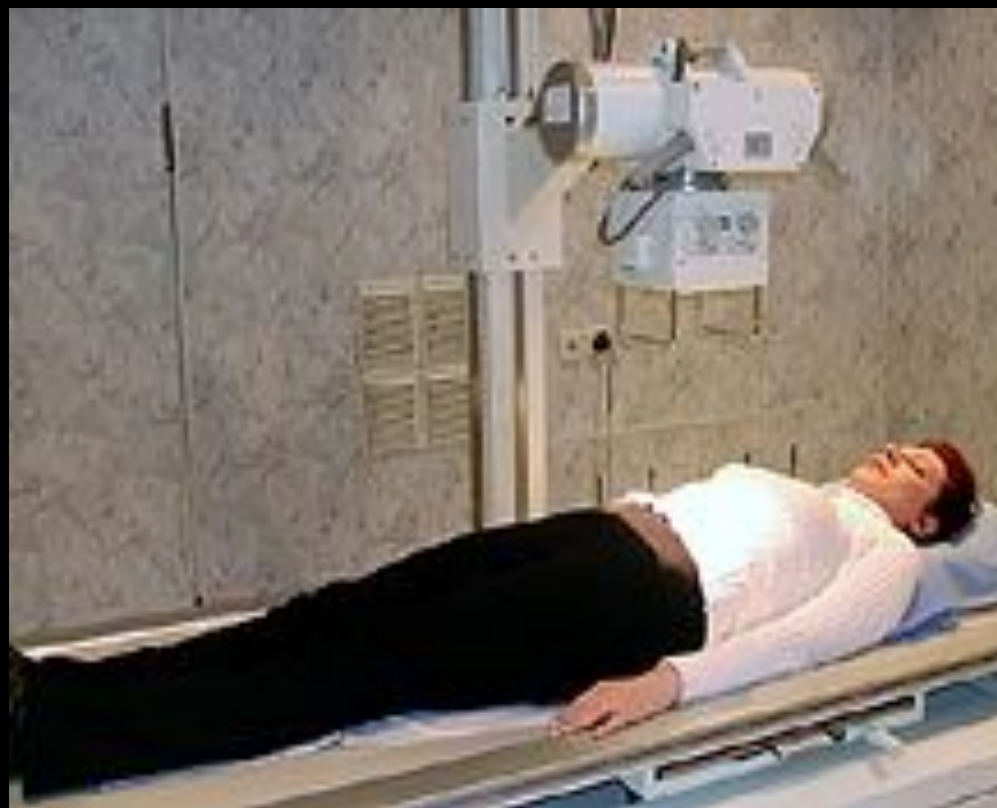---

*Клиническими признаками перелома кости являются боль, отечность тканей, патологическая подвижность и крепитация костных отломков, нарушение функции, при возникновении смещения отломков — деформация конечности.*

# *Рентген*

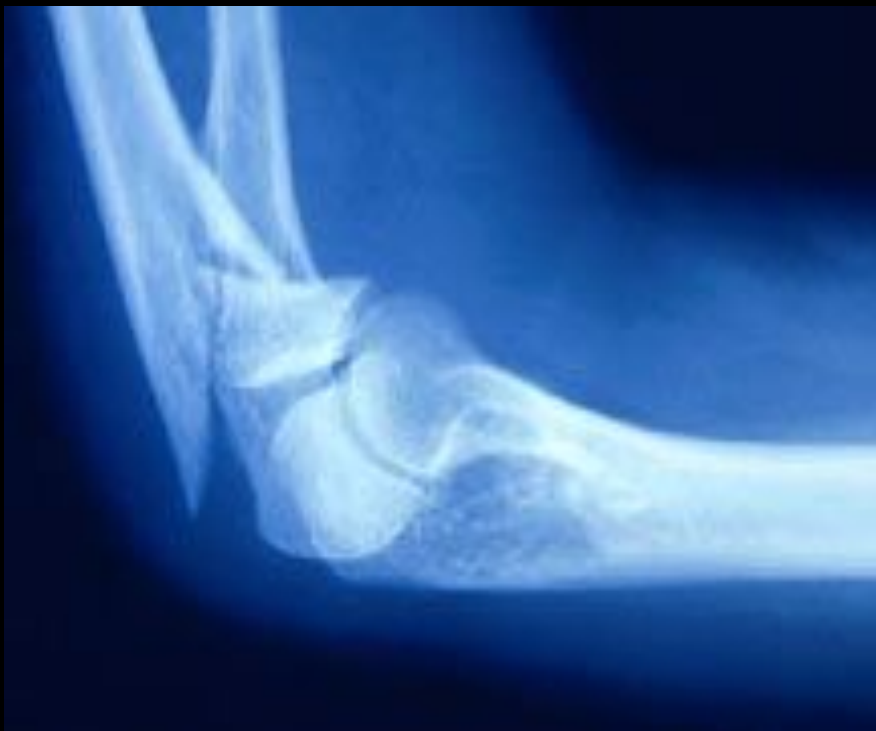---

*Основным в  
Диагностике  
переломов  
Является  
Рентгенологическое  
исследование.*



# *Трещина*

---



*Диагноз перелома во всех случаях должен быть Подтвержден Объективными Рентгенологическими симптомами. К его прямым признакам относятся наличие линии перелома (линия просветления в теновом отображении кости).*

# *Сращение переломов*

---

*Сращение переломов – сложный биологический процесс, начинающийся спаянием отломков Молодой соединительной тканью, образующей так называемую мягкую мозоль. Она затем превращается в костную мозоль, прочно соединяющую отломки. Скорейшую сращению способствуют тесное соприкосновение отломков и покой. При этих условиях длительность сращения зависит от того, какая кость сломана.*

# *Лечение перелома*

---



*Лечение перелома состоит в устранении смещения путём вправления (репозиции) отломков с последующей фиксацией их в правильном положении на срок, необходимый для сращения перелома*

*Лечение проводит хирург или травматолог, к которому пострадавший должен быть направлен как можно скорее.*

# *Первая помощь*

---



*Первая помощь заключается в транспортной иммобилизации, чаще всего при помощи шин из подручных материалов. Хорошая транспортная иммобилизация препятствует увеличению смещения отломков и уменьшает болезненность при перевозке пострадавшего, а значит и возможность развития травматического шока.*