

- Тақырыбы:
- **Іріңді паротит. Мастит. Парапроктит, лимфангаит, лимфаденит, тромбофлебит**

Орындаған: Жарылқап Ә

Қабылдаған: м.ғ.к доцент, Төлежанов Н

ЖМ-304

Жоспар:

I. Кіріспе

II. Негізгі бөлім

1) Іріңді паротит

2) Мастит

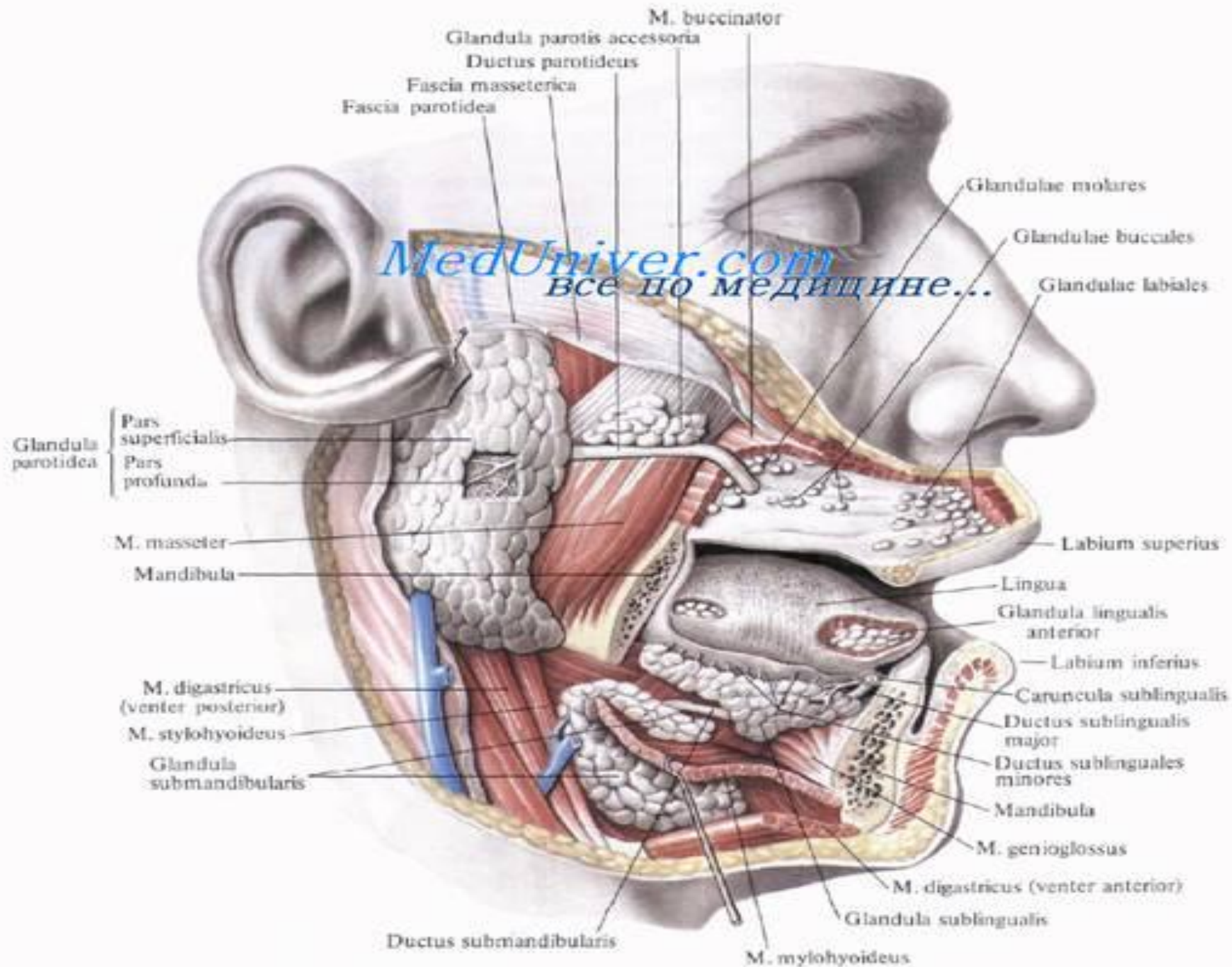
3) Парапроктит

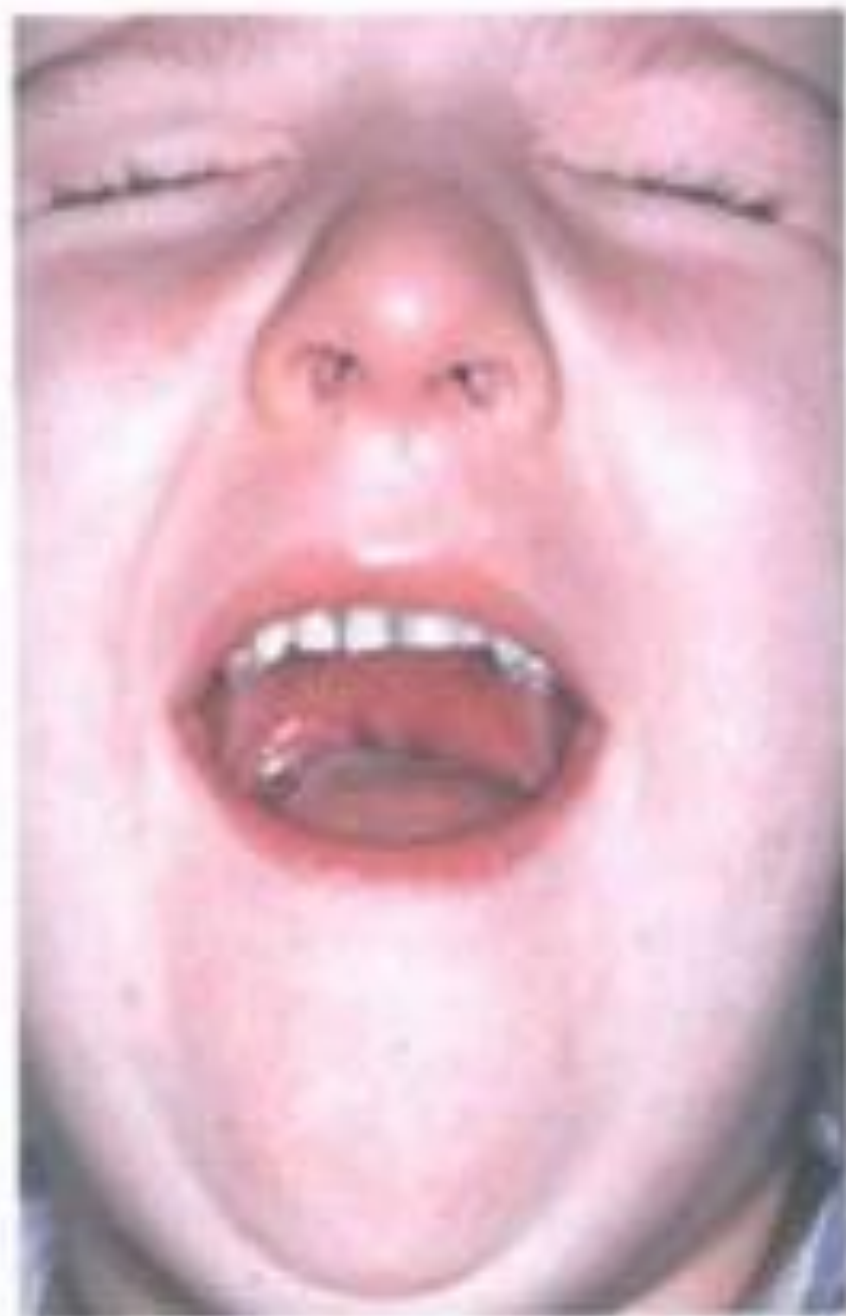4) тромбофлебит

III. Қорытынды

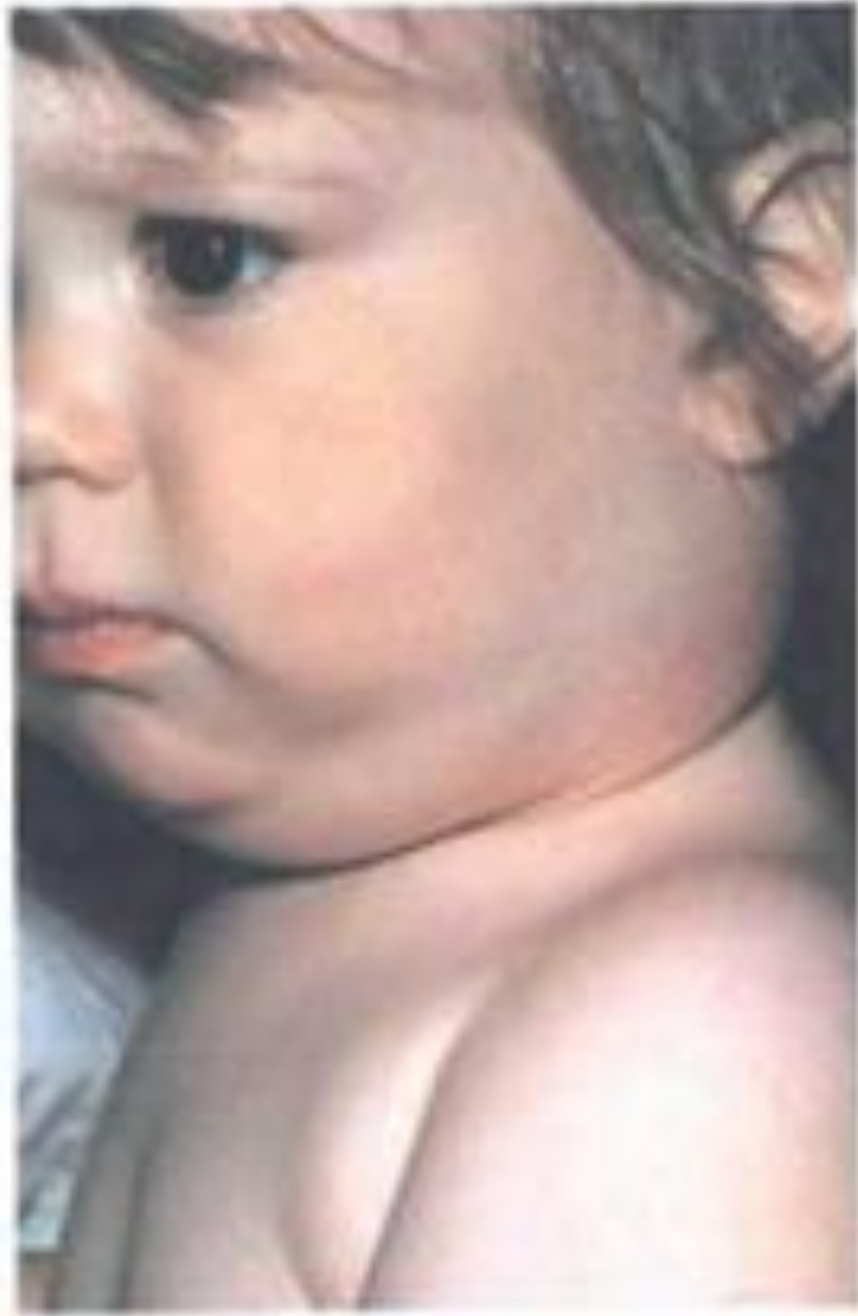IV. Пайдаланылған әдебиеттер

Іріңді паротит - яғни құлақ түбі, шықшыт бездерінің қабынуы – құлақ айналасының бездерінің іріңді қабынуы. Іріңді - қабынған сілекей бездерінен бөлініп шыққан секреттер (адамдар мен жануарлар ағзасының сыртқы секреция бездері бөліп шығаратын зат) стафилококктар мен стрептококктарды бөліп қарайды. Жұқпалы аурулардың таралуының соматогенді, гематогенді және лимфогенді жолдары болады.





1



4

Клиникалық көрінісі.

Жұқпалы аурулар барысында іріңді паротит әдетте аурудың екінші жартысында дамиды, ал операциядан кейінгі кезеңде – операциядан кейін 4-5-ші күні дамиды. Жалпы көрінуі – дененің қызуының көтерілуі, бас ауруы, шайнау және жұту кезіндегі ауырсыну болып табылады.

Қанның жалпы талдауында лейкоцитоз, лейкоцитарлы формуланың солға жылжуы байқалады.

Жергілікті құбылыстар бездердің ісінуі, тығыздалу мен ауырсынып ұлғаюынан көрінеді. Оның астындағы теріні қан кернейді және ісінеді. Ауыз қуысының шырышты қабығы ісініп, құлақ маңайы бездерінің каналының тесіктерін қан кернейді. Аурудың 3-4-ші күні каналдан іріңді экссудаттың бөлініп шығуы басталады.

Емдеу.

Ауру басталарда консервативті емдеу (антибиотиктер, ауыз қуысын күту, диета және т. б.) басталады. Іріңді процестің болуы кезінде операцияны кешіктіруге болмайды. Бар сілекейлі тастарды алып тастау керек. Операция іріңді ошақты және дренажды ашудан тұрады. Операция кезінде 1,5 см-ден 3,0 см-ге дейін кесу жүргізіледі. Операцияны орындау кезінде беттің жүйке тамырлары мен оның тармақтарының орналасуын есепке алу қажет.

Науқастарға орнынан тұрмай жату тағайындалады, әсіресе ауыз қуысын мұқият күтуге үлкен маңыз беріледі. Бездің айналасына жылытатын компресс, мазь жағылған таңулар салынып, физиотерапия (соллюкс, УФ – сәулелену, УВЧ –терапия) қолданылады.

Мастит.

Мастит – бұл сүт безінің жедел қабынуы болып табылады. Ол негізінен босанғаннан кейін, лактация кезінде (лактациялық мастит) дамиды.

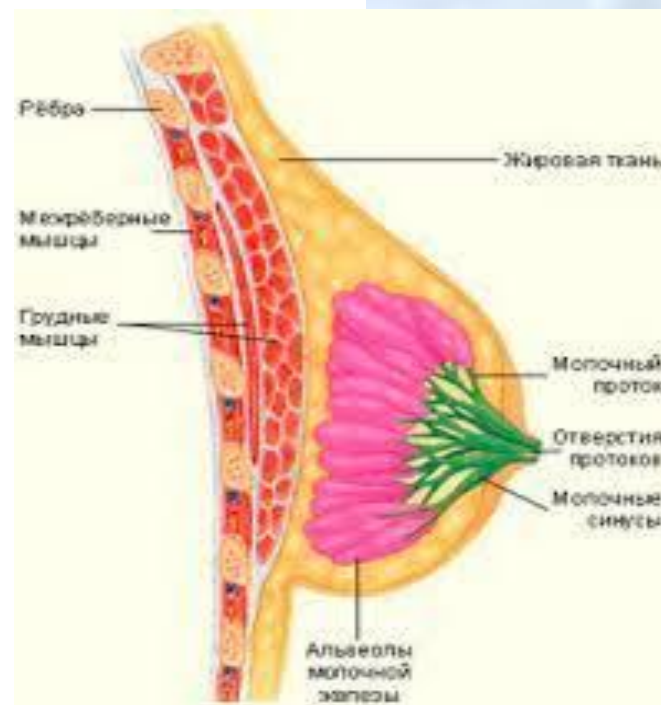
Инфекция (жиі стафилококк) сүт безіне емізктің майда жарықтары, сонымен қатар лактостаз кезінде сүт өзектері арқылы да енеді. Көбінесе, бірінші рет босанған әйелдер ауырады, өйткені олардың сүт өзектері тар, жетілмеген, емізіктері қозғалмалы емес және оның терісі нәзік, микрожарақаттармен тез зақымдалғыш болады.

Галактофорит деп – сүт өзектерінің қабынуын айтады. Ол сүтпен бірге іріңнің шығуымен ерекшеленеді. Егер қабыну үрдісі сүт безіне ауысса, мастит дамиды.

Маститті лактостаздан ажырата білу керек. Лактостаз кезінде 2 сүт безі де үлкейеді, дене қызуы көтерілмейді, ауыру сезімі болар-болмас. Сүтті сауып тастаса, әйел өзін жеңіл сезіне бастайды. Бірақ лактостаз жойылмаса және инфекция түссе, онда 2-4 күннен кейін мастит дамуы мүмкін.

Қабынудың ағымына байланысты жедел маститтің түрлері:

1. Жедел серозды мастит.
2. Жедел инфильтративті мастит.
3. Флегмонозды мастит.
4. Абсцессті мастит.
5. Гангренозды мастит.
6. Панмастит.
7. Созылмалы инфильтративті мастит.



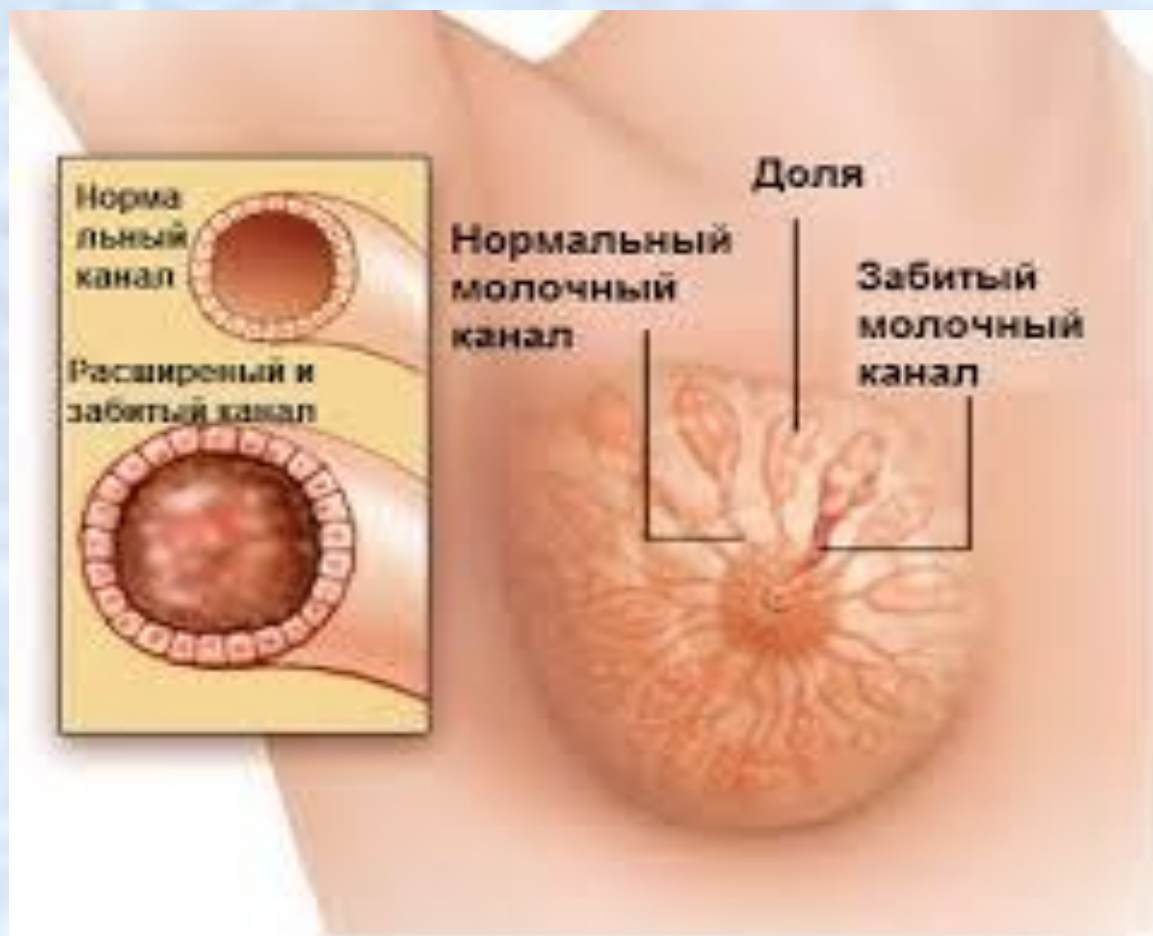Жедел серозды мастит дене қызуының $38-39^{\circ}\text{C}$ -қа дейін жоғарылауымен, ауыру сезімінің күшеюімен, сүт безінің ұлғаюымен, гиперемия мен инфильтраттың айқын болмауымен ерекшеленеді. Сүтті сауғанда ауыру сезімі күшейеді және жеңілдік әкелмейді.

Жедел инфилтративті маститте қатты ауыратын инфильтрат пайда болады, шекарасы анық болмайды, гиперемия, әлсіздік, бастың ауыруы, дене қызуының 40°C дейін жоғарылауы байқалады. Науқастың жағдайы ауыр деп бағаланады. Бірақ дұрыс ем тағайындалса, онда аурудың беті қайтуы мүмкін. Міндетті түрде сүтті сауып тастап отыру керек; сұйықтықты қабылдауды азайту қажет; физиотерапия, антибиотиктермен новокаинді қоршаулар жүргізілуі тиіс; антибактериальді, инфузионды және дезинтоксикациялық ем тағайындалуы қажет. Кейбір жағдайларда гормондарды енгізіп, лактацияны (сүттің түзілуін) басу керек.

Флегмонозды маститте интоксикацияның әсерінен науқастың жағдайы күрт нашарлайды, сүт безі үлкейіп қатаяды, ісінеді, ауырсынады, көкшіл түспен араласқан айқын гиперемия байқалады, тері асты веналары кеңейеді, лимфангиит, лимфаденит, анемия дамиды, жұмсарған бездің бөліктері анықталады. Хирургиялық жолмен ғана емдеуге болады – іріндікті тіліп, өліеттенген тіндерді кесіп алады.

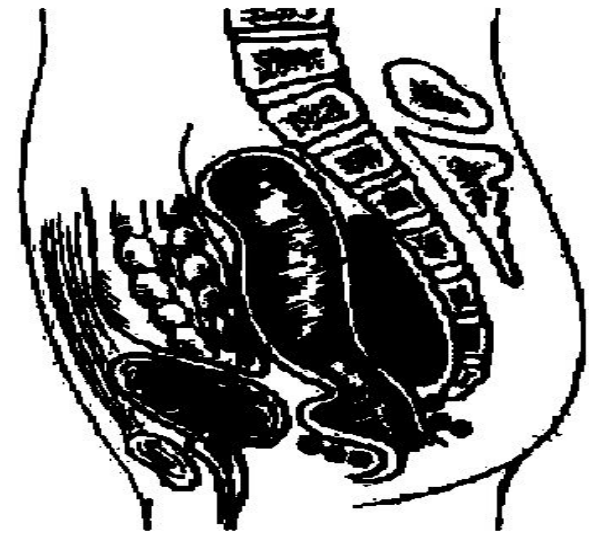
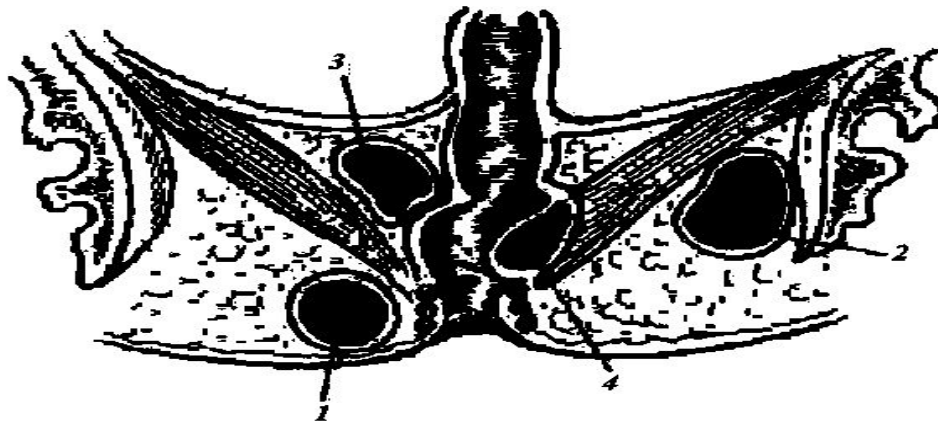
Абсцессті мастит инфильтративті түрінің ірінді ыдырауы кезінде дамиды. Клиникалық көрінісі абсцесстердің белгілеріне ұқсас болады, флюктуация анықталады, таңертеңгі және кешкі температураның айырмашылығы үлкен болады. Емі – тек хирургиялық әдіс. Кішігірім ошақтар болса, пункция жасап емдеуге болады.

Гангренозды мастит ең ауыр түрі болып табылады. Көбінесе, дәрігерге кеш қаралғандықтан дамиды және қант диабеті бар науқастарда жиі кездеседі. Бұл аурудың қоздырғыштары анаэробты және шірікті микрофлора болып табылады. Маститтің бұл түрінде сепсис жиі дамиды және ол өлімге әкелуі мүмкін. Егер сүт безі толық өліеттенсе, оны **панмастит** деп атайды. Гангренозды маститтің хирургиялық емінде сүт безін толық алып тастайды және мұндай науқастарға сепсистегідей кешенді ем шаралары жүргізіледі.



Парапроктит

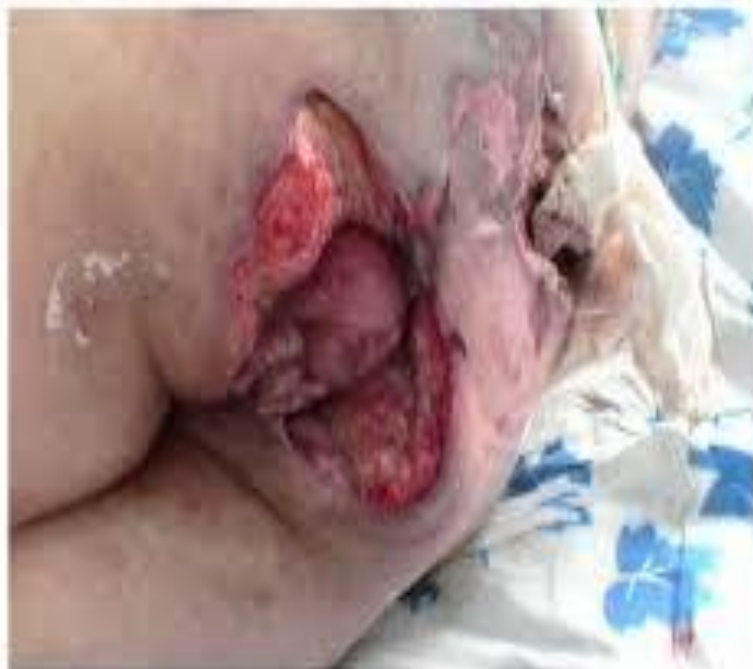Парапроктит деп – тік ішектің айналасындағы шелдің жедел қабынуын айтады. Аралас микрофлорамен, әсіресе ішек таяқшасымен қоздырылады. Инфекция анальді бездер арқылы шелге өтеді. Сонымен қатар, парапроктит тік ішектің шырышты қабығының микрожарақаттарында, анальді өзектің жарықтарында, геморройда дамиды және қабыну үрдісіне шалдыққан жанындағы ағзалардан инфекция гематогенді және лимфогенді жолдармен таралуы мүмкін.



Орналасуына байланысты парапроктиттің жіктелуі:

1. Теріастылық парапроктит.
2. Шырышастылық парапроктит.
3. Ишиоректальді парапроктит.
4. Пельвиоректальді парапроктит.
5. Ретроректальді парапроктит.

Ишиоректальный парапроктит



Теріастылық парапроктитте артқы өтістің (тесіктің) аймағында ауыратын инфильтрат (ісіну), гиперемия пайда болады.

Шырышастылық парапроктитте ауыру сезімі үлкен дәретке отырғанда күшейеді. Ректальді зерттеу кезінде шырышты қабық жақтан ауыратын инфильтратты анықтауға болады.

Ишиоректальді парапроктитке айқын интоксикация белгілері, жоғары температура, бұтаралық аймағында ісіну мен гиперемияның болуы тән. Ректальді тексергенде тік ішектің бір бүйір қабырғасында ауыру сезімі байқалады.

Пельвиоректальді парaproктитті анықтау қиынға соғады. Бұл кезде қабыну үрдісі жоғары, жамбас ішастарының жанында орналасады. Ауру бұтаралықта қабыну үрдісі байқалмай дамиды. Өте сирек жағдайларда ірің жамбас ішастарын тесіп құрсақ қуысына жайылуы мүмкін.

Ретроректальді парaproктит инфекцияның лимфа түйіндеріне өтуінің нәтижесінде дамиды. Іріндік алдымен тік ішектің артындағы шелде орналасады, содан кейін ишиоректальді шелге өтіп, флегмонозды қабынуды тудыруы мүмкін.

Сонымен қатар, парaproктиттің жыланкөзді түрлері кездеседі. Олар сыртқы толық емес және ішкі толық жыланкөз болып бөлінеді.

Емі: Алғашқы кезеңдерінде консервативті ем қолданылады (жылы ромашкалы микроклизмалар, физиотерапия, антибиотиктер). Нәтиже болмаса, парапроктит хирургиялық жолмен емделеді, ол жалпы жансыздандырумен немесе сакральді-эпидуральді анестезияның көмегімен жүзеге асырылады. Іріндікті жай параанальді тілікпен ашу аурудың қайталануына немесе параректальді жыланкөздің дамуына себепші болады. Қазіргі кезде радикальді операциялар ұсынылған. Олардың мақсаты – тек іріндікті тіліп ашып қана қоймай, сонымен қатар зақымдалған криптаны шырышты қабық жақтан кесіп алу және тік ішектің айналасындағы тіндердегі ірінді-өліеттенген өзекті жою болып табылады. Операциядан кейін, ірінді жараға жергілікті ем жүргізіледі, антибактериальді және дезинтоксикациялық ем тағайындалады.

Лимфаденит

Лимфаденит деп – лимфа түйіндерінің қабынуын айтады. Ол екіншілік ауру болып табылады, инфекция қабыну ошағынан лимфа тамырларымен таралғанда дамиды.

Клиникалық көрнісі: лимфа түйіндері ісінеді, ауыру сезімі пайда болады. Ірінді лимфадениттің негізгі белгісіне айналасындағы терісінің қызаруы жатады. Дене қызуы субфебрильді болады, содан кейін 39-40⁰С дейін көтеріледі. Лимфадениттің асқынулары: аденофлегмона – инфекция лимфа түйінінен қоршаған шелмайына таралғанда дамиды; абсцессті лимфаденит – лимфа түйіні ірінді ыдырауға ұшырап, флюктуация белгісі пайда болады. Лимфаденитті гидрадениттен, сыздауықтан, лейкоздан, моноклеоздан, актиномикоздан, катерлі ісіктің метастазынан, туберкулезді лимфадениттен, қысылған шап немесе сан жарықтарынан, мерез ауруынан ажырату қажет.

Емі

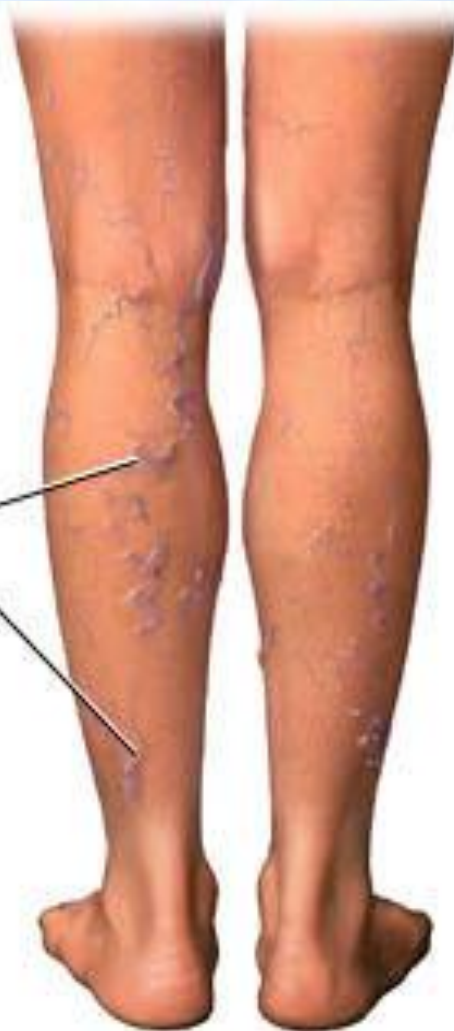- 1) біріншілік ошақты жою;
- 2) антибактериальді ем жүргізу;
- 3) жергілікті физиотерапия тағайындау.

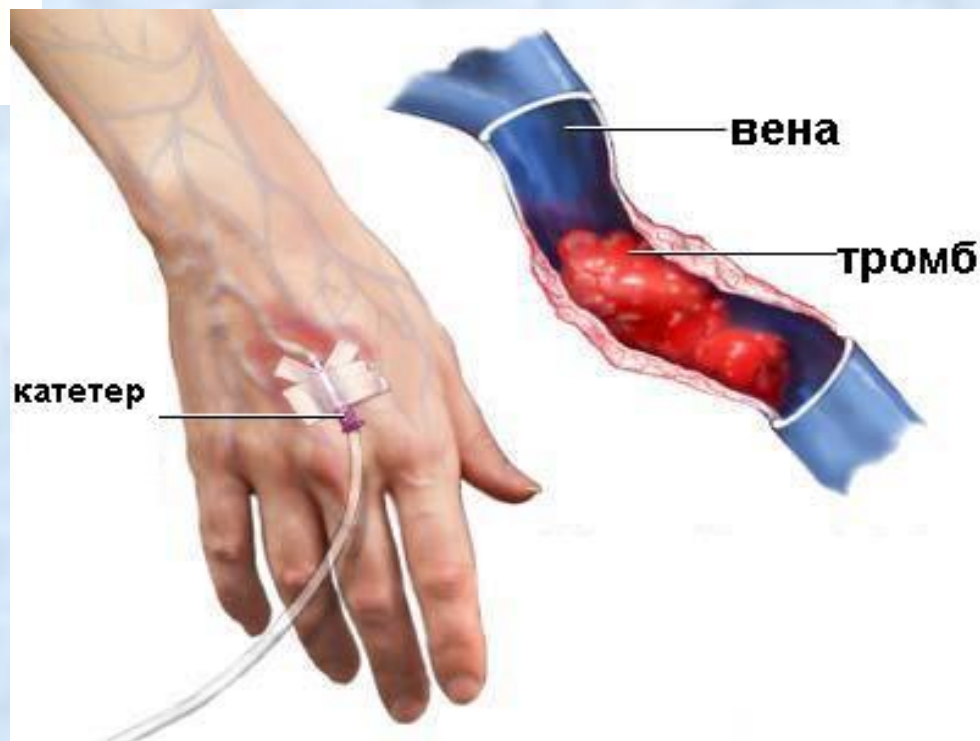
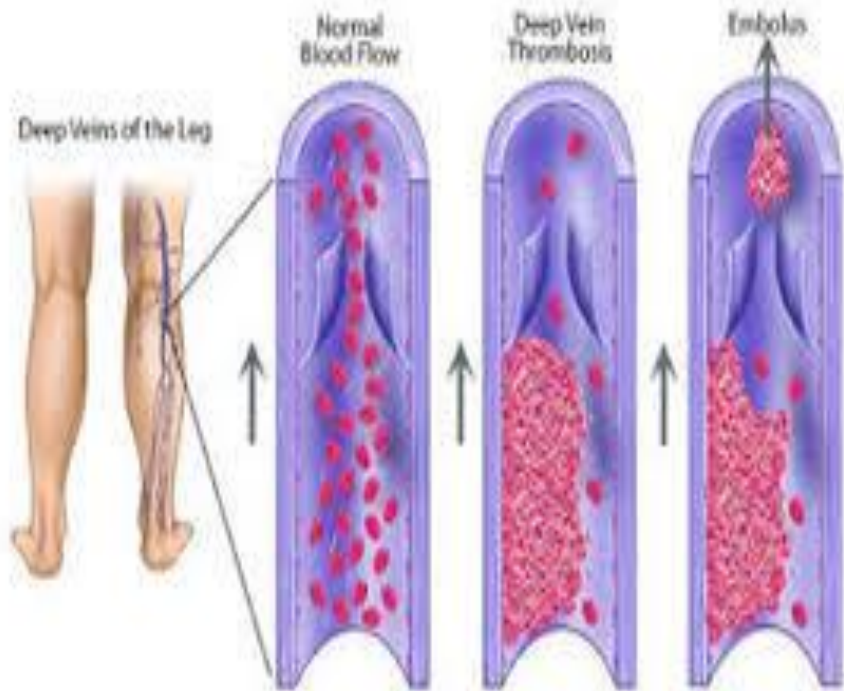
Абсцессті лимфаденит пен аденофлегмона дамығанда хирургиялық ем жүргізіледі – ірінді ошақтарды тіліп, дренаждарды қою.

Жедел тромбофлебит

Жедел тромбофлебит – вена қабырғасының жедел қабынуы (флебит) мен оның саңылауында тромбтың түзілуімен сипатталады. Флебиттің пайда болуының себебі – вена қабырғасына микробтың енуі. Оның дамуында веналық қан айналымының бұзылуы (веналық іркіліс), вена қабырғаларының зақымдалуы, қанның ұюының өзгерістері, нерв-трофикалық бұзылыстар, аллергиялық реакциялар немесе жанында орналасқан тіндерден инфекцияның таралуы себепші болады. Флебитті көбінесе ірің тудырушы микробтар қоздырады. Инфекция венепункция жасағанда асептика ережелері бұзылған жағдайда тікелей түсуі мүмкін. Сирек жағдайда инфекция басқа қабыну ошағынан гематогенді жолмен таралып, венаның қабырғасын зақымдайды. Дамыған қабыну үрдісінің нәтижесінде трофикалық бұзылыстар пайда болады. Осы мезгілде қанның ағу жылдамдығы да баяулайды, ол тромбтардың түзілуінің себепшісі болады.

Тромбофлебит





Клиникалық көрністері: Тромбофлебитте ісіну, қабынған венаның бойымен ауыру сезімі пайда болады. Дене қызуы 38–40°С дейін жоғарылайды, қалтырау, аяқтағы қатты ауыру сезімі байқалады. Ісіну тез ұлғаяды.

Асқынулары: венаның бойымен тромбоз тез тарайды; тромбоэмболия дамиды – өкпе артериясының эмболиясы; кішігірім тромбтар ұлғайып тамырды бітейді, сепсис дамуы мүмкін.

Емі: спазмолитиктер, антикоагулянттар, антиагреганттар тағайындалады; аяқты арнайы құрсауға (Беллер құрсауына) орналастырады; антибактериальді және дезинтоксикациялық, қабынуға қарсы ем жүргізіледі, физиотерапия (УЖЖ) тағайындалады. Іріңді тромбофлебит дамыса немесе сепсистің даму қаупі туса, операция орындалады – венаны кесіп алу (флебэктомия).

Пайдаланылған әдебиеттер:

- “Жалпы хирургия” В.К.Гостищев, 5-шығарылым, 2014ж
- “Жалпы хирургия” Д.О.Дұрманов