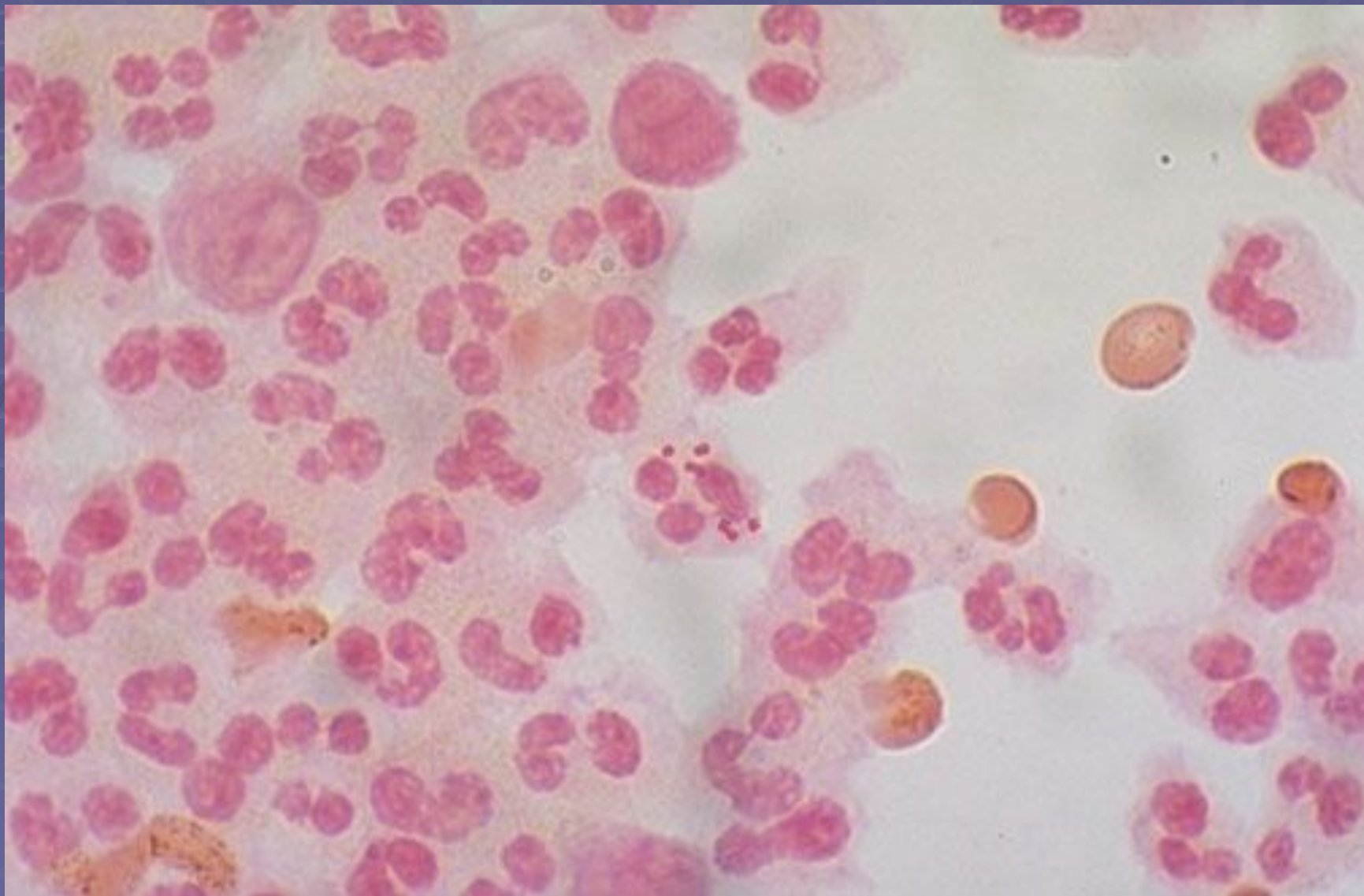


Менингококк

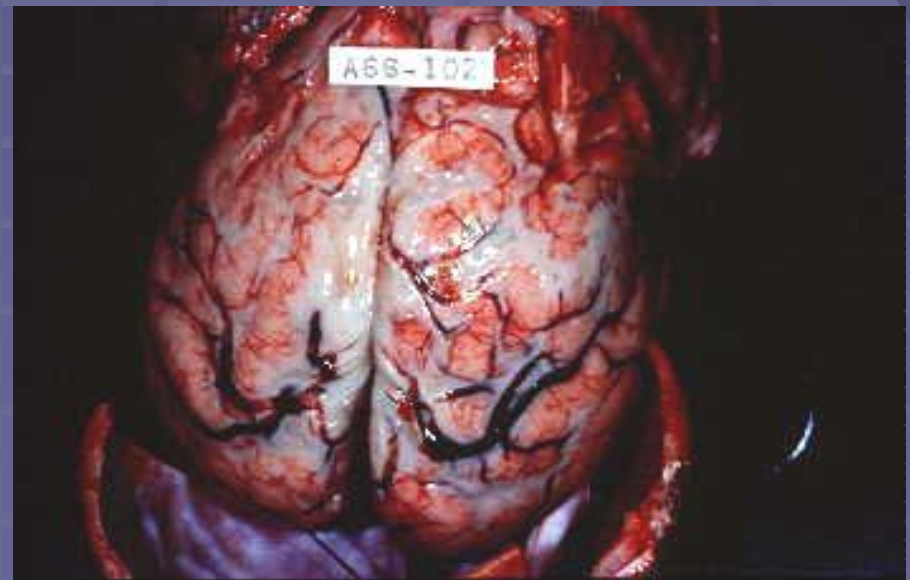
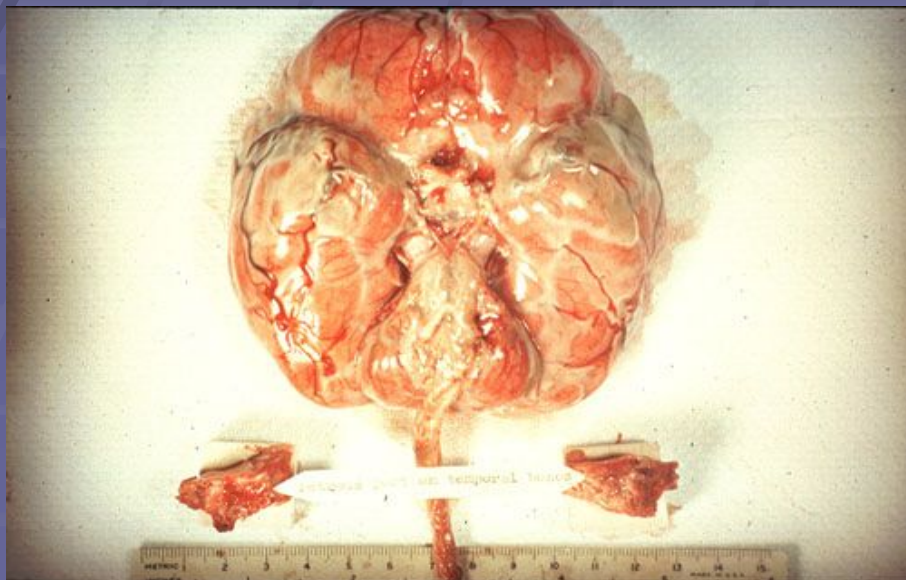
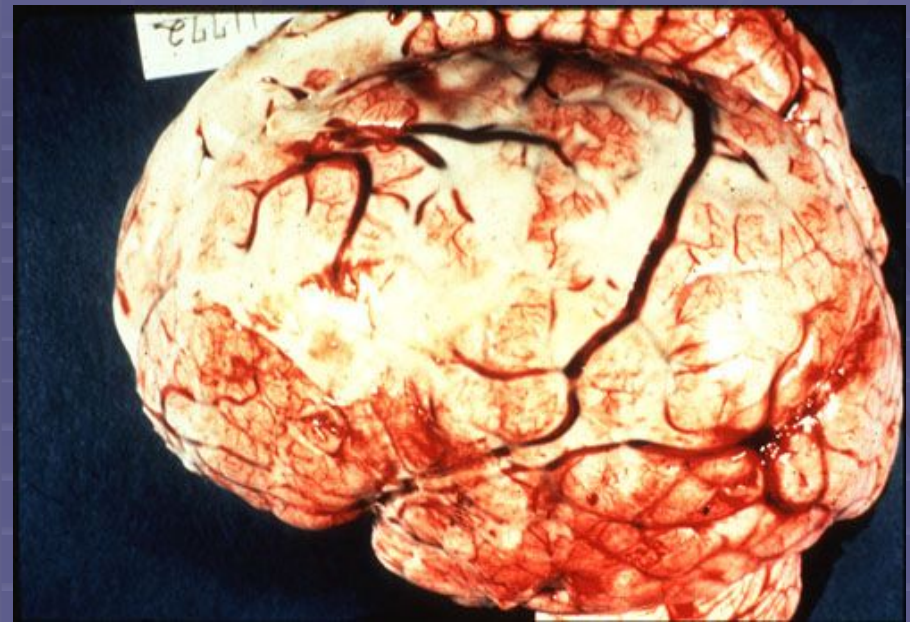


Менингококковая инфекция

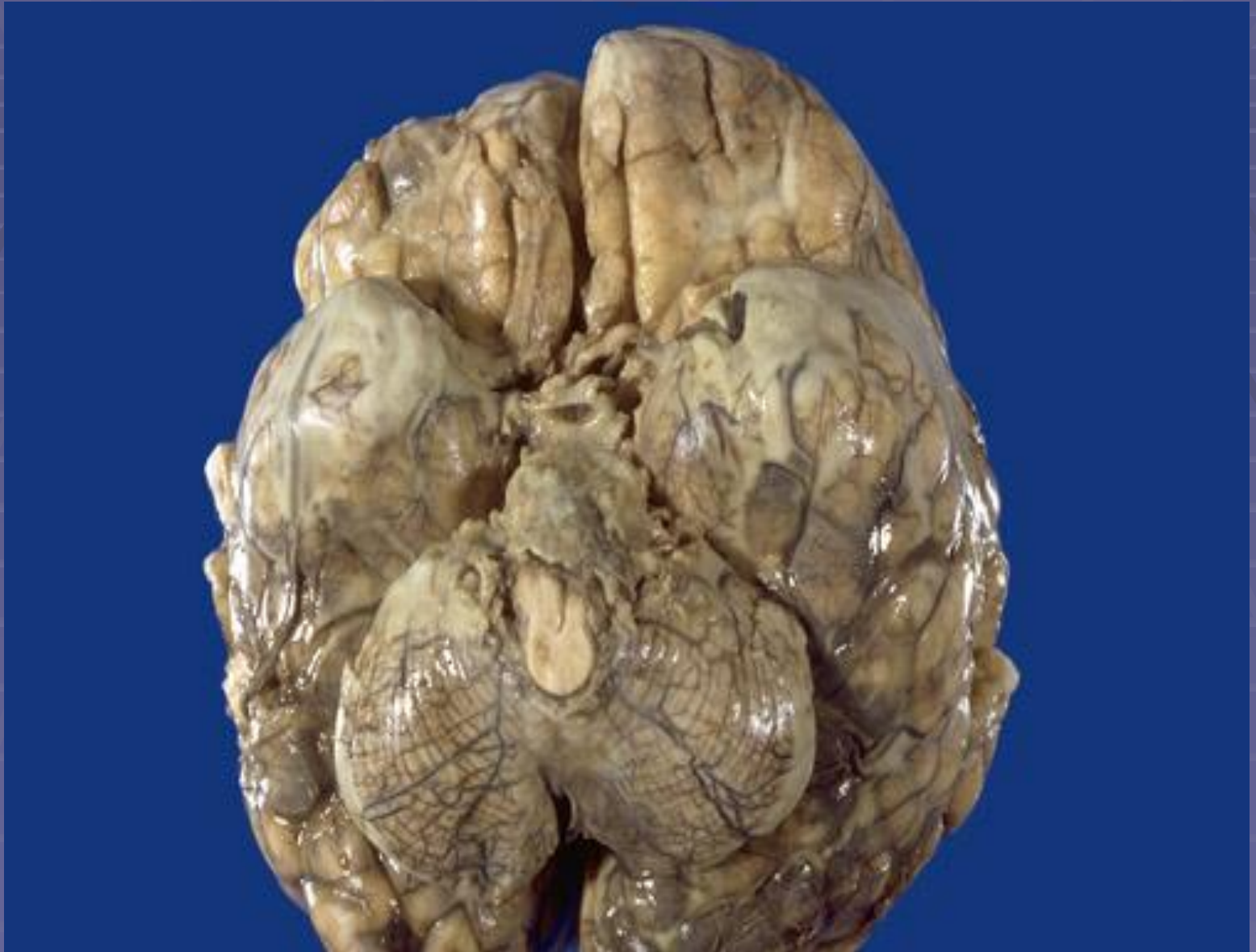Pyogenic Meningitis

- Common Organisms -

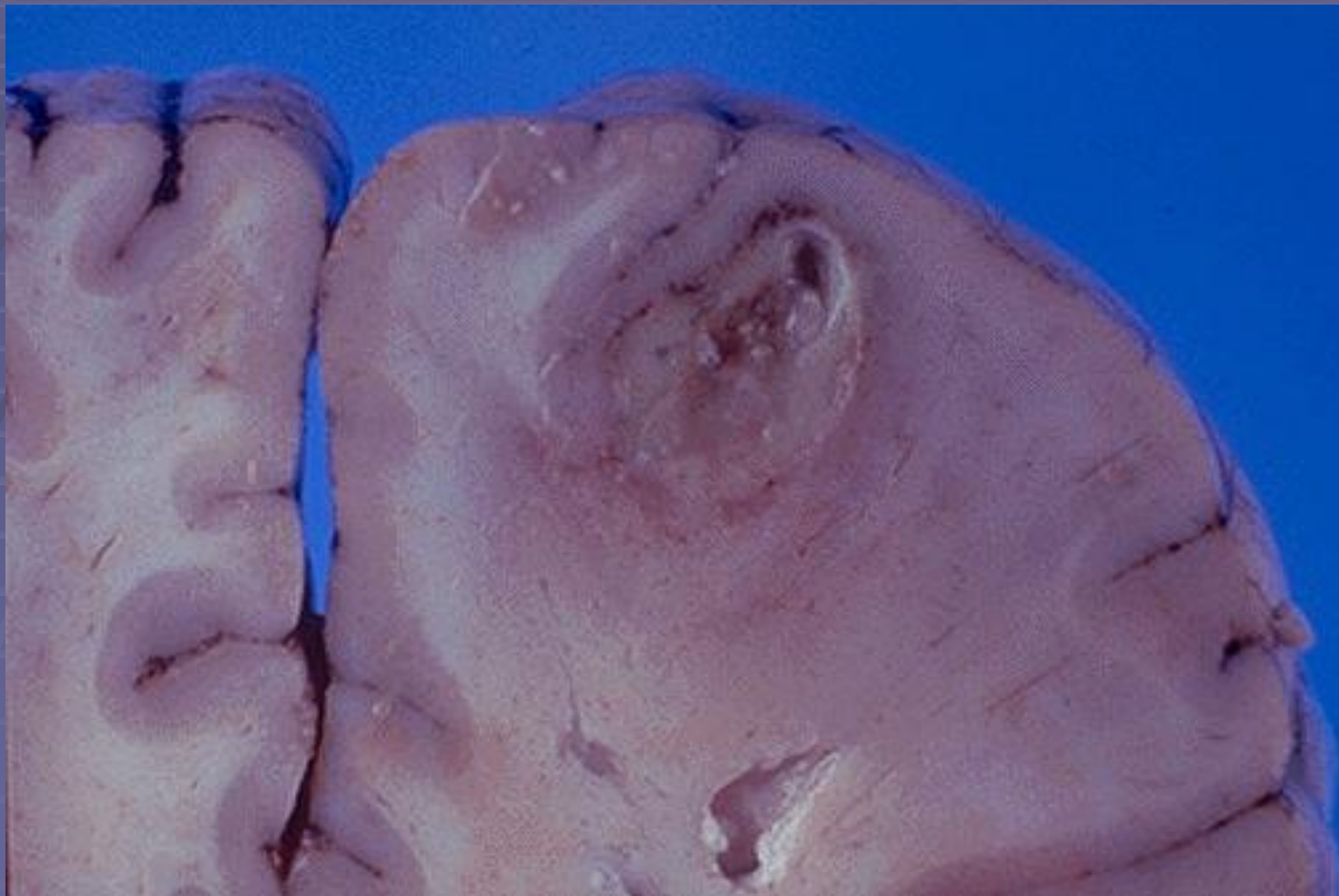- Hemophilus influenza
- Diplococcus pneumoniae
- Neisseria meningococcus



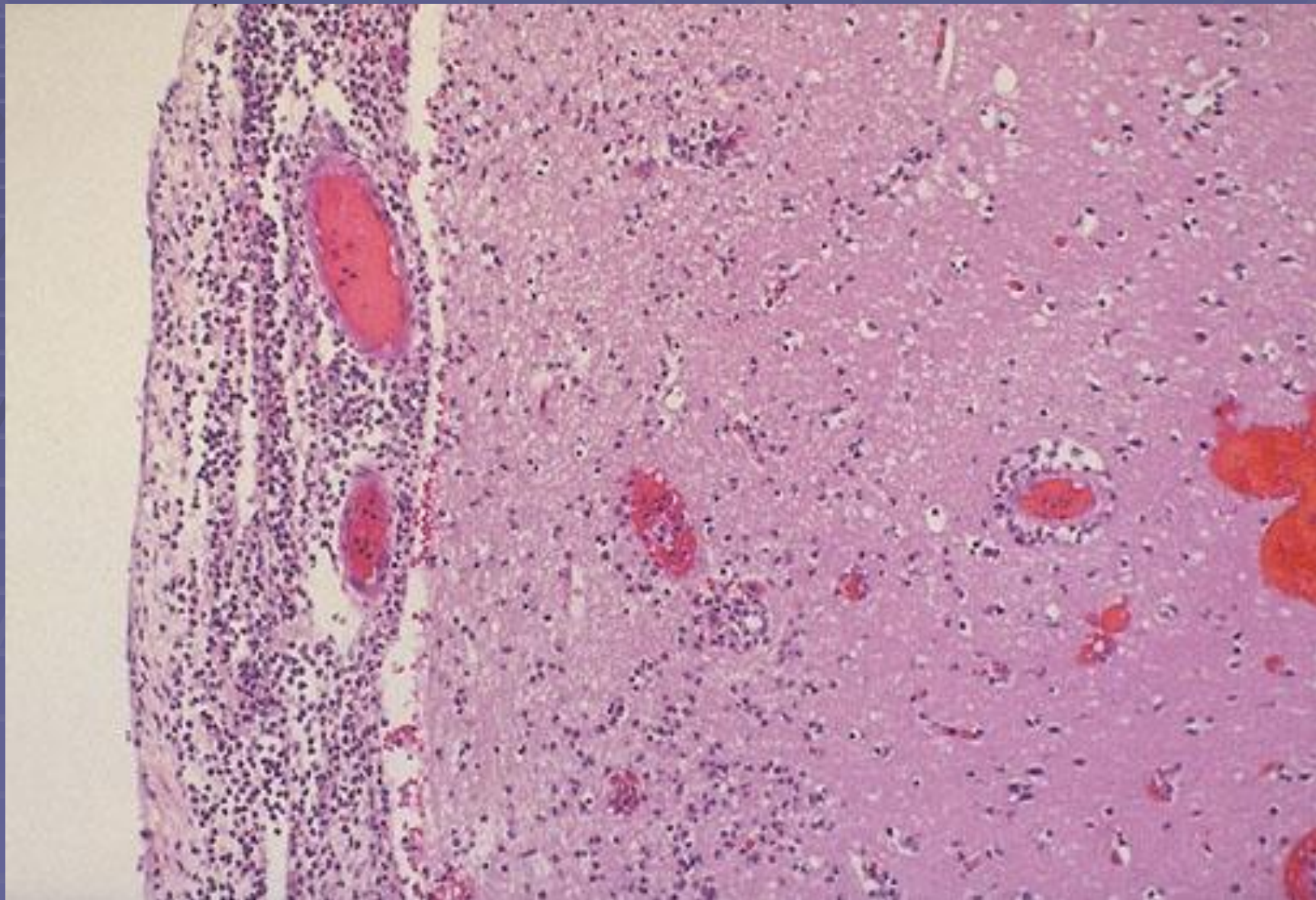
Острый гнойный менингит



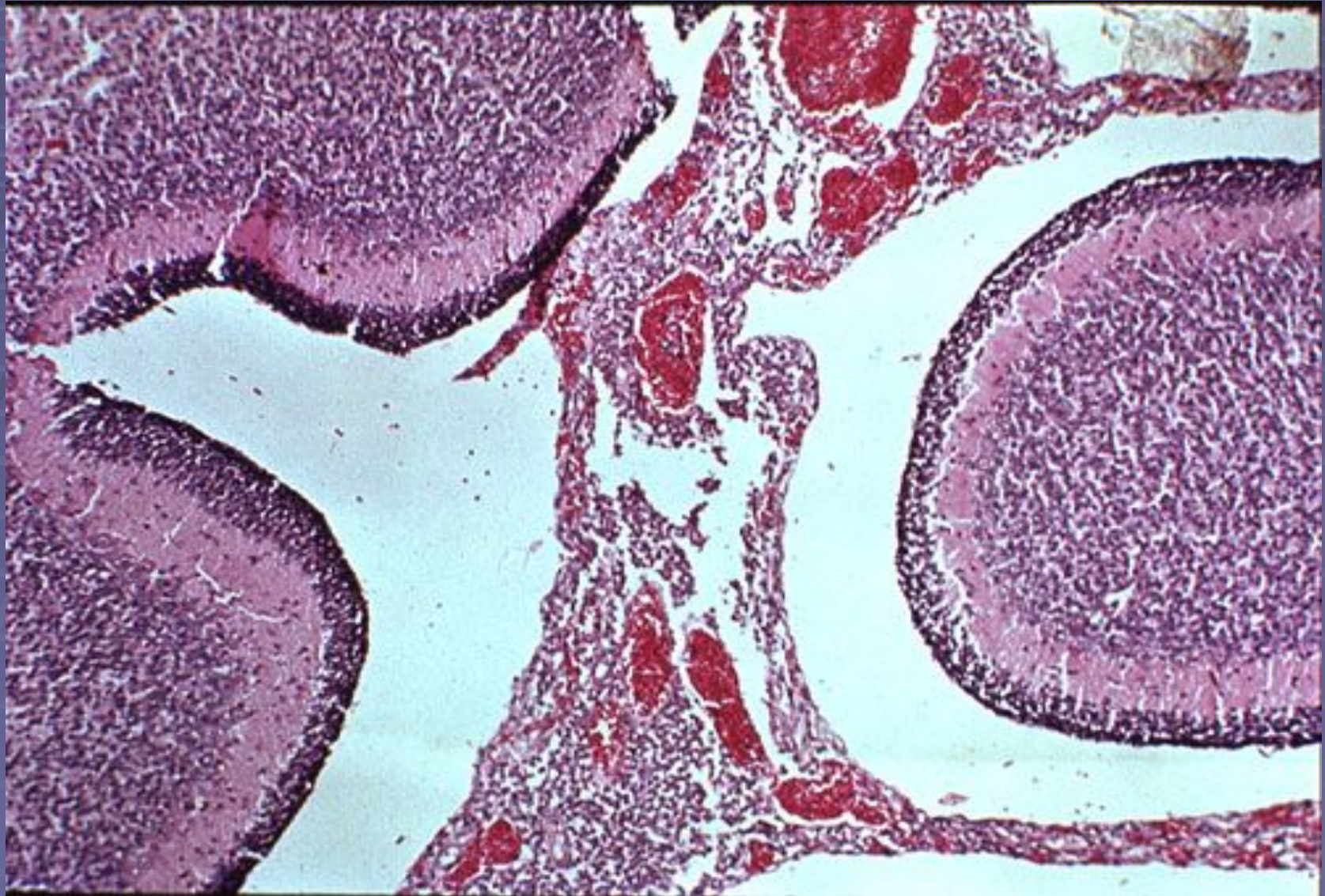
Абсцесс головного мозга



Острый гнойный менингит

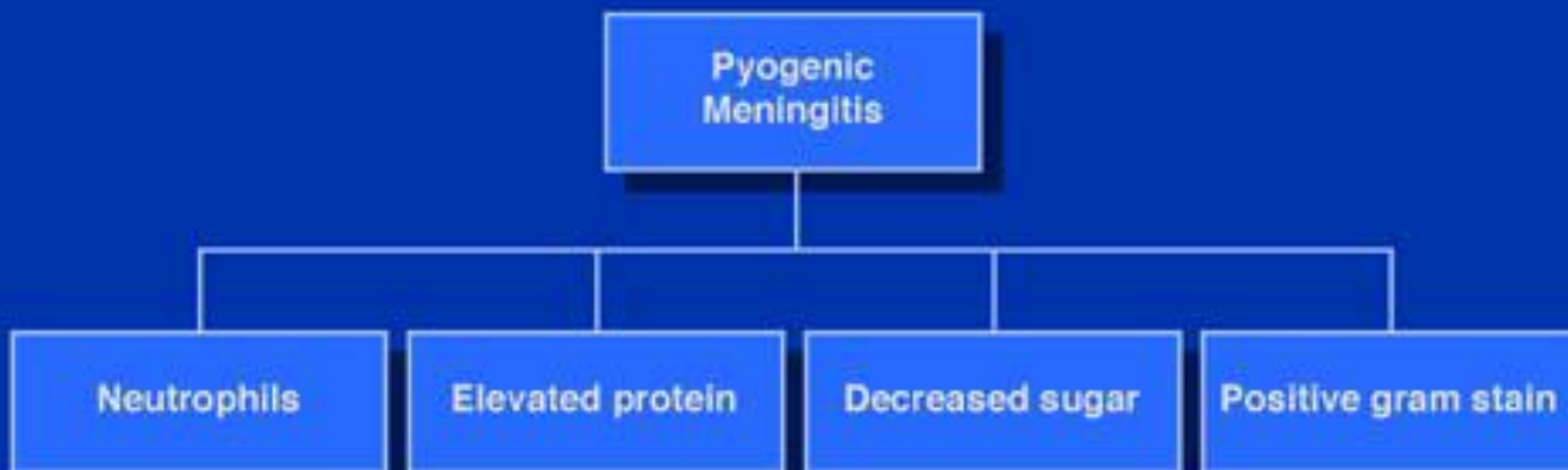


Гнойный менингит

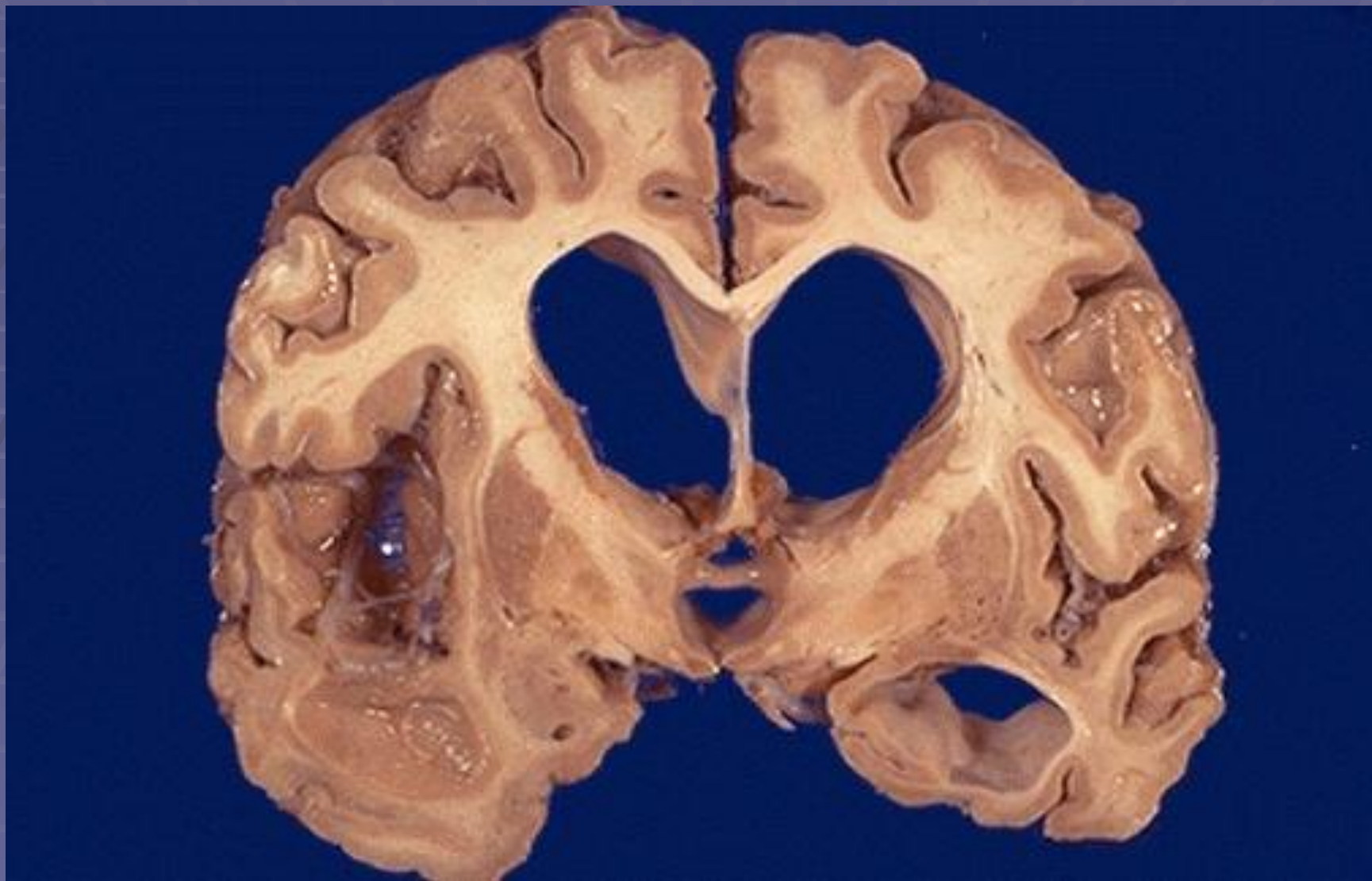


Изменения в ликворе при гнойном менингите

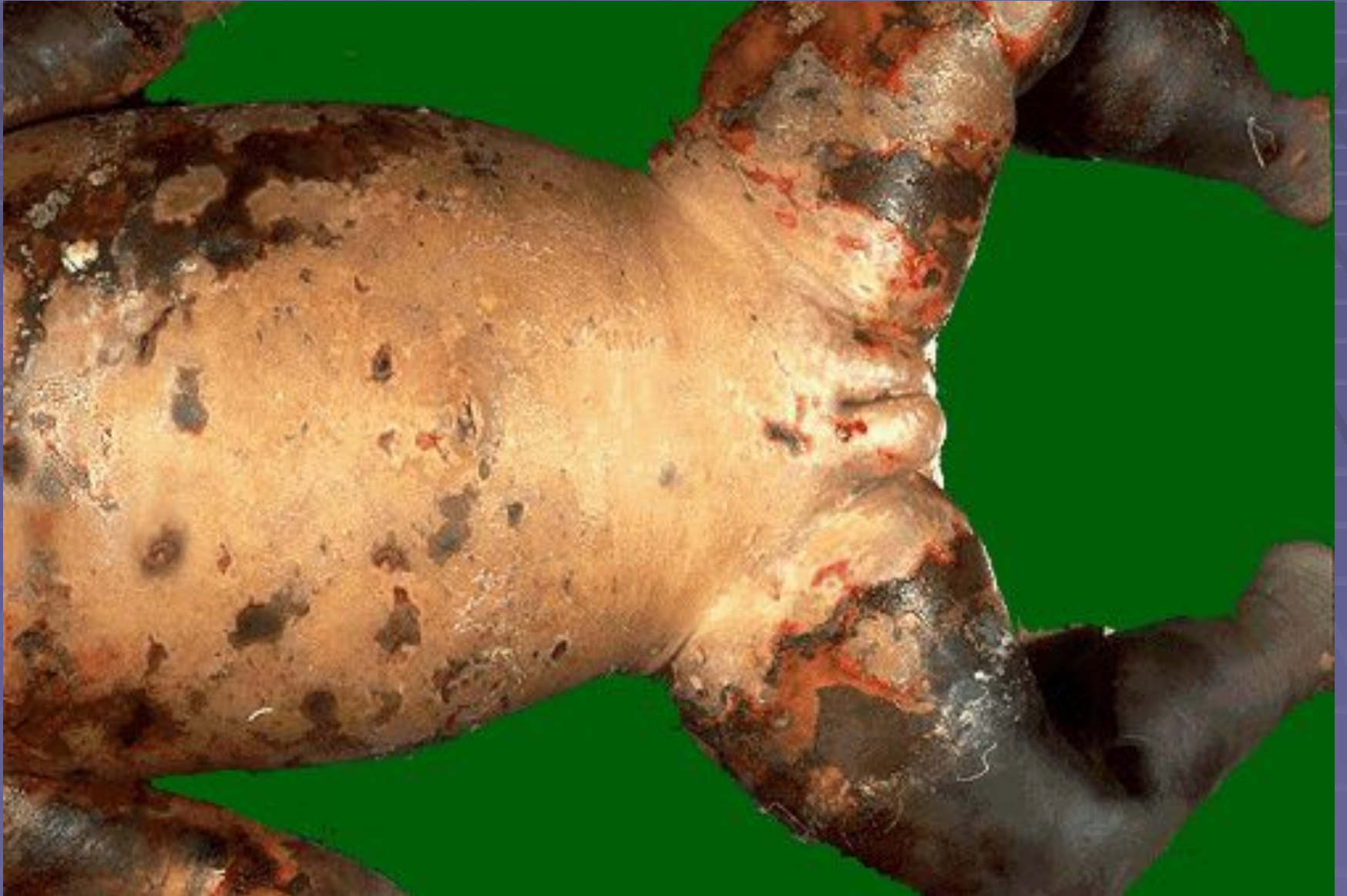CSF Findings in Meningitis



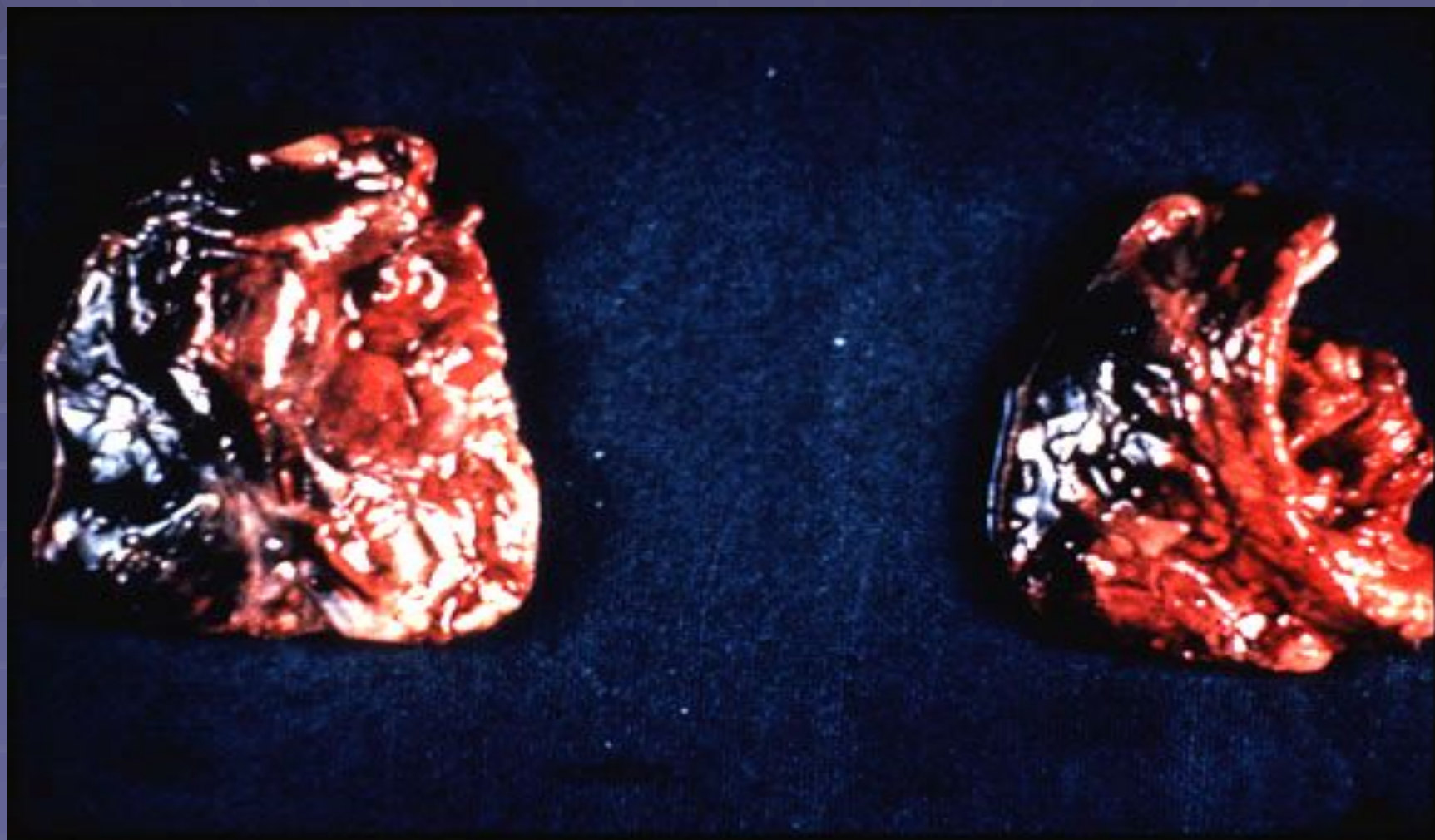
Гидроцефалия



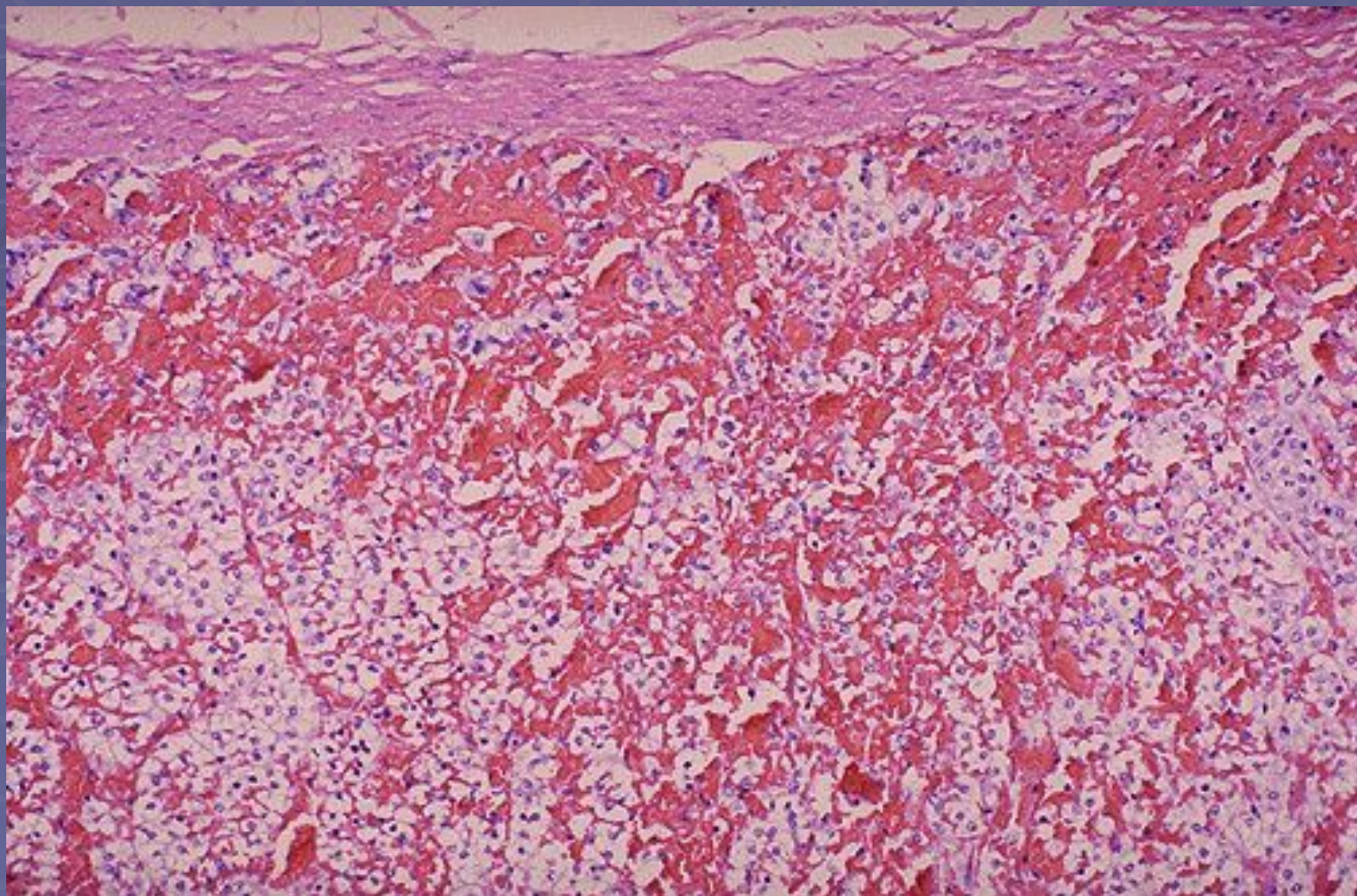
Менингококкцемия



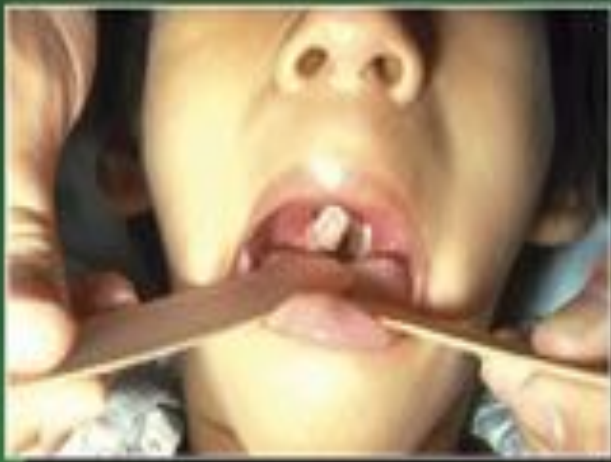Кровоизлияния в надпочечники (синдром Уотерхауса-Фридериксена)



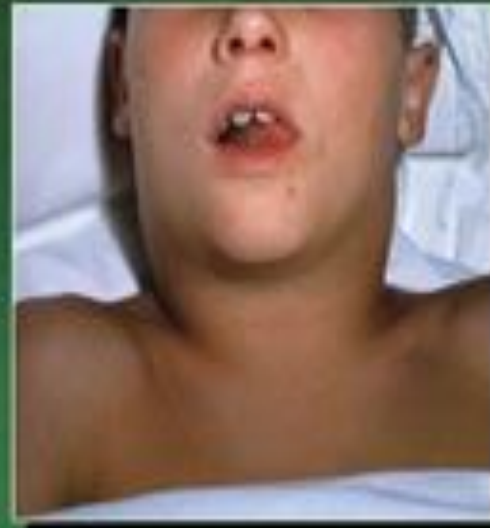Синдром Уотерхауса-Фридериксена



Diphtheria

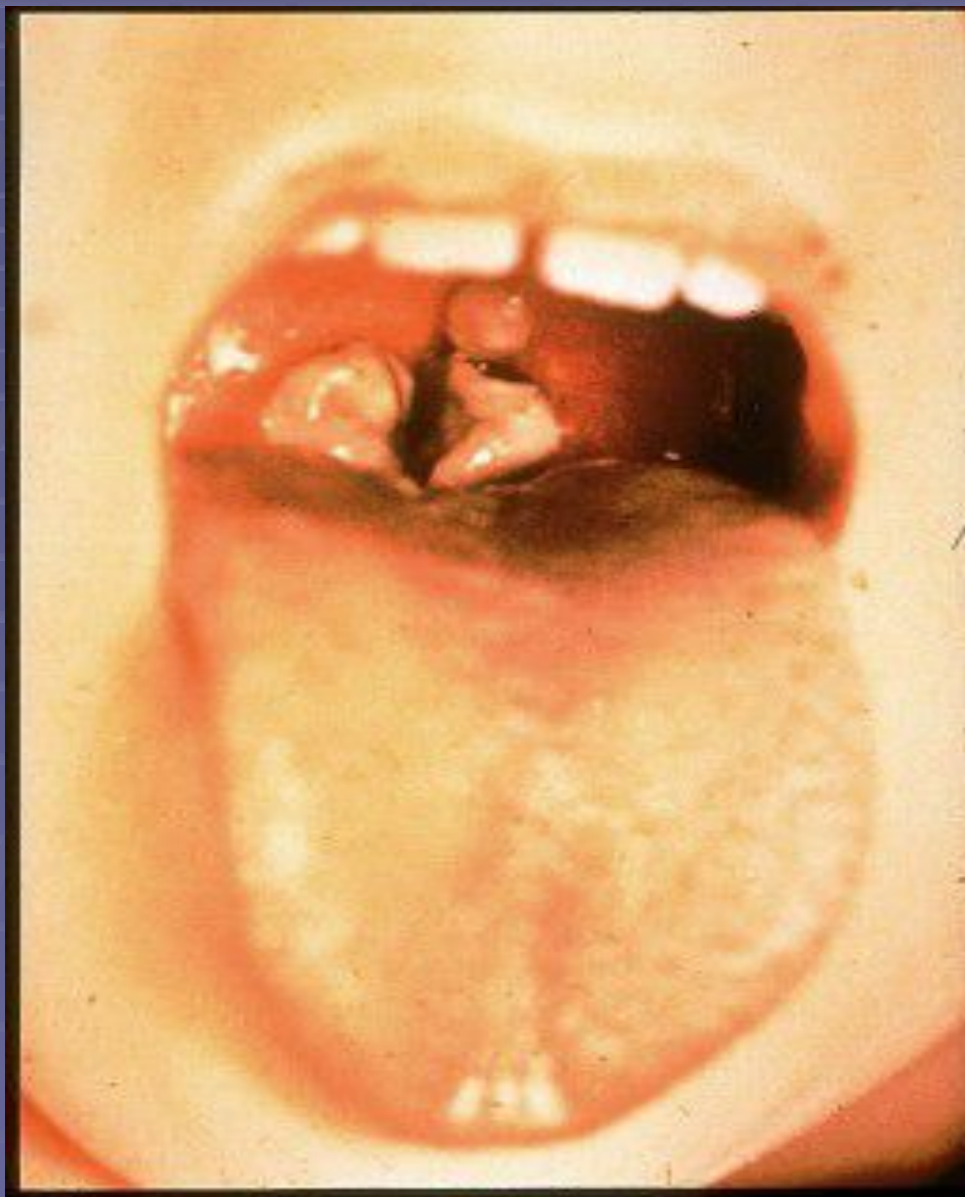


Pharyngeal diphtheria with membranes covering the tonsils and uvula

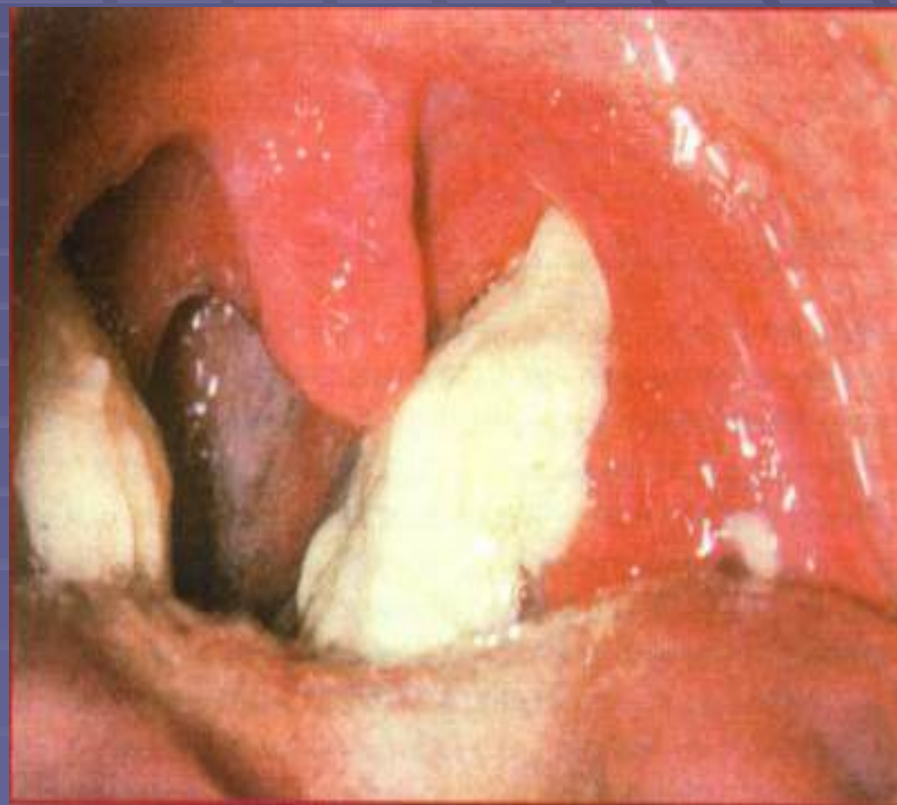
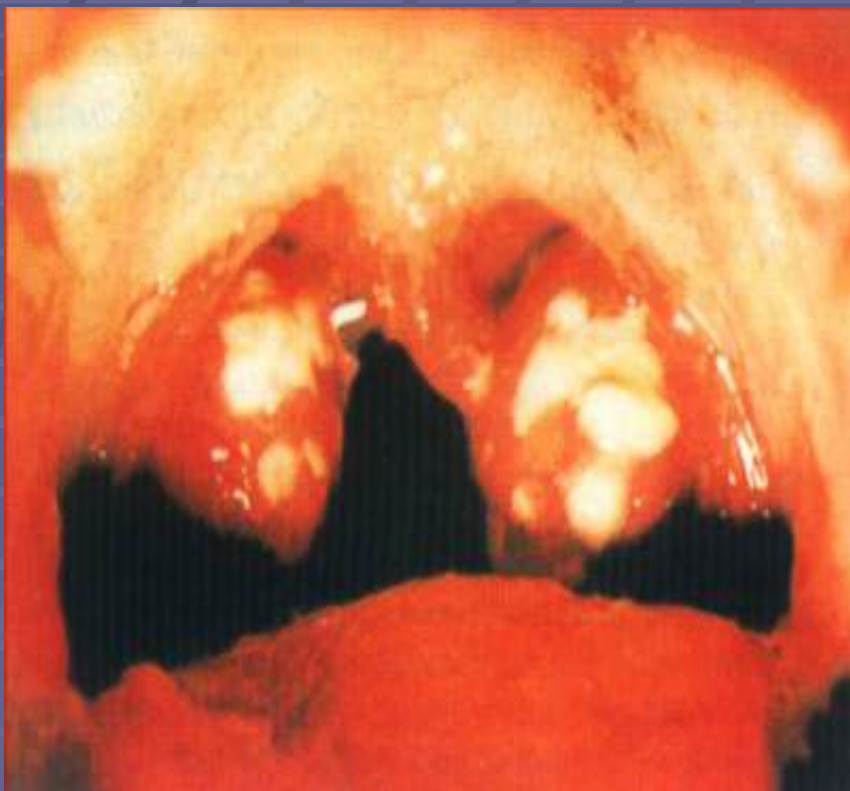


Bull neck appearance of diphtheritic cervical lymphadenopathy

Дифтерия миндалин



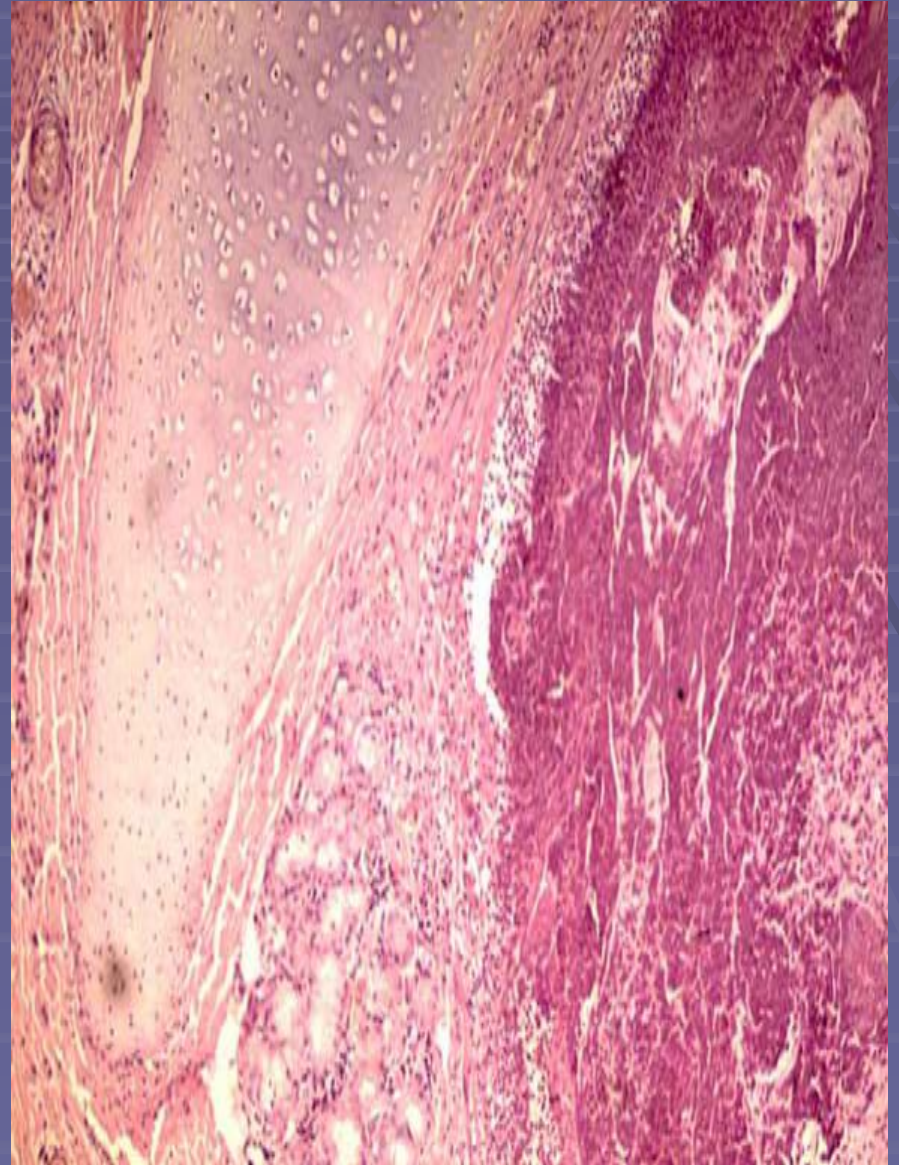
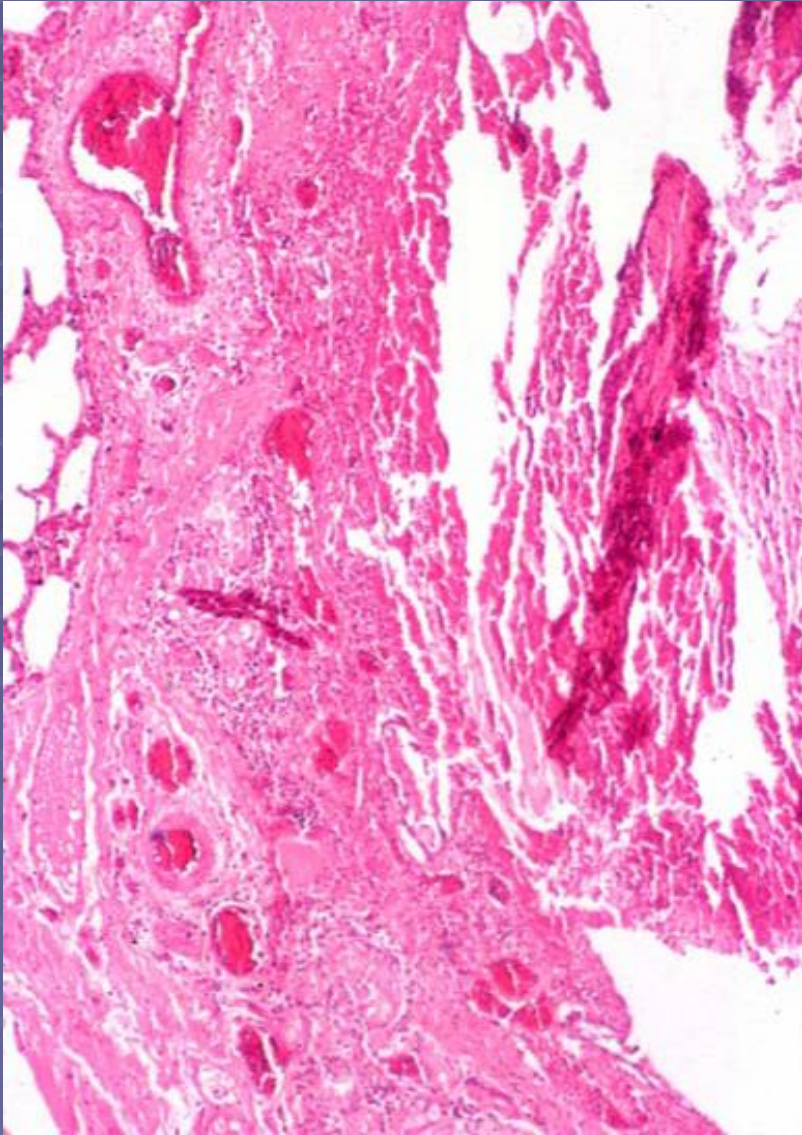
Дифтерия



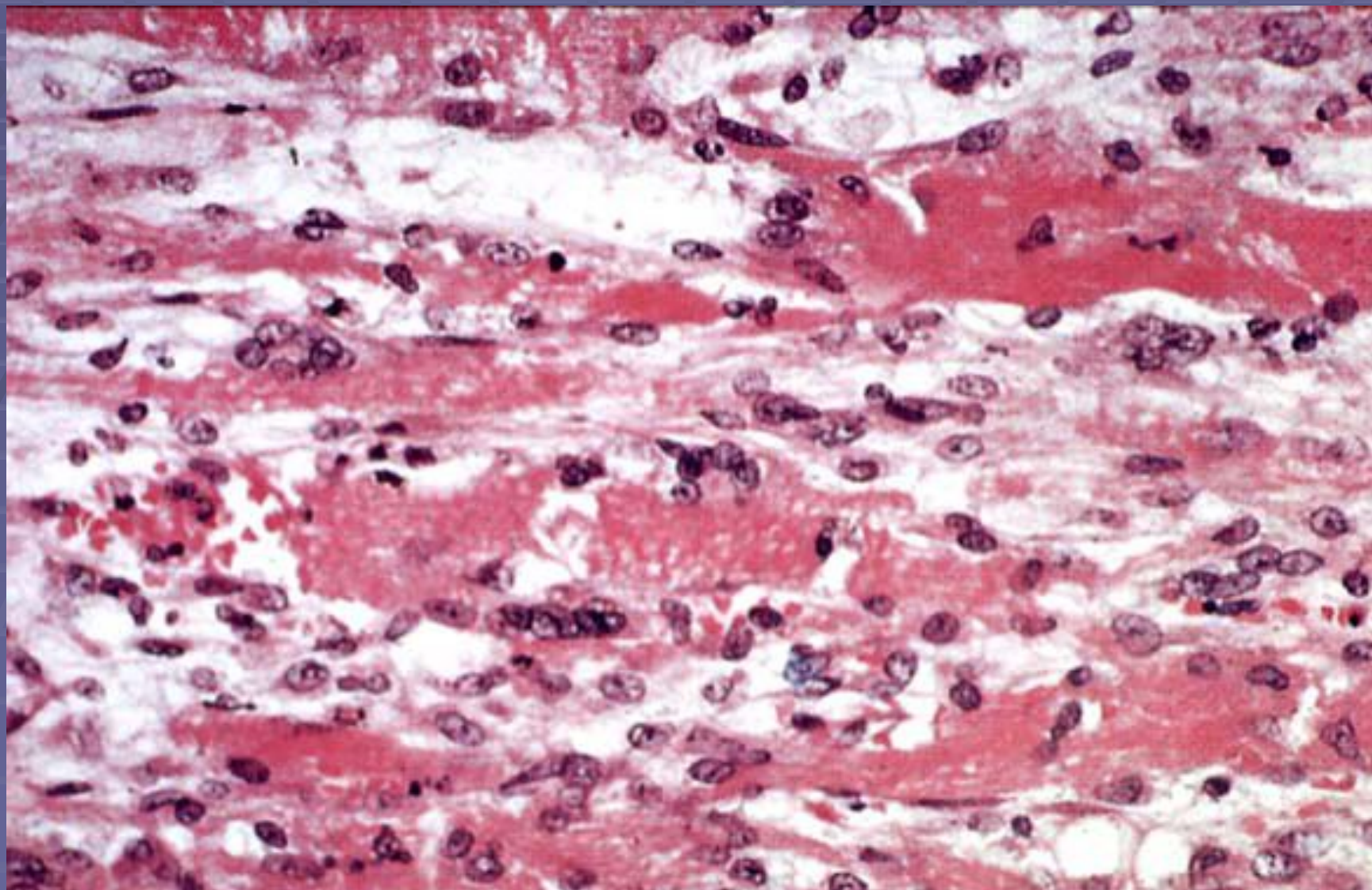
Дифтерия дыхательных путей



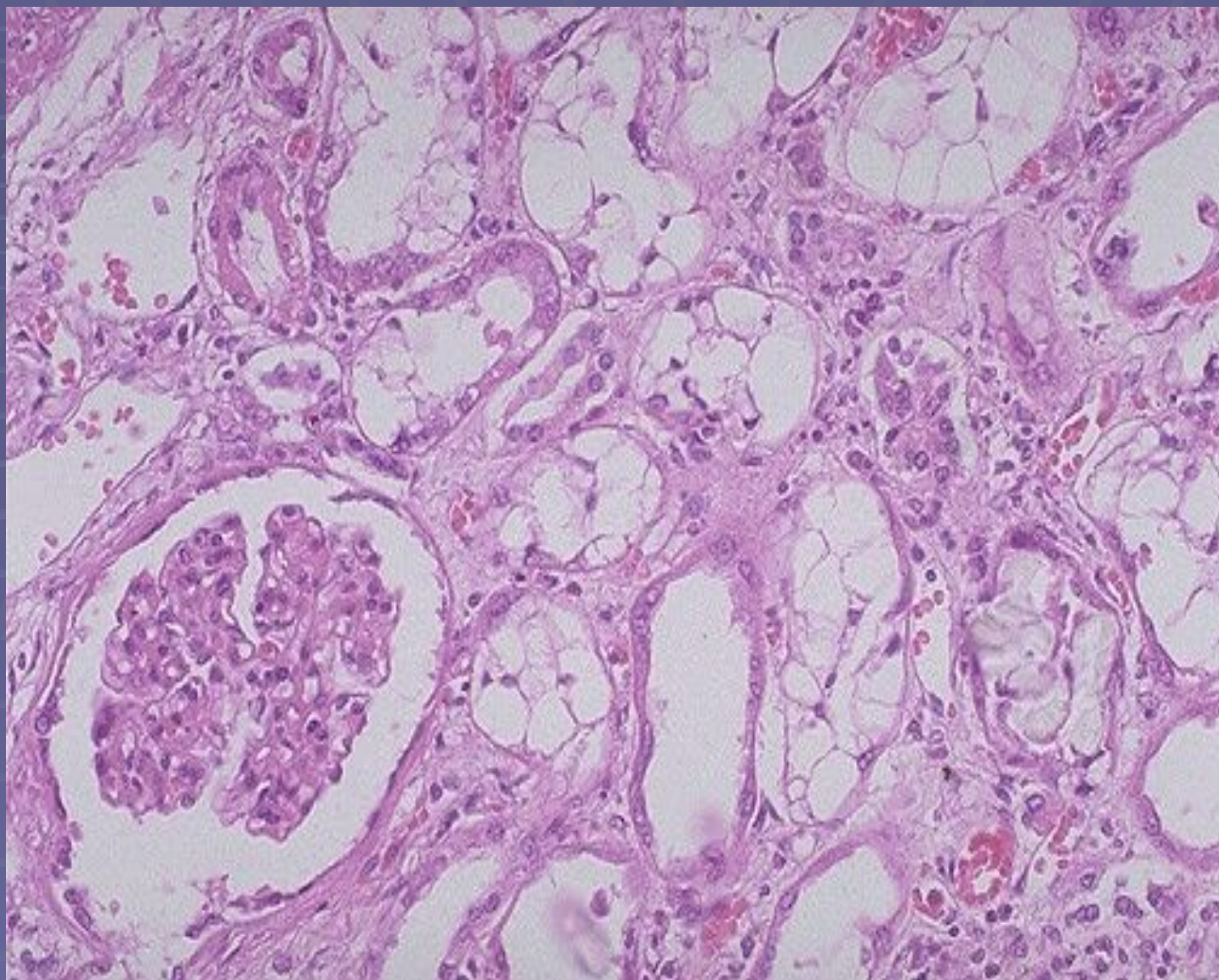
Дифтерия



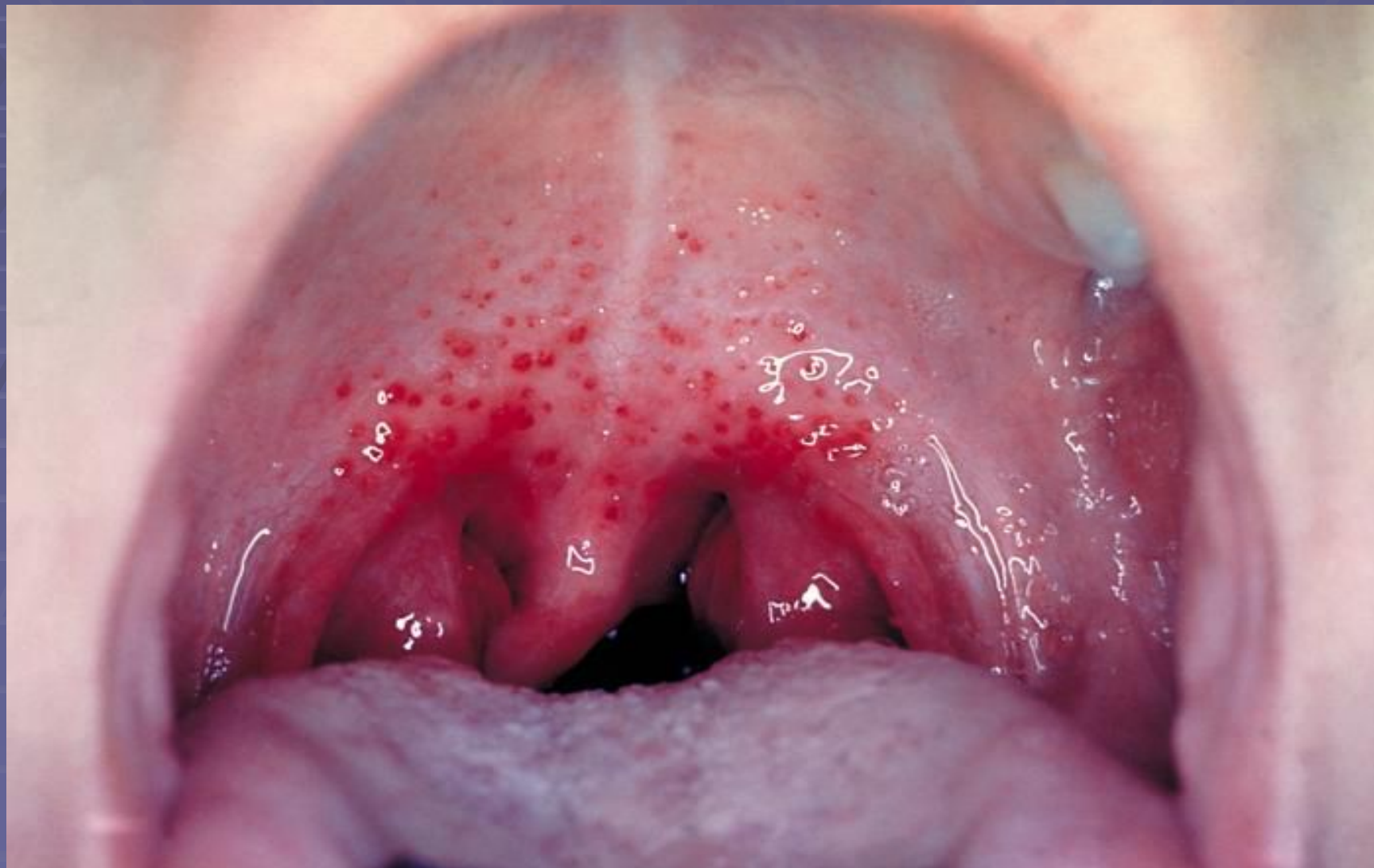Альтеративный (паренхиматозный) миокардит при дифтерии



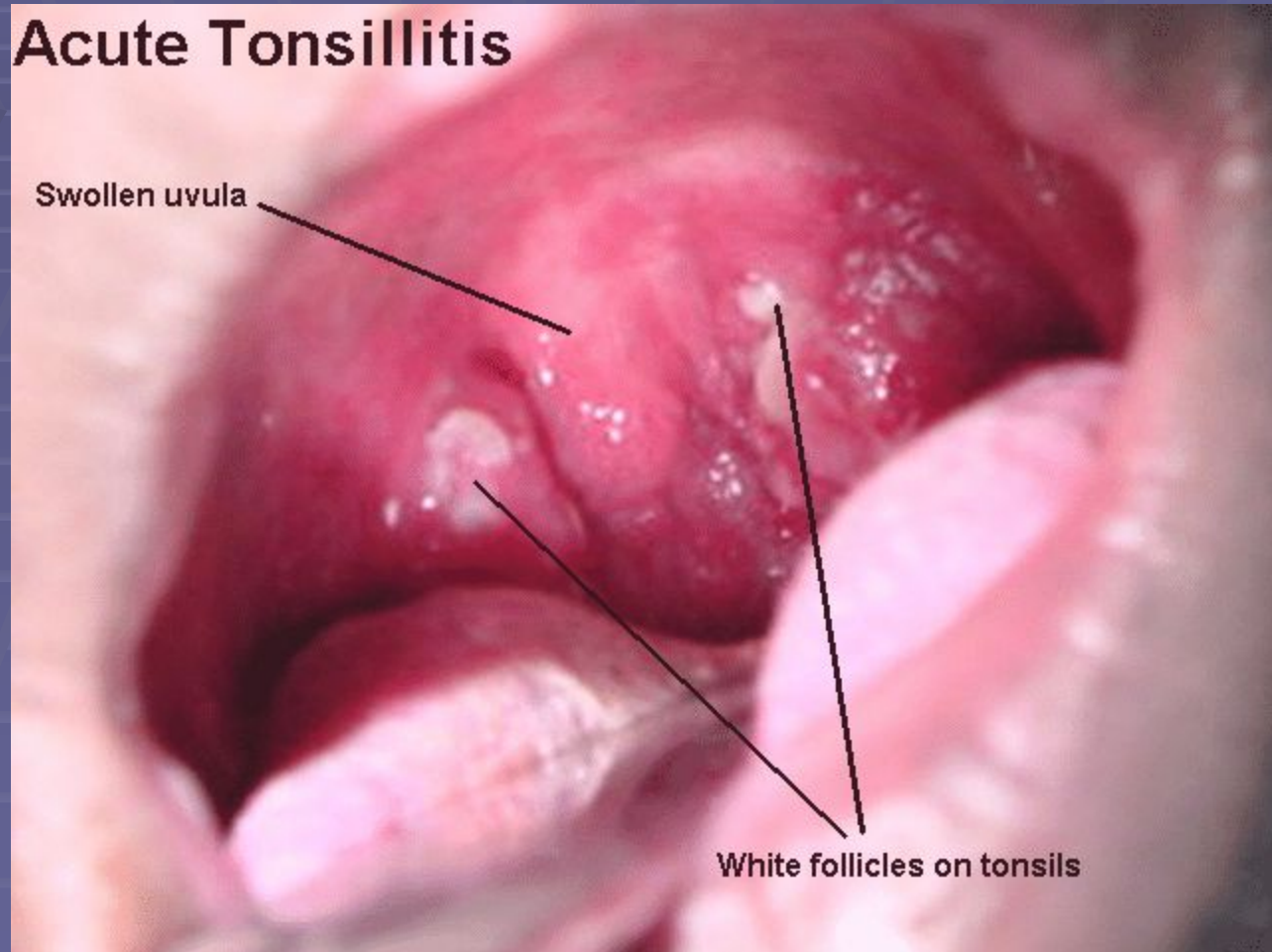
Некротический нефроз (острый тубулярный некроз)

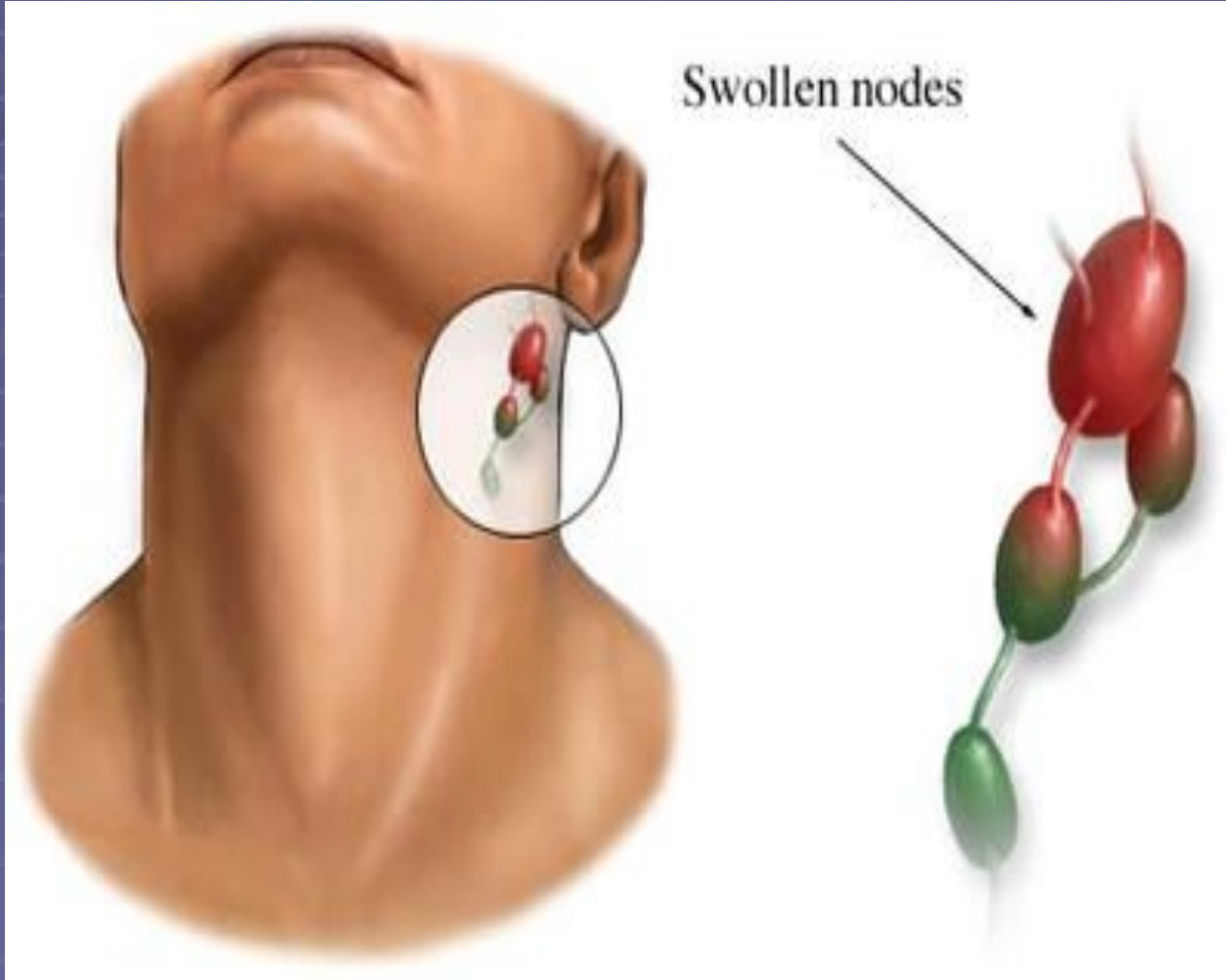


Скарлатина миндалин («пылающий зев»)

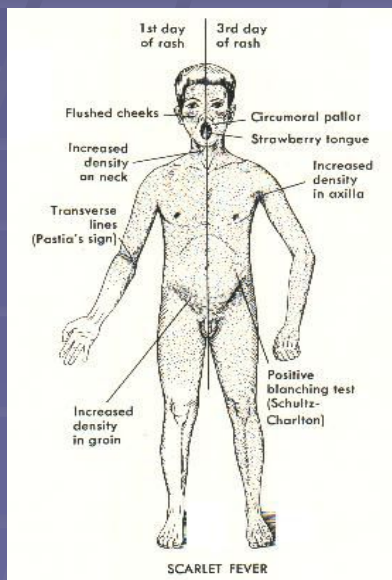
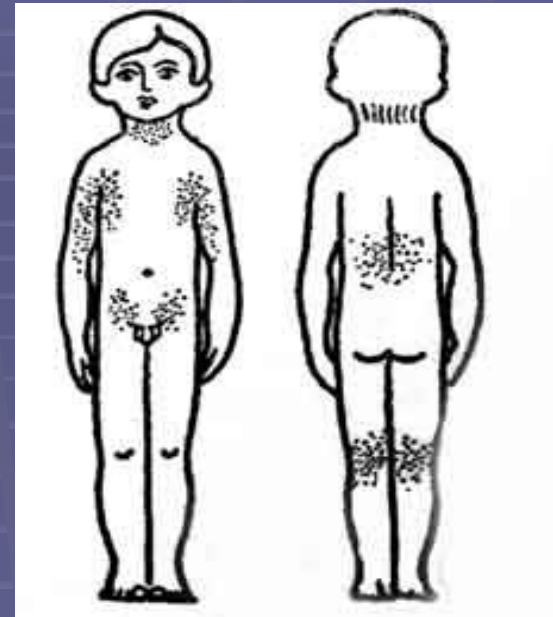
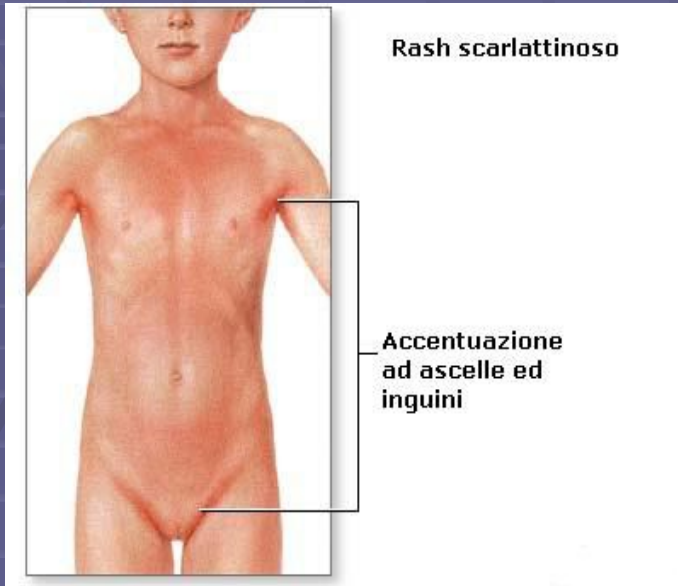


Acute Tonsillitis

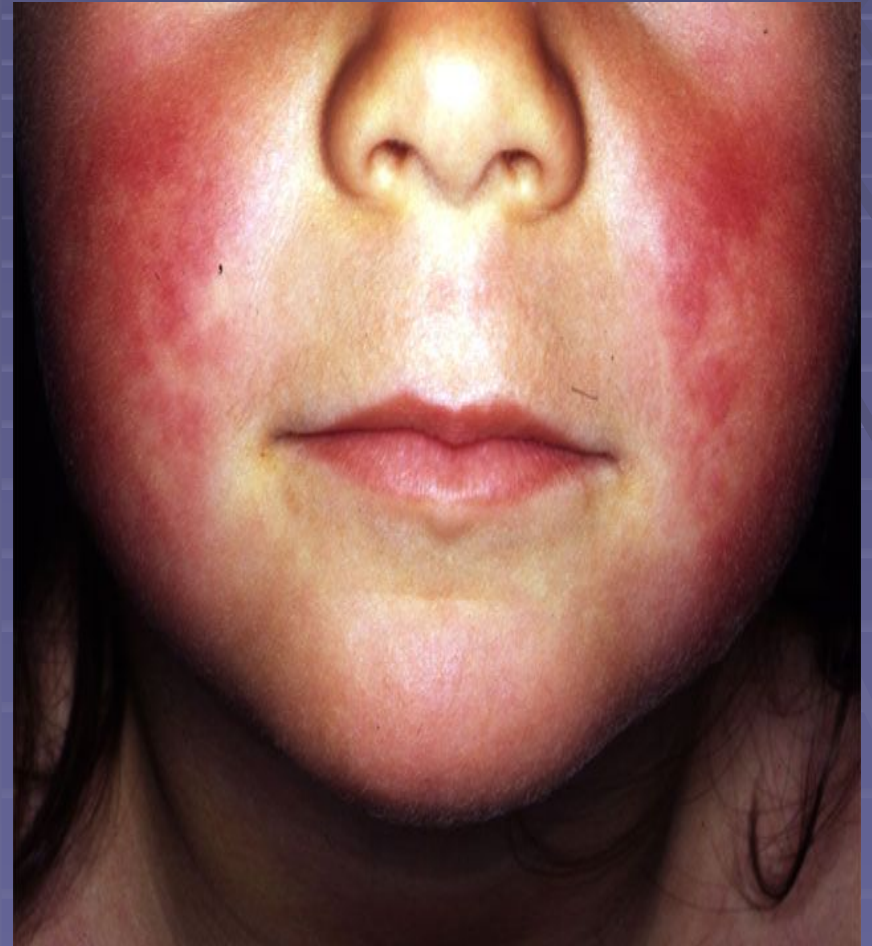
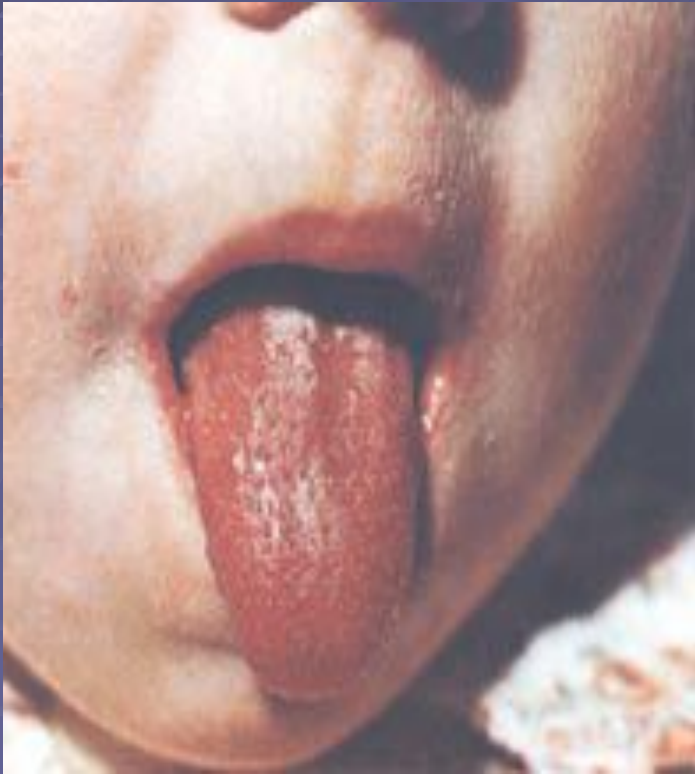


Скарлатина



Скарлатина



Острый гломерулонефрит (постстрептококковый)

