МКБ-10
М31.4 Артериит Такаясу

Болезнь Такаясу (неспецифический аортоартериит)

Содержание:

- История открытия болезни
- Определение
- Эпидемиология
- Классификация
- Этиология
- Патогенез
- Клиническая картина
- Диагностика
- Лечение

История открытия болезни Такаясу доктором Микито Такаясу

- В апреле 1908 года д-р Mikito Такаясу, профес-сор офтальмологии в текущем Канадзава Uni-тета, на 12-м ежегодном собрании японского офтальмологического общества, состоявшейся в Фукуоке, сообщает о случае с 22-летний женщиной. Он описал "случай специфических изменений в центральной сетчатки сосудов глаза. Он увидел пациентку в первый раз в Мае 1905. Она почувствовала снижение и размывание ее видения с сентября 1904 года она иногда разви-танного покраснение конъюнктивы глаз. В то время как симптомы улучшались с помощью лекарств, но все же они повторялись В марте 1906 года и она посетила доктора Такаясу. Она не имела в анамнезе тяжелых медицинских или гинекологических заболеваний. В то время как он описал, что она выглядела, как будто она страдала от туберкулеза (ТБ), он и его коллега не нашли основных признаков инфекции, в том числе туберкулеза или сифилиса. Ее зрачки были слегка расширены и световые рефлексы были повреждены. Он обнаружил аномалий в сосудах сетчатки глаза.

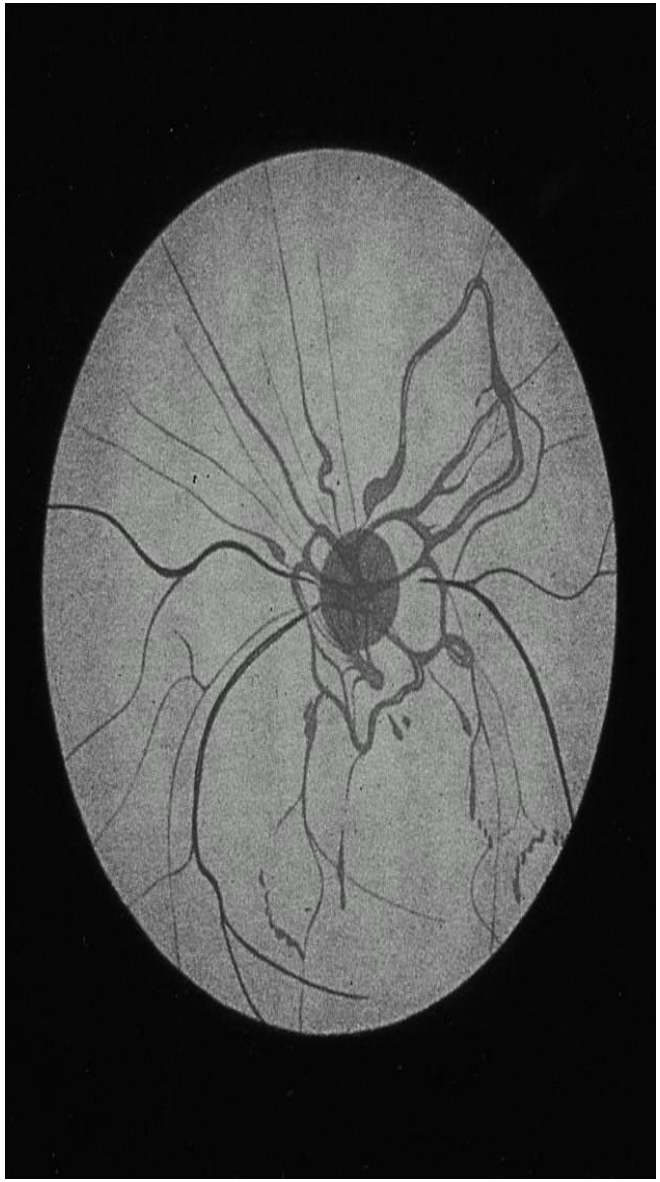

- В то время как это часто считают, что доктор Такаясу был первым который сообщил о пациенте с этой болезнью, есть и другие предыдущие потенциальные отчеты случае пациентов со схожими симптомами. Доктор Минору Накаджима в 1921 году сравнил свои дела с предыдущими докладами и предложил, что они должны рассматриваться как одно заболевание.
- Он охарактеризовал эту болезнь по следующим четырем критериям:
- (I), затрагивающих двусторонние глаза молодых женщин;
- (II) артериовенозные анастомозы вокруг диска зрительного нерва и формирование микроаневризм сосудов сетчатки;
- (III) снижение зрения осложненный катарактой; и
- (IV) не пальпируемые лучевые артерии. Он предложил назвать эту болезнь ***«Болезнь Такаясу»***

Памятник Микито Такаясу в Kanazawa Университете

Определение

- Болезнь Такаясу – это довольно редко диагностируемое во всем мире идиопатическое заболевание, которое является одним из проявлений хронического гранулематозного артериита с преимущественным поражением аорты и ее основных ветвей характеризующееся к склонностью к рецидивированию.

- Преобладающее в характерной клинической картине воспаление распространяется исключительно на большие артерии, распространяющие кровь от сосудов. Как правило, в патологический процесс вовлечены сонные, безымянная и подключечная артерии, реже – легочная, коронарная и почечная артерии.

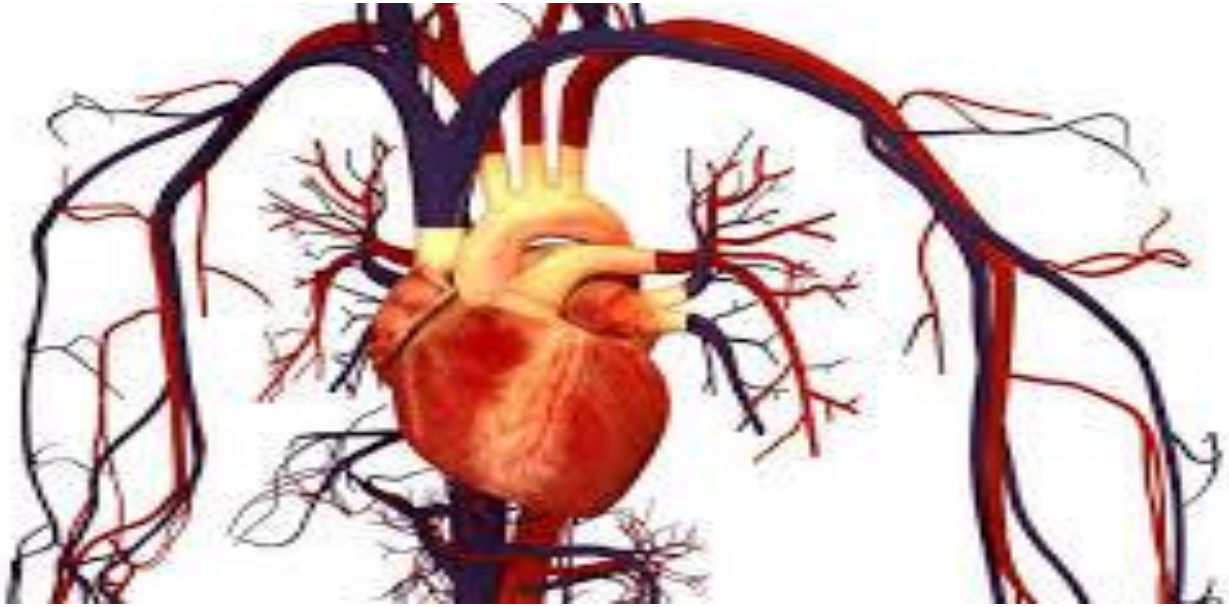

Эпидемиология
По частоте встречаемости географическеского расположения

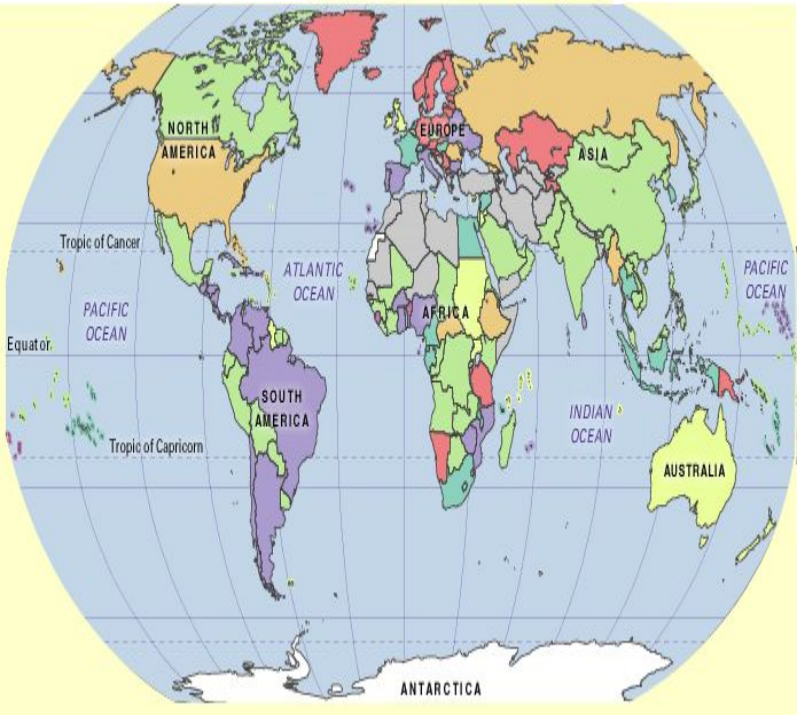

Япония

Юго-восточная

Мексика

Африка

Южная Америка

Выделяют некоторые географические особенности распространения неспецифического аортоартериита разной локализации:

3) Странах Юго-Восточной Азии – почечных артерий и нисходящего отдела аорты.

1)Японии чаще наблюдаются поражения восходящей аорты и ветвей ее дуги;

2) России преобладает аортит брахиоцефальных артерий и сочетанное поражение ветвей дуги аорты и торакоабдоминального отдела аорты;

По частоте , принадлежности полу и возрасту

2,6: 1 000000 населения в год.

15:1 преобладают женщины

мужчины,20 %
женщины,80 %

Возрастная категория

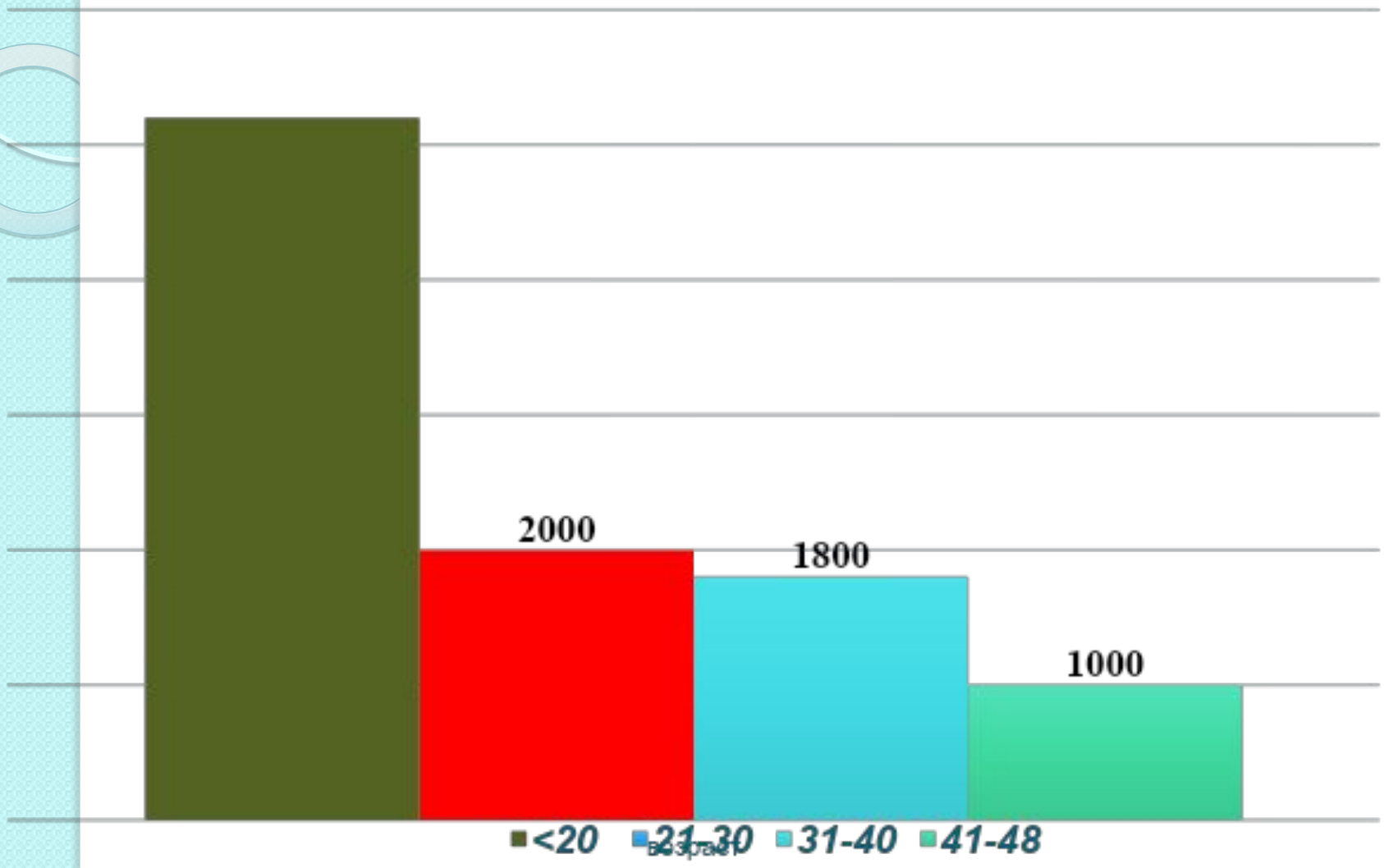

Классификация болезни Такаясу в зависимости от анатомии поражения:

Первый тип — поражена дуга аорты и ветви, отходящие от нее (артерии);

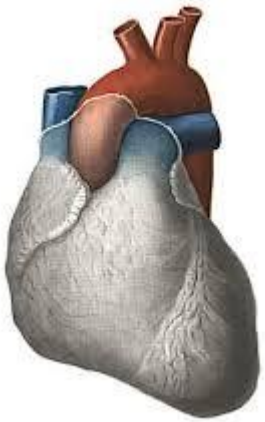

Второй тип — затрагивает грудной и брюшной отдел аорты

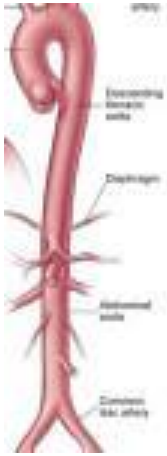

Третий тип — поражена дуга аорты вместе с грудным и брюшным отделами.

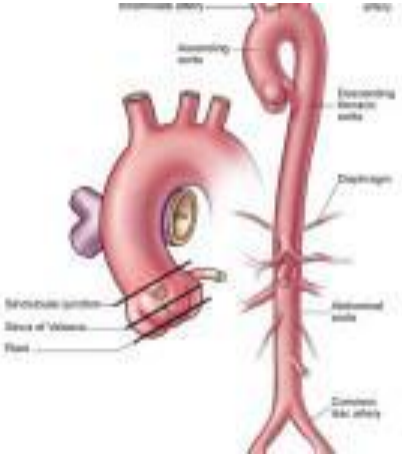

Четвертый тип – в болезнь включается легочная артерия.

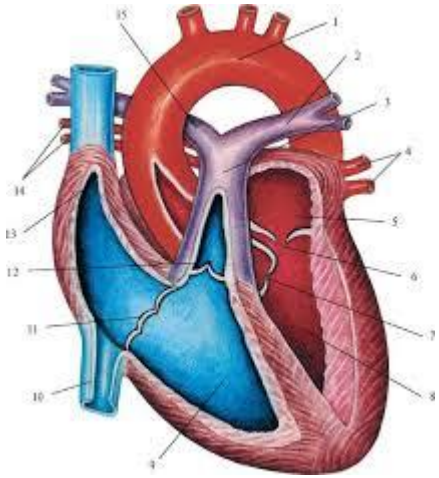

Классификация

- Современная классификация артериита Такаясу основывается на данных, получаемых в результате ангиографического исследования. В зависимости от сосуда/сосудов, вовлечённого/вовлечённых в патологический процесс, выделяют пять типов заболевания:
- тип 1 — ветви дуги аорты;
- тип 2а — восходящая аорта, дуга аорты и её ветви;
- тип 2б — тип 2а + грудная нисходящая аорта;

Этиология

Этиология болезни до настоящего времени не выяснена.
Однако доказано, что поражение сосудов имеет иммунокомплексный характер, что подтверждается обнаружением в период обострения циркулирующих иммунных ком плексов и антиаортальных антител в сыворотке крови и в стенке аорты. Отмечено, что у за- болевших лиц чаще, нежели в популяции встречаются антигены гистосовместимости HLA-B5, HLA-A10, что указывает на генетическую предрасположенность. Также болезнь Такаясу можно рассматривать как одну из моделей, подтверждающих воспалительную теорию развития атеросклероза. Доказано, что атеросклероз — неизбежное осложнение НАА. Молодые жен- щины, не имеющие факторов риска его развития, вследствие заболевания артериитом Та- каясу имеют распространенное атеросклероти- ческое поражение артерий [2, 3]. НАА относят к так называемым «малым» коллагенозам. Возможно сходство его клинической картины с системными заболеваниями соединительной ткани, а также с инфекционными заболевания- ми, вызывающими первичное или аутоиммун- ное поражение сосудов, в частности, с тубер- кулезом и сифилисом [4].

- International Journal of Rheumatic diseases 2014; 17: 931-935 p.
- Комлексное лечение вазоренальной гипертензии при неспецифическим аортоартериите Демеуов Т.Н. Национальный научный центр хирургии им. А.Н. Сызганова УДК: 616. 13- 008.331.1-089