

**Тақырып:**  
**Тұрақты және уақытша**  
**тістердің қатты тіндерінің**  
**тісжегіне жатпайтын**  
**ақаулар.**

В.К Патрикеев бойынша жіктелуі

**Тіс шыққанға дейін пайда болатын тісжегіне жатпайтын, тістің қатты тіндерірің бұзылуы**

- а) кіреукенің гипоплазиясы**
- б) кіреукенің гиперплазиясы**
- в) эндемиялық флюороз**
- г) тіс түсінің өзгеруі, тістің даму және шығу аномалиялары**
- д) тістің дамуының тұқым қуалаушылық өзгерістері**

# **Тіс шыққаннан кейін пайда болатын тісжегіне жатпайтын, тістің қатты тіндерінің бұзылуы**

- **а) пигментация және биоқабық**
- **б) тістің мужілуі**
- **в) сына тәрізді ақау**
- **г) тіс эрозиясы**
- **д) тіс қатты тіндерінің некрозы**
- **е) тіс жарақаты**
- **ж) тістің жоғарғы сезімталдығы**

Баланың минералды және ақуыз зат алмасу үрдісі бұзылған жағдайда, тістің ұрығында метаболиялық үрдісі бұзылысының және жергілікті себептер тіс қатты тінінің **ГИПОПЛАЗИЯСЫ** дамиды.

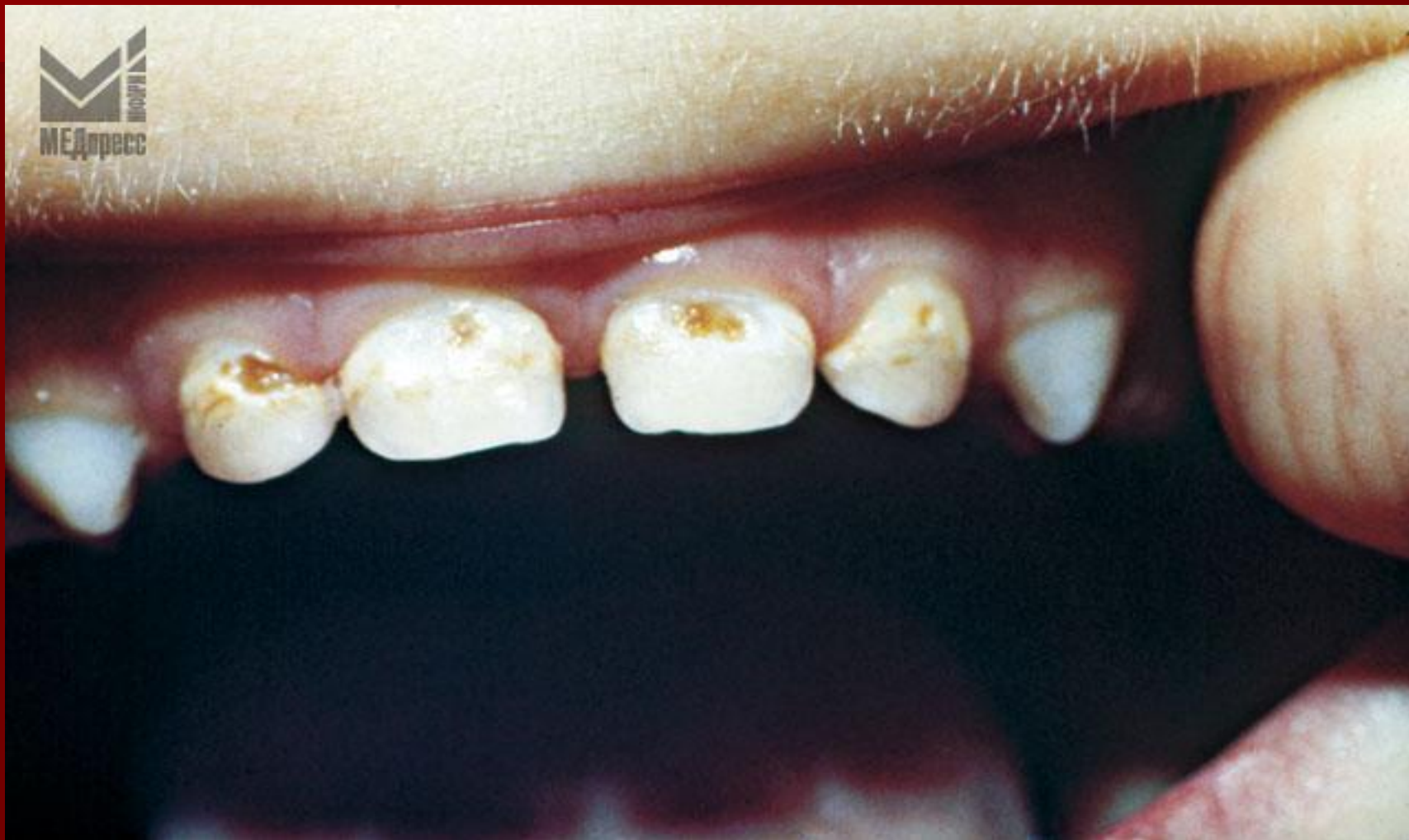Этиологиялық факторларына  
байланысты гипоплазия келесі  
түрлеріне бөлінеді:

- Ошақты гипоплазия
- Жергілікті гипоплазия
- Жүйелі гипоплазия.

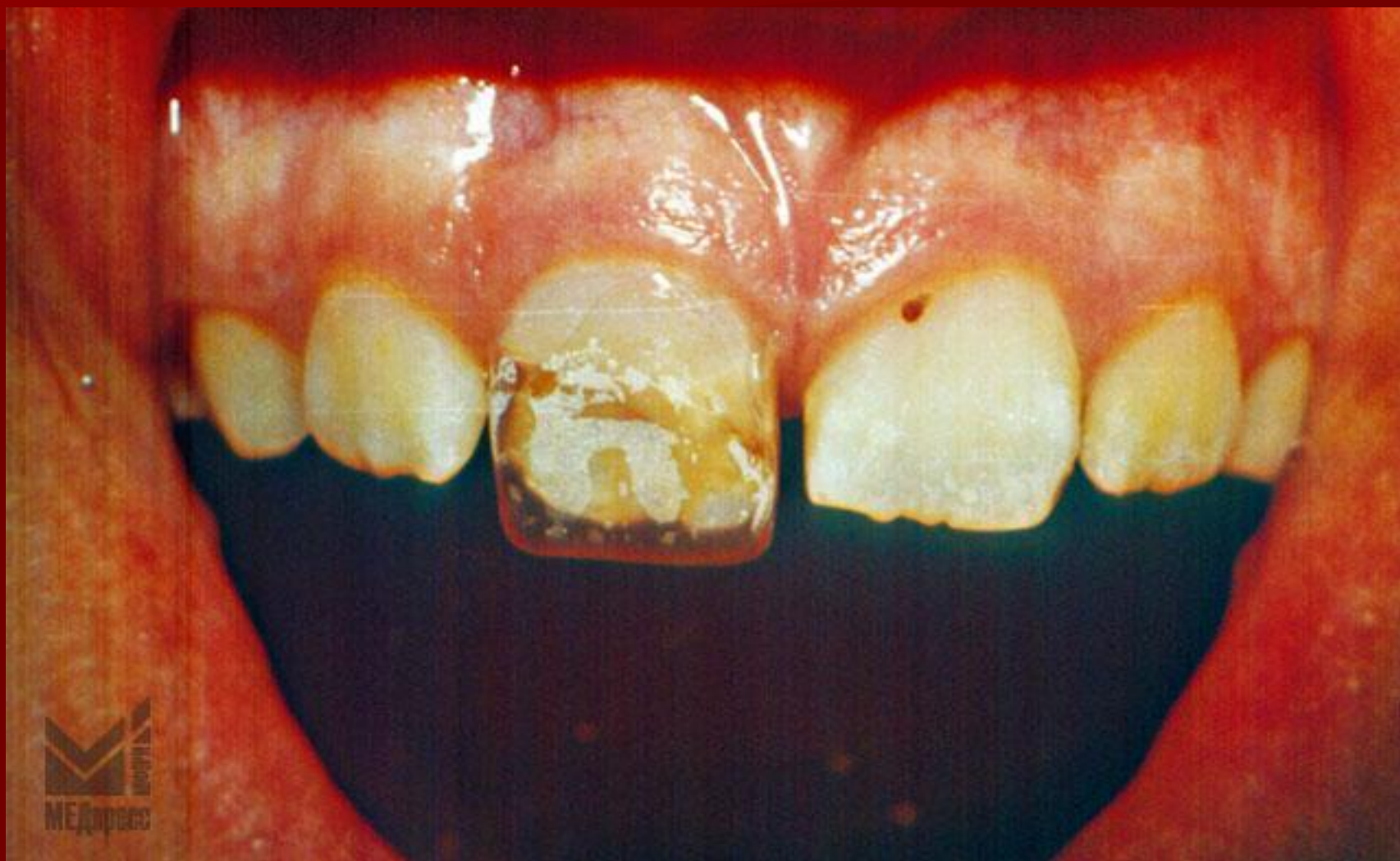**Жүйелі гипоплазияның  
клиникалық көрінісіне  
байланысты :**

- 1) дақ түрі;**
- 2) тостақ тәрізді (чашеобразных углублений) ақау түрі;**
- 3) Жүлгелі түрі (бороздчатая форма):**

# Уақытша тістерде гипоплазиясы, тісжегімен асқынған

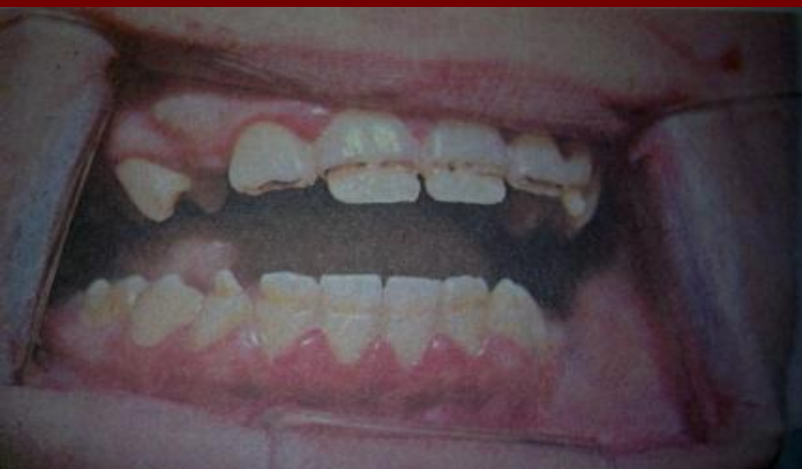
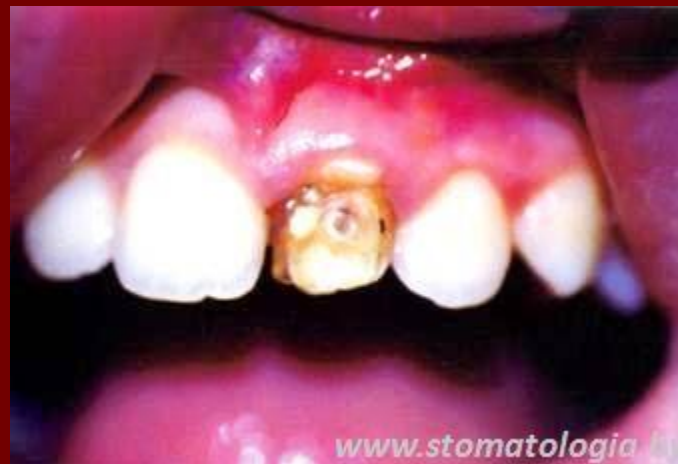
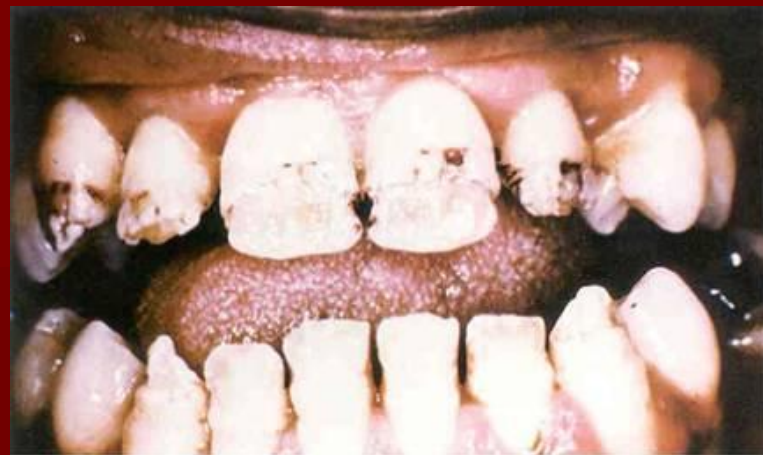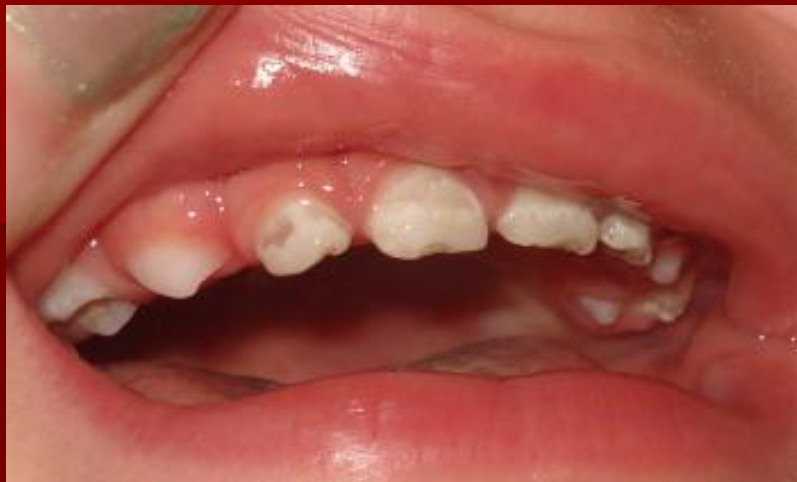# Ошақты гипоплазия

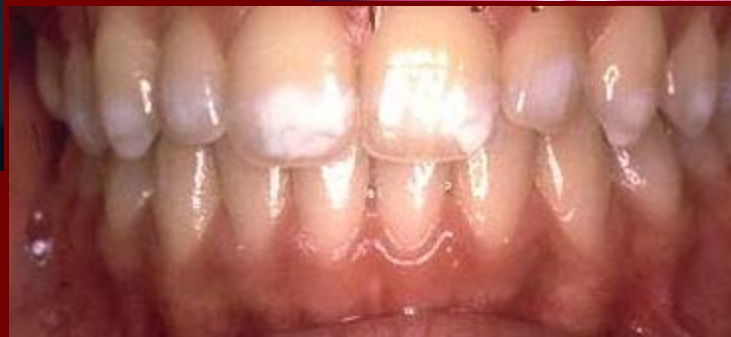



# ■ Гипоплазия



.системная  
гипоплазия



.Местная  
гипоплазия

# Жүйелі гипоплазияның басқа түрлері: Гетчинсон, Пфлюгер, Фурнье тістері.

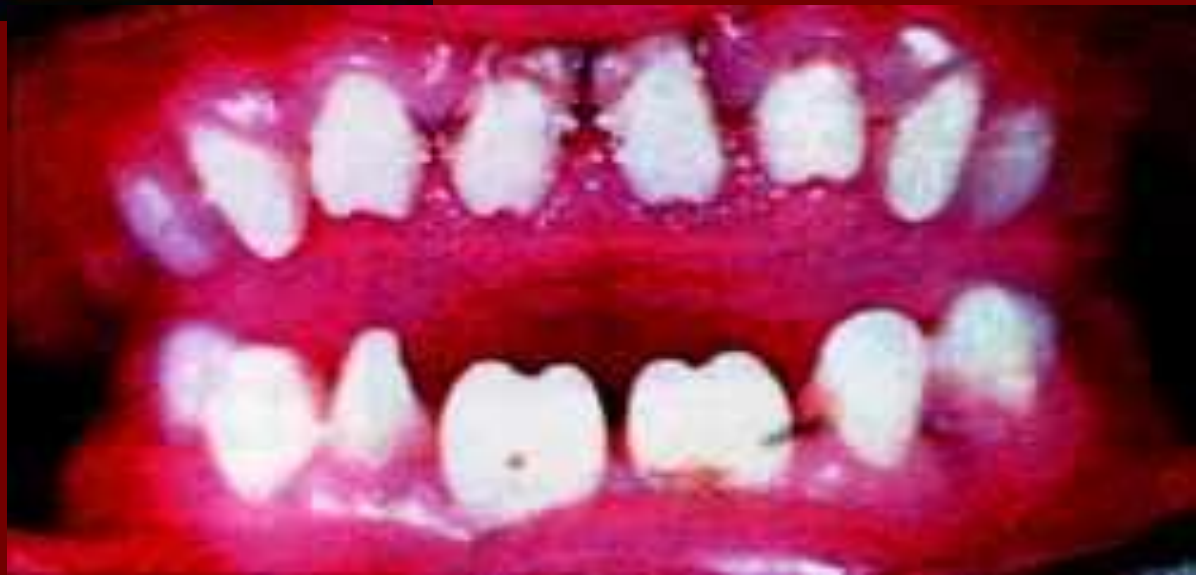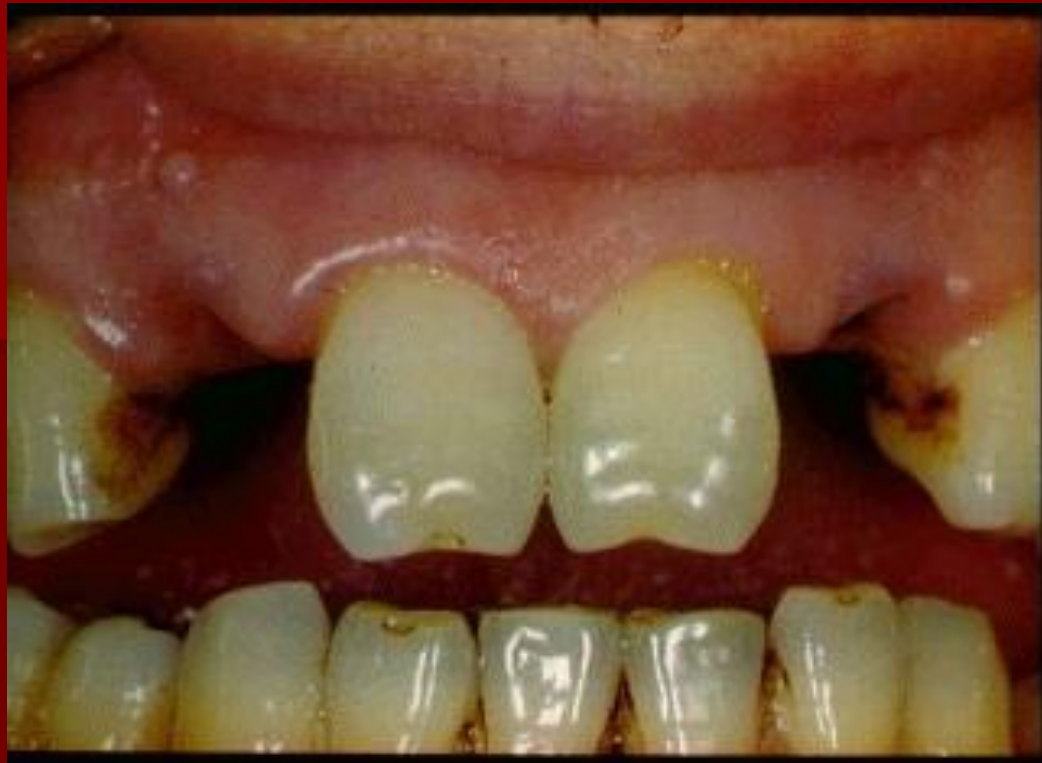Гетчинсон және Фурнье күрек тістерінің сауыты бөшке тәрізді пішінделген (бочкообразная форма) және кесу бетінде жарты ай тәрізді ақау (полулунные вырезки) пайда болуымен бейнеленеді.

# Жүйелі гипоплазияның басқа түрлері: Гетчинсон, Пфлюгер, Фурнье тістері.

Пфлюгер тістерінің ерекшелігі:

- бірінші тұрақты молярдың төмпешігі дамымаған;
- тіс сауты конус тәрізді;

Этиологиясы - тұқымқуалаушы мерез  
(сифилис).



# Гипоплазияның емі

- Ремтерапия
- композиттік материалмен ақауды толтыру
- ортопедиялық коронкалар
- ламинация
- реставрация

Балаларда гипоплазияны ескерту үшін алдын-ала шаралар жүргізу қажет:

- Жүкті әйелдің және жаңа туылған баланың денсаулығын сақтау;
- Ерте жастағы баларда инфекциялық ауруларды алдын-алу;
- Дамыған соматикалық ауруды дер кезде және нәтижиелі емдеу;
- Әйелдер консультациясында және балалар емханасында стоматологиялық ағарту жұмыстарын күшейту.

# Эндемиялық флюороз

- тістің түсі және құрылысы өзгерумен сипатталады.

Суда фтор мөлшері көп географиялық аймақтарда кездеседі.

Балаларда флюороз келесі жағдайда кездеседі:

- Эндемиялық аймақта туылған баларда, немесе ерте жаста (3-4ж) көшіп барған баларда;
- Әлсіз, инфекциялық, созылмалы, соматикалық аурулармен ауырған балаларда;
- Жасанды тамақтанатын балаларда;

Егер баланың тамақтану рационынан құрамында фтор көп мөлшерлі суды 2-3 айға шығарып тастаса, онда флюороз даму үрдісі баяуланады.



# Флюороздың 5 түрін қарастырады ( В.К.Патрекеев бойынша):

**Штрих тәрізді түрі** – жоғарғы жақтың күрек және бүйір тістердің вестибулярлы бетінде ақ түсті сызықтар пайда болуымен сипатталады.

**Дақты түрі** – күрек, сүйір тістерде, сирек премолярмен молярда ақ түсті дақ пайда болады. Дақтың беті тегіс, жылтыр.

**Бор-нүктелі түрі** – барлық тістер зақымдалады.

Тістердің вестибулярлы бетінде:

- ақшыл –бұлдырыңқы дақ пайда болады;
- дақтың үстінде кішірек, домалақ пішінді, диаметрі 1,5мм –ге дейін, тіріңділігі 0,1-0,3 мм. ақау- крапинка анықталады;
- түбі ақшыл-сары немесе ақшыл-қоңыр түсті.

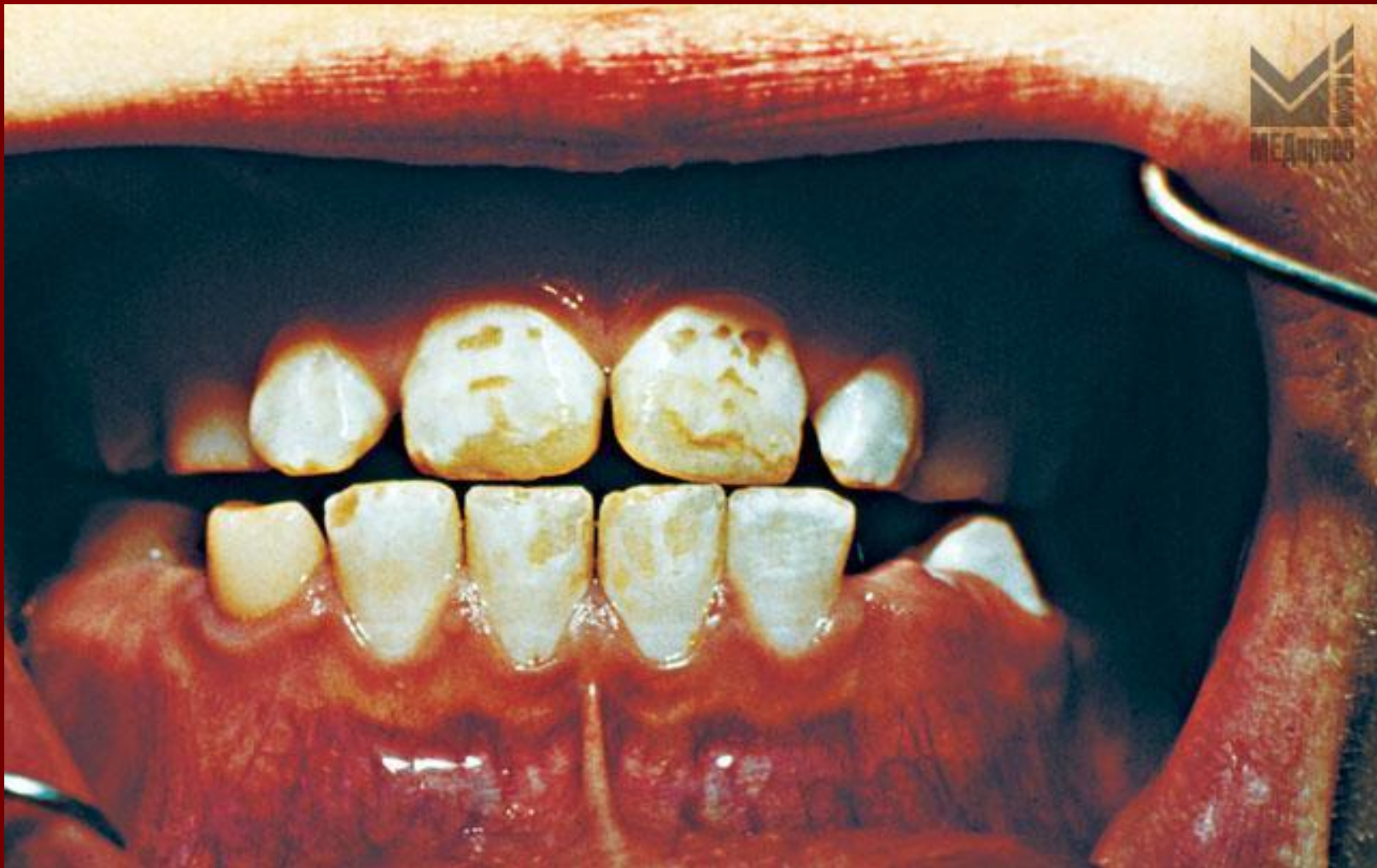**Эрозивті түрі:**

- ауыр дәрежеде дамиды;
- бұлдырыңқы кіреукеде үлкен және терең ақау пайда болады – эрозиялар;
- кіреукенің жойылуы, дентинге дейін жетеді.

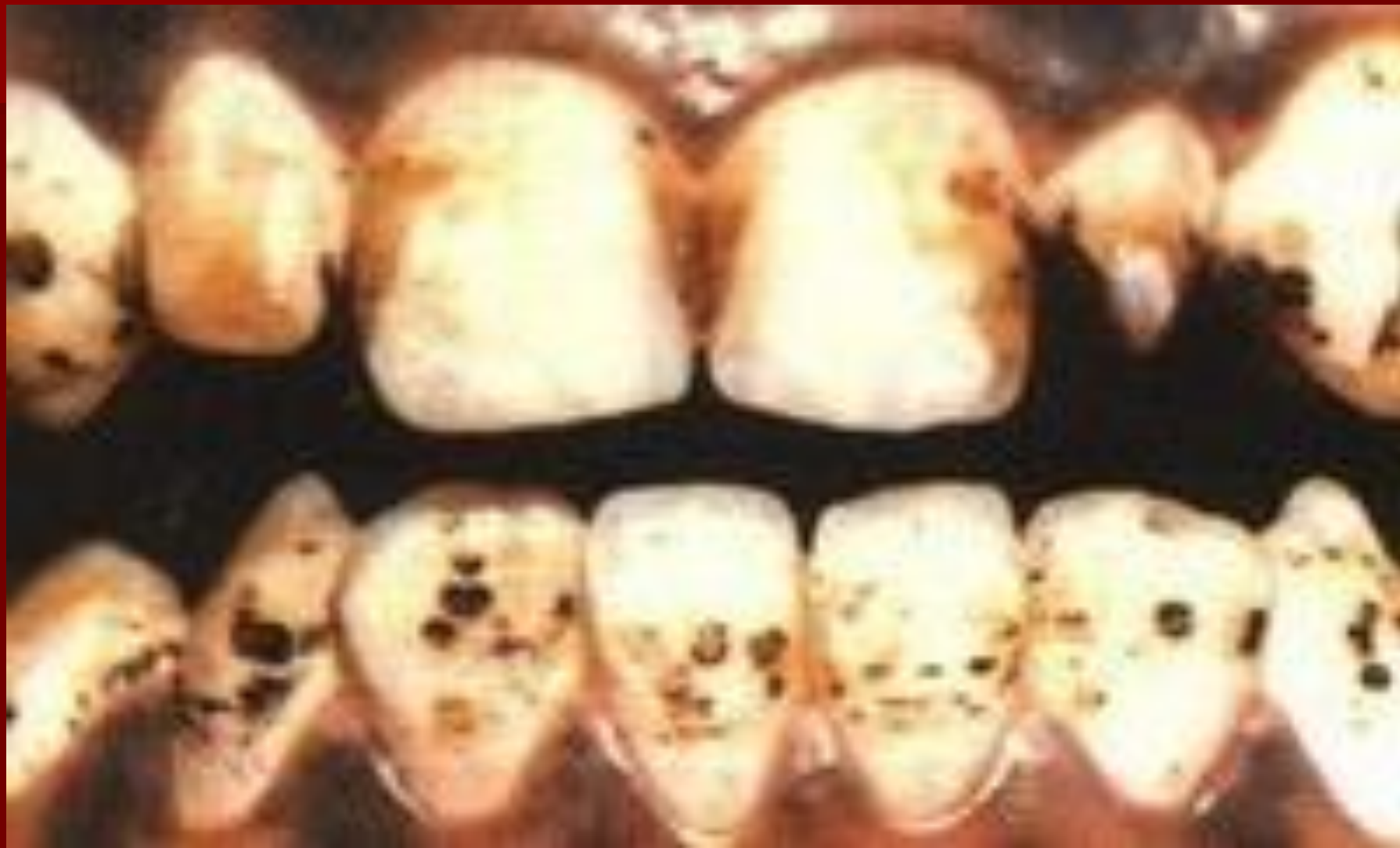**Деструктивті түрі:**

- эрозия тіс сауытының пішінін өзгертеді;
- тіс сауытының жеке аймақтарының жойылуы және сынуы анықталады;
- кіреуке және дентинде зақымдалады.

# Флюороз II-III дәрежелі ауырлығы бойынша

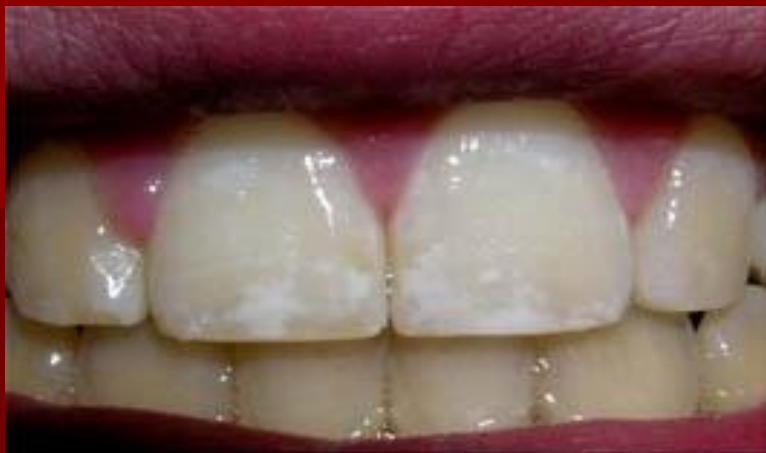

# IV дәреже.

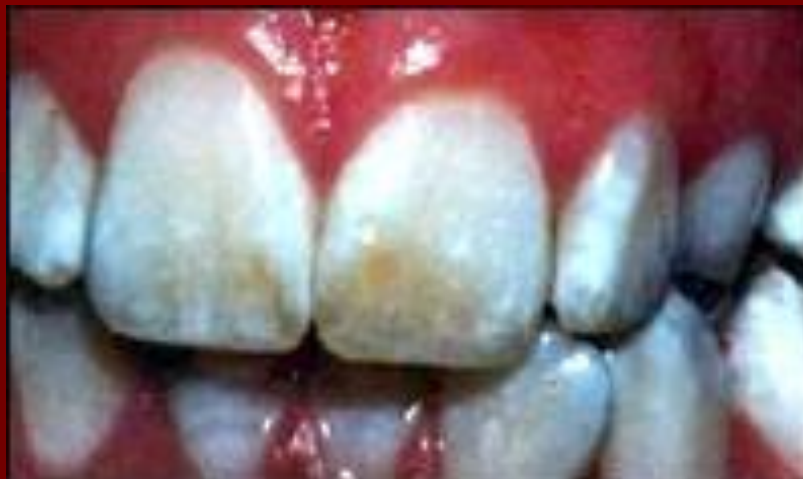



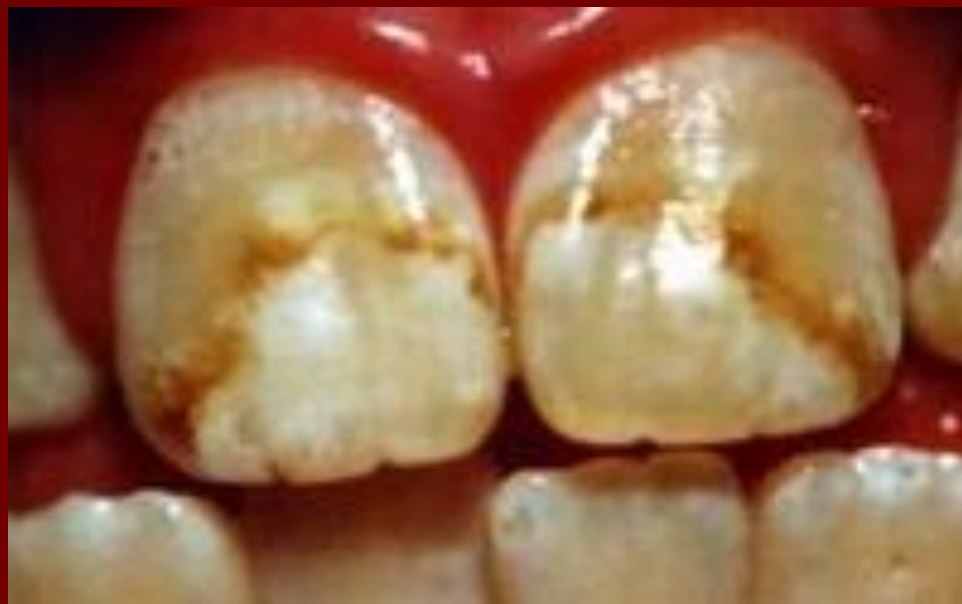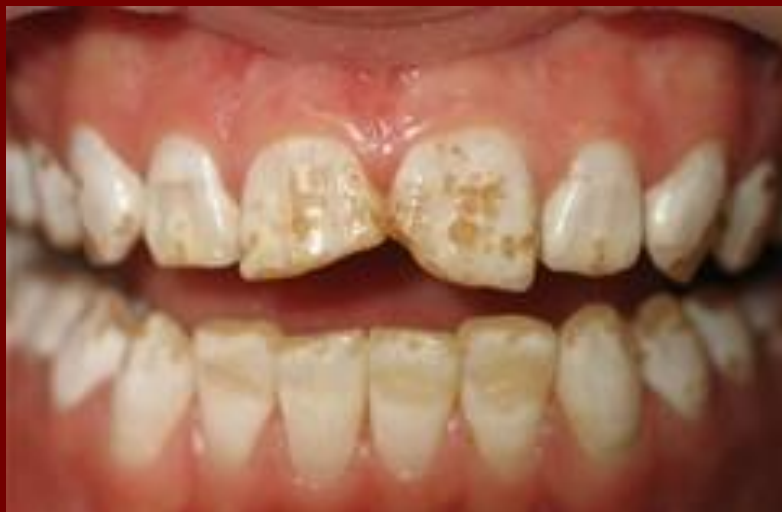# Эрозивная форма



# Меловидно-крапчатая форма



# Эрозивная форма



# Флюороздың жеңіл түрін емдеу

- Реминералдау терапия

# Ауыр дәрежелі флюороздың емі

жалпы:

- Рациональді тамақтану
- кальций, фосфор препараттарын тағайындау
- Дәрумендер

жергілікті:

- Ремтерапия
- Ағарту
- ламинация, реставрация

Флюороз дамуын жою  
мақсатымен, фтор концентрациясы  
қалыпты мөлшерден асқан  
аймақтарында келесі шараларды  
қолдану қажет:

- су құбырын ауыстыру
- бірнеше су құбырларын араластыру;
- суды дефторлау.

Ас суын фтордан тазалау жолдары:  
қайнату, тұныту, мұздату, фильтрлау.



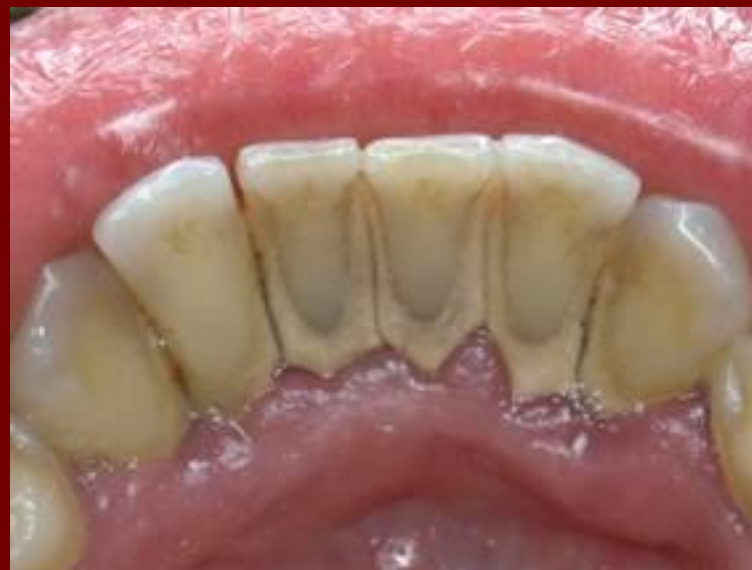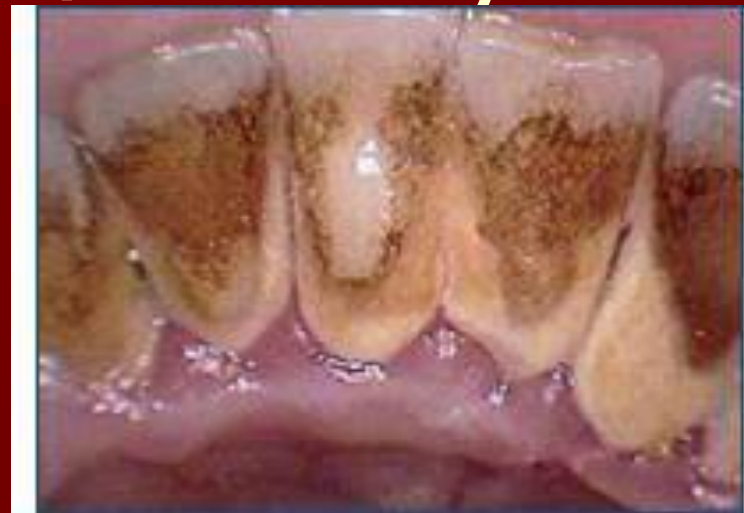# Тіс қақтардың жіктелуі

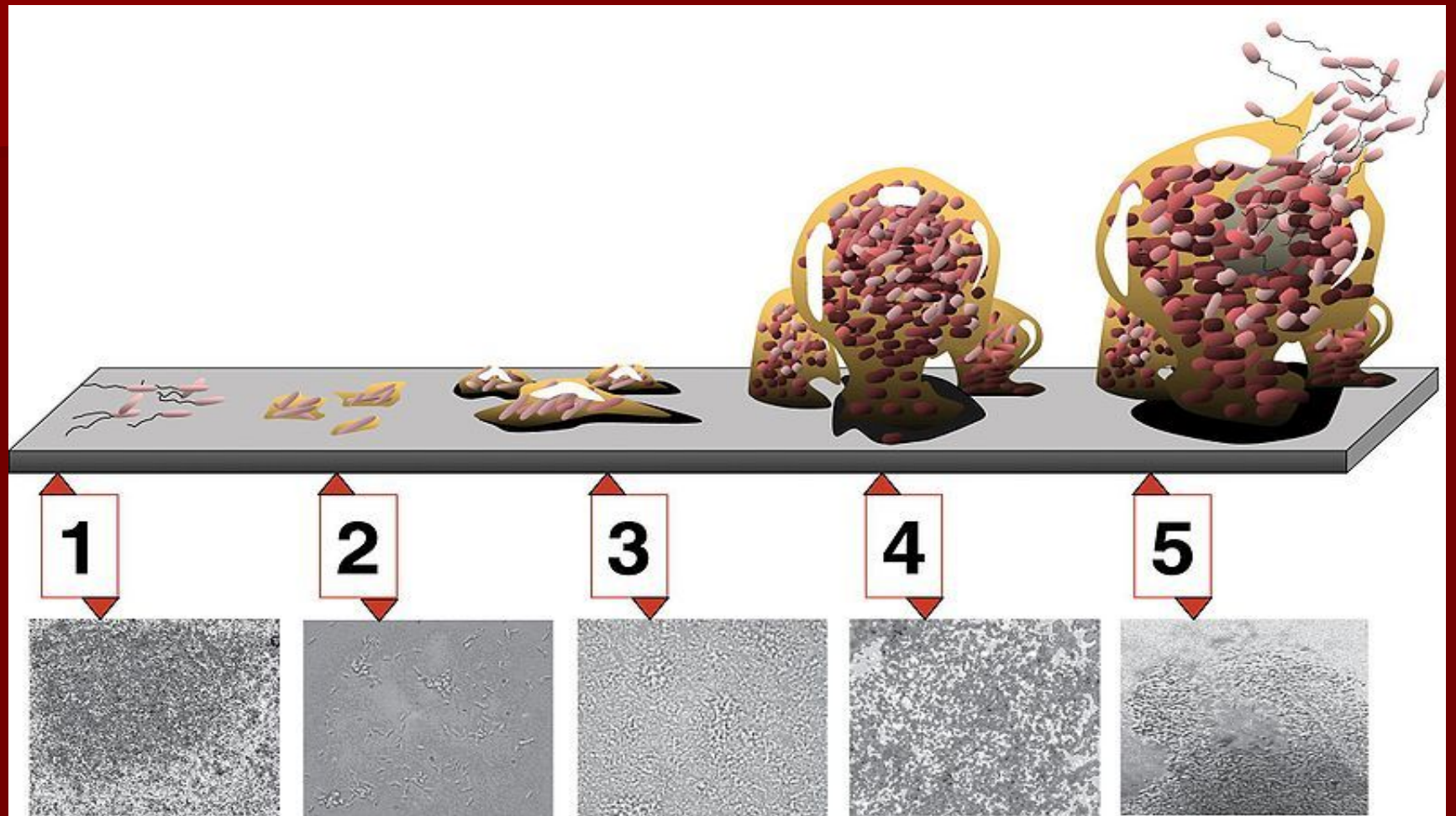
## I. минералданбаған:

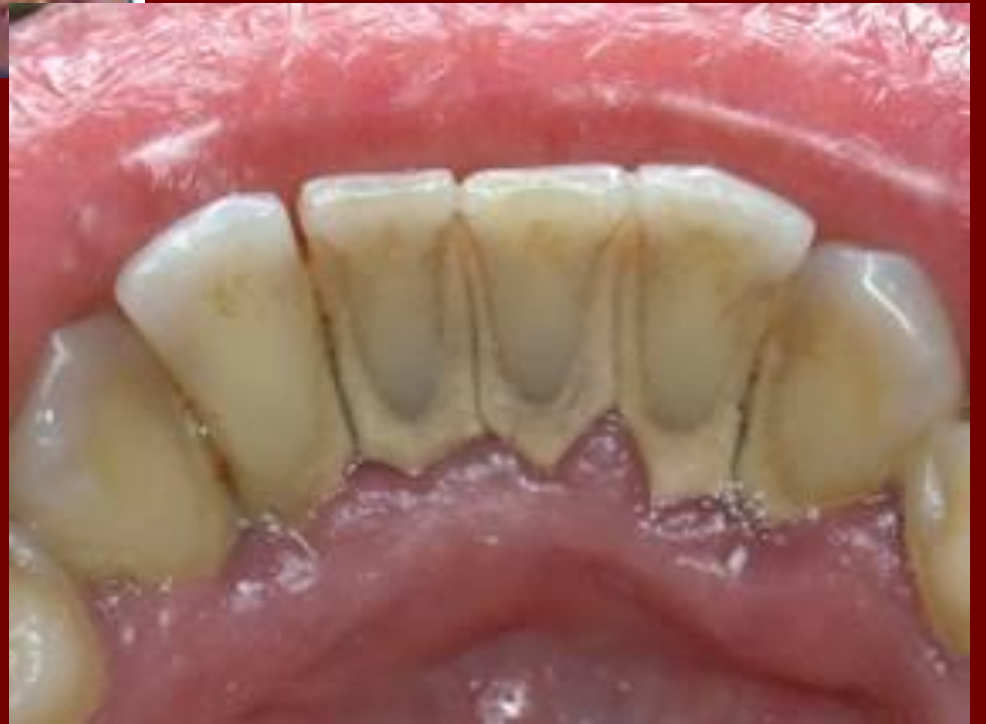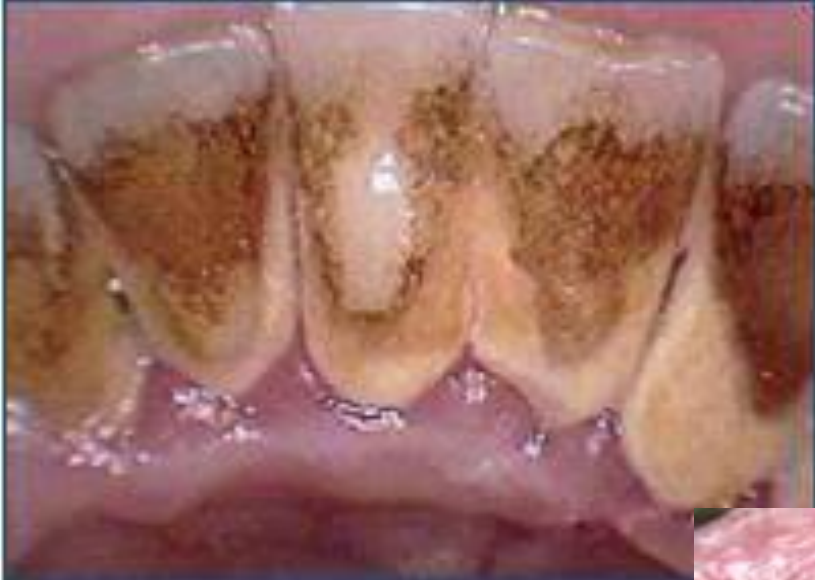- Пелликула
- Биопленка
- Тағам қалдықтары
- Жұмсақ тіс қағы

## II. Минералданған:

- Тіс тасы
- Қызыл иек үсті тас
- Қызыл иек асты тас





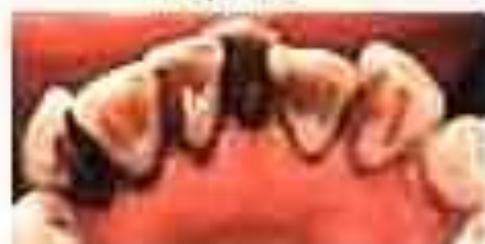



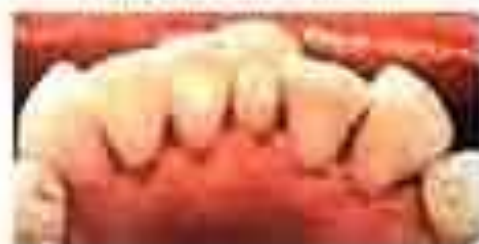кариес



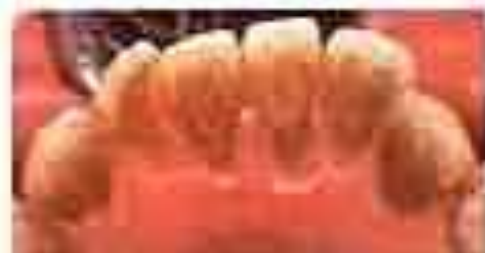после Air-Flow



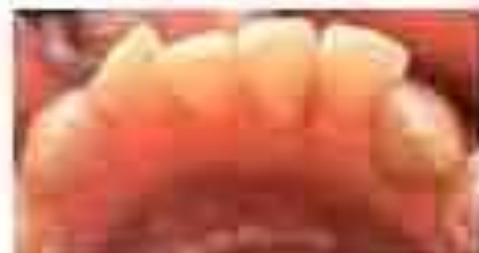зубы курильщика



после Air-Flow



чай, кофе



после Air-Flow

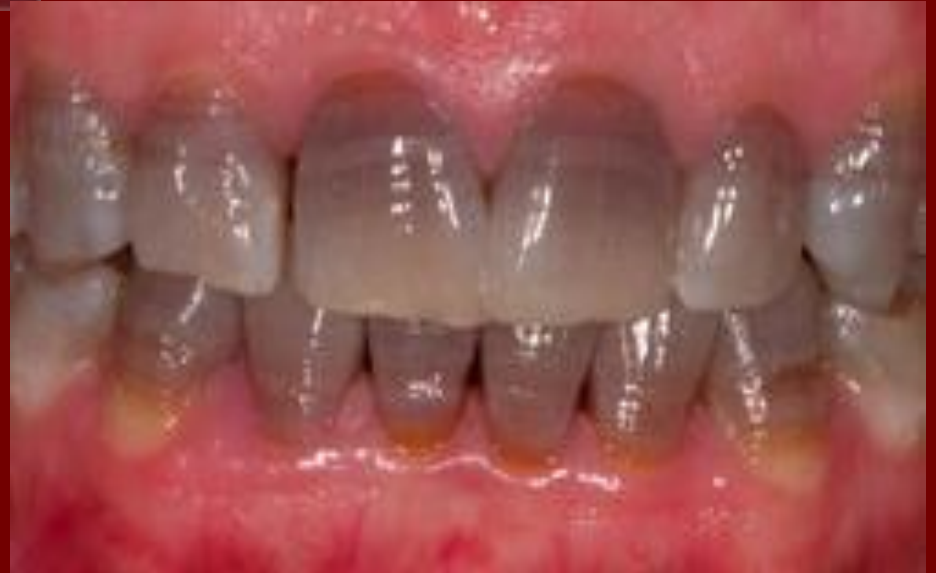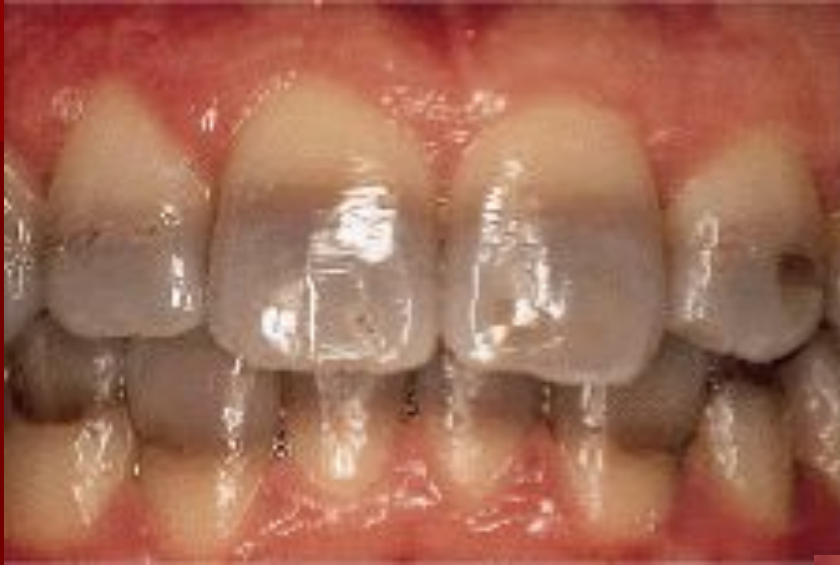# кәсіби гигиена

Міндетті түрде қолданатын шаралар:

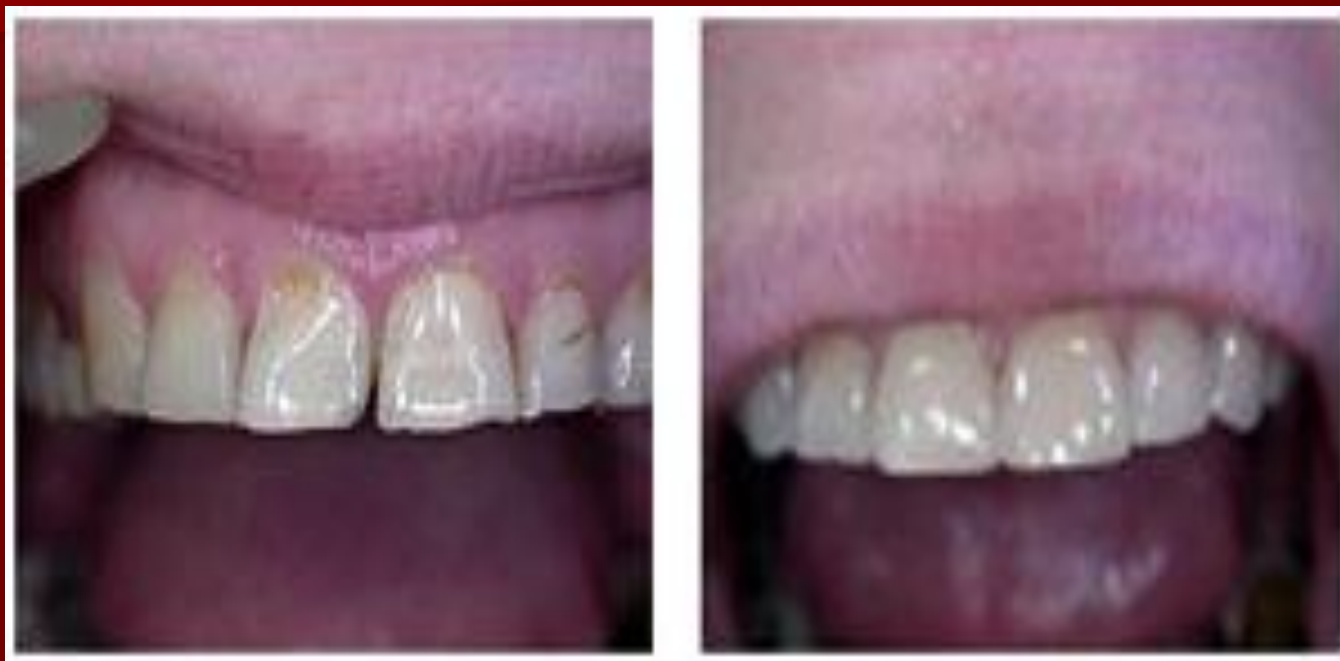- Қарап тексеру және диагностика;
- Тіс қақтарын тазалау;
- Тіс беттерін жылтырыту;
- Ауыз қуысының гигиенасына үйрету, гигиеналық құралдар мен заттарды таңдау.



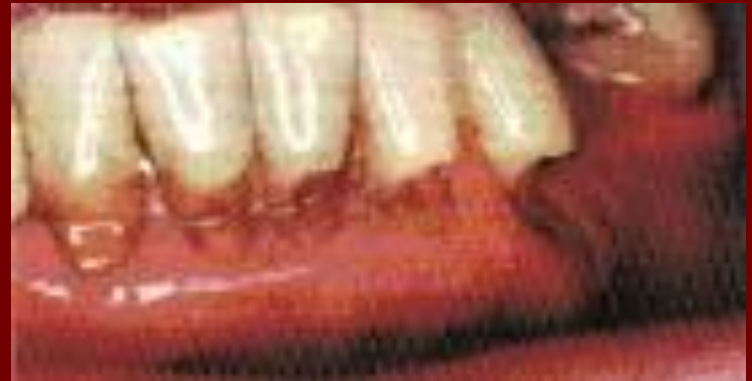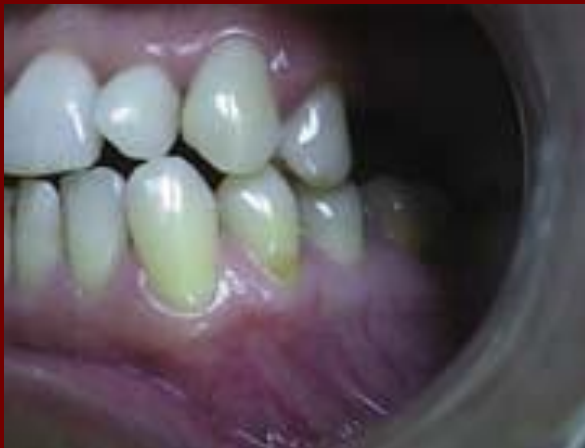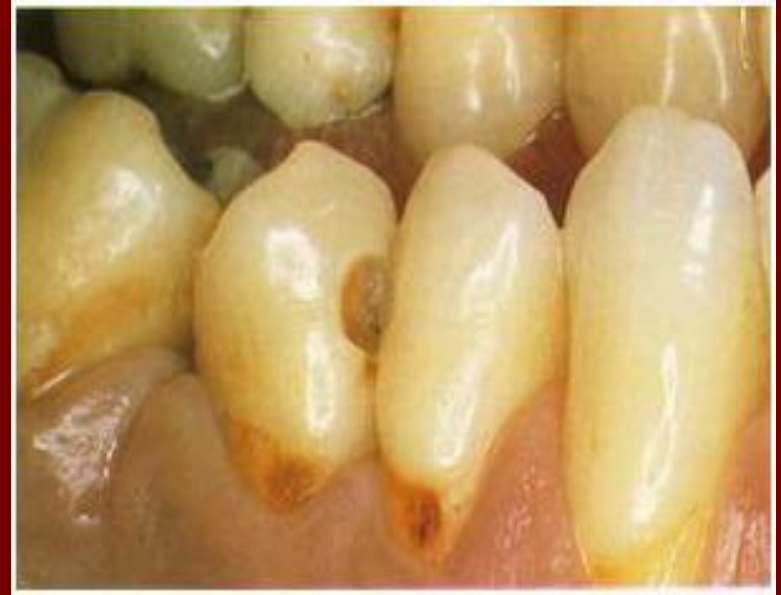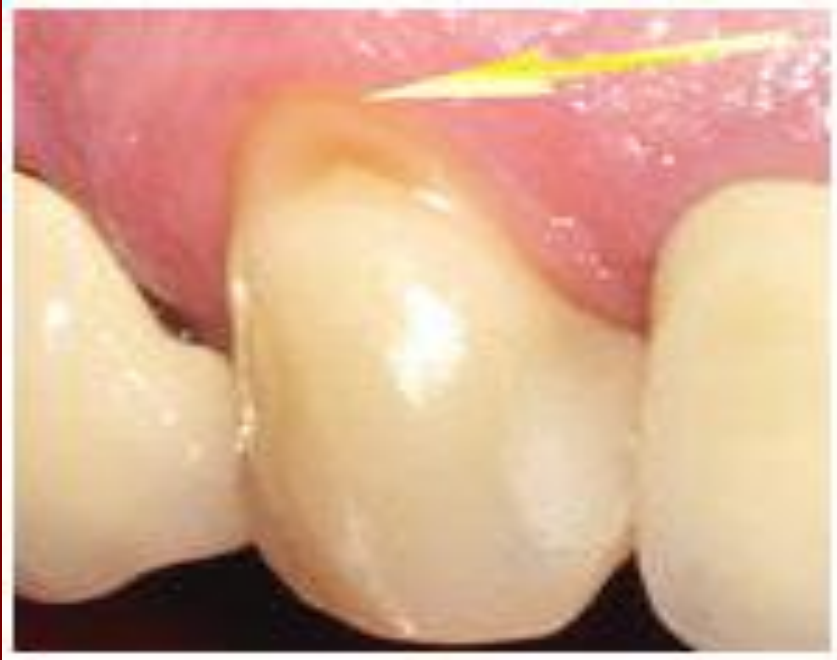«Тетрациклиновые» зубы



# Патологическая стираемость.



# КЛИНОВИДНЫЙ ДЕФЕКТ.





# Алдын – алу шаралар

- Этиологиялық факторды жою;
- Патологиялық қажалу және эрозия ақаулар бар науқастарға қышқыл тамақтарды шектеу;
- Ауыз қуысын дұрыс тазалау қажет;
- Рем терапия;
- Реставрация;
- Ламинация;
- Ортопедиялық және ортодонтиялық ем;
- Тісті ағарту.

**көңіл  
аударып  
тыңдағанд  
арыңызға  
рахмет**

