

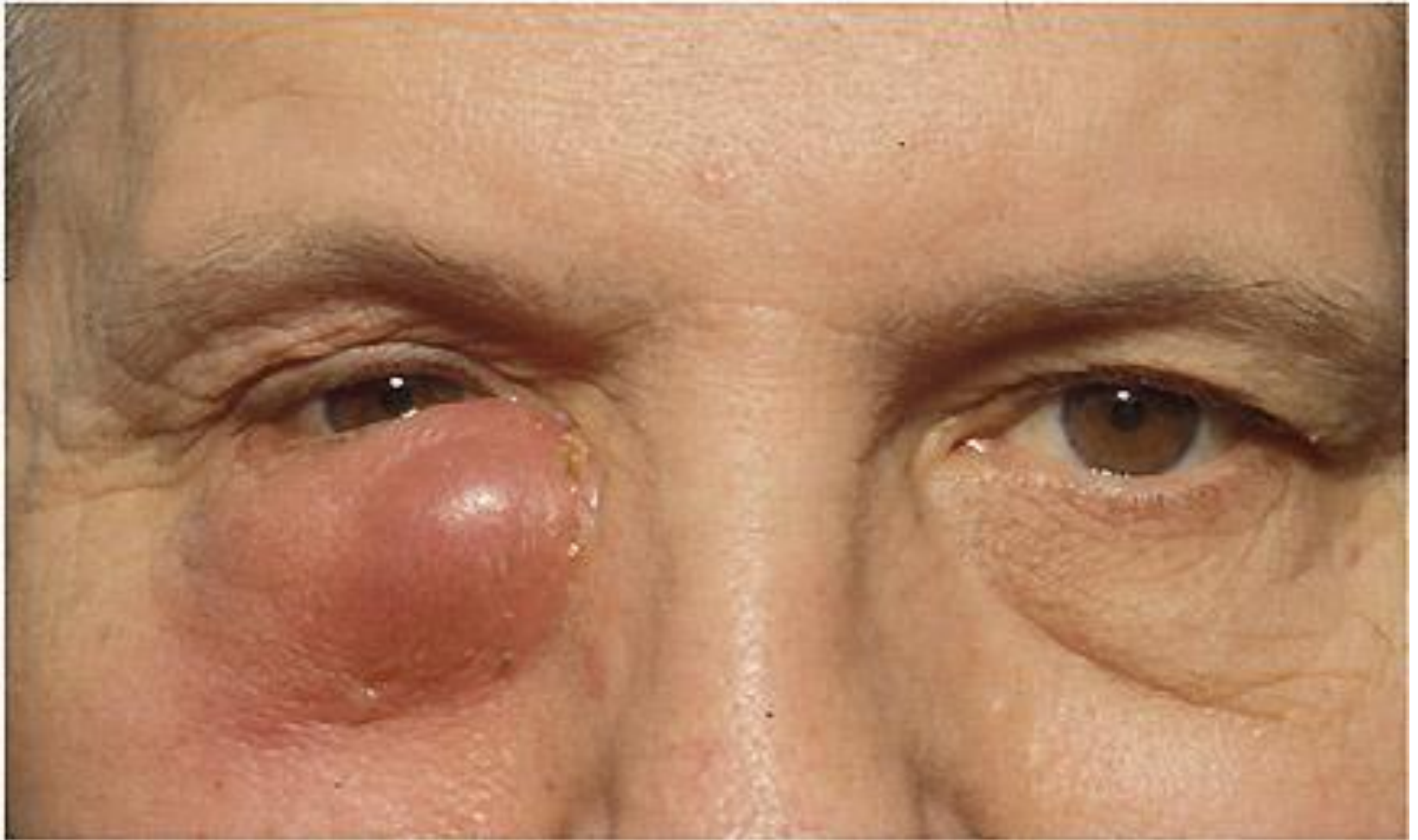

ОСТРЫЙ ДАКРИОЦИСТИТ

Подготовила: клинический ординатор Куст Елена

Острый дакриоцистит (флегмона слезного мешка)

- это гнойное воспаление слезного мешка и окружающей его клетчатки



- У женщин встречается в 8 раз чаще, чем у мужчин
- Заболеванию чаще подвержены люди среднего возраста
- Дакриоциститы приводят к тяжелым осложнениям и инвалидности.

ПАТОГЕНЕЗ

Заболевания носовой полости



венозно-лимфатический стаз из-за отека слизистой носа



сужение просвета носослезного канала



- Проникновение инфекции из воспалительного очага в слизистой оболочки носа или в околоносовых пазухах
- травмы,
- хронический дакриоцистит

Микрофлора:

- стафилококки
- пневмококки
- стрептококки
- кишечная палочка
- вирусы
- грибы
- реже – микобактерии туберкулеза, хламидии

Предрасполагающими факторами

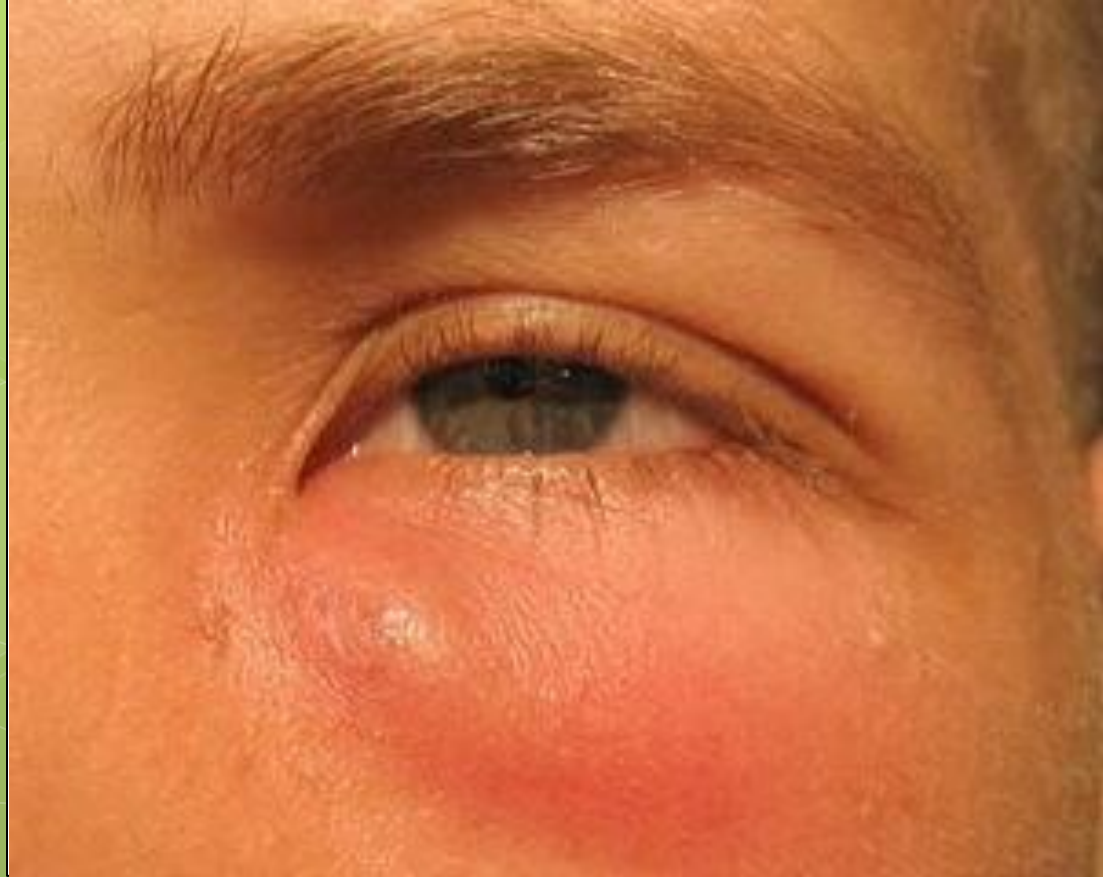
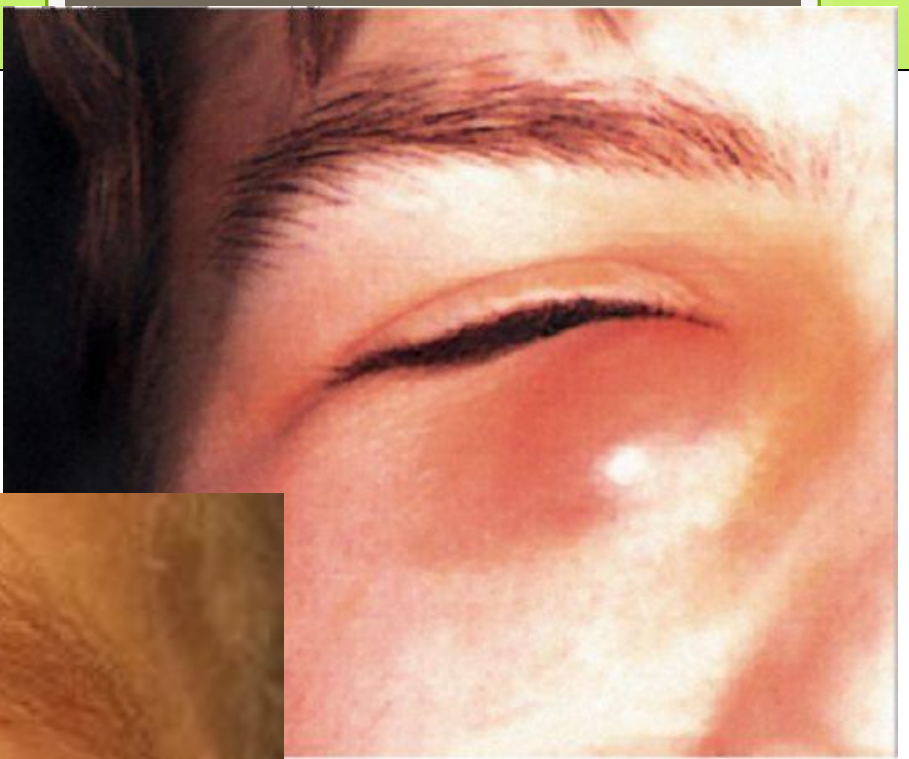к развитию дакриоцистита служат:

- Сахарный диабет
- Иммунодефициты
- Профессиональные вредности
- Резкие колебания температуры окружающей среды

КЛИНИКА

Местные проявления:

- гиперемия кожи, болезненная припухлость в области воспаленного слезного мешка, щеки
- слезотечение
- выделение слизи или гноя при надавливании на слезные точки
- отек век
- сужение или полным смыканием глазной щели
- тикающие боли в области орбиты



Общие проявления – признаки интоксикации:

- Повышение температуры тела
- Слабость, недомогание
- Головная боль



Развитие заболевания

- Стадия плотного инфильтрата
- Стадия размягчения инфильтрата
- Формирование абсцесса
- Вскрытие абсцесса → формирование свища

Плотный инфильтрат над слезным мешком
размягчается



Появляется флюктуация, кожа становится
желтой формирования абсцесса, который
может самопроизвольно вскрыться.



Фистула

Фистула

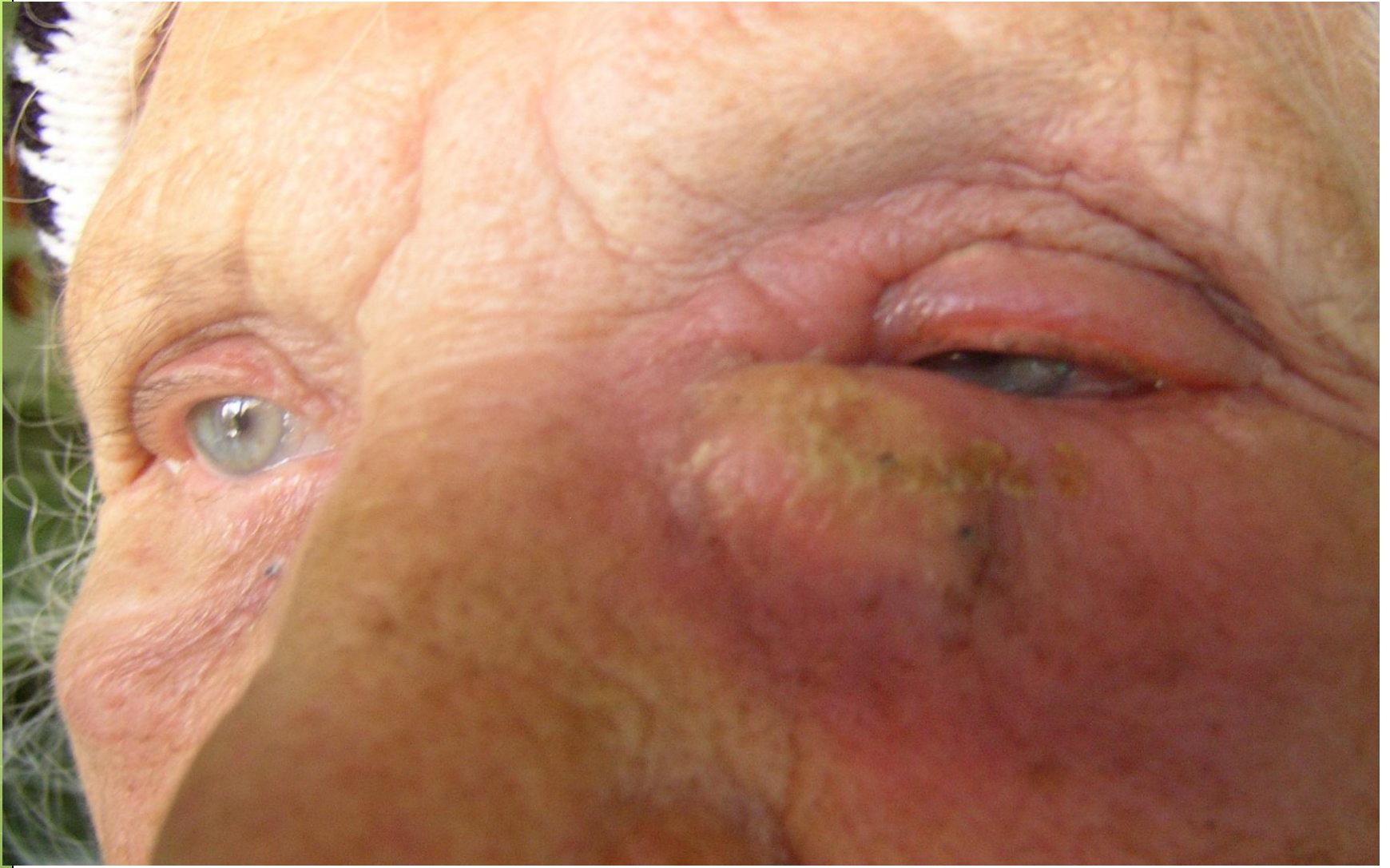
из которой периодически выделяется слеза или гной



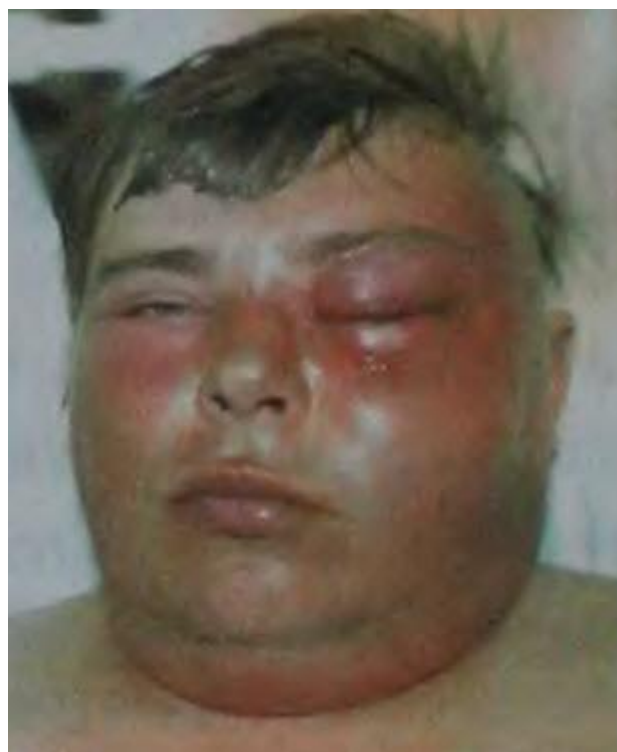наружная
(в области кожи лица)



внутренняя
(в полости носа).



При распространении гноя на окружающую клетчатку развивается флегмона глазницы.



- Острый дакриоцистит довольно часто принимает рецидивирующий характер течения.

Обследования

- 1. Внешний осмотр
- 2. Пальпация
- 3. Визометрия
- 4. Биомикроскопия
- 5. цветовая проба Веста

- исследование проходимости слезных путей.
- В носовой ход вводится тампон, а в глаз закапывают раствора колларгола.
- При проходимых слезных путях в течение 2-х минут на тампоне должны появиться следы красящего вещества.
- 5-10 мин. - в проходимости слезных путей можно усомниться;
- если колларгол не выделился в течение 10 мин. проба Веста расценивается как отрицательная, что свидетельствует о непроходимости слезных путей

Лечение острого дакриоцистита

- Острый дакриоцистит лечится стационарно
- До размягчения инфильтрата проводят системную витаминотерапию, назначают УВЧ-терапию и сухое тепло (Синий свет, соллюкс), переменное магнитное поле на область слезного мешка.
- При появлении флюктуации абсцесс вскрывают
- Промывание раны антисептиками (Нитрофураил 0,02%).
- Дренирование, повязка с гипертоническим раствором

Местно:

- А/б: Нитрофурал 0,02%, Офтаквикс 0,5% 4-6 р/д
- ГКС: Дексаметазон 0,1% 2-3 р/д



Одновременно при дакриоцистите проводится системная антибактериальная терапия препаратами широкого спектра действия (цефалоспорины, аминогликозиды – 5 дней), жаропонижающие препараты

- После купирования острого процесса выполняется **дакриоцисториностомия**



Наружный доступ

Внутриносовой доступ

Суть операции

СОСТОИТ В СОЗДАНИИ СОУСТЬЯ МЕЖДУ
СЛЕЗНЫМ МЕШКОМ И ПОЛОСТЬЮ НОСА

Наружная операция

- Под местной инфильтрационной анестезией

Этапы операции:

- Разрез мягких тканей до кости,
- разрез надкостницы, отслаивание и отодвигание наружи ее со слезным мешком от кости боковой стенки носа
- Формируют костное окно 1,5 x 2 см
- Продольный разрез слизистой носа в костном окне и стенки слезного мешка
- Сшивание задних и передних лоскутов

Операция Тоти (наружная)

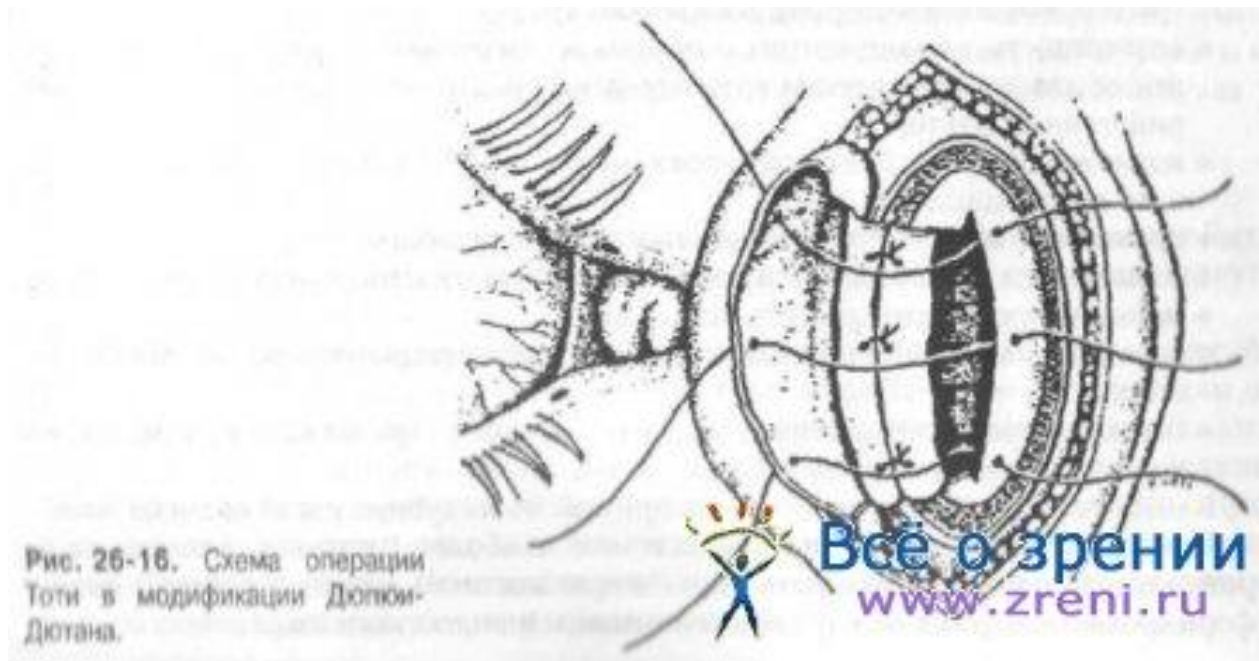

Рис. 26-16. Схема операции Тоти в модификации Долги-Дутана.



Все о зрении
www.zreni.ru

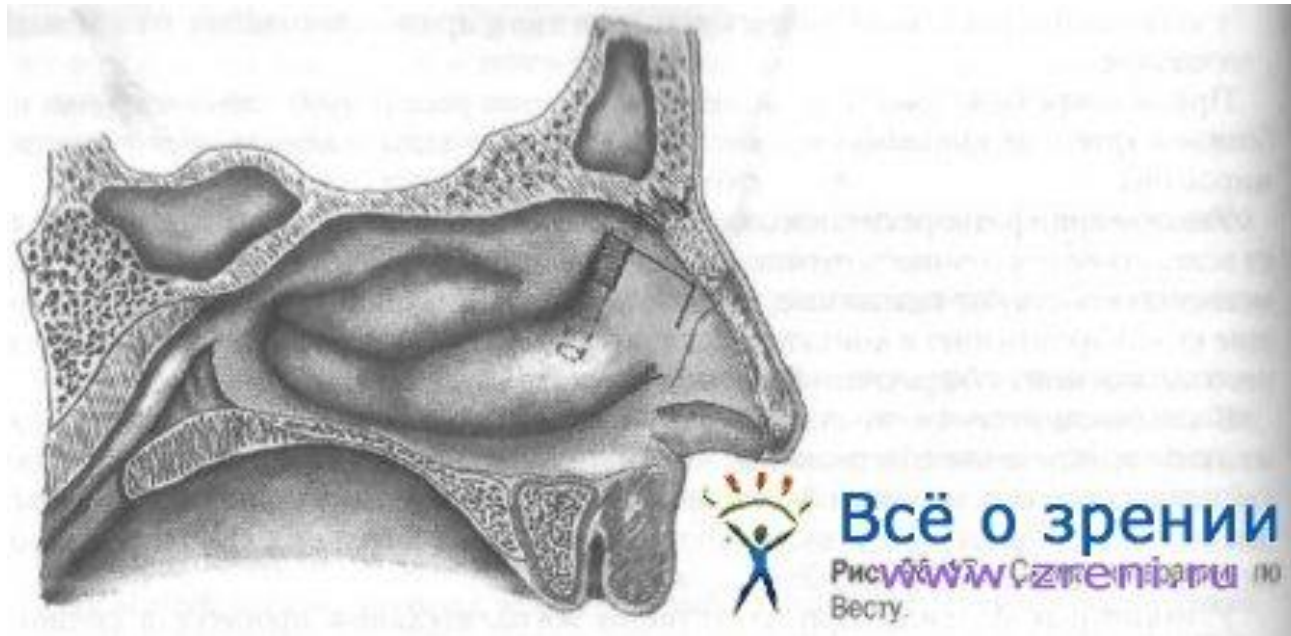
Эндоназальная дакриоцисториностомия

- Местная анестезия

Этапы операции:

- Резекция лоскута в месте проекции слезного мешка
- Откидывание временного лоскута слизистой оболочки с боковой стенки носа
- Образование костного окна
- Формирование соустья слезного мешка с полостью носа

- со стороны полости носа в месте проекции слёзного мешка

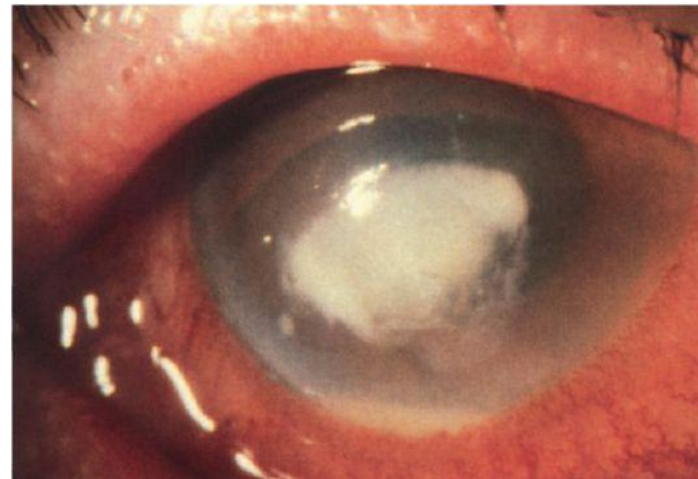


Осложнения острого дакриоцистита:

- Ползучая язва роговицы
- Флегмона орбиты
- Панофтальмит
- Рецидив заболевания

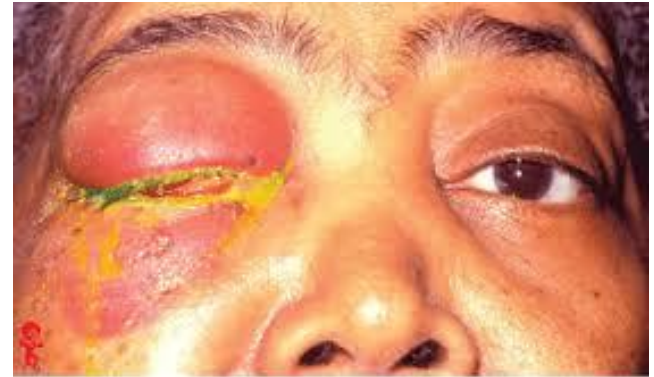

Рисунок 4. Панофтальмит



Критерии качества лечения:

- Отсутствие воспалительного процесса
- Пройодимостъ слезных путей

Дифференциальная диагностика:

- С Рожистым воспалением кожи лица.
- Отличие: При рожистом воспалении границы со здоровой тканью четкие

Благодарю за внимание!

