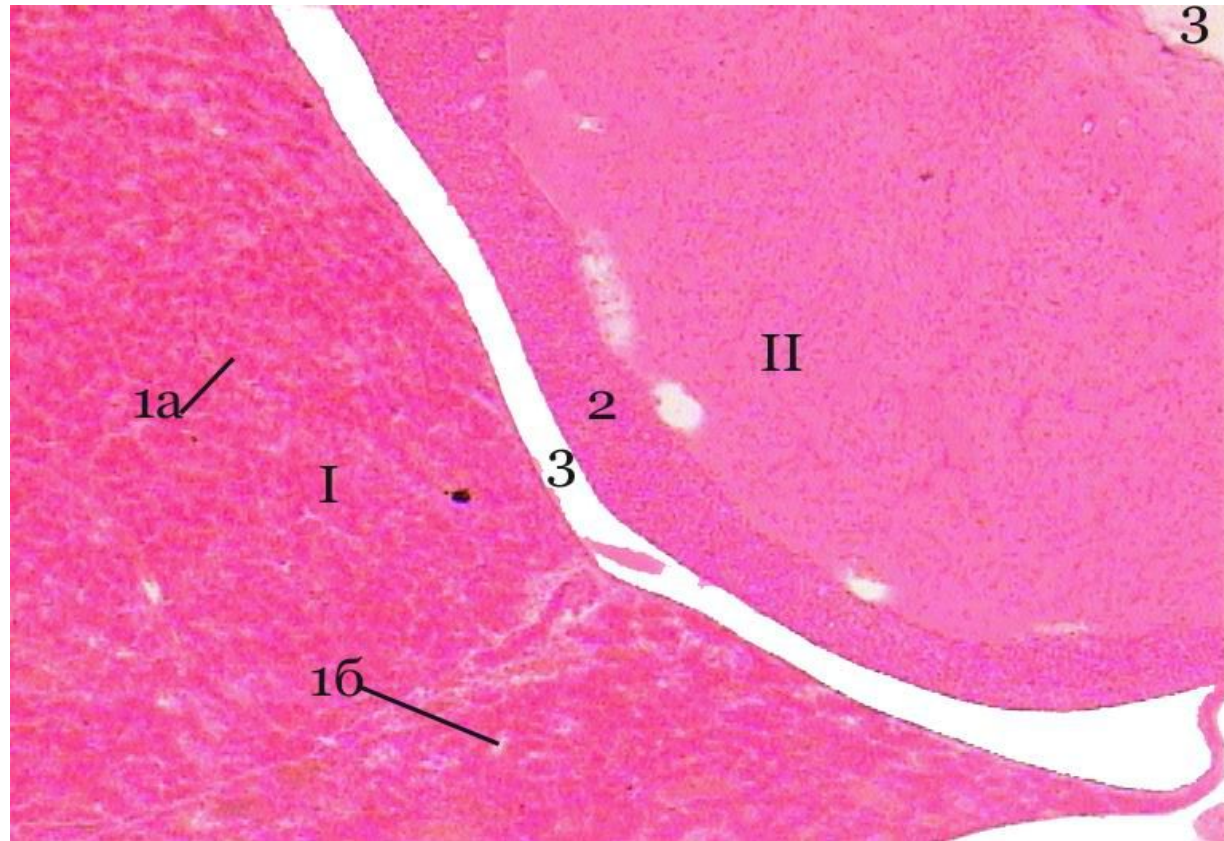


Морфология центральных органов эндокринной системы

Препарат: единый гипоталамо-
гипофизарный комплекс

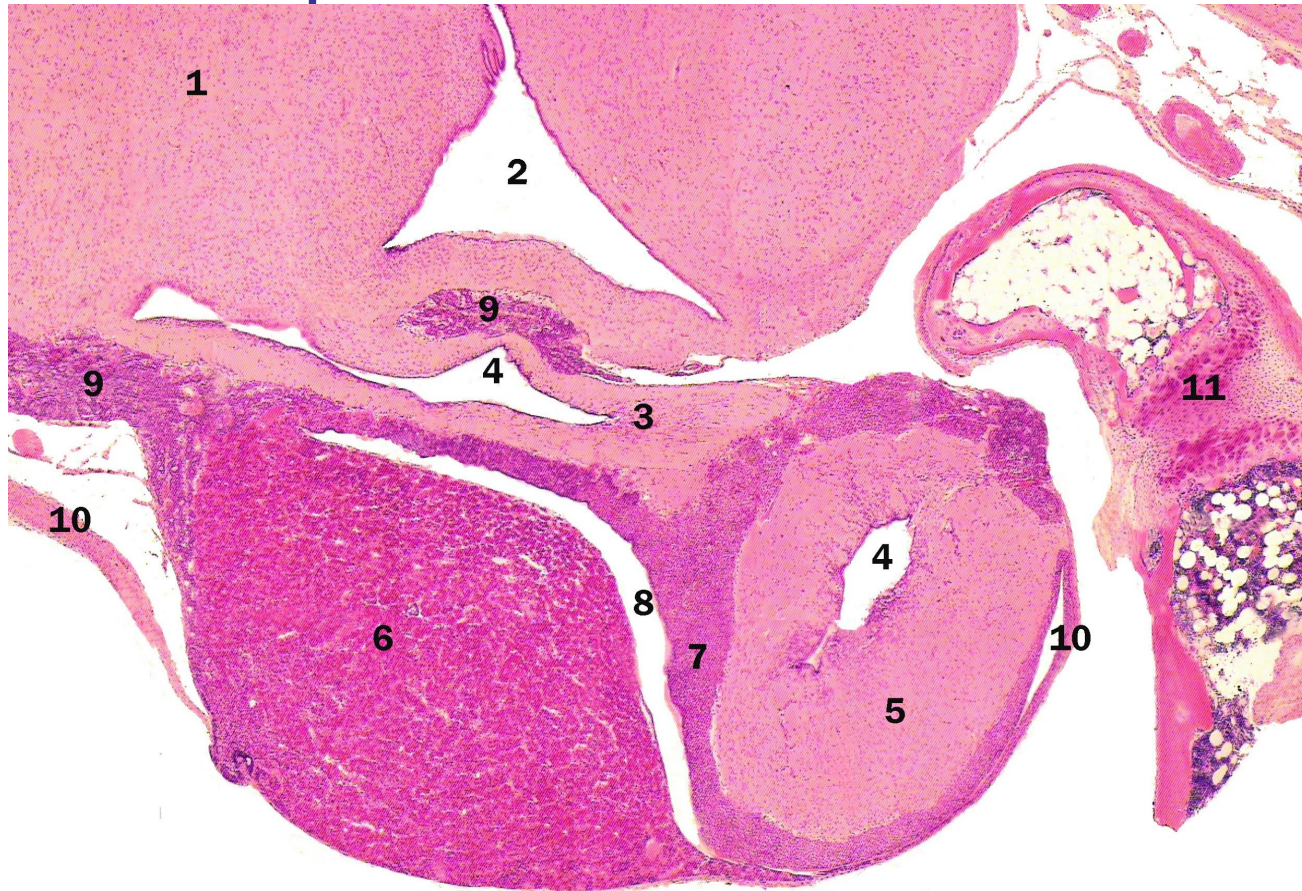Гипофиз



Окраска: гематоксилин – эозин. I. Аденогипофиз (развивается из кармана Ратке) 1. передняя доля (ярко красного цвета) а) аденоциты б) синусные капилляры 2. промежуточная доля (фиолетового цвета) 3. гипофизарная щель (остаток кармана Ратке). 4. туберальная часть (богата фолликулами). II. Нейрогипофиз (производное дна 3-го мозгового желудочка) задняя доля – нейрогемальный орган а) питуциты (ядра) б) аксоны нейросекреторных нейронов ядер переднего гипоталамуса в) кровеносные капилляры г) тельце Херринга – скопление нейросекрета около капилляров 2. ножка гипофиза 3. воронка (продолжение полости 3-го мозгового желудочка), выстлана эпендимой III. Капсула гипофиза (продолжение сосудистой оболочки мозга)
Гипоталамус: 1. нейрон 2. глиоциты

Гипоталамо - гипофизарный комплекс

Окраска: гематоксилин - эозин



1 - гипоталамус, 2 - третий мозговой желудочек, НЕЙРОГИПОФИЗ: 3 - ножка гипофиза, 4 - воронка - продолжение полости третьего желудочка выстланы эпендимой, 5 - задняя доля гипофиза, АДЕНОГИПОФИЗ: 6 - передняя доля гипофиза, 7 - средняя доля гипофиза, 8 - гипофизарная щель - остатки кармана Ратке, 9 - туберальная часть, 10 - капсула гипофиза, 11 - кость (часть турецкого седла)