

**Биоморфологические
изменения в тканях
пародонта при
ортодонтическом
перемещении зубов**

На протяжении развития ортодонтии, как науки, формировались и взгляды ученых на тканевые преобразования, возникающие при перемещении зубов.

По вопросу о влиянии ортодонтической аппаратуры на перестройку тканей пародонта известны несколько основных теорий

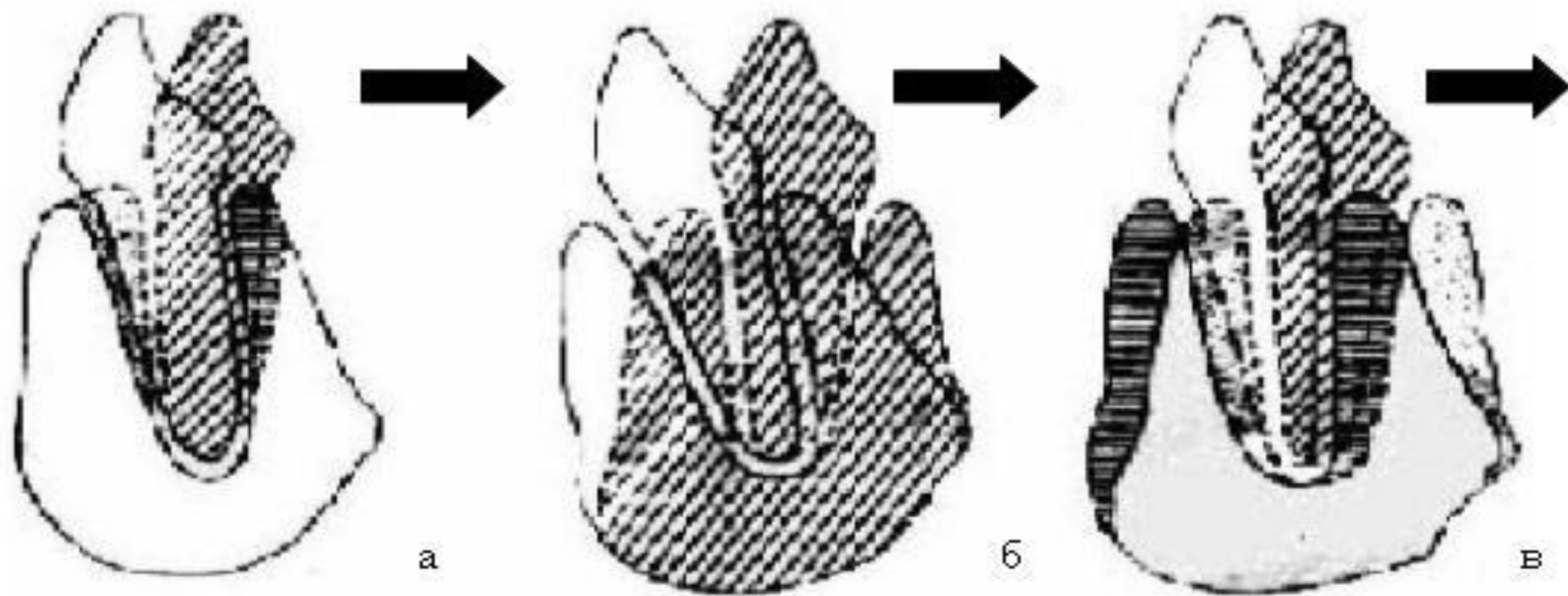


Рис. 57. Теории перестройки костной ткани альвеолы при аппаратурном лечении: а) теория Флоренса; б) теория Кингслея; в) теория Оппенгейма.

- ▶ Теория Флюренса заключается в том, что в зависимости от давления или тяги, прилагаемых к зубу, вызываются двоякого рода структурные изменения в альвеоле: аппозиция и резорбция костной ткани.

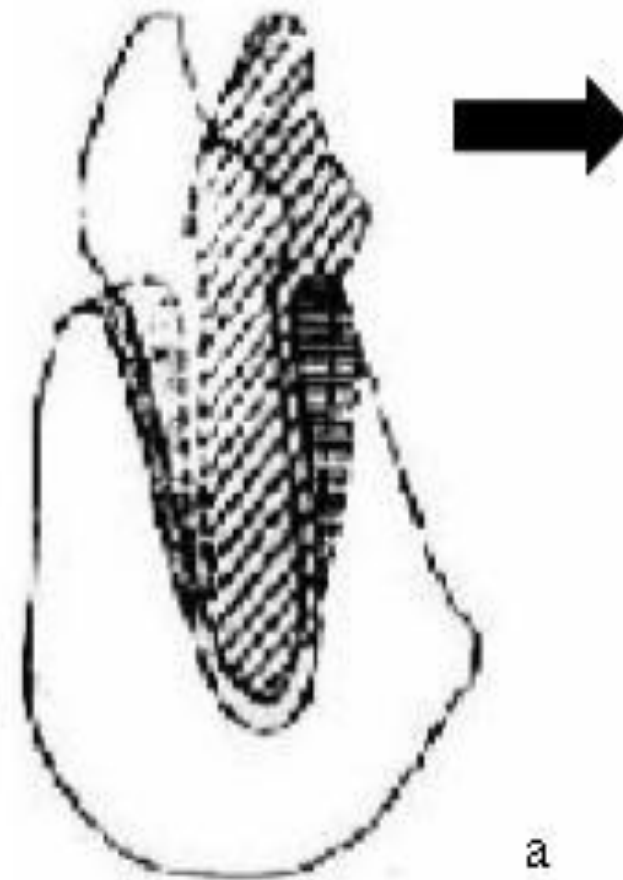

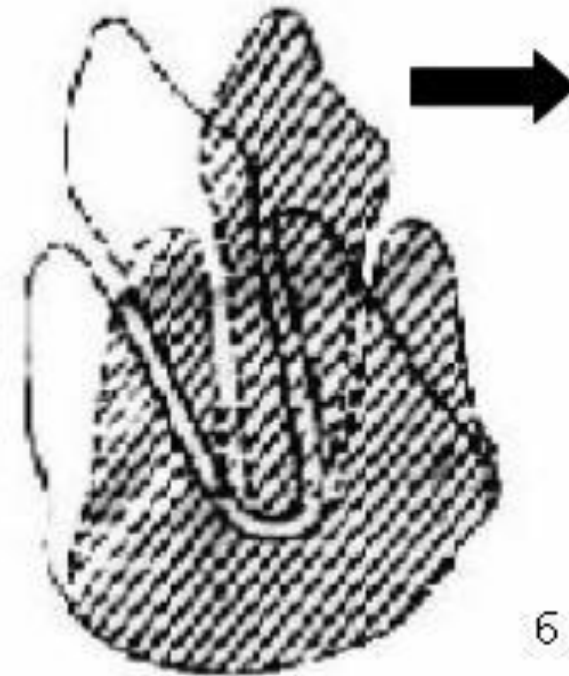
Рис. 57. Теории перестройки
лечения: а) теория Флюренса

- ▶ При перемещении зуба, например, из вестибулярного в оральное направление, альвеолу можно делить на две части - вестибулярную и оральную.
- ▶ В вестибулярной части альвеолы, на стороне, прилегающей к зубу, ввиду образования щели между зубом и альвеолой благодаря тяге происходит процесс аппозиции, а на противоположной стороне,
- ▶ то есть на стороне оральной части альвеолы, соприкасающейся с корнем, ввиду производимого зубом давления на костную ткань происходит резорбция костной ткани

► теория Кингслея и Валькгофа

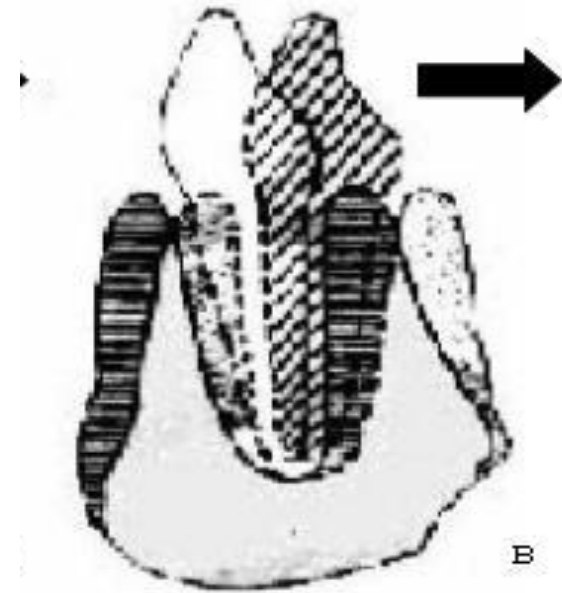
теория напряжения челюстных костей, выражающаяся в следующем: компактная часть кости, и тем более, губчатая ее часть, отличаются эластичностью и даже растяжимостью, особенно в молодом возрасте.

Как известно, губчатая кость состоит из сплетения костных балочек, в петлях которых содержится костный мозг.



а) структуры костной ткани Алленора; б) теория Кингслея:

- ▶ теория Оппенгейма.
- ▶ При перемещении зуба, согласно этой теории, происходит не перемещение альвеолярного отростка целиком вместе с зубом вследствие эластичности кости, а перестройка костной ткани его, благодаря процессам аппозиции и резорбции.
- ▶ Но резорбция и аппозиция происходит не так, как их толкуют представители первой теории.



альвеолы при аппаратурном
ея; в) теория Оппенгейма.

Перемещение зубов

- ▶ * Горизонтальное
- ▶ * Вертикальное

- ▶ Механизм горизонтального перемещения зубов заключается в том, что под влиянием силы давления или тяги
- ▶ на стороне давления происходит резорбция внутренней стенки альвеолы,
- ▶ а на стороне тяги - новообразование кости.

- ▶ Результаты ортодонтического лечения зависят от правильного применения ортодонтических приемов, вызывающих целенаправленные тканевые преобразования. Характер и темпы тканевых преобразований зависят от степени и характера сдавливания периодонта.
- ▶ Процессы тканевых преобразований, как новообразование костной ткани, так и резорбция, являются активными биологическими процессами и могут протекать только в жизнеспособных условиях и, в первую очередь, при соответствующем кровоснабжении под нервной регуляцией.

Существует два основных типа горизонтального перемещения зубов.

Это корпусное перемещение и наклонно-поступательное (наклонно-вращательное

Корпусным перемещением называют такое горизонтальное перемещение зубов, при котором любая точка на поверхности коронки зуба перемещается на одно и то же расстояние, в одном и том же направлении, что и точка на поверхности корня, то есть при перемещении зуба не происходит изменения положения его продольной оси по отношению к основанию челюсти

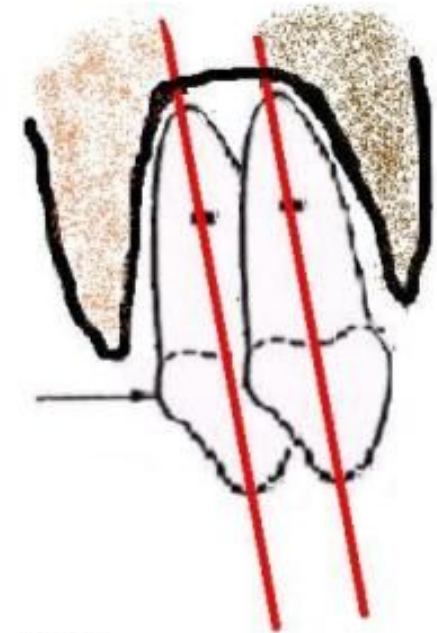


Рис. 60. Схема тканевых изменений в зоне натяжения ■ и зоне давления ■ при корпусном перемещении

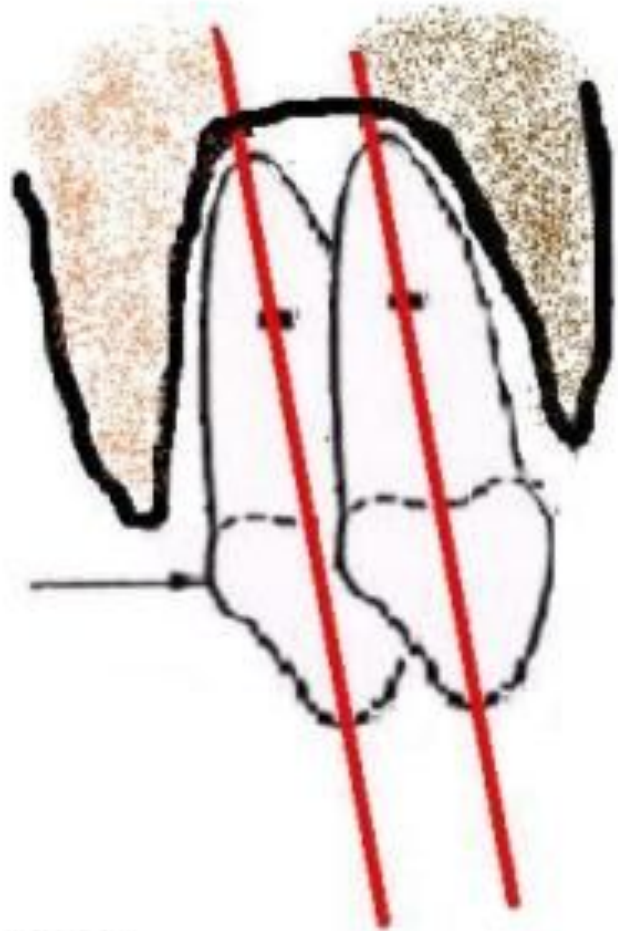
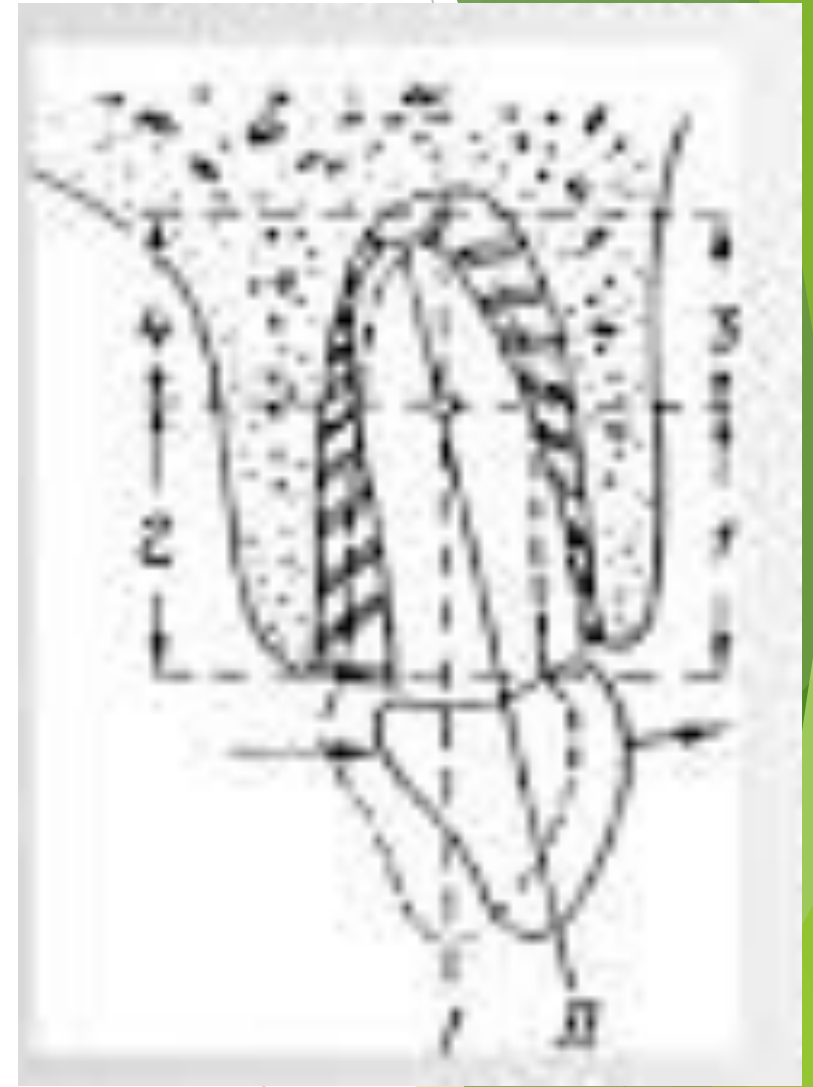


Рис. 60. Схема тканевых изменений в зоне натяжения ■ и зоне давления ■ при корпусном перемещении

При действии силы такой величины зубы больше отдаляются от стенки альвеолы, периодонтальная щель расширяется равномерно, и волокна больше натягиваются.

При этом силу действия ортодонтического аппарата необходимо прикладывать как можно ближе к оси вращения зуба.

- ▶ Наклонно-поступательным называют такое горизонтальное перемещение зубов, при котором коронка зуба перемещается в направлении силы действия ортодонтического аппарата, а корень - в противоположном
- ▶ Если условно продлить перемещение зуба, то определяется его поворот вокруг центра вращения рычага (зуба), расположенного в средней трети корня. Для осуществления такого типа горизонтального перемещения зубов необходимо развить силу равную 15 - 20 г/см².



- ▶ Зуб перемещается наклонно-вращательным образом, вследствие чего он, наклоняясь, в первую очередь соприкасается со стенкой альвеолы в области шейки зуба и на противоположной стороне в области верхушки корня. Если приближаться к середине корня от мест соприкосновения со стенкой альвеолы, то степень сдавливания периодонта постепенно уменьшается

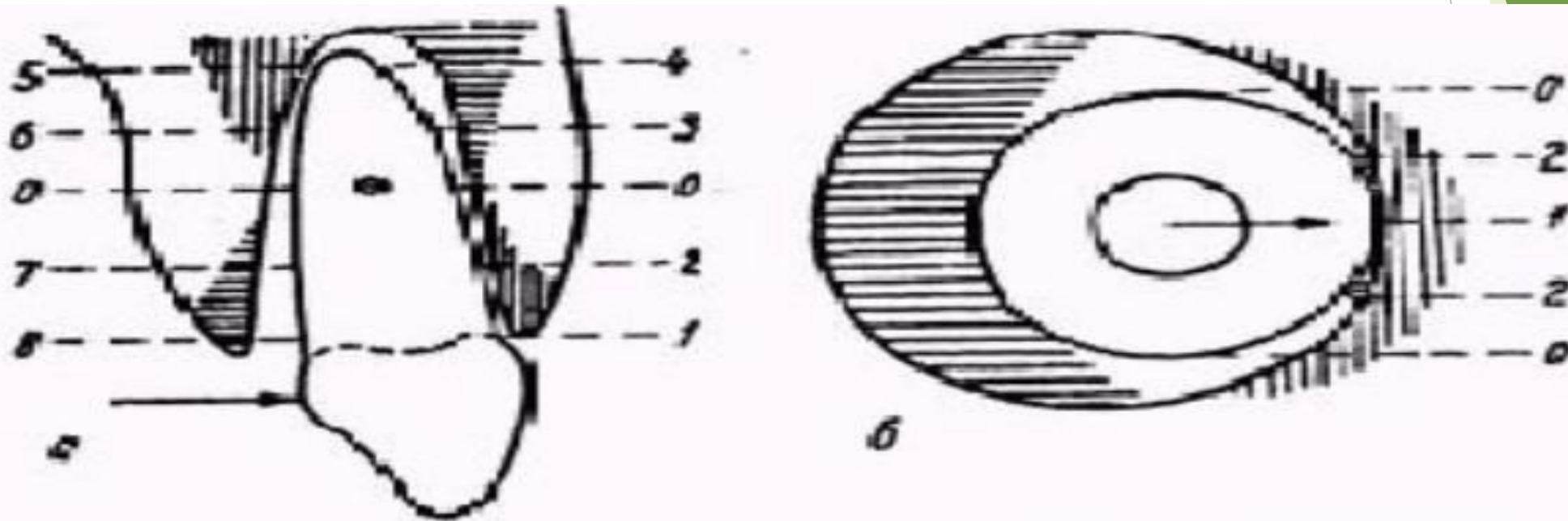


Рис. 61. Схема, характеризующая степень сдавливания периодонта в отдельных участках зон давления при наклонно поступательном перемещении. В участках 1 и 5 наибольшее сдавливание периодонта, в участках 2 и 6 – умеренное, а в 0 – периодонт вообще не сдавливается. Такая же градация и в отношении степени натяжения периодонтальных волокон в зонах тяги. В участках 4 и 8 наибольшее натяжение, 3 и 7 – умеренное, а в 0 – вообще не натягиваются как на уровне оси вращения.

При горизонтальном перемещении зубов образуются четыре зоны тканевых преобразований:

- ▶ две зоны давления
- ▶ две зоны натяжения.

► **Биоморфологические изменения в тканях пародонта при вертикальных перемещениях зубов**

При вертикальном перемещении зубов действуют те же самые законы тканевых преобразований, как и при всех других видах ортопедической нагрузки. В зонах натяжения, которые образуются при вытяжении зубов, происходит новообразование кости, а при погружении зубов - образуются зоны давления с соответствующими резорбтивными процессами.

В вертикальной плоскости так же выделяют два типа перемещения зубов:

денто-альвеолярное погружение
(вколачивание)

денто-альвеолярное удлинение.

- ▶ Под влиянием тяги механически действующего аппарата или при жевательной разгрузке (при утере антагониста или разобщения прикуса), зуб перемещается в направлении приложенной силы.
- ▶ В этих условиях натягиваются периодонтальные волокна в первую очередь в области вершины корня, на дне альвеолы образуется зона тяги с закономерно последующим новообразованием кости (III).
- ▶ Альвеола при вытяжении зуба заполняется костью. В процессе вытяжения зуба, анатомическая шейка не оголяется, а благодаря связочному аппарату, в основном, зубо-альвеолярным связкам, которые натягиваются и стимулируют новообразование кости на краях альвеолы.

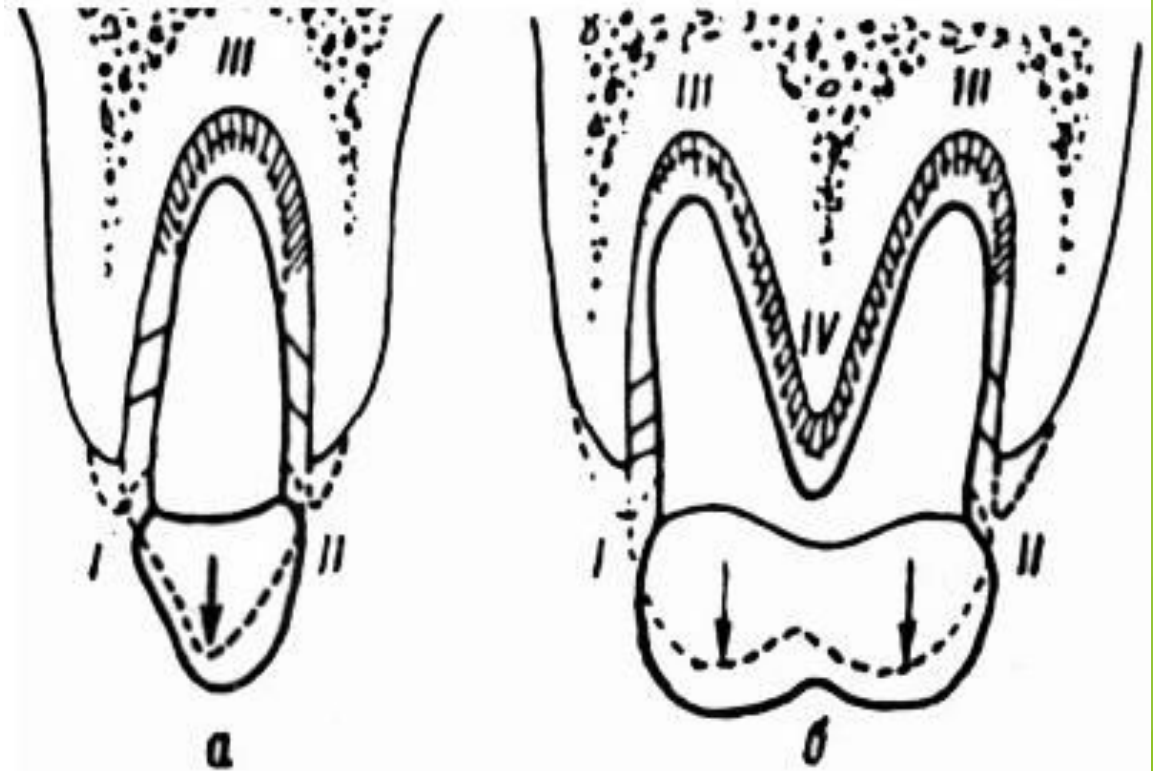


Рис. 62. Схематическое изображение биоморфологии зубо-альвеолярного удлинения зубов: а — однокорневой зуба, б — двухкорневой. В зонах I, II, III и IV происходит новообразование кости на стенке альвеолы вследствие образовавшейся тяги. Стрелки указывают направление действующей силы.

Погружение зубов в альвеолу является более травмирующим ортодонтическим вмешательством, чем вытяжение.

Применяемые при этом силы должны быть значительной величины, поскольку в данном случае приходится, в первую очередь, преодолевать естественную жевательную сопротивляемость связочного аппарата. Поэтому погружение зубов часто связано с большой травмой периодонта.

Практическое применение приема погружения зубов имеет место при лечении

***глубокого прикуса (в отношении фронтальных зубов)**

***при лечении открытого прикуса (в отношении артикулирующих зубов)**

***для выравнивания окклюзионной поверхности при выдвижении зубов, лишенных антагонистов и т.д.**

- ▶ Схематически погружение зубов можно представить следующим образом
- ▶ при вертикальной нагрузке зуба в первую очередь должно преодолеваться естественное сопротивление периодонта, при превышении его, зуб погружается в альвеолу.
- ▶ На дне альвеолы образуется зона давления с закономерными следствиями. Поскольку корень зуба имеет конусообразную форму, зона давления образуется не только в области верхушки корня, но и в других частях периодонта, как результат вклинивания зуба в альвеолу. Вследствие погружения зуба в альвеолу, клиническая коронка (видимая часть зуба) до некоторой степени укорачивается, но при этом происходит компенсаторная резорбция края альвеолы.

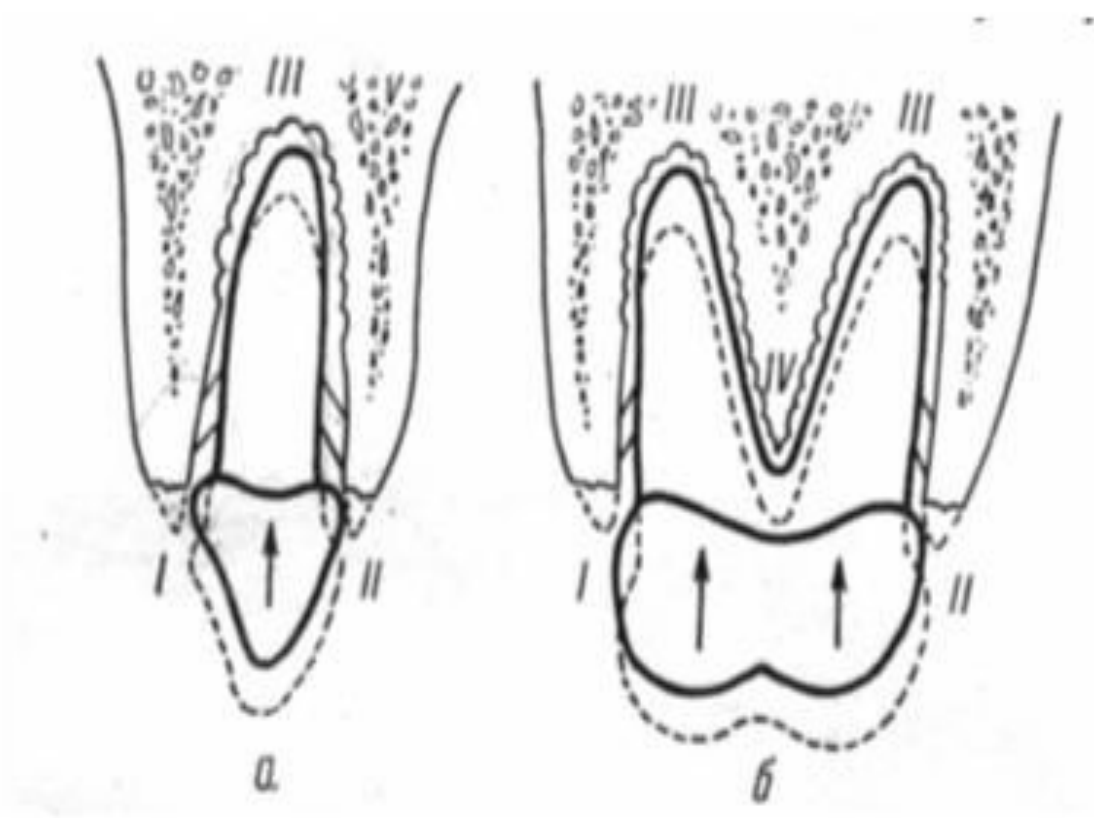


Рис. 63. Биоморфология зубоальвеолярного укорочения зубов: а – однокорневого зуба, б – двукорневого. В зонах I, II, III и IV происходит резорбция кости на стенке альвеолы вследствие образовавшегося сдавливания

- ▶ При погружении двух- и многокорневых зубов особое положение создается в межкорневых перегородках, когда они вклиниваются между корнями.
- ▶ Почти на всей поверхности межкорневой перегородки образуется широкая зона давления. Подвергается резорбции не только купол межкорневой перегородки, но и вся стенка альвеолы.

- ▶ В зависимости от места точки приложения силы, может быть прямое погружение зуба или с наклоном. Если направление действующей силы (механической или функциональной) совпадает с продольной осью зуба, или, для многокорневых зубов, сила действует на центр сопротивления, то зуб погружается прямо. Если же точка приложения силы находится вне центра продольной оси, то зуб погружается с наклоном.

- ▶ В зависимости от морфологической и функциональной патологии определяются четыре степени тяжести тканевых преобразований пародонта (Д. А. Калвелис, 1961).

Первая степень характеризуется небольшим повышением давления в периодонте, вследствие чего происходит уравновешенный процесс рассасывания и новообразования альвеолярной стенки, и зуб сохраняет устойчивость.

Такие условия создаются в случаях применения малой силы давления.

- ▶ Вторая степень характеризуется полным сдавлением периодонта с нарушением кровообращения, когда процесс резорбции в этом участке не может происходить и происходит в участках жизнеспособной ткани (пещеристая резорбция).
- ▶ После резорбирования ущемленного периодонта и альвеолярной стенки происходит полное морфологическое и также функциональное восстановление пародонта.

- ▶ Третья степень характеризуется ущемлением пародонта на большом протяжении с нарушением кровообращения, когда в процесс резорбции вовлекаются не только ущемленный периодонт и альвеолярная стенка, но и корень зуба.
- ▶ Если в ходе восстановительных процессов резорбционные лакуны в корне зуба выстилаются цементом и восстанавливается периодонт, то такой конечный исход можно рассматривать как восстановление функциональной способности зуба, но с морфологическими дефектами.

- ▶ Четвертая степень тяжести тканевых преобразований характеризуется костным сращением корня зуба со стенкой альвеолы. Механизм образования такого положения обуславливается сдавливанием периодонта на большом участке с полным его ущемлением, когда в процессе резорбции рассасывается не только альвеолярная стенка и ущемленный периодонт, но в значительной мере и твердые ткани зуба до образования каналов в корне зуба.
- ▶ До завершения процесса резорбции одновременно протекают восстановительные процессы. Резорбционные лакуны на корне зуба заполняются не цементом, а костной тканью, и на костно-цементной границе на месте ущемленного периодонта образуются остеоны. В результате таких тканевых преобразований происходит костное сращение корня зуба со стенкой альвеолы.

