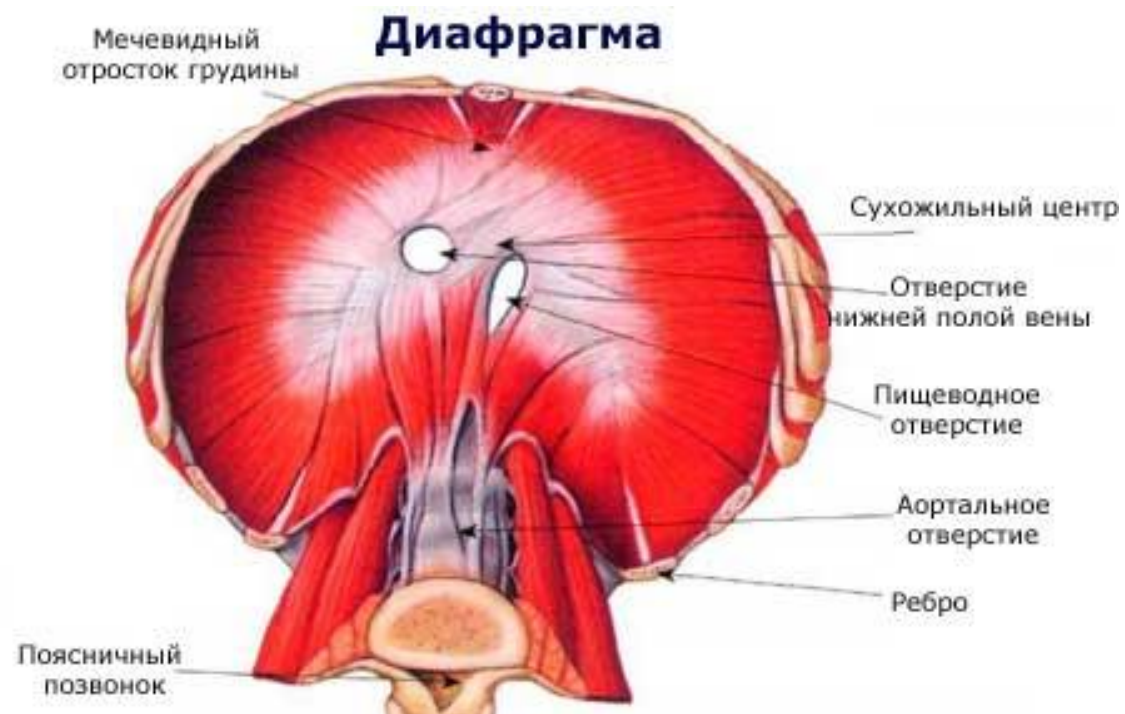


МЫШЦЫ ЖИВОТА

Диафрагма

Представляет плоскую, тонкую мышцу, по месту отхождения волокон в мышечном отделе грудобрюшной преграды различают поясничную, реберную и грудинную части. Различают отверстие в котором проходит нижняя полая вена. Диафрагма имеет куполообразную форму.

Функция: Диафрагма сокращается при дыхании, купол ее уплощается, и она опускается. Благодаря опущению диафрагмы достигается увеличение грудной клетки, что имеет место при вдохе.

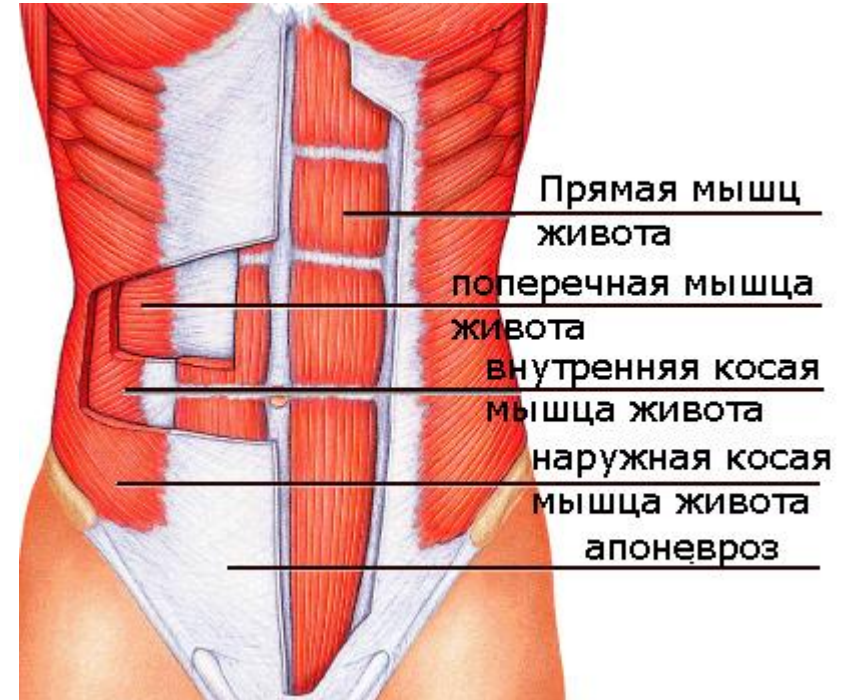


Мышцы живота.

Различают боковые, передние и задние мышцы. Мышцы живота относятся к аутохтонной мускулатуре и иннервируются межреберными нервами.

Боковые мышцы представляют три широких мышечных пласта, лежащих друг на друге, сухожильные растяжения которых соединяются спереди живота по так называемой белой линии живота.

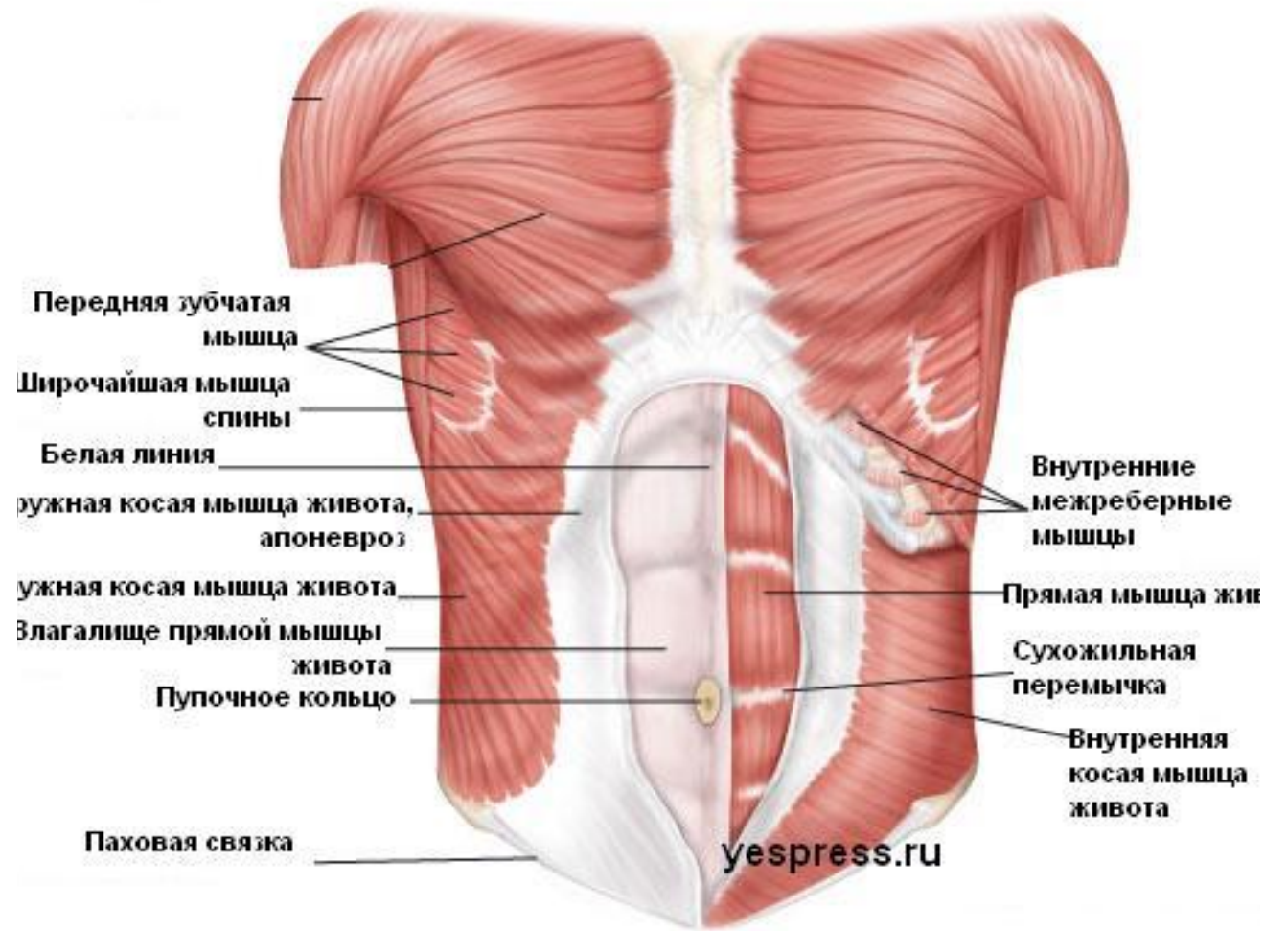
Наружная косая мышца живота- самая поверхностная из трех мышц.



Внутренняя косая мышца живота.

Лежит под наружной косой мышцей.

Поперечная мышца живота самая глубокая.



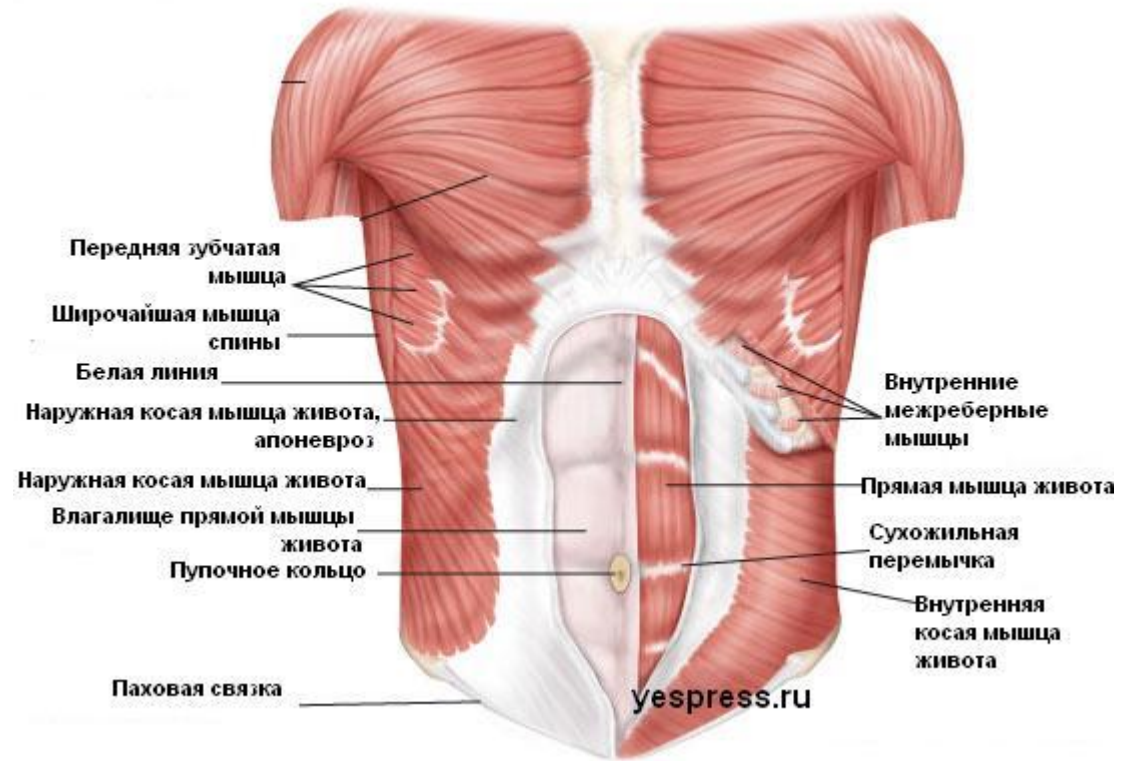
Передние мышцы живота.

Прямая мышца живота лежит на обеих сторонах сбоку от средней линии и состоит из продольных мышечных пучков, идущих в вертикальном направлении.

Пирамидальная мышца-небольшой мышечный треугольник, залегающий под передней стенкой влагалища прямой мышцы на лобковом симфиз

Функции –суживают брюшную полость, образуют брюшной пресс.

К задним мышцам относится квадратная мышца поясницы. Функция при одностороннем сокращении наклоняет позвоночный столб, при двухстороннем удерживает позвоночник вертикально.



ПАХОВЫЙ КАНАЛ.

Представляет собой щель через которую проходит семенной канатик и круглая связка матки. Длина 4. 5 см

