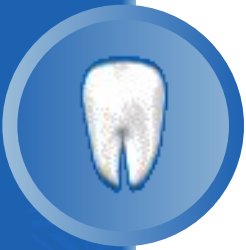



ТРАВМА ЗУБА



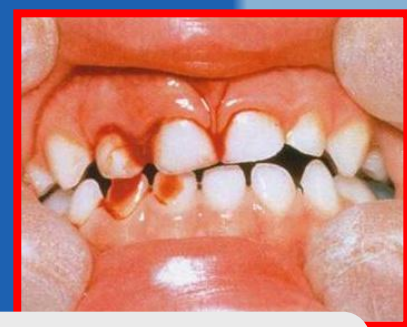ВЫВИХ ЗУБОВ ВРЕМЕННОГО ПРИКУСА

Наиболее распространенной травмой молочных зубов является вывих, служащий причиной смещения зубов в альвеолярном отростке.

Вакцинация. Если ребенок полностью не вакцинирован, тогда требуется активная противостолбнячная иммунизация

- столбнячный анатоксин 0,5 мл непосредственно внутримышечная инъекция

Антибиотики. Если нет значительного количества мягких тканей или зубочелюстных травм, то антибиотики, обычно не требуются. Антибиотики выписываются как профилактика против инфекции, но не могут заменить надлежащую хирургическую обработку раны. Все лекарства должны быть выписаны согласно весу ребенка.



Подвывих
верхних правых резцов
с минимальным
смещением

ВЫВИХ ЗУБОВ ВРЕМЕННОГО ПРИКУСА

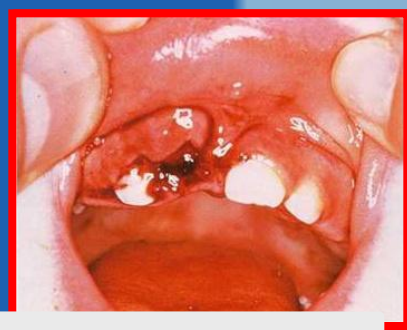Ушиб и подвывих. Ушиб - травма зуба и связки без сдвига, либо изменение подвижности зуба. Подвывих происходит, когда зуб подвижен, но не смещен. Обе эти травмы вызывают незначительное повреждение периодонтальной связки. Все эти зубы имеют положительную перкуссию, возможно кровоизлияние, и отек в пределах связки, но кровотечение десен и увеличение подвижности происходят, только если зубы подверглись подвывихам.

Антибиотики. Если нет значительного количества мягких

Планирование лечения

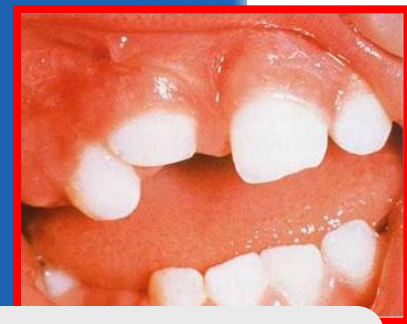- периапикальная рентгенограмма
- мягкая диета в течение 1 недели
- совет родителям по поводу возможных осложнений, таких как некроз пульпы
- индивидуальный контроль каждого пациента

ВЫВИХ ЗУБОВ ВРЕМЕННОГО ПРИКУСА



Подвывих
верхних правых резцов
с минимальным
смещением

указывает на то, что
зуб не был вправлен



Зуб частично
повторно прорезался
через месяц

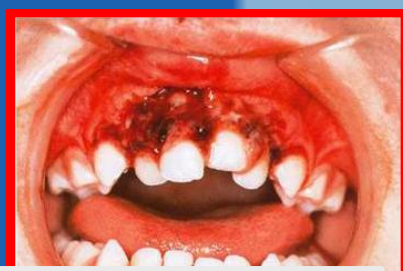Инвазивный вывих (вколоченный). Инвазивная травма - самая распространенная травма верхних молочных резцов. Недавно прорезавшиеся резцы часто принимают на себя всю силу любого падения малыша. Обычно есть небное и верхнее смещение коронки, что означает, что верхушка корня зуба выдавлена из постоянного фоликула.

Планирование лечения

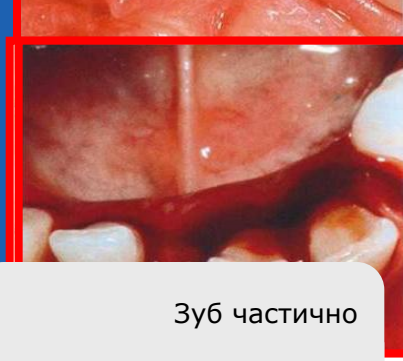- если коронка зуба видна и есть незначительное альвеолярное повреждение - можно попробовать позволить зубу повторно прорезаться
- если зуб полностью «вколочен» - удаление

Рекомендации - в тех местах, где верхушка корня молочного зуба перфорировала губную пластину, зуб должен быть удален. Решение относительно того, удалять ли зуб или оставить его для «допрорезывания» является очень спорным и клинически сложным, и основано на характере травмы и оценке статуса ребенка. Более серьезные травмы, вовлекающие альвеолярный отросток и десну, часто требуют удаления зуба.

ВЫВИХ ЗУБОВ ВРЕМЕННОГО ПРИКУСА



Небный вывих верхних резцов. Эти зубы должны быть репозиционированы вручную,. Дальнейшее движение вперед может повредить постоянные зубы
произведена санация раневой полости и под общей анестезией на десну наложены швы



Зуб частично

Экструзивный вывих верхних правых молочных резцов. Они должны быть удалены

Снимок ребенка спустя 1 неделю после травмы с длительным кровотечением. Впоследствии у него была обнаружена гемофилия В (фактор IX дефицита)

Экструзивный и латеральный вывих! Подход к лечению зависит от подвижности и степени смещения. Если имеет место чрезмерная подвижность зуб должен быть удален. себя всю силу любого падения малыша.

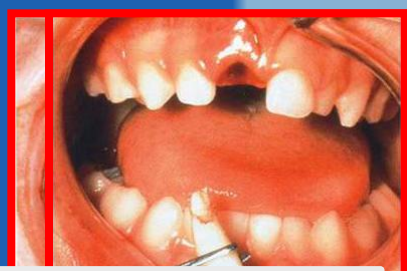Обычно есть небное и верхнее смещение коронки, что означает, что верхушка корня зуба выдавлена из постоянного фоликула.

Планирование лечения

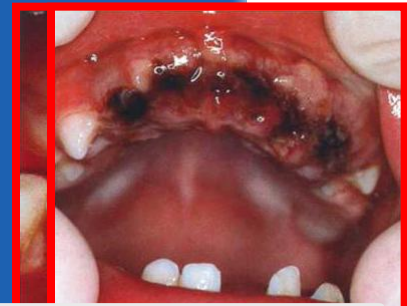- если коронка зуба видна и есть незначительное альвеолярное повреждение - можно попробовать позволить зубу повторно прорезаться
- если зуб полностью «вколочен» - удаление

Рекомендации - в тех местах, где верхушка корня молочного зуба перфорировала губную пластину, зуб должен быть удален. Решение относительно того, удалять ли зуб или оставить его для «допрорезывания» является очень спорным и клинически сложным, и основано на характере травмы и оценке статуса ребенка. Более серьезные травмы, вовлекающие альвеолярный отросток и десну, часто требуют удаления зуба.

ВЫВИХ ЗУБОВ ВРЕМЕННОГО ПРИКУСА



Практически нет никаких показаний для реплантации выбитого молочного зуба. Есть большой риск повреждения постоянного зуба, чем возможные улучшения, полученные путем реплантации зуба и под общим обезболиванием на десну наложены швы

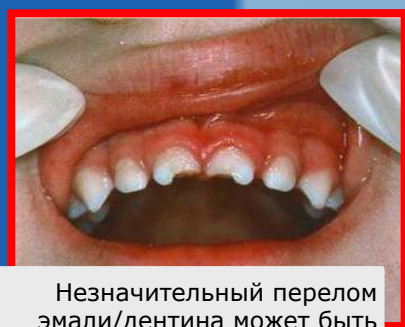

Ребенок, попавший в автомобильную аварию, у которого выбито шесть молочных зубов. Здесь необходима рентгенограмма грудной клетки, чтобы удостовериться, что зубы не были проглочены или ребенок их вдохнул (фактор IX дефицита)

Полный вывих зуба. Авульсированные (вывихнутые) молочные зубы не должны быть реплантированы. Реплантация травмированного молочного зуба может стать причиной сгустка крови непосредственно на верхушке корня зуба, и повлиять на развитие постоянного зуба. Другой причиной является недостаточный контакт с пациентом. Есть случаи, где родители ребенка реплантировали зуб и он оказался устойчивым и жизнеспособным; в таких случаях зуб можно оставить на месте.

Если нет существенных повреждений мягких тканей, антибиотики не применяются. Шинирование молочных зубов может быть трудным у маленьких, травмированных детей и, в случае, если оно прошло успешно, шина может быть удалена позже.

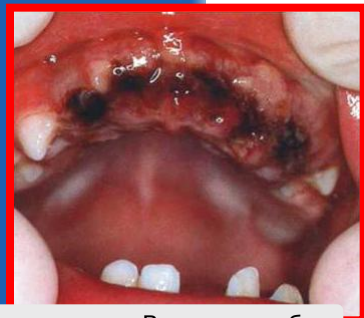ВЫВЕХИ И ТРАВМЫ ВОЗРАСТНЫХ РЕЗЦОВ ПРИ КУСА



Незначительный перелом эмали/дентина может быть отполирован при помощи диска или оставлен без вмешательства пластинки.

Смещенные зубы были удалены, произведена санация раневой полости и под общим обезболиванием на десну наложены швы

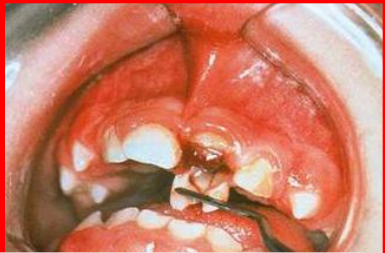Перелом коронки с обнажением пульпы. В отличие от зубов постоянного прикуса, молочные зубы чаще смещаются при переломе. Эмаль и дентин могут быть отполированы при помощи диска и если это возможно, дентин покрывается стеклоиономерным цементом или композиционными материалами. Возможным рецидивом может быть некроз пульпы и изменение цвета на серый реплантировали зуб и он оказался устойчивым и жизнеспособным; в таких случаях зуб можно оставить на месте.



Вывихам зубов на нижней челюсти обычно сопутствует предшествующее смещение резцов.

Снимок ребенка спустя 1 неделю после травмы с длительным кровотечением. Впоследствии у него была обнаружена гемофилия В (фактор IX дефицита)

Если нет существенных повреждений мягких тканей, антибиотики не применяются. Шинирование молочных зубов может быть трудным у маленьких, травмированных детей и, в случае, если оно прошло успешно, шина может быть удалена позже.



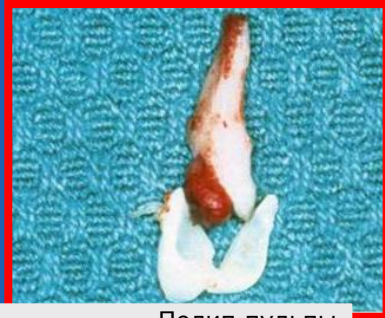ПЕРЕЛОМ МОЛОЧНЫХ РЕЗЦОВ

Незначительный перелом

Сложный перелом коронки/корня, вовлекающий верхний левый молочный центральный резец.

Эти зубы невосстанавливаемы и требуют удаления.

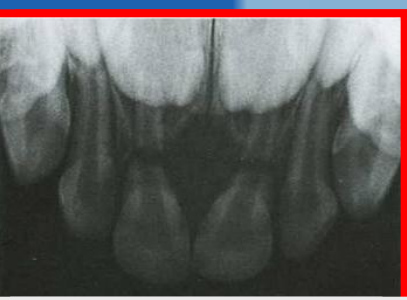Степень поддесневого перелома можно увидеть на следующем снимке



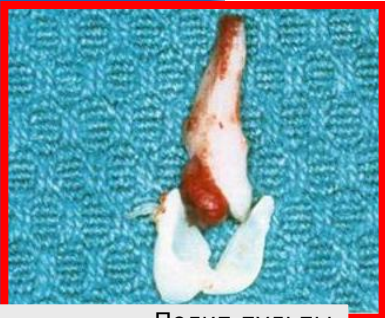Полип пульпы, который обычно не является причиной дискомфорта

Планирование лечения коронки / корня: Чаще, переломы из-за травмы являются причиной наибольшего дискомфорта является движение обломков эмали, оставшихся в десне или в яру. Часто в периодонтальной связке. При планировании оказания скорой помощи эти фрагменты обязательно должны быть удалены. Часто перелом обнаруживают не сразу, оставшийся зуб может быть удален когда удобно. При удалении возможно использование успокаивающих препаратов, либо короткого общего обезболивания. В случае, если малая часть корня остается в альвеолярном крае после перелома, его можно оставить на месте, где он сам рассосется, когда будет прорезываться постоянный зуб. В таких ситуациях важно чтобы родители были ознакомлены с прогнозом

ПЕРЕЛОМ МОЛОЧНЫХ РЕЗЦОВ



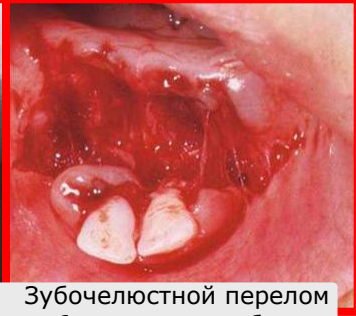Переломы корня **м**
не требуют лечения, **я**,
за исключением тех случаев, **й**
когда коронка зуба **ц.**
чрезмерно подвижна. **ы**
Апикальная часть **ы**
остаётся жизнеспособной **я.**
и резорбируется нормально **ь**
под десневым переломом
можно увидеть
на следующем снимке



Полип пульпы,
который обычно
не является
причиной дискомфорта

Перелом корня. При фактуре молочных резцов обычно можно наблюдать сложный перелом коронки/корня, который распространяется ниже десневого края. Единственным выходом является удаление. Изолированные переломы корня являются очень редкими. Обычно молочные резцы вообще не требуют никакого лечения. Если, при регулярном осмотре нет признаков некроза пульпы, с признаками чрезмерной подвижности или с признаками образования свища, часть коронки должна быть удалена. Апикальные фрагменты корня всегда сами исчезают при резорбции, когда происходит прорезывание постоянного зуба. В таких ситуациях важно чтобы родители были ознакомлены с прогнозом

ПЕРЕЛОМ МОЛОЧНЫХ РЕЗЦОВ



Зубочелюстной перелом у 6-месячного ребенка.

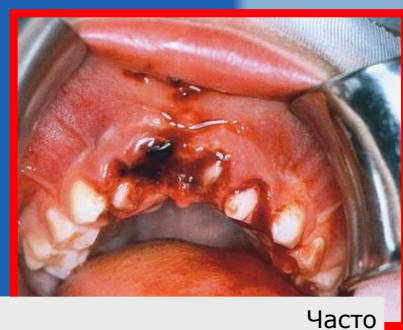В этих случаях важно вправить кость, с или без зубов.

Толщина нейлонового шва (2-0), через который проходят и губные и языковые пластины, может использоваться, чтобы обеспечить фиксацию для фрагмента.

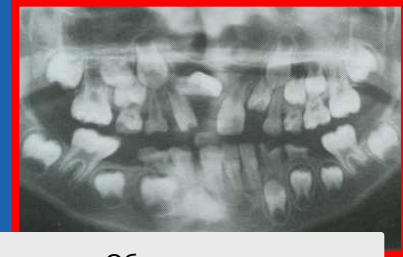
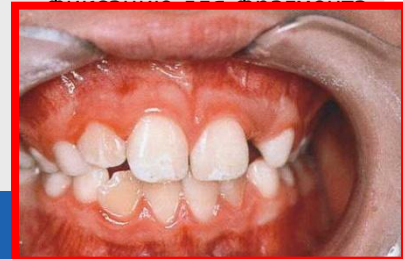Зубы обычно переносят эту травму лишь с несколькими неблагоприятными осложнениями уже в постоянном прикусе

Денто-альвеолярный перелом. Такой перелом больше распространена на нижней челюсти со смещением, передних зубов, смещающихся вместе с губной пластиной. Часто желательно снова «вправить» зуб и кость, чтобы поддержать структуру альвеолярного контура. Это может быть достигнуто при помощи наложения толстых швов нейлона (2-0), проходящих через губные и язычные костные пластины. Зубы, которые слишком подвижны, необходимо аккуратно убрать из зубных альвеол, сохраняя губную пластину, которая затем снова устанавливается назад и зашивается (накладываются швы) на зуб.

ПЕРЕЛОМ МОЛОЧНЫХ РЕЗЦОВ ПЕРЕЛОМ КОРОНКИ И КОРНЯ ПОСТОЯННЫХ ЗУБОВ



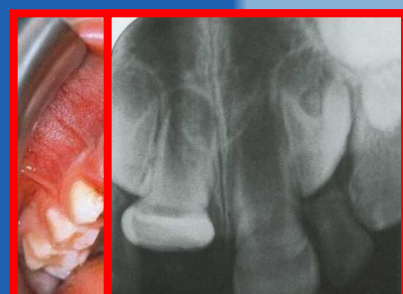
Часто очень трудно предсказать возможные осложнения. Например, здесь представлен случай интрузии и альвеолярного разрушения, которое затем вызвало незначительные повреждения помимо умеренной гипокальцификации постоянных резцов



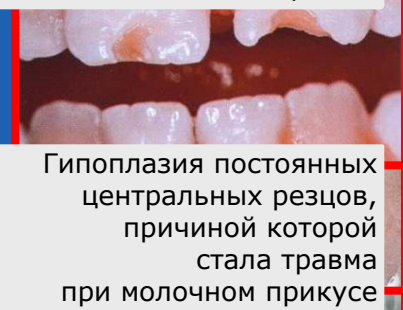Обычные смещения и смещения развивающегося правого верхнего постоянного центрального резца, причиной которого стал полный вывих молочного зуба, в 18-месячном возрасте

Перелом коронки без смещения отломков. Неполный перелом (или трещина) эмали без потери структуры зуба. Переломы не пересекают дентиноэмалевое соединение, в таких случаях обычно требуется диафаноскопия (трансиллюминация) или рассмотрение под отраженным светом при помощи наложения толстых швов нейлона (2-0), проходящих через губные и язычные костные пластины. Зубы, которые слишком подвижны, необходимо аккуратно убрать из зубных альвеол, сохраняя губную пластину, которая затем снова устанавливается назад и зашивается (накладываются швы)

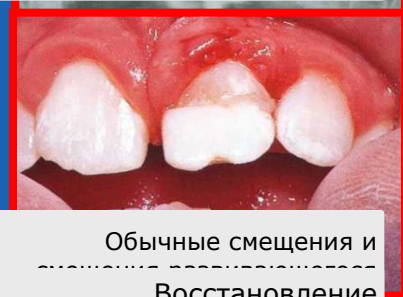ПЕРЕЛОМ КОРОНКИ И КОРНЯ ПОСТОЯННЫХ ЗУБОВ



Сложное смещение коронки развивающегося зуба верхнего левого центрального резца и альвеолярного разрушения, которое затем вызвало незначительные повреждения помимо умеренной гипокальцификации постоянных резцов



Гипоплазия постоянных центральных резцов, причиной которой стала травма при молочном прикусе



Обычные смещения и Восстановление смещенных развивающихся зубов является чрезвычайно трудным, особенно когда также вовлечен край десны

Перелом коронки без смещения отломков.

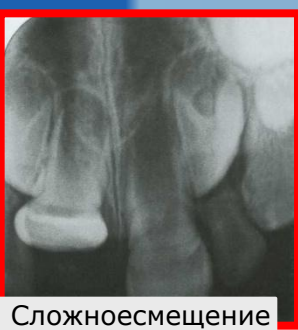Неполный перелом (или трещина) эмали без потери структуры зуба. Переломы не пересекают дентиноэмалевое соединение, в таких случаях обычно требуется, диафаноскопия (трансиллюминация) или рассмотрение под отраженным светом

Планирование лечения

- тест на чувствительность пульпы
- периапикальная рентгенограмма

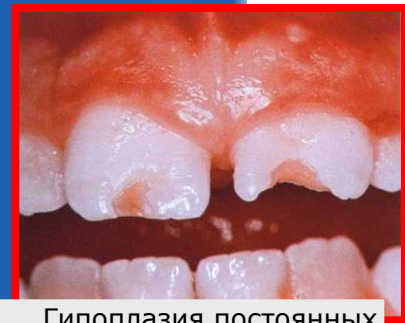Осмотр

- чувствительность пульпы, проверяется после 3 и 12 месяцев
- рентген после 12 месяцев

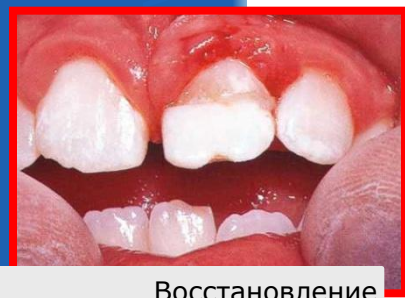


Сложное смещение коронки развивающегося зуба верхнего левого центрального резца

ПЕРЕЛОМ КОРОНКИ И КОРНЯ ПОСТОЯННЫХ ЗУБОВ



Гипоплазия постоянных центральных резцов, причиной которой стала травма при молочном прикусе



Восстановление смещенных развивающихся зубов является чрезвычайно трудным, особенно когда также вовлечен край десны

Несложный перелом эмали и переломы с

поражением эмали-дентина). Несложные переломы ограничиваются эмалью или эмалью и дентином, но они не вовлекают пульпу. Самым распространенным является скошенный перелом срединного или дистального угла резца отрение под отраженным светом

Оценка

- опорная линия periapical рентгенограммы и тесты по определению чувствительности пульпы
- переломы только эмали - полируются острые края диском или восстановление с композитом
- эмаль и переломы дентина - дентин покрывают стеклоиономером и затем восстанавливают коронку композитом или немедленно или при осмотре

Осмотр

- чувствительность пульпы проверяется через 3, 6 и 12 месяцев и затем ежегодно
- рентгенограммы при каждом осмотре

ПЕРЕЛОМ КОРОНКИ И КОРНЯ ПОСТОЯННЫХ ЗУБОВ

Пломбирование фрагмента фрактуры эмали

Желобок на препарированном зубе либо скашивание эмали кариозной полости, находится вокруг фрагмента, оставшаяся часть коронки и дентина, покрывается стеклоиономером

Чрезвычайно важно как можно скорее «закрыть» «открытый» дентин на постоянных резцах. Это должно предотвратить прямое раздражение пульпы через дентинные канальцы. Родители часто сохраняют сломанные частички постоянного резца, они иногда могут использоваться для восстановления зуба, путем его присоединения назад к зубу при помощи композита

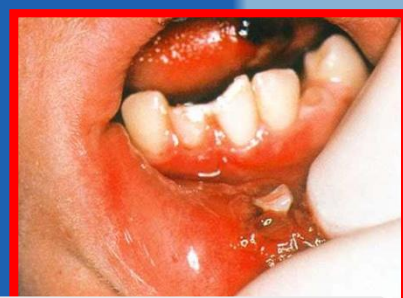- опорная линия periapical рентгенограммы и тесты по определению чувствительности пульпы
- переломы только эмали - полируются острые края диском или восстановление с композитом
- эмаль и переломы дентина - дентин покрывают стеклоиономером и затем восстанавливают коронку композитом или немедленно или при осмотре

Осмотр

- чувствительность пульпы проверяется через 3, 6 и 12 месяцев и затем ежегодно
- рентгенограммы при каждом осмотре

Для соединения обломка с коронкой используется композитный материал.

Часто невозможно восстановить тонкие гипокальцифицированные пятна в коронке зуба при помощи только одного композитного материала; хорошей альтернативой является замена сломанной части зуба, если есть все фрагменты обломков



Фрагменты обломков зуба всегда следует искать в мягких тканях. Это является основным для лечения травмы, поскольку их очень сложно найти, если ткани уже зажили коронки и дентина, покрывается стеклоиономером



Также часто необходимой является рентгенограмма. Ионнокальцифидированные пятна в коронке зуба при помощи только одного композитного материала; хорошей альтернативой является замена сломанной части зуба, если есть все фрагменты обломков

ПЕРЕЛОМ КОРОНКИ И КОРНЯ ПОСТОЯННЫХ ЗУБОВ

Чрезвычайно важно как можно скорее «закрыть» «открытый» дентин на постоянных резцах. Это должно предотвратить прямое раздражение пульпы через дентинные канальцы. Родители часто сохраняют сломанные частички постоянного резца, они иногда могут использоваться для восстановления зуба, путем его присоединения назад к зубу при помощи композита

В случае, если зуб слишком недоразвит и пульпа находится так близко, что при переломе она оголяется, рекомендуется проведение избирательной пульпотомии. Это гарантирует нормальное развитие верхушки корня зуба и предотвратит потребность эндодонтических процедур

Прогноз. Некроз пульпы после проксимального обширного перелома:

- нет защитного покрытия дентином 54 %
- с покрытием дентином 8 %

ПЕРЕЛОМ КОРОНКИ И КОРНЯ ПОСТОЯННЫХ ЗУБОВ

Сложный перелом коронки. Перелом с поражением эмали, дентина и оголением пульпы. Это должно сопровождаться разрывами и открытием пульпы. Заживление не происходит спонтанно и вскрытая пульпа некротизируется.

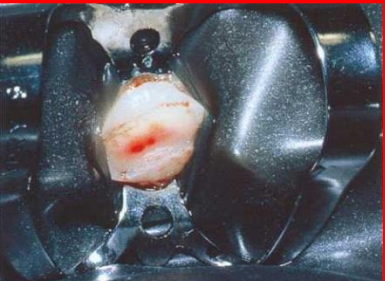На лечение будет влиять время, прошедшее с момента получения травмы, а также стадия развития корня. Если зуб вылечен в течение нескольких часов после обнажения пульпы, рекомендуется использование консервативных методов лечения. После нескольких дней возможно воспаление в пульпе, также иногда требуется более радикальные меры, такие как ампутация пульпы.

Цель. Сохранить жизнеспособными ткани пульпы и не дать им воспалиться (Свек, 1978). Почти во всех ситуациях, если живая ткань пульпы может быть покрыта гидроокисью кальция, возможно сформировать мост дентина поверх дефекта. Несомненно предпочтительнее сохранить зуб живым, чем начать терапию корневого канала открытием дентином 8 %

Основным является оценка состояния открытой пульпы, особенно в случаях, когда зуб недоразвит. Немедленное закрытие зуба каким-либо материалом поможет предотвратить некроз пульпы и потребность в процедурах эндодонтии верхушки корня зуба

Также часто необходимой является рентгенограмма

ПЕРЕЛОМ КОРОНКИ И КОРНЯ ПОСТОЯННЫХ ЗУБОВ



Фрагменты обломков зуба всегда следует искать в мягких тканях. Это является основным для лечения травмы, поскольку их очень сложно найти, если ткани уже зажили



Пульпотомия по Сvek
Доступ к полости, где находится пульпа при помощи высокоскоростного алмазного бора обильной солевой ирригацией

ВЕРХУШКА КОРНЯ ЗУБА С ЧАСТИЧНО ЖИВОЙ ПУЛЬПОЙ

Пульпотомия Сvek (апексогенез). Процедура пульпотомии по Сvek включает в себя удаление инфицированной ткани пульпы по кругу стерильным высокоскоростным алмазным бором, используя солевой раствор или водную ирригацию. Гидроокись кальция или цемент Ledermix помещается непосредственно на очищенное место, где пульпа жизнеспособна

На лечение будет влиять время, прошедшее с момента получения травмы, а также стадия развития корня. Если зуб вылечен в течение нескольких часов после обнажения пульпы, рекомендуется использование консервативных методов лечения. После нескольких дней возможно воспаление в пульпе, также иногда требуются более радикальные меры, такие как ампутация пульпы

Цель. Сохранить жизнеспособными ткани пульпы и не дать им воспалиться (Сvek, 1978). Почти во всех ситуациях, если живая ткань пульпы может быть покрыта гидроокисью кальция, возможно сформировать мост дентина поверх дефекта. Несомненно предпочтительнее сохранить зуб живым, чем начать терапию корневого канала

ПЕРЕЛОМ КОРОНКИ И КОРНЯ ПОСТОЯННЫХ ЗУБОВ

Пульпотомия по Сvek

Удаление 2 мм
ткани пульпы
до уровня
жизнеспособной
здоровой ткани пульпы

ВЕРХУШКА КОРНЯ ЗУБА С ЧАСТИЧНО ЖИВОЙ ПУЛЬПОЙ

Пульпотомия Сvek (апексогенез). Процедура пульпотомии по Сvek включает в себя удаление инфицированной ткани пульпы по кругу стерильным высокоскоростным алмазным бором, используя солевой раствор или водную ирригацию. Гидроокись кальция или цемент Ledermix помещается непосредственно на очищенное место, где пульпа жизнеспособна

Пульпотомия по Сvek

Помещение
гидроокиси кальция
на оставшуюся пульпу
высокоскоростного
алмазного бора обильной
солевой ирригацией

ПЕРЕЛОМ КОРОНКИ И КОРНЯ ПОСТОЯННЫХ ЗУБОВ

Пульпотомия по Сvek

Удаление 2 мм
ткани пульпы
до уровня
жизнеспособной
здоровой ткани пульпы

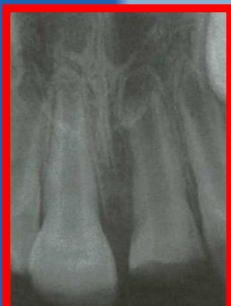ВЕРХУШКА КОРНЯ ЗУБА С ЧАСТИЧНО ЖИВОЙ ПУЛЬПОЙ

Пульпотомия Сvek (апексогенез)

- Процедура пульпотомии по Сvek включает в себя удаление местной анестезии
- необходимо обязательное использование ротора на высокой скорости алмазным бором и физиологическим раствором до остановки кровотечения. Для вымывания сгустков крови проводят ирригацию
 - неоседающая гидроокись кальция помещается непосредственно на оставшуюся пульпу, а затем покрывается обычной гидроокисью кальция. Эти действия являются основными для того, чтобы гидроокись кальция была помещена на живую ткань: препарат не должен быть помещен поверх сгустков крови. Альтернативным вариантом является применение цемента Ledermix непосредственно на оголенную пульпу
 - в качестве основы помещается стеклоиономерный цемент, затем зуб восстанавливается при помощи композитного материала

Пульпотомия по Сvek

Помещение
гидроокиси кальция
на оставшуюся пульпу
корня с барьером
дентина в коронке зуба



Оголение пульпы
молочного
центрального резца

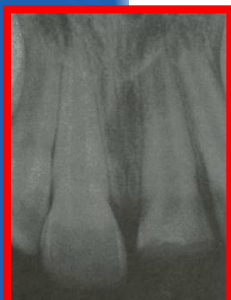ПЕРЕЛОМ КОРОНКИ И КОРНЯ ПОСТОЯННЫХ ЗУБОВ

ВЕРХУШКА КОРНЯ ЗУБА С ЧАСТИЧНО ЖИВОЙ ПУЛЬПОЙ

Применение этой методики не должно ограничиваться только областью коронковой пульпы. «Частичная пульпотомия» может быть проведена на любом уровне поражения корня, это помогает сохранить живую пульпу остановки кровотечения. Для вымывания сгустков крови

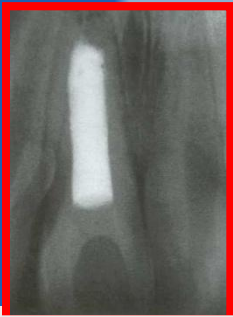Прогноз

- осмотр каждые 3-6 месяцев
 - проведение рентгенограмм для контроля
- проводит орошение гидроокисью кальция помещается на оставшуюся пульпу, а затем покрывается обычной гидроокисью кальция. Эти действия является основными для того, чтобы гидроокись кальция была помещена на живую ткань: препарат не должен быть помещен поверх сгустков крови. Альтернативным вариантом является применение цемента Ledermix непосредственно на оголенную пульпу
- в качестве основы помещается стеклоиономерный цемент, затем зуб восстанавливается при помощи композитного материала



Проведение пульпотомии по Svek (апексогенез) дало возможность нормальному развитию корня с барьером дентина в коронке зуба

ПЕРЕЛОМ КОРОНКИ И КОРНЯ ПОСТОЯННЫХ ЗУБОВ

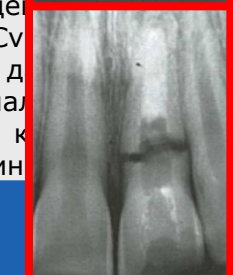
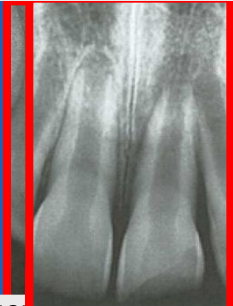

Терапия открытого канала верхушки корня зуба трудоемка, цель ее - апексификации

ВЕРХУШКА КОРНЯ ЗУБА С ЧАСТИЧНО ЖИВОЙ ПУЛЬПОЙ

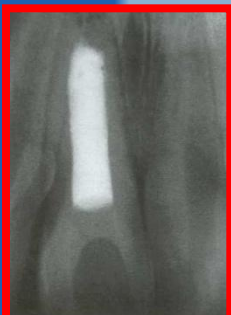Некроз пульпы в зубе с несформированной верхушкой корня зуба. Если пульпа зуба со сложным переломом коронки некротизирована, в этом случае не требуется экстирпация и терапия корневого канала. Хотя различий в прогнозе запломбированных корней молочных и постоянных зубов нет, намного снижается вероятность сохранения зубов с открытой верхушкой корня. Это вызвано тонким слоем пришеечной дентина и укороченным корнем, что делает зуб особо склонным к переломам не только во время эндодонтических процедур но также и во время жевания

Цель. Применять гидроокись кальция для создания апикального барьера из твердых тканей (апексификация), после которого может быть применено пломбирование корневого канала

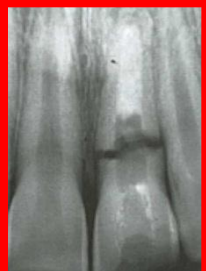
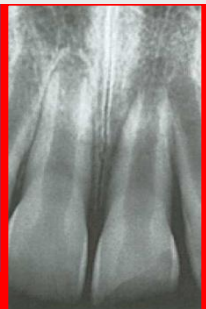
Проведен по Су Д нормал к дентин

Долгосрочный прогноз этих зубов плохой более чем в 75 % случаях, что подтверждается переломами корня в течение последующих 5 лет из-за их врожденной слабости в цервикальной области



Терапия открытого канала верхушки корня зуба трудоемка, цель ее - апексификации



Долгосрочный прогноз этих зубов плохой более чем в 75 % случаях, что подтверждается переломами корня в течение последующих 5 лет из-за их врожденной слабости в цервикальной области

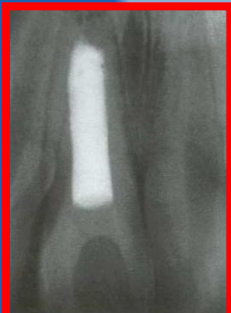ПЕРЕЛОМ КОРОНКИ И КОРНЯ ПОСТОЯННЫХ ЗУБОВ

ВЕРХУШКА КОРНЯ ЗУБА С ЧАСТИЧНО ЖИВОЙ ПУЛЬПОЙ

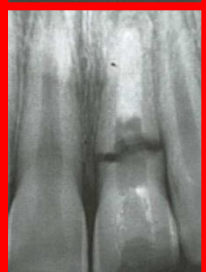Техника (апексификация)

- местная анестезия
- создать полость доступа при помощи ровердама
- экстирпация некротизированных тканей пульпы
- механически подготовить канал, сделать рентгенограмму корня
- канал должен быть подготовлен, для полного удаления остатков некротической ткани, но при этом необходимо на сколько это возможно сохранить структуру зуба. Верхушечная часть корня очень тонкая, поэтому она слаба и может сломаться под действием неуместного давления, что делает зуб особо склонным к перелому не только во время эндодонтических процедур, но также и во время жевания
- полностью промыть канал при помощи гипохлорида натрия (1%-й NaOCl), для удаления остатков ткани пульпы и дезинфекции канала
- для начала как основой пломбуется канал материалом Ledermix, а затем гидроокисью кальция
- через 1-2 недели запломбировать повторно нетвердеющей гидроокисью кальция
- прижать гидроокись кальция при помощи ватного тампона, для гарантии хорошего уплотнения в канале и контакта с апикальными тканями
- поместить стеклоиономер или цинка-эвгенол в качестве временной пломбы

ПЕРЕЛОМ КОРОНКИ И КОРНЯ ПОСТОЯННЫХ ЗУБОВ



Терапия открытого канала верхушки корня зуба трудоемка, цель ее - апексификации

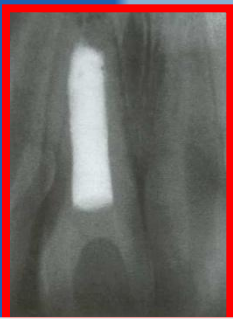

Долгосрочный прогноз этих зубов плохой более чем в 75 % случаях, что подтверждается переломами корня в течение последующих 5 лет из-за их врожденной слабости в цервикальной области

ВЕРХУШКА КОРНЯ ЗУБА С ЧАСТИЧНО ЖИВОЙ ПУЛЬПОЙ

Осмотр (апексификация)

- каждые 3-6 месяцев
- формирование кальцифицирующего моста может занять до 18 месяцев. Как только мост сформировался, канал может быть закрыт. Каждые 2-3 месяца необходимо менять пломбу из гидроокиси кальция. Это гарантирует адекватную концентрацию гидроокиси кальция и уменьшает возможность инфицирования
- пломбирование выполнено с использованием гуттаперчи, используется методика вертикального или бокового уплотнения. Слепок места, где расположена верхушка корня зуба может быть сделан при помощи смягченной гуттаперчи, которая затем цементируется в канал с эндодонтическим герметиком. Какая бы методика не использовалась, необходимо применение давления во избежание раскалывания корня
- поместить стеклоиономер или цинка-эвгенол в качестве временной пломбы



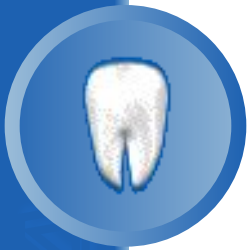Терапия
открытого канала
верхушки корня зуба
трудоемка,
цель ее - апексификации

ПЕРЕЛОМ КОРОНКИ И КОРНЯ ПОСТОЯННЫХ ЗУБОВ

ВЕРХУШКА КОРНЯ ЗАБЫВАЕТСЯ ЧАСТИЧНО ЖИВОЙ ПУЛЬПОЙ

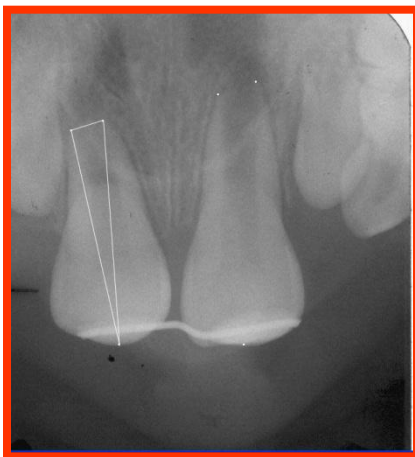
Если пульпа переднего постоянного зуба подвергнута травме, и период экспозиции короткий, не нужно удалять пульпу, независимо от развития верхушки корня. Для сохранения жизнеспособности пульпы может применяться частичная пульпотомия по Сvek. Через 1-2 месяца необходимо менять пломбу из гидроокиси кальция. Это гарантирует адекватную концентрацию гидроокиси кальция и уменьшает возможность инфицирования

- пломбирование выполнено с использованием гуттаперчи, используется методика вертикального или бокового уплотнения. Слепок места, где расположена верхушка корня зуба может быть сделан при помощи размягченной гуттаперчи, которая затем цементируется в канал с эндодонтическим герметиком. Какая бы методика не использовалась, необходимо применение давления во избежание раскалывания корня



КЕБЛИНИН БЭГЖИЙ СЛУЧАЙНУ ЗУБОВ ПЕРЕЛОМ КОРОНКИ И КОРНЯ ПОСТОЯННЫХ ЗУБОВ

7-летний ребенок



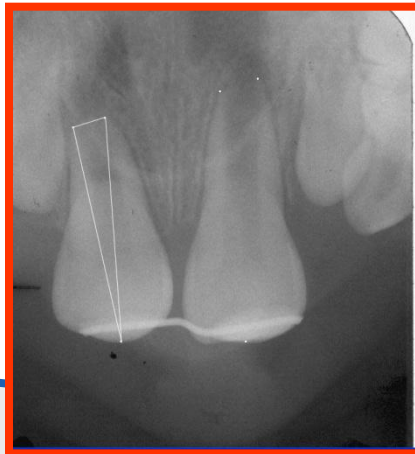
Диагноз

Травма центральных резцов без нарушения целостности коронки. Зубы подвижны, пульпа живая (ЭОД = 10 мкА (21 зуб); 19 мкА (11 зуб)). На рентгенограмме 11 и 21 зубов корни этих зубов находятся на 1-й стадии роста корней, они не достигли нужной длины, стенки тонкие, параллельные и заканчиваются широким раструбом. Корень 11 зуба короче, чем корень 21 зуба, сам зуб отклонён дистально в результате травмы



КЛИНИЧЕСКИЙ СЛУЧАЙ 1

7-летний ребенок



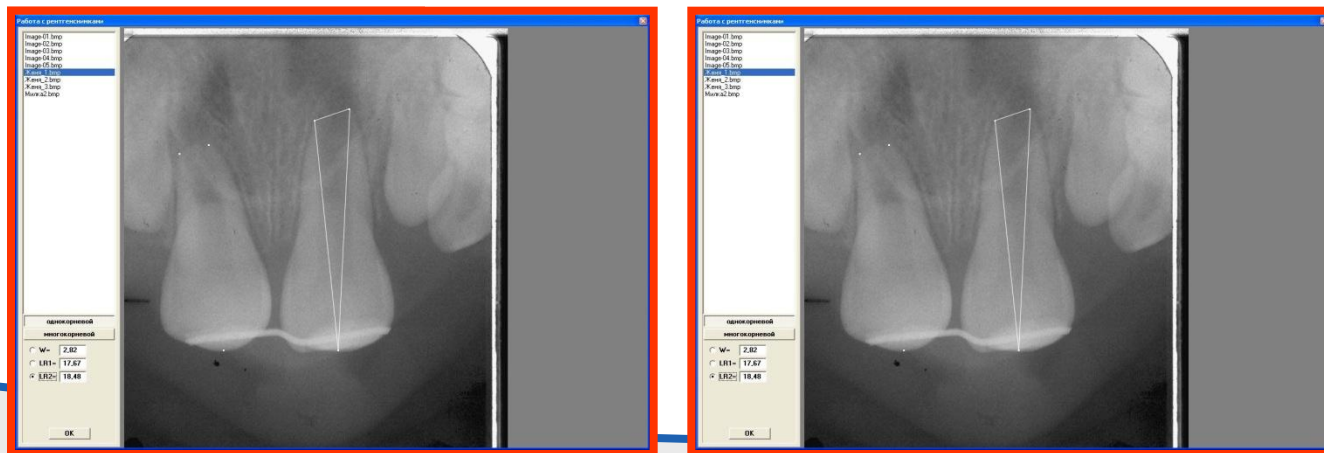
Лечение

- иммобилизация этих зубов с помощью шины
- было принято решение зубы не депульпировать, назначить препараты общего действия
 - биотрит С – по 1 т. × 3 р. в день = 2 недели, затем по 2 т. × 3 р. в день = 2 недели
 - кальцит – по 1 т. × 2 р. в день = 1 месяц
 - ЭКСО – по 1 т. × 1 р. в день = 1 месяц
 - зубные эликсиры (лизодент, санодент, биодент) полоскать с целью гигиенического ухода за полостью рта и повышения местных факторов защиты



КЛИНИЧЕСКИЙ СЛУЧАЙ 1

7-летний ребенок



Для объективной оценки состояния несформированных корней в динамике была разработана компьютерная программа, позволяющая проводить измерения на рентгенограмме ширины несформированной верхушки и длины растущего корня, сравнить эти величины в динамике у одного и того же зуба. В данном клиническом случае можно наглядно проследить за ростом и формированием корней 11 и 21 зубов у пациента



КЛИНИЧЕСКИЙ СЛУЧАЙ 1

7-летний ребенок

The screenshot displays a dental software interface with three main panels. The left and middle panels show panoramic radiographs of a 7-year-old child's jaws. The right panel contains a data entry form and a table of measurements.

Панорамный снимок (Left and Middle): Shows panoramic radiographs with a white line indicating the measurement of the root length of the upper incisors. The patient information at the bottom right of each image is: Лебедево Женя, 7 лет, 12.2006г.

Панорама (Right): Shows a panoramic radiograph with a white line indicating the measurement of the root length of the upper incisors.

Формулы (Right):

- Фамилия: Лебедево
- Имя: Женя
- Возраст: 7 лет
- Зубная формула: 11 зуб
- Дата: 11.12.2006

Однокорневой (Right):

Параметр	Значение	Описание
W=	1,58	ширина несформированной верхушки
LR1=	19,11	длина медиальной стенки корня
LR2=	19,02	длина дистальной стенки корня

Схематический рисунок (Right): A schematic diagram of a tooth root with labels M, N, and A. The diagram shows the root and crown with dashed lines indicating the measurement points for W, LR1, and LR2.

На рентгенограмме, сделанной через 4 месяца, определяется положительная динамика – длина корней 11 и 21 зубов увеличилась, ширина будущего апекса уменьшилась, что зафиксировано на таблице и выражено в числовом значении



КЛИНИЧЕСКИЙ СЛУЧАЙ 1

7-летний ребенок

The screenshot displays a dental software interface with three main panels. The left panel shows a panoramic radiograph with a white line indicating the root of tooth 21. The middle panel shows another panoramic radiograph of the same patient, also with a white line for tooth 21. The right panel is a data form titled 'Form4' with the following fields:

Фамилия:	Имя:
Лебедево	Жена
Возраст:	Зубная формула:
7 лет	11 зуб
Дата:	
21.05.2007	

Buttons: Сохранить, Отмена

ОДНОКОРНЕВОЙ

W=	1,55	ширина несформированной верхушки
LR1=	17,98	длина медиальной стенки корня
LR2=	17,58	длина дистальной стенки корня

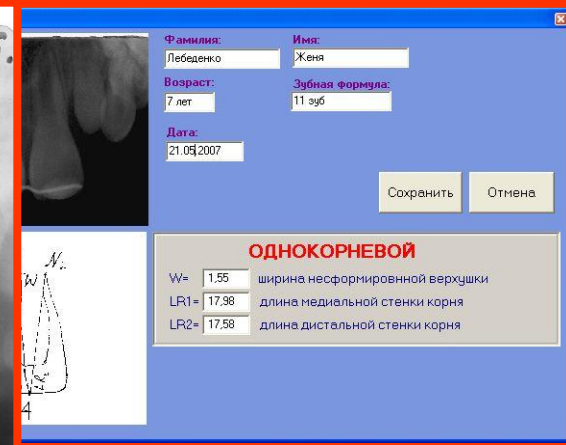
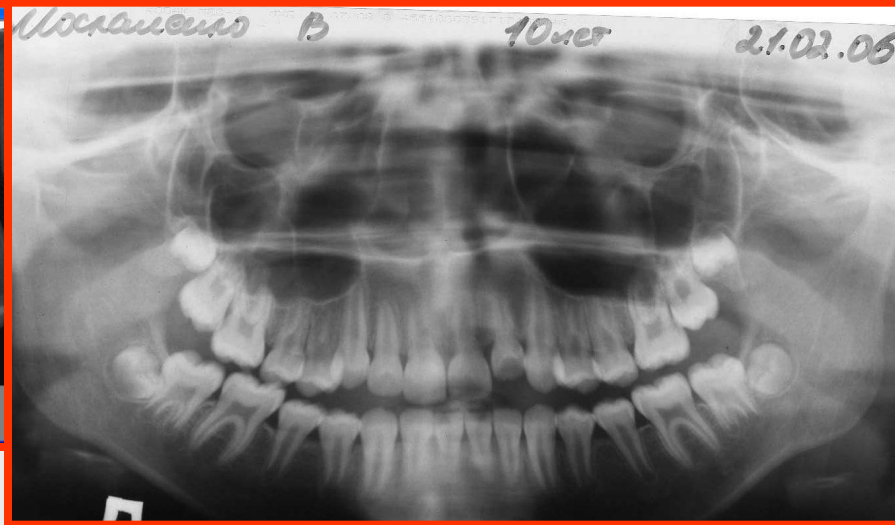
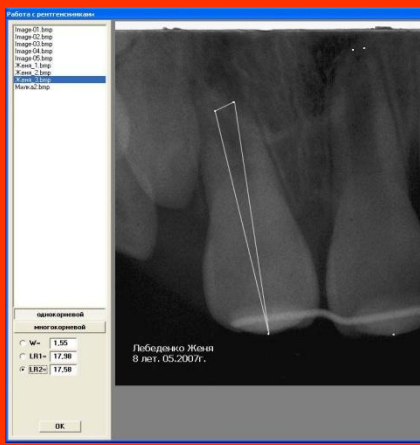
Below the data form is a diagram of a tooth root with labels 'M', 'N', and 'A'.

На рентгенограмме (через 6 месяцев) видно, что корни продолжают формироваться, верхушечное отверстие 21 зуба сужается, приближаясь к стадии незакрытой верхушки, стенки корня постепенно сходятся. Корень 11 зуба отстает в росте и формировании от корня 21 зуба, однако и у него видна положительная динамика. В течении года пациент дважды принимал указанный курс общего лечения, зубы были иммобилизованы в течении 6-ти месяцев. Подвижность исчезла, зубы укрепились. Показатели ЭОД: 11 зуб = 7 мкА, 21 зуб = 5 мкА



КЛИНИЧЕСКИЙ СЛУЧАЙ 2

12-летний йрббввк



Диагноз

На рентгенограмме (через зуб 11) в возрасте 8 лет корни зубов сохранились, формируются, возбуждением от вершины 21 зуба сужается, приближаясь к стадии незакрытой верхушки, стенки корня постепенно сходятся, 21, 22 зуб корень 11 зуба отстает в росте и формировании от корня 21 зуба, однако и у него несформированные верхушки. Стенки корней 11, 21 зуб в нижней трети (около коронки) истончены. Резорбция костной ткани в межзубном промежутке 11, 22 зубов. Изменение структуры кости вершины альвеолярной перегородки. Пульпа 11, 21, 22 зубов подвижна. Определены с помощью «Pulp tester Pt-1».

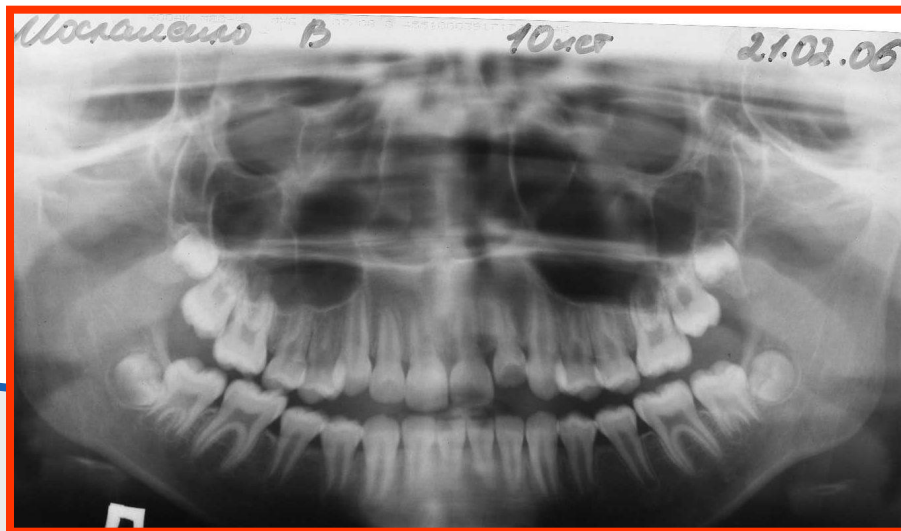
Показатели ЭОД: 11 зуб = 7 мкА, 21 зуб = 8 мкА, 22 зуб = 7 мкА.

Данные в перерасчете на аппарат ЭОМ – 3 коэффициент перерасчета 1,41.



КЛИНИЧЕСКИЙ СЛУЧАЙ 2

12-летний ребенок



Лечение

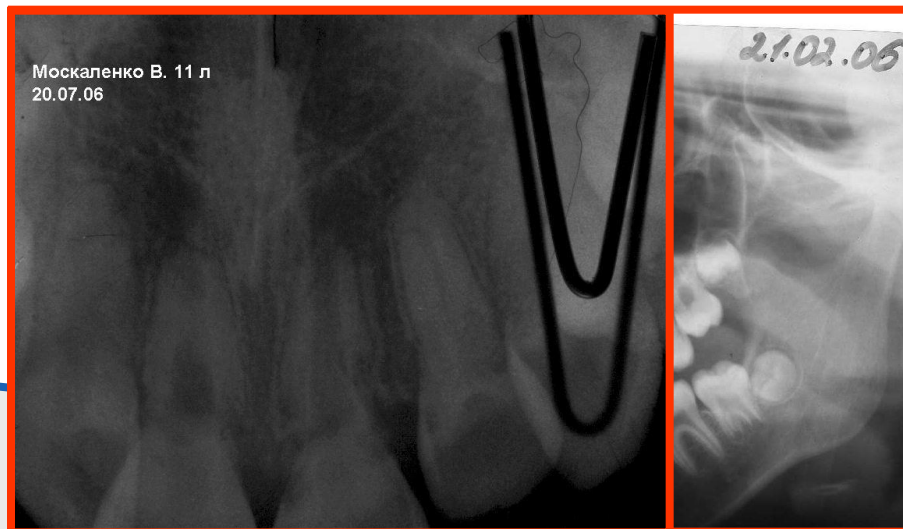
- биотрит С – по 1 т.* 3 р. в день = 2 недели;
по 2 т.* 3 р. в день = 2 недели
- кальцит – по 1 т.* 2 р. в день = 1 месяц
- ЭКСО – 1 т.* 1 р. в день = 1 месяц
- зубные эликсиры

Постоянный ток малой величины на область проекции корней фронтальных зубов верхней челюсти по 10 ' ~ 10



КЛИНИЧЕСКИЙ СЛУЧАЙ 2

12-летний ребенок



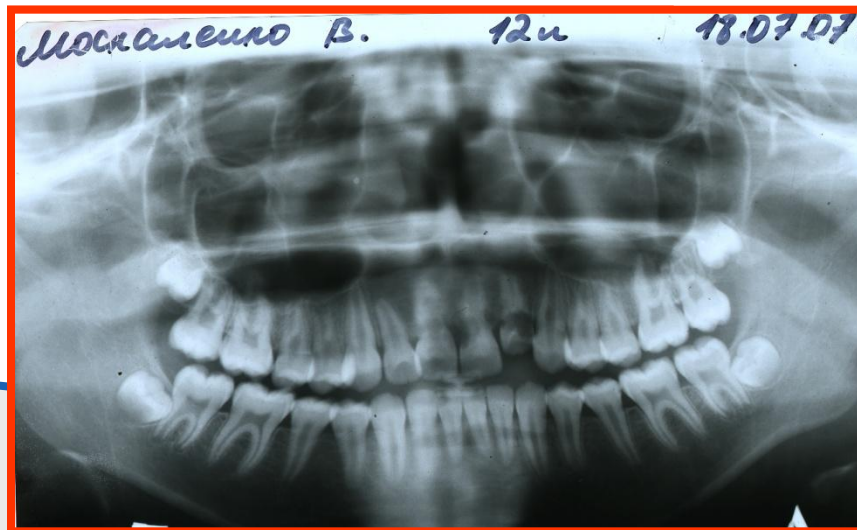На следующей рентгенограмме (20.07.06) определяется резкое истончение стенок корней 11,21 зубов, неравномерное сужение (в средней части) и расширение в нижней и верхней третях корневого канала 21 зуба. Корневой канал 11 зуба равномерно широкий. Резорбция твердых тканей 22 зуба в области шейки зуба. Резорбция костной ткани в области верхушек 11, 21, 22 зубов.

Повторно проведено лечение. На предложение врача депульпировать зубы бабушка (опекун ребенка) пока отказалась



КЛИНИЧЕСКИЙ СЛУЧАЙ 2

12-летний ребенок



На представленной рентгенограмме (18.07.07 г.) отчетливо видна значительная резорбция твердых тканей 21, 22 зубов в области шейки и нижней 1/3 корня, а в 11 зубе – стенка корня в продольном направлении, снижение высоты перегородок между 11, 21, 22 зубами

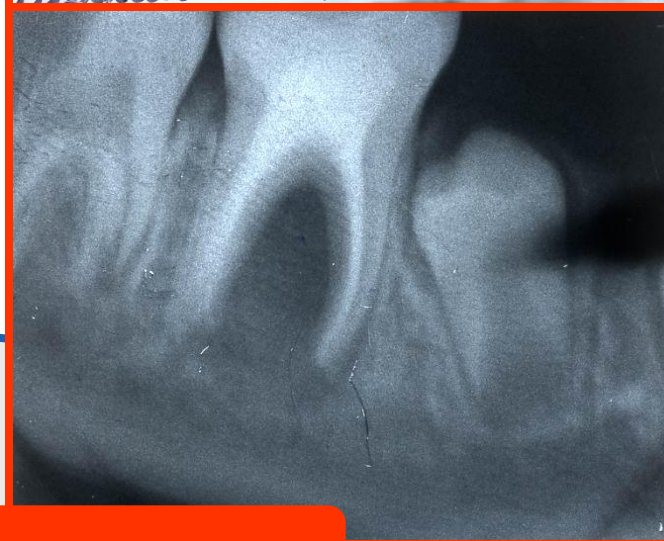При такой рентгенологической картине, клиническая картина практически соответствует норме. Жалоб нет. Слизистая оболочка в области этих зубов бледно-розового цвета, перкуссия безболезненна, что относительно подтверждают данные ЭОД : 11 зуб = 39 мкА, 21 зуб = 38 мкА, 22 зуб = 36 мкА.



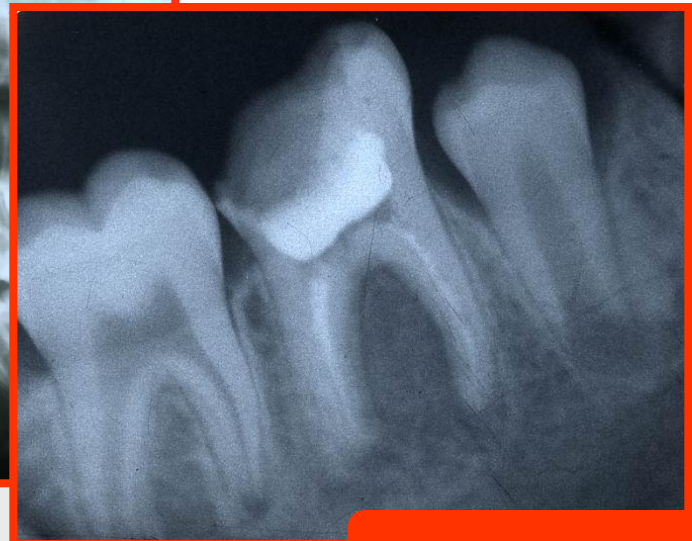КЛИНИЧЕСКИЙ СЛУЧАЙ 2

Результаты применения Метод действительности гидроокиси меди-кальция

Иосифович В. 12л 18.07.07.

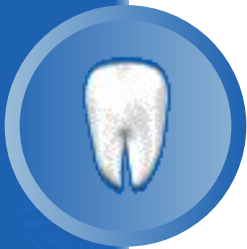

до лечения



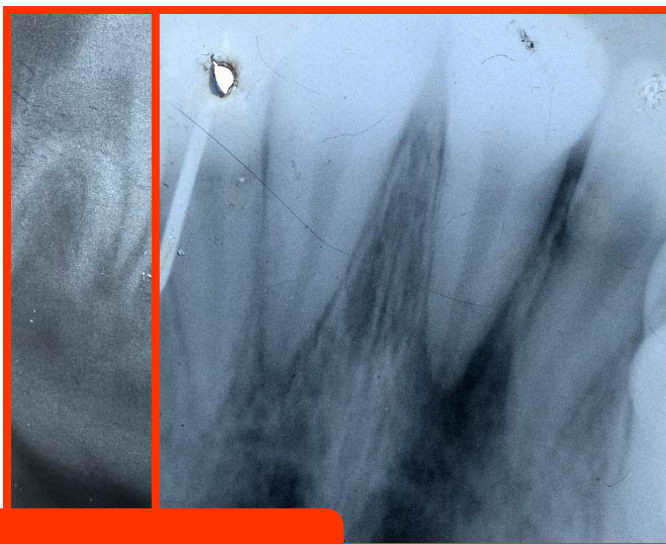
после лечения

На представле
резорбция твер
11 зубе – стенк корня в продольном направлении, снижение высоты
перегородок между 11, 21, 22 зубами
12 лет
При такой рентгенологической картине, клиническая картина практически
соответствует норме. Жалоб нет. Слизистая оболочка в области этих зубов
бледно-розового цвета, перкуссия безболезненна, что относительно
подтверждают данные ЭОД : 11 зуб = 39 мкА, 21 зуб = 38 мкА, 22 зуб = 36 мкА.

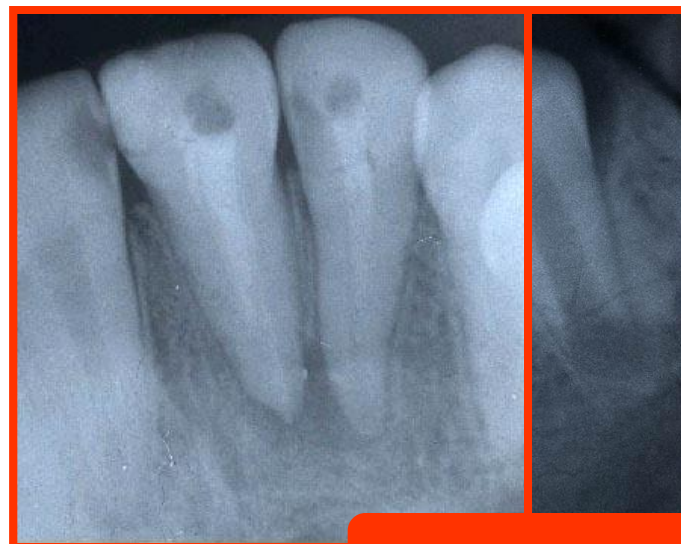

КЛИНИЧЕСКИЙ СЛУЧАЙ 3

**Результаты применения
метода депофореза гидроокиси меди-кальция**



до лечения



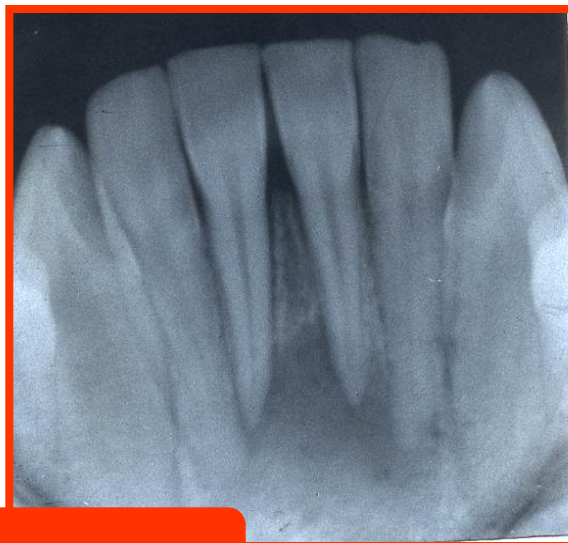после лечения

12 лет

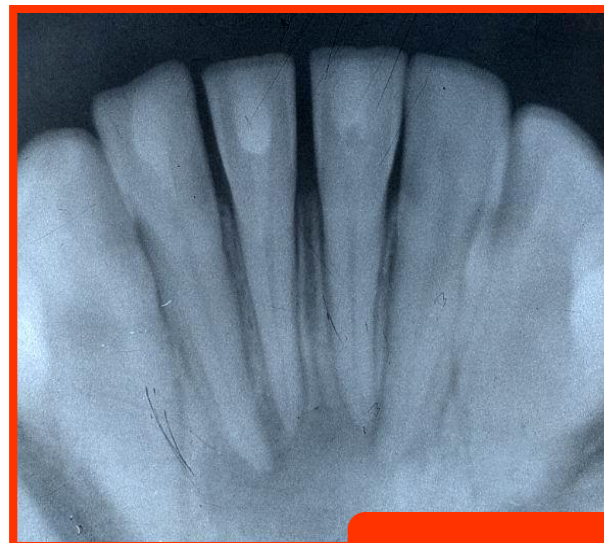

КЛИНИЧЕСКИЙ СЛУЧАЙ 5

**Результаты применения
метода депофореза гидроокиси меди-кальция**



до лечения



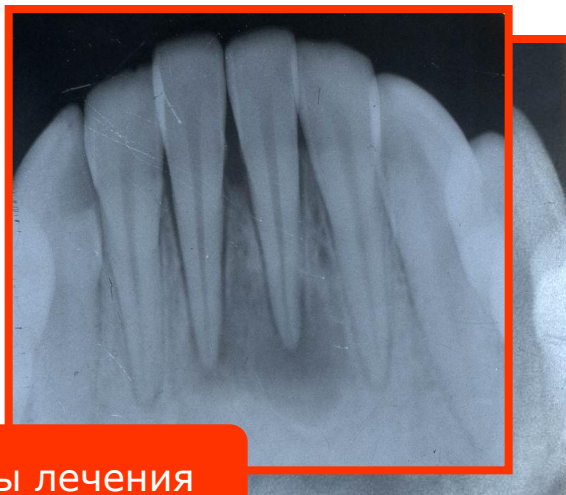после лечения

12 лет

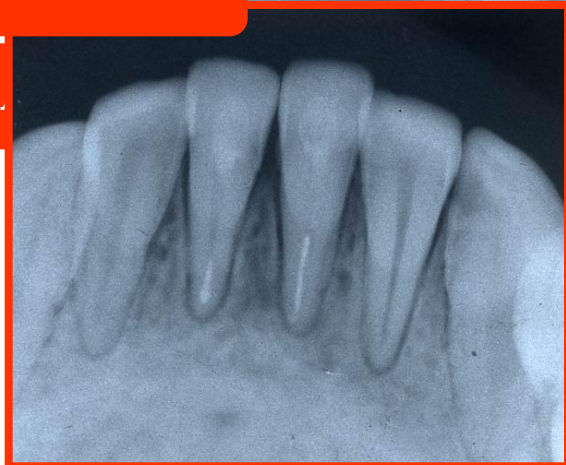
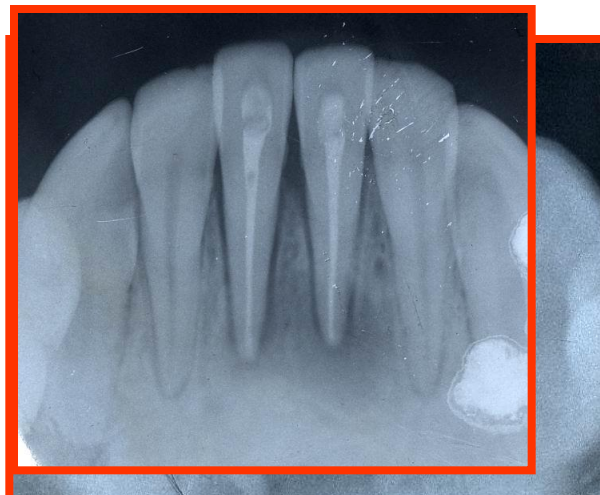
КЛИНИЧЕСКИЙ СЛУЧАЙ 5

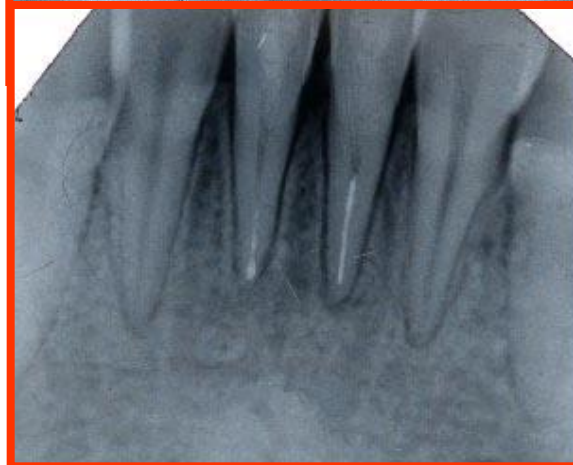**Результаты применения
метода депофореза гидроокиси меди-кальция**



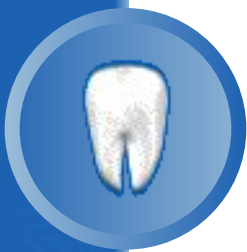этапы лечения



до



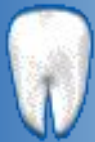ения



ПРИМЕРЫ

Возвращаясь к различиям между депофорезом и гидроксидами меди

Параметры оценки	Депофорез	Механико-инструментальный метод
Поиск канала	Нет различий	Нет различий
Подготовка канала	Апикальная треть не затрагивается	Расширение по всей глубине канала вплоть до физиологического отверстия
Стерилизация канала	Полная стерильность всей апикальной дельты	Снижение количества микробов в главном канале. Апикальная дельта недостижима
Пломбирование канала	Только устьевая часть канала	Пломбирование при пульпите до 1-1,5 мм до верхушки, при периодонтите – полностью
Последующая ревизия	Беспроблемна	Проблематична
Риск осложнений	Ничтожно мал	Довольно велик
Успех лечения	Около 96%	40-60 %



ПРИМЕРЫ

Основные различия между депофорезом и радиоведенным депофорезом

Излишнее расширение канала

Приводит к неоправданному увеличению продолжительности сеанса депофореза. Качество обработки канала не имеет особого значения. Важно не допустить перфорации канала

Недодозирование гидроокиси меди-кальция (купрала)

- промывание канала растворами, содержащими чужеродные ионы
- наличие поперечных токов
- электроосмос

Чтобы не допустить недодозирования купрала через некоторое время после начала сеанса (самое позднее, в середине сеанса) депофорез следует прервать, разбавленный купрал удалить бумажным штифтом и внести новую порцию препарата



ПРИМЕРЫ

Ошибки и осложнения, возникающие при проведении депофореза

Появление болей

- абактериальное раздражение, вызванное купралом

Чтобы не допустить появления отечности и болевых ощущений, не следует увеличивать количество электричества выше рекомендованных 5-7,5 мА/мин на один канал за один сеанс лечения. Между сеансами депофореза каналы следует оставлять открытыми.

Не следует проводить следующий сеанс депофореза пока полностью не утихнет абактериальное раздражение и не исчезнут явления дискомфорта или боли. Внесение дополнительного количества купрала будет способствовать усилению раздражения и переходу в абактериальное воспаление. Применение антибиотиков в этих случаях не показано, т.к. инфекционный процесс отсутствует. Заполнять канал гидроокисью меди-кальция следует не глубже, чем на 2/3

- выведение атацамита за верхушку корня

Канал следует пломбировать атацамитом не глубже, чем на 2/3

- наличие витальных остатков пульпы

Депофорез следует проводить только после полной девитализации пульпы. Для снятия болей можно использовать соответствующие девитализирующие препараты или сделать вкладку гидроокиси меди-кальция на 7-14 дней



Спасибо за внимание