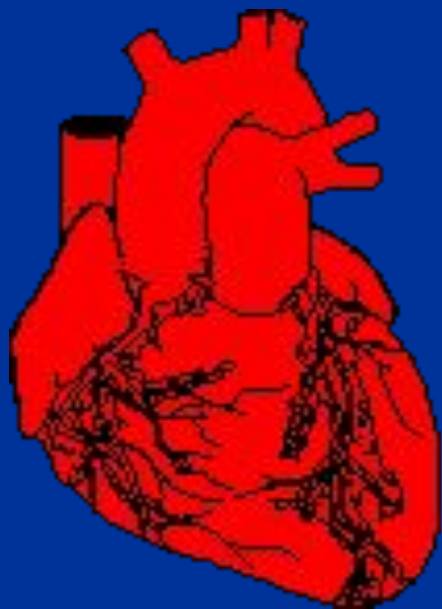


**ГОУ ВПО «СЕВЕРО-ОСЕТИНСКАЯ  
ГОСУДАРСТВЕННАЯ МЕДИЦИНСКАЯ АКАДЕМИЯ»**

**КАФЕДРА ПРОПЕДЕВТИКИ ВНУТРЕННИХ БОЛЕЗНЕЙ**

# **ЭХОКАРДИОГРАФИ**

# **Я**



Доктор медицинских наук, профессор,  
Заслуженный деятель науки РФ,  
академик РАМТН

**ХЕТАГУРОВА ЗАРА ВЛАДИМИРОВНА**

**Эхокардиография (ЭХОКГ С ДКГ)** - современный, безопасный и безболезненный метод точной диагностики большинства болезней сердца и сосудов, который прочно занял одно из ведущих мест в диагностике сердечно-сосудистых заболеваний.

Высокая информативность, неинвазивность и безопасность для пациента и исследователя - качества, способствующие его широкому распространению на всех этапах оказания кардиологической помощи.

Работа УЗИ-приборов основана  
на пьезоэлектрическом  
эффекте, который открыли  
братья

Пьер и Жак Курье в 1880 г.

Основоположники ЭхоКГ –  
Эдлер и Херту 1954 г.

**Эхокардиография** является ультразвуковым исследованием сердца и его сосудов с определением внутреннего кровотока.

Ультразвуковые сканеры дают возможность увидеть сердце целиком — от аорты до верхушки по длинной оси и от передней стенки левого желудочка до задней — по короткой оси.

Результаты записываются в виде  
**Эхокардиограммы.**

# Физические основы ЭхоКГ

- Используемый в ЭхоКГ ультразвук обладает значительно большей по сравнению с доступной слуху частотой (1-10 млн. колебаний в секунду, или 1-10 мГц).
- Ультразвуковые колебания имеют малую длину волны и могут быть получены в виде узких пучков (аналогично световым лучам).
- При достижении границ сред с различной плотностью одна часть Узвуковой волны отражается, а другая продолжает свой путь через следующую среду; при этом коэффициенты отражения на границе разных сред, например, «мягкая ткань — воздух» или «мягкая ткань — жидкость», будут различны.
- Кроме того, степень отражения зависит от угла падения УЗ-ковой волны на поверхность раздела сред.

- Для генерирования и регистрации УЗИ-колебаний используют датчик, содержащий пьезокристалл, на гранях которого закреплены электроды.
- Врач прикладывает датчик к поверхности грудной клетки в области проекции сердца и направляет узкий пучок УЗвука на изучаемые структуры.
- УЗ-ковые волны, отражаясь от поверхностей структурных образований (в данном случае структурные образования сердца), различающихся по своей плотности, возвращаются к датчику, где происходит их регистрация.

Для проведения исследования применяют следующие *позиции датчика*:

- Верхушечная.
- Парастерная.
- Субкостальная.
- Супрастерная.

# ЭхоКГ применяется:

1. Для изучения структуры самого сердца и окружающих его тканей.
2. Для выявления жидкости в перикардимальной полости.
3. Для выявления внутриполостных тромбов.
4. Для изучения функционального состояния сердца.
5. Позволяет визуализировать структуру сердца.
6. Позволяет оценить морфологию сердца.
7. Позволяет оценить сократительную функцию сердца.



# ЭхоКГ – многоцелевой и высокоинформативный метод.

## Возможности метода:

- Определение объема желудочков
- Степень подвижности клапанов
- Определение сократительной способности стенок желудочков
- Оценка состояния межжелудочковой перегородки
- Оценка атриовентрикулярных отверстий
- Выявление выпота в полость перикарда, пролапса митрального

При исследовании сердца и сосудов используются обычно

три режима работы:

1. Одномерный (М–модальный)
2. Двухмерный (секторальный, В- или 2Д –режим)
3. Допплеровский (ДЭхоКГ)  
режимы.

## **M-режим (Motion- движение)**

позволяет составить представление о движении различных структур сердца, которые пересекает ультразвуковой луч.

Его обычно **используют** для измерения полостей камер сердца, просвета крупных сосудов, расчета толщины стенок, некоторых гемодинамических показателей.

**Недостатком** является то, что он не позволяет наблюдать движение стенок сердца, тем не менее, качество изображения и точность измерения внутрисердечных структур оказываются выше, чем при использовании других режимов.

# В или 2Д режим (Two dimensional)

- Дополняет и уточняет данные одномерной
- Позволяет реально видеть движущие структуры сердца
- на экране получаем плоскостное двухмерное изображение сердца, на котором хорошо видно взаимное расположение отдельных структур.
- В какой-то степени двухмерная ЭхоКГ более проста для восприятия чем одномерная, поскольку более реально отражает анатомию и структуру сердца в той или иной плоскости сечения (своего рода томограмму сердца).

# ДэхоКТ – доплеровский режим

- используется для качественной (ламинарный или турбулентный поток) и количественной (скорость) характеристики внутрисердечных потоков крови.
- Позволяет проводить оценку сердечных градиентов, величин, скорости и характера кровотока, наличия и величины патологических потоков на уровне дефектов перегородок и клапанов сердца, наличие гипертензии в малом круге кровообращения и ее величину, скорость движения миокарда передней стенки ЛЖ, скорости движения и моменты открытия клапанов сердца.

# Виды эхокардиографии

1. Дуплексная ЭхоКГ
2. ДопплерЭхоКГ
3. СтрессЭхоКГ
4. Чрезпищеводная ЭхоКГ

# Виды эхокардиографии

**1. Дуплексная ЭхоКГ** (позволяет оценить размеры и сократимость предсердий и желудочков сердца, оценить анатомическую структуру их клапанов)

**2. ДопплерЭхоКГ, в т.ч. цветное доплеровское картирование**

При этом виде исследования направление и скорость кровотока отображаются разными цветами, что облегчает восприятие и трактовку диагностических данных.

Позволяет оценить функцию клапанов сердца и диагностировать пороки сердца, в т.ч. врожденные, а также диагностировать повышение давления в легочных сосудах - легочную гипертензию.

Эффект Доплера был впервые описан **Кристианом Доплером в 1842 году** в виде изменения цвета звезд, обусловленного их быстрым перемещением в сторону Земли или от нее.

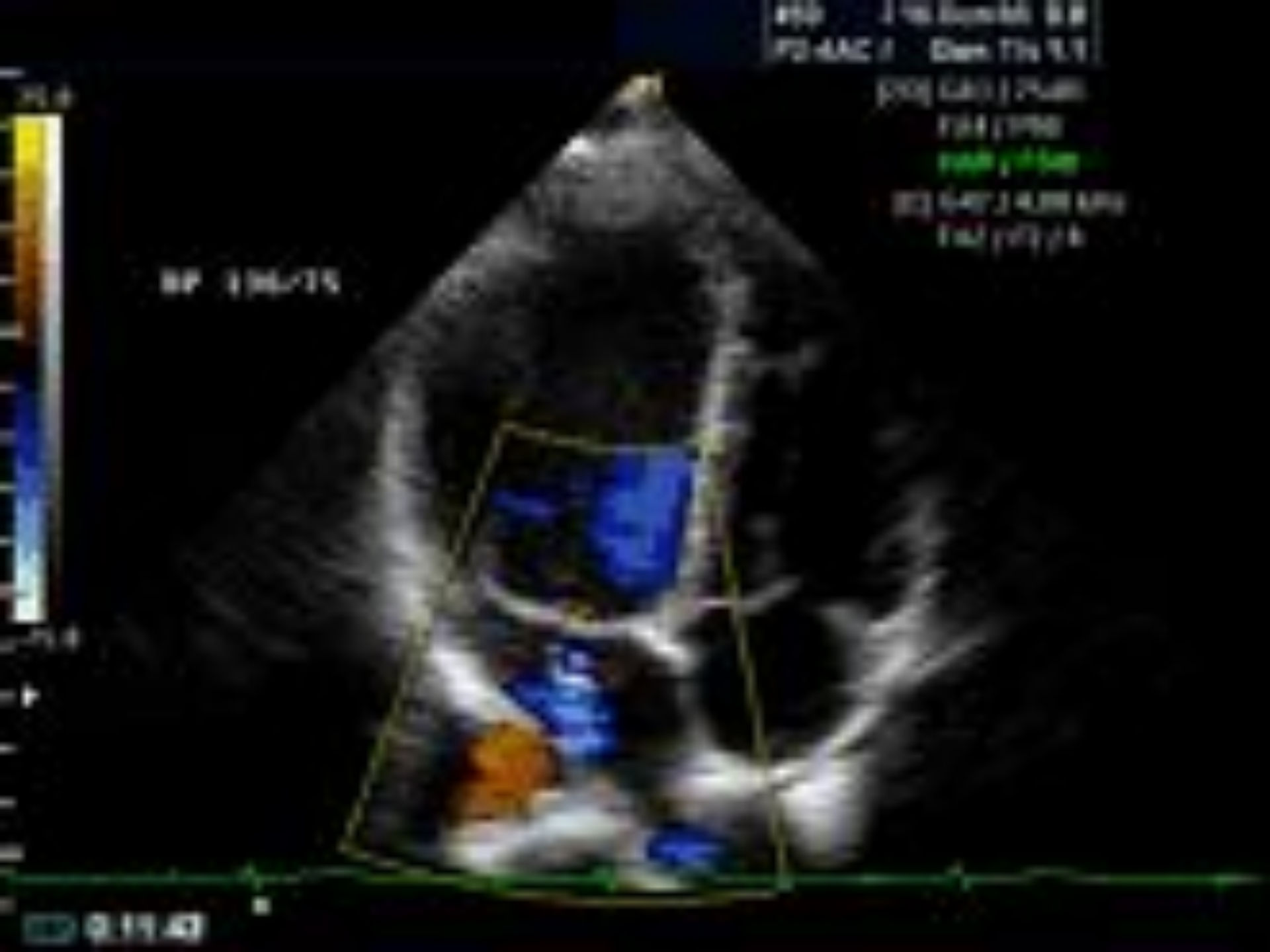**Цветное доплеровское исследование (ЦДИ).** Принцип метода основан на том, что различные направления кровотока и его характер (турбулентный или ламинарный) закодированы разными цветами, интенсивность которых меняется в зависимости от скорости потока.

ЦДИ в значительной степени облегчает исследование (особенно при пороках сердца) и уменьшает возможность ошибок, так как цветная идентификация кровотока очень наглядна.



# Виды эхокардиографии

- 3. СтрессЭхоКГ** (позволяет оценить состояние сократимости отдельных участков сердечной мышцы, что бывает очень важно у больных инфарктом миокарда)
- 4. Чрезпищеводная ЭхоКГ** (является необходимой диагностической процедурой перед восстановлением ритма при мерцательной аритмии, т.к. обычная ЭхоКГ не позволяет визуализировать некоторые участки сердца).



# Показания ЭхоКГ

- Стойкое повышение или снижение артериального давления (артериальная гипертензия или гипотония)
- Немотивированная одышка, тахикардия в покое / при минимальной физической нагрузке и другие признаки сердечной недостаточности
- Ишемическая болезнь сердца
- Предварительный или установленный диагноз воспалительного заболевания сердца (эндокардиты, перикардиты, миокардиты)
- Приобретенные / врожденные пороки сердца или подозрение на их наличие
- Подозрение на внутрисердечные опухоли / тромбы
- Подозрения на поражения крупных сосудов (аневризму аорты, тромбоэмболию легочной артерии)

# ЭхоКГ с ДопплерЭхоКГ показан:

1. Диагностики гипертрофии камер сердца
2. Диагностики врожденных и приобретенных пороков сердца
3. Диагностики новообразований сердца
4. Диагностики крупноочаговых поражений миокарда
5. Определение показателей насосной функции и сократимости миокарда левого желудочка в динамике
6. Количественной оценки экссудативного перикардита
7. Для оценки функционального состояния миокарда и клапанного аппарата до и после кардиохирургического вмешательства.

# Противопоказания к ЭхоКГ

абсолютных противопоказаний к  
проведению ЭхоКГ не  
существует.

■ Следует определиться сразу – врач ультразвуковой диагностики не ставит диагноза.

■ Специалист ЭхоКГ дает *заключение*, на основании которого, как и на основании других данных, врачом выставляется клинический диагноз.